

Apoptosis dan nekrosis sel mukosa rongga mulut akibat radiasi sinar-x dental radiografik konvensional

by Eha Astuti

Submission date: 28-Aug-2020 03:29PM (UTC+0800)

Submission ID: 1375368165

File name: dan_nekrosis_sel_mukosa_rongga_mulut_akibat_radiasi_sinar-x.pdf (455.87K)

Word count: 2117

Character count: 12935

Research Report

Apoptosis dan nekrosis sel mukosa rongga mulut akibat radiasi sinar-x dental radiografik konvensional

(Apoptosis and necrotic oral mucosa cell induced by conventional dental x-ray radiation)

Deny Saputra¹, Eha Renwi Astuti², Theresia Indah Budhy S³

¹ Magister Ilmu Kesehatan Gigi

² Departemen Radiologi Kedokteran Gigi

³ Departemen Biologi Oral

Fakultas Kedokteran Gigi Universitas Airlangga
Surabaya - Indonesia

ABSTRACT

Background : Despite wide use as a diagnostic tool in medical and dental practice, conventional dental x-ray radiography is a common source of low-dose diagnostic radiation exposure which may induce DNA damage and the result of cell death (apoptotic and necrotic cells). **Purpose :** The objective of this study was to examine the effect of conventional dental x-ray radiation on expression of apoptotic and necrotic in oral mucosa cell male rats (*rattus norvegicus* var. *wistar*). For this study on experimental laboratories technique was done. **Method.** Twenty four male wistar rats (150 g) were radiated with 0 mSv, 0,08 mSv, 0,16 mSv, 0,24 mSv of dental x-rays, with the mouth to the source. Oral mucosa cells were collected ten days after radiation were analysed for apoptotic cells using immunohistochemistry (Apo-BrdU-IHCTM) and necrotic cells using histology (Hematoxylin Eosin). Apoptotic and necrotic cells examined under light microscope at 1000x magnification. **Result.** Using test of one way anova showed that conventional dental x-ray radiation to mouth of rat can cause significant differences expression of apoptotic and necrotic on oral mucosa cells. Using correlation test showed a significant influences of positive correlation. **Conclusion :** Apoptotic and necrotic cell was increase associated with higher dose of conventional dental x-ray radiation in oral mucosa cells.

Key word : dental radiographic conventional, x-ray, apoptotic, necrotic.

Korespondensi (correspondence) : Deny Saputra, Magister Ilmu Kesehatan Gigi, Fakultas Kedokteran Gigi Universitas Airlangga, Jl. Mayjend Prof. Dr. Moestopo no 47, 60132, Indonesia. Email : densaputra@gmail.com

PENDAHULUAN

Pemeriksaan radiografik dalam kedokteran gigi memiliki peran yang sangat penting dalam membantu menegakkan diagnosis klinis, menentukan rencana perawatan yang akan dilakukan, dan mengevaluasi hasil perawatan yang telah dilakukan. Secara garis besar pemeriksaan radiografik dapat dibedakan menjadi pemeriksaan radiografik konvensional dan digital¹. Perangkat diagnostik modern di Puskesmas seluruh Indonesia masih belum digunakan, sehingga radiografik konvensional masih merupakan pemeriksaan utama pada

fasilitas kesehatan umum, bahkan untuk fasilitas kesehatan gigi masih mengandalkan pemeriksaan dental radiografik. Pemeriksaan dental radiografik yang menggunakan radiasi ionisasi sinar-x, dapat menimbulkan berbagai dampak negatif, yaitu dapat mengakibatkan kerusakan DNA²⁻³. Kerusakan DNA yang timbul akibat radiasi sinar-x dapat menyebabkan terjadi kematian sel, yaitu apoptosis dan nekrosis⁴⁻⁵. Hingga saat ini penelitian tentang kerusakan DNA akibat dari radiasi sinar-x yang dapat menyebabkan apoptosis dan nekrosis pembuatan dental radiografik konvensional belum pernah

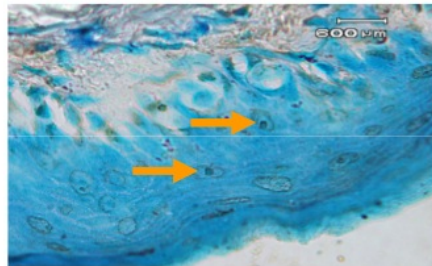
dilakukan atau dipublikasikan sehingga peneliti menganggap perlu untuk dilakukan kajian tentang hal tersebut. Diharapkan penelitian ini dapat membantu menyempurnakan teori dan mencegah terjadinya kerusakan seluler dan genetik pada penggunaan radiasi dosis rendah.

BAHAN DAN METODE

Penelitian ini menggunakan tikus (*Rattus norvegicus*) galur wistar jantan yang berjumlah 24 ekor, dibagi menjadi 4 kelompok dengan masing-masing kelompok berjumlah 6 ekor. Besar radiasi sinar-x yang diberikan pada tikus sebesar 0 mSv; 0,08 mSv; 0,16 mSv dan 0,24 mSv yang diberikan pada setiap mulut tikus sesuai dengan kelompok yang sudah ditentukan. Unit analisis adalah sel mukosa rongga mulut tikus yang diambil pada hari ke-10 setelah radiasi⁶. Sel mukosa rongga mulut diperiksa dengan pengecatan imunohistokimia merk Apo-BrdU-IHCTM dan histologi (hematoksilin eosin) untuk melihat sel yang mengalami apoptosis dan nekrosis (piknosis, karioreksis, dan kariolisis) dibawah mikroskop pembesaran 1000X dengan 500 sel per lapang pandang.

HASIL

Hasil ekspresi apoptosis dideteksi dengan menggunakan teknik imunohistokimia merk Apo-BrdU-IHCTM, ditandai dengan adanya kondensasi kromatin fragmentasi sel berupa warna coklat kehitaman pada inti sel.



Gambar 1. Apoptosis pada sel mukosa rongga mulut tikus

Keterangan :
 → : Apoptosis

Hasil analisis pada sel mukosa tikus yang mengalami apoptosis pada kelompok kontrol menunjukkan rerata jumlah sel


apoptosis sebesar $1,83 \pm 1,83$ (rerata dan SD). Sedangkan pada kelompok tikus yang mendapat radiasi sinar x dengan dosis radiasi 0,8 mSv; 0,16 mSv; 0,24 mSv; rerata jumlah sel apoptosis sebesar $27,16 \pm 5,19$; $29,16 \pm 7,96$; dan $35,33 \pm 6,83$.

Tabel I. Analisis varian apoptosis pada sel mukosa rongga mulut tikus yang mendapat berbagai dosis radiasi

	Sum of Squares	Df	Mean Square	F	Sig.
Between Groups	3929.792	3	1309.931	37.329	.000
Within Groups	701.833	20	35.092		
Total	4631.625	23			


Hasil analisis varian untuk mengetahui perbedaan apoptosis sel mukosa rongga mulut yang mendapatkan radiasi sinar-x diperoleh nilai F hit 37.329 dengan signifikansi 0.00. Dengan demikian didapatkan bahwa ada perbedaan yang bermakna antar kelompok perlakuan tersebut.

Keberadaan sel nekrosis ditandai dengan adanya perubahan pada inti sel, berupa piknosis, karioreksis dan kariolisis yang diperiksa menggunakan pengecatan Hematoksilin-Eosin (HE)




Gambar II. Piknosis pada sel mukosa rongga mulut tikus

Keterangan :
 → : Piknosis



Gambar III. Karioreksis pada sel mukosa rongga mulut tikus

Keterangan :
 : Karioreksis



Gambar IV. Kariolisis pada sel mukosa rongga mulut tikus

Keterangan :
 : Apoptosis

Pada tikus yang tidak mendapat radiasi sinar x (kontrol), rerata jumlah sel nekrosis sebesar $0,57 \pm 0,26$ (rerata dan SD). Sedangkan pada kelompok tikus yang mendapat radiasi sinar x dengan dosis radiasi 0,8 mSv, 0,16 mSv, 0,24 mSv, rerata skor jumlah sel nekrosis sebesar $9,18 \pm 1,04$; $14,63 \pm 1,85$; dan $19,23 \pm 3,48$

Tabel II. Analisis varian nekrosis pada sel mukosa rongga mulut tikus yang mendapat berbagai dosis radiasi

	Sum of Squares	Df	Mean Square	F	Sig.
Nekrosis	Between Groups	3	386.214	92.697	.000
	Within Groups	20	4.166		
Total	1241.970	23			

Hasil analisis varian untuk mengetahui perbedaan nekrosis sel mukosa rongga mulut yang mendapatkan radiasi sinar-x, diperoleh nilai F hit 92.697 dengan signifikansi 0.00. Dengan demikian didapatkan bahwa ada perbedaan yang bermakna antar kelompok perlakuan tersebut

Tabel III. Uji korelasi apoptosis dan nekrosis pada sel mukosa rongga mulut tikus yang mendapat berbagai dosis radiasi

		nekrosis	Apoptosis
nekrosis	Pearson Correlation	1	.896(**)
	Sig.(2-tailed)		.000
	N	24	24
apoptosis	Pearson Correlation	.896(**)	1
	Sig.(2-tailed)	.000	
	N	24	24

* Correlation is significant at the 0.01 level (2.tailed)

Hasil uji korelasi menunjukkan adanya hubungan positif antara apoptosis dan nekrosis pada sel mukosa rongga mulut yang mendapat radiasi sebesar 0,8 mSv, 0,16 mSv dan 0,24 mSv dengan nilai signifikansi lebih dari 0.01.

PEMBAHASAN

Sinar-x merupakan jenis radiasi ionisasi, dimana sinar tersebut dapat menyebabkan proses ionisasi. Proses ionisasi tersebut akan membentuk pasangan ion positif dengan satu atau beberapa elektron bebas pada media yang dilaluinya⁷. Dosis dari radiasi sinar-x merupakan dosis rendah, dimana dosis yang sering digunakan berada dalam rentang 0,1-10 mSv. Radiasi dengan dosis serendah apapun dapat menimbulkan efek biologis terhadap tubuh, karena proses ionisasi tersebut dapat menimbulkan kerusakan pada DNA⁸.

Penggunaan dental radiografik yang menghasilkan sinar-x dapat memicu perubahan pada sel, salah satunya adalah apoptosis⁹. Pada penelitian ini ditemukan signifikansi peningkatan sel apoptosis (Tabel I) akibat peningkatan dosis radiasi sinar-x dental radiografik konvensional terhadap sel mukosa rongga mulut. Hal ini juga ditemukan pada penelitian lain yang membuktikan bahwa

apoptosis pada sel normal maupun sel tumor akan meningkat sesuai dengan peningkatan dosis radiasi yang diterima⁵. Peningkatan apoptosis terjadi karena adanya kerusakan DNA akibat radiasi yang memicu aktifitas protein p53 yang dapat menginduksi kejadian apoptosis.

Kerusakan DNA akibat dari radiasi akan dikenali oleh DNA-dependent protein kinase (DNA-PK), poly (ADP ribose) polymerase (PARP), and ATM (*ataxia-telangiectasia-mutated*), yang akan memberikan signal pada protein p53 menjadi aktif⁶.

Aktivasi protein p53 menyebabkan penundaan pada siklus sel, dengan menginduksi *cyclin-dependent kinase* (CDK). *Tumour suppressor gene Rb* yang merupakan salah satu substrat dari CDK, menghambat peran protein p21 dalam siklus sel¹¹. Aktivitas protein p21 yang terhambat mengistirahatkan siklus sel pada fase G1-S dan memberikan waktu perbaikan kerusakan DNA sebelum replikasi dan mitosis berlangsung¹². Apabila perbaikan DNA tidak tercapai maka terjadi transaktivasi terhadap apoptosis

Mekansime p53 dalam memicu apoptosis akibat radiasi ionisasi yang menimbulkan kerusakan DNA, adalah kemampuan p53 terhadap pengaturan ekspresi pro dan anti *apoptotic* dari Bcl-2 family^{13,14,15}. Pro-apoptosis dari family Bcl-2 adalah BAX yang berinteraksi dengan Bcl-2 dalam perannya memicu apoptosis akibat kerusakan DNA, dimana p53 akan metransduksi sinyal apoptosis dengan aktifasi jalur Bax^{10,16}.

Aktivasi Bax akan memicu aktifitas mitokondria untuk melepaskan cytochrome c¹⁷⁻¹⁸. Cytochrome c berinteraksi dengan Apaf-1 (*apoptosis activating factor 1*) dan caspase 9 yang merupakan initiator caspase, ketiganya akan membentuk suatu ikatan yang dinamakan apoptosom¹⁹. Apoptosom akan mengaktifasi caspase 3 yang merupakan eksekutor untuk memicu kejadian apoptosis akibat radiasi ionisasi²⁰.

Nekrosis adalah salah satu hasil penelitian ini akibat diradiasi dengan dental radiografik konvensional. Efek biologis akibat radiasi yang bermanifestasi pada kematian sel pada penelitian ini ditunjukkan dengan perubahan inti sel berupa piknosis, karioreksis, kariolisis (Gambar II, III, IV)

Peningkatan nekrosis secara signifikan akibat meningkatnya radiasi antara kelompok

kontrol dan perlakuan ditemukan pada penelitian ini.(Tabel II). Kejadian nekrosis terjadi akibat adanya penurunan ATP dalam mitokondria²¹. Penurunan ATP tersebut akan berakibat peningkatan ion Ca²⁺ dalam mitokondria, Ca²⁺ akan mengaktifkan beberapa enzim yaitu *phospholipase*, yaitu enzim yang dapat merusak membran) dan *protease* adalah enzim yang dapat merusak membran dan protein sitoskeletal serta *endonuclease* ialah enzim yang bertanggung jawab terhadap fragmentasi DNA dan kromatin²². Kerusakan membran sel merupakan tanda awal kejadian nekrosis.

Korelasi positif ditemukan pada penelitian ini (Tabel III). Korelasi tersebut dapat diartikan bahwa meningkatnya dosis radiasi dental radiografik konvensional akan memicu peningkatan apoptosis dan nekrosis pada sel mukosa rongga mulut. Korelasi antara apoptosis dan nekrosis juga pernah dilaporkan pada sel limfosit pekerja dalam instalasi radiasi²³. Melihat kondisi yang demikian maka peneliti menduga bahwa radiasi dental radiografik konvensional berbahaya oleh karena dapat merusak sel secara langsung dan mengganggu fungsi apoptosis secara fisiologis. Hal ini dapat menyebabkan karsinogenesis. Hal ini sesuai dengan penelitian sebelumnya, yaitu radiasi sinar-x yang berulang akan menyebabkan kerusakan kronis pada sel, proliferasi dan hiperplasi sel serta memicu pembentukan sel tumor²⁴. Pengulangan radiasi ini memiliki resiko untuk memicu kejadian kanker tiroid pada penderita dengan riwayat penggunaan radiasi dental radiografik²⁵. Mengingat hal tersebut diatas maka peneliti mengharapkan dilakukan penelitian lebih lanjut untuk mengetahui efek radiasi tersebut terhadap perubahan keanasan.

Berdasarkan hasil penelitian yang telah dilakukan, maka dapat disimpulkan bahwa radiasi sinar-x dental radiografik konvensional pada sel mukosa rongga mulut dapat menyebabkan kerusakan sel berupa nekrosis dan memicu apoptosis secara patologis. Peningkatan dosis radiasi sinar-x dental radiografik konvensional diikuti dengan peningkatan nekrosis dan apoptosis sel mukosa rongga mulut.

REFERENCES

1. White E. 2003. Essentials of Dental Radiography and Radiology 3rd Ed. Churchill Livingstone
2. Casarett AP. 1968. Radiation Biology. Prentice-Hall Inc. Englewood Cliffs. New Jersey.
3. Rubin P, Bakemeier RF dan Kraskov, SK. 1983. Clinical Oncology for Medical Student and Physicians, A Multidisciplinary Approach. 6th ed. American Cancer Society Inc.
4. Koturbash I, Loree J, Kutanzi K, Koganow C, Pogribny I, Kovalchuk O. 2008. In vivo bystander effect: cranial X-irradiation leads to elevated DNA damage, altered cellular proliferation and apoptosis, and increased p53 levels in shielded spleen. Int J Radiat Oncol Biol Phys. Feb 1;70(2) : 554-62.
5. Nevoie A, Pascariu M, Jitaru D, Ivanov I, Constatescu D, Carasevici E, Luchian T. 2011. Investigation of apoptosis in normal and leukemic cells induced by x-ray irradiation. Digest Journal of Nanomaterials and Biostructures. 6(1), January-March : 259-64.
6. Sarto. F, Tomanin. R, Giacomelli. L, Canova. A, Raimondi. F, Ghiotto. C, et al. 1990. Evaluation of chromosomal aberrations in lymphocytes, oral mucosa and hair root cells of patients under antitlastic therapy. MutatRes (228) : 157-69.
7. BAPETEN. 2005. Materi Requalifikasi I Petugas Proteksi Radiasi. Jakarta
8. Alatas, Z, 2007. Efek Kesehatan Paparan Radiasi Dosis Rendah. Cermin Dunia Kedokteran No 154
9. Cerqueira EMM, Meireles JRC, Lopes MA, Junqueira VC, Gomes-Filho IS, Trindade S, Machado-Santelli GM. 2008. Genotoxic effects of X-rays on keratinized mucosa cells during panoramic dental radiography. Dentomaxillo facial Radiology (37) : 398-403
10. Watters D. Molecular mechanisms of ionizing radiation-induced apoptosis. Immunology and Cell Biology (77) : 263-271
11. Szumiel I. 1998. Monitoring and signaling of radiation-induced damage in mammalian cells. Radiat. Res. (150) : 92-101.
12. Kastan MB, Onyekwere O, Sidransky, D, Vogelstein B, Craig R. 1991. Participation of p53 protein in the cellular response to DNA damage. Cancer Res (51) : 6304-11
13. Miyashita T, Kralewski S, Krajewska M, Wang HG, Lin HK, Liebermann DA, Hoffman B, Reed JC (1994) Tumor suppressor p53 is a regulator of bcl-2 and bax gene expression in vitro and in vivo. Oncogene (9) : 1799-1805
14. Miyashita T, Reed JC. 1995. Tumor suppressor p53 is a direct transcriptional activator of the human bax gene. Cell (80):293-9

Apoptosis dan nekrosis sel mukosa rongga mulut akibat radiasi sinar-x dental radiografik konvensional

ORIGINALITY REPORT

30%

SIMILARITY INDEX

27%

INTERNET SOURCES

9%

PUBLICATIONS

2%

STUDENT PAPERS

PRIMARY SOURCES

1	www.scribd.com Internet Source	14%
2	jpe-ces.ugm.ac.id Internet Source	4%
3	Submitted to Universitas Airlangga Student Paper	2%
4	journal.um-surabaya.ac.id Internet Source	1%
5	www.yumpu.com Internet Source	1%
6	repositorio.ucv.edu.pe Internet Source	1%
7	repository.unair.ac.id Internet Source	1%
8	ajp.amjpathol.org Internet Source	1%
9	Fernanda Angelieri. "DNA damage and cellular	

death in oral mucosa cells of children who have undergone panoramic dental radiography",
Pediatric Radiology, 05/08/2007

Publication

1%

10

repository.unhas.ac.id

Internet Source

1%

11

perpusnwu.web.id

Internet Source

1%

12

www.reportshop.co.kr

Internet Source

1%

13

www.dentj.fkg.unair.ac.id

Internet Source

1%

14

worldwidescience.org

Internet Source

<1%

15

digilib.uinsby.ac.id

Internet Source

<1%

16

"Springer Umweltlexikon", Springer Science and
Business Media LLC, 2000

Publication

<1%

17

DA Ribeiro. "Cytogenetic biomonitoring in oral
mucosa cells following dental X-ray",
Dentomaxillofacial Radiology, 2012

Publication

<1%

Exclude quotes Off

Exclude matches < 7 words

Exclude bibliography On

Apoptosis dan nekrosis sel mukosa rongga mulut akibat radiasi sinar-x dental radiografik konvensional

GRADEMARK REPORT

FINAL GRADE

/0

GENERAL COMMENTS

Instructor

PAGE 1

PAGE 2

PAGE 3

PAGE 4

PAGE 5
