ADLN - Perpustakaan Universitas Airlangga

PREVALENSI IMPAKSI MOLAR KETIGA RAHANG BAWAH KLASIFIKASI WINTER DI KLINIK BEDAH MULUT PERIODE JUNI-DESEMBER 2002 (PEMERIKSAAN RADIOGRAFIK)

SKRIPSI

Oleh :

DENY SAPUTRA
029912694

FAKULTAS KEDOKTERAN GIGI
UNIVERSITAS AIRLANGGA
SURABAYA
2003

PREVALENSI IMPAKSI MOLAR KETIGA RAHANG BAWAH KLASIFIKASI WINTER DI KLINIK BEDAH MULUT PERIODE JUNI-DESEMBER 2002 (PEMERIKSAAN RADIOGRAFIK)

SKRIPSI

Diajukan Sebagai Salah Satu Syarat Untuk
Menyelesaikan Pendidikan Dokter Gigi
Pada Fakultas Kedokteran Gigi
Universitas Airlangga
Surabaya

Oleh :

DENY SAPUTRA
029912694

Mengetahui / Menyetujui :

Dosen Pembimbing I	Dosen Pembimbing II
Hutojo Djajakusuma, drg, M.S	**Bambang Noerjanto, drg, M.S**
NIP : 131 125 964	**NIP : 130 675 840**

FAKULTAS KEDOKTERAN GIGI
UNIVERSITAS AIRLANGGA
SURABAYA
2003

KATA PENGANTAR

Dengan memanjatkan puji syukur kehadirat Allah SWT atas limpahan rahmat dan hidayah-Nya, maka selesailah penyusunan skripsi dengan judul "Prevalensi Impaksi Molar Ketiga Rahang Bawah Klasifikasi Winter Di Klinik Bedah Mulut Periode Juni-Desember 2002 (Pemeriksaan Radiografik)".

Skripsi ini disusun untuk memenuhi persyaratan dalam menyelesaikan Pendidikan Dokter Gigi pada Fakultas Kedokteran Gigi Universitas Airlangga.

Penulis menyadari sepenuhnya bahwa skripsi ini tidak akan terselesaikan dengan baik tanpa bantuan dari berbagai pihak. Oleh karena itu dalam kesempatan ini penulis ingin menyampaikan ucapan terima kasih yang sebesar-besarnya kepada :

- Prof. DR. Mohamad Rubianto, drg, M.S., Sp.Perio, selaku Dekan Fakultas Kedokteran Gigi Universitas Airlangga.
- Isidora Karsini S., drg, M.S., Sp.PM., selaku Kepala Laboratorium Ilmu Penyakit Mulut Fakultas Kedokteran Gigi Universitas Airlangga yang telah memberikan kesempatan untuk menyelesaikan skripsi ini.
- Hutojo Djajakusuma, drg, M.S., selaku dosen pembimbing I yang telah memberikan waktu, pikiran tenaga, kritik dan saran serta semangat dalam membimbing penyusunan skripsi ini.
- Bambang Noerjanto, drg, M.S., selaku dosen pembimbing II yang telah memberikan waktu, pikiran tenaga, kritik dan saran serta semangat dalam membimbing penyusunan skripsi ini.

- Para Staff pengajar Laboratorium Radiologi Fakultas Kedokteran Gigi Universitas Airlangga yang telah meluangkan waktunya untuk memeriksa, menguji serta memberikan petunjuk demi kebaikan skripsi ini.
- Papa, Mama, Kakak-kakakku tercinta yang selama ini selalu memberikan semangat dan dorongan selama penyusunan skripsi ini. Terima kasih kepada Papa-Mama yang telah memberikan kasih sayang, perhatian serta selalu mendoakan penulis agar dapat menyelesaikan studi dengan baik.
- Teman-temanku di Fakultas Kedokteran Gigi Universitas Airlangga khususnya angkatan '99 dan teman-teman SKT.
- Semua pihak yang tidak dapat disebutkan satu persatu yang telah ikut membantu selama penyusunan skripsi ini.

Penulis dalam kesempatan ini juga mohon maaf apabila dalam penyusunan skripsi ini terdapat kesalahan dan kekurangan, sehingga masih diperlukan adanya kritik dan saran yang membangun dari pembaca. Semoga skripsi ini dapat memberikan manfaat bagi perkembangan ilmu pengetahuan di bidang Kedokteran Gigi.

Desember, 2003

Penulis

DAFTAR ISI

LEMBAR PENGESAHAN

KATA PENGANTAR

DAFTAR ISI

BAB I PENDAHULUAN..... 1

I.1 Latar Belakang Penelitian..... 1

I.2 Rumusan Permasalahan..... 2

I.3 Tujuan Penelitian..... 2

I.4 Manfaat Penelitian..... 2

BAB II TINJAUAN PUSTAKA..... 3

II.1 Definisi Radiografik..... 3

II.1.1 Radiografik Periapikal..... 3

II.1.2 Teknik Pararel..... 4

II.1.3 Teknik Bisecting Angle..... 5

II.2 Impaksi..... 7

BAB III METODE PENELITIAN..... 9

III.1 Jenis Penelitian..... 9

III.2 Kriteria Sample..... 9

III.3 Cara Kerja..... 9

III.4 Analisa Data..... 10

BAB IV HASIL PENELITIAN..... 11

BAB V PEMBAHASAN..... 13

BAB VI KESIMPULAN DAN SARAN..... 15

VI.1 Kesimpulan..... 15

VI.2 Saran..... 15

DAFTAR PUSTAKA..... 16

BAB I

PENDAHULUAN

I.1 Latar Belakang Penelitian

Di bidang kedokteran gigi foto sinar-x digunakan sebagai salah satu sarana penunjang untuk menegakkan diagnosis untuk membantu menentukan macam dan rencana perawatan yang akan dilakukan serta evaluasi hasil perawatan (Mc Call, 1957; O'Brien 1972).

Dalam radiografik di bidang kedokteran gigi terdapat berbagai macam teknik dalam pengambilan foto radiografik, teknik yang sering dipergunakan di klinik Radiologi Dental Fakultas Kedokteran Gigi Universitas Airlangga adalah teknik periapikal. Yang digunakan untuk melayani rujukan klinik endodonsia, tumpatan, pedodonsia, bedah mulut, periodonsia, penyakit mulut dan penderita dari dokter gigi swasta, serta mahasiswa yang melakukan praktikum.

Di klinik bedah mulut, sering sekali penderita datang dengan keluhan gigi molar ketiganya terasa sakit atau linu, yang diduga gigi tersebut mengalami impaksi. Menurut Blum pada 1923 dari hasil penelitian mengenai gigi-gigi yang sering mengalami impaksi dilaporkan, bahwa dari 267 kasus impaksi yang terdapat di rahang bawah didapatkan 231 kasus (86 %) impaksi dari molar ketiga rahang bawah dan merupakan kasus terbanyak diantara kasus impaksi pada rahang bawah (Ismudijanto,1988)

Oleh karena itu perlu dibutuhkan foto radiografik sebagai sarana penunjang diagnosa. Dalam pengamatan foto radiografik periapikal didapatkan posisi gigi yang mengalami impaksi. Hal ini sangatlah membantu untuk menentukan klasifikasi gigi molar

ketiga impaksi, karena penentuan klasifikasi ini menentukan teknik operasi yang dilakukan untuk pengambilan gigi molar ketiga impaksi.

Di antara laporan penelitian yang ada hingga saat ini, belum ditemukan adanya penelitian tentang macam-macam posisi gigi molar ketiga yang mengalami impaksi dari pengamatan radiografik periapikal, oleh karena itu dalam kesempatan kali ini penulis ingin membahas tentang berbagai macam posisi gigi molar ketiga yang mengalami impaksi serta klasifikasinya.

I.2 Rumusan Permasalahan

Seberapa besarkah frekuensi gigi molar ketiga rahang bawah impaksi serta klasifikasinya menurut winter (dari pemeriksaan radiografik periapikal)

I.3 Tujuan penelitian

Untuk mengetahui frekuensi gigi molar ketiga rahang bawah impaksi dalam berbagai posisi menurut klasifikasi winter.

I.4 Manfaat penelitian

Untuk memberikan informasi besarnya frekuensi gigi molar ketiga rahang bawah impaksi dalam berbagai posisi menurut klasifikasi winter. Selain itu juga untuk menentukan tindakan ataupun teknik operasi odontektomi yang akan dilakukan.

BAB II

TINJAUAN PUSTAKA

II.1 Definisi Radiografik

Radiografik adalah hasil pembuatan gambar dari suatu obyek dengan menggunakan sinar X. Di bidang Kedokteran Gigi, radiografik ini digunakan untuk memberikan informasi tentang struktur jaringan keras rongga mulut yang tidak dapat dilihat dengan mata. (Wuehrmann and Manson-Hing, 1981)

Informasi yang dapat diberikan dari gambaran radiografik ini dapat berupa ketinggian dari tulang interproksimal, kondisi dari puncak tulang interalveolaris, kehilangan atau kerusakan tulang dalam arah horisontal atau vertikal, panjang dan struktur akar, kerusakan tulang yang melibatkan regio furkasi, keadaan lamina dura, keadaan sekitar akar, serta kondisi-kondisi patologi lainnya. (Grant et all,1979)

Menurut penempatan dari film radiografik di bidang Kedokteran Gigi terdapat dua macam yaitu radiografik intra oral dan ektra oral. Dari radiografik intra oral terdapat tiga macam proyeksi, yaitu teknik periapikal, bitewing, dan oklusal (Milles, et al, 1993). dimana film yang digunakan dalam radiografik intra oral ini berukuran 3 x 4 cm.

II.1.1 Radiografik Periapikal

Radiografik periapikal adalah gambaran radiografik gigi-gigi yang meliputi bagian mahkota sampai apikal gigi dengan struktur jaringan pendukung di sekitarnya. Dari gambaran radiografik periapikal, biasanya meliputi gambaran tiga sampai empat gigi, dan

dapat digunakan untuk melihat bentukan anatomis maupun patologis di daerah apikal gigi dengan struktur jaringan tulang disekitarnya. (Miles et al, 1993)

Pembuatan radiografik periapikal, pada umumnya digunakan dua macam teknik proyeksi, yaitu teknik pararel dan teknik bisecting-angle. (Goaz and White, 1994).

II.1.2 Teknik Paralel

Menurut Fitzgerald tahun 1949 teknik paralel disebut juga "right-angle technique", "the long-cone technique" atau "Fitzgerald technique". Untuk mendapatkan hasil radiografik yang benar dari gigi-gigi dan struktur jaringan pendukungnya, teknik ini dilakukan dengan menempatkan film sejajar dengan sumbu panjang gigi dan arah sinar-x tegak lurus pada film (Stafne and Gibilsco, 1975).

Untuk membantu meletakkan film sejajar dengan sumbu gigi dapat digunakan cotton roll sebagai penyangga film atau dapat juga digunakan alat pemegang film atau film holder (Mc Call, 1957 and O'Brein,1972).

Hal-hal yang perlu diperhatikan dalam melakukan teknik paralel adalah (Mc Call,1957 and O'Brien,1972)

a. Posisi kepala penderita diletakkan dengan ketentuan bidang oklusal dari regio yang akan dikerjakan sejajar dengan lantai dan bidang sagital tegak lurus dengan lantai
b. Film diletakkan sejajar terhadap sumbu panjang gigi yang bersangkutan, dan tidak boleh bergerak.
c. Sinar x diarahkan tegak lurus terhadap sumbu panjang gigi dan film pada titik setinggi daerah akar gigi.

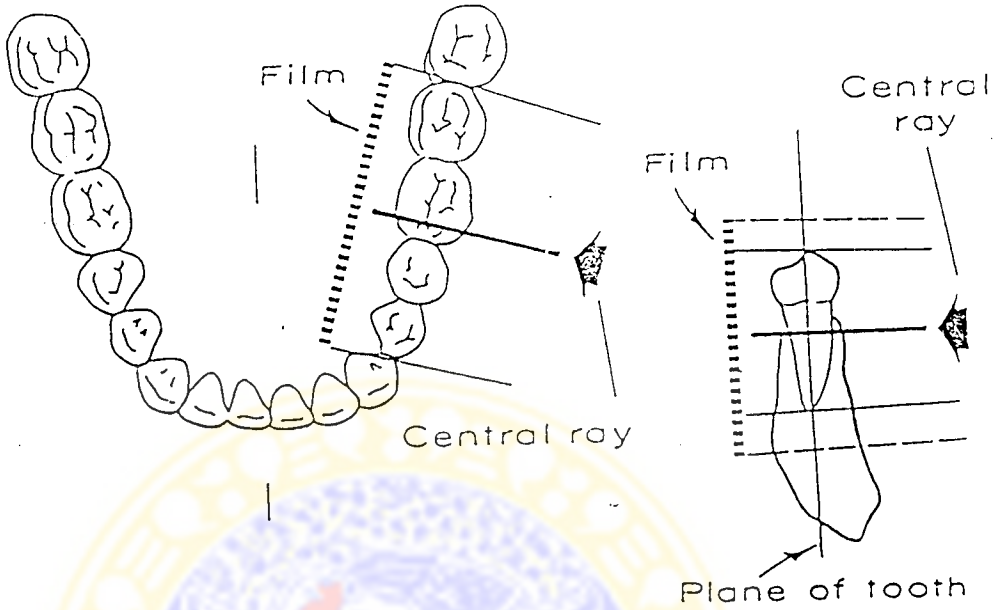

(Sumber : Stafne and Gibilsco, 1975).

II.1.3 Teknik Bisecting Angle

Teknik bisecting angle ini dilakukan dengan menempatkan sinar-x tegak lurus pada garis bagi antara film dan sumbu panjang gigi (Manson-Hing, 1980). Teknik ini diperlukan pengalaman operator dalam menentukan bidang garis baginya, karena jika arak dari sinar x tegak lurus sumbu panjang gigi (underangulation), akan terbentuk gambaran "elongasi", dimana gambaran gigi akan tampak lebih panjang dari ukuran sebenarnya, sedang jika arah sinar x tegak lurus film (overangulation), akan terbentuk gambaran "shortening", dimana gambaran gigi akan tampak lebih pendek dari ukuran sebenarnya (Updegrave, 1959).

Hal-hal yang perlu diperhatikan dalam melakukan teknik bisecting angle adalah (Mc Call,1957 and O'Brein, 1972)

a. Posisi kepala penderita diletakkan dengan ketentuan bidang oklusal dari regio yang akan dikerjakan sejajar dengan lantai, untuk rahang atas kepala diletakkan pada "head rest" agak menunduk dan untuk rahang bawah kepala diletakkan pada "head rest" agak ditengadahkan dan bidang sagital tegak lurus.
b. Film diletakkan kontak dengan bagian palatal atau lingual dari gigi dan akan membentuk sudut antara sumbu gigi terhadap film.
c. Arah sinar x tegak lurus garis bagi sudut antara sumbu panjang gigi dengan film.

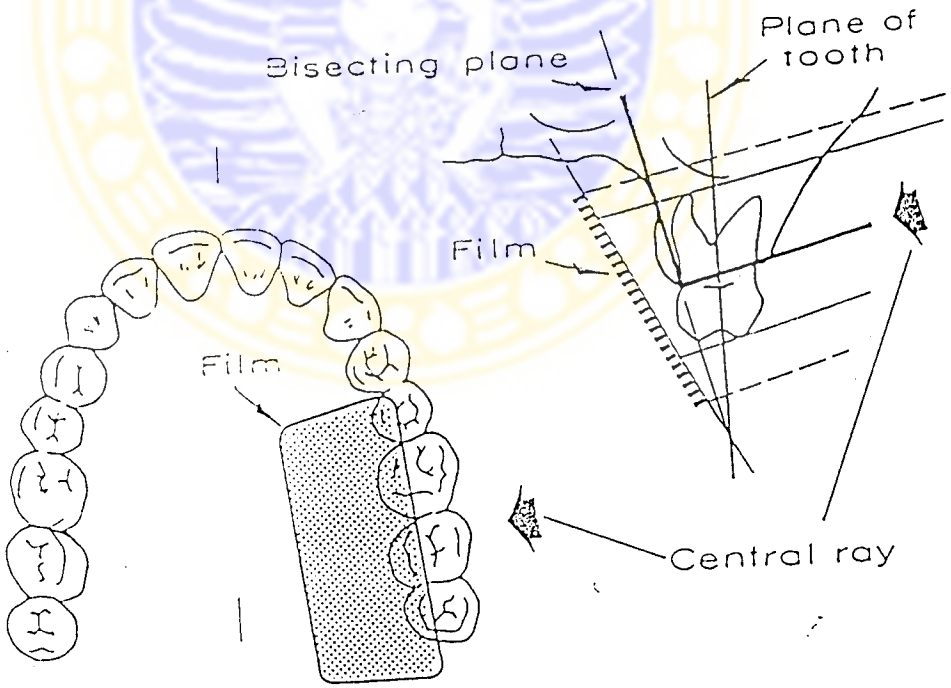

(Sumber : Stafne and Gibilsco, 1975)

II.2 Impaksi

Gigi impaksi adalah gigi yang erupsinya tidak pada tempat dan fungsinya secara normal, bisa tampak sebagian erupsi ataupun tidak erupsi, melewati masa erupsinya yang normal karena terhalang oleh jaringan tulang, jaringan lunak atau gigi lain yang berdekatan (Archer, 1975). Menurut Pedersen (1988), gigi impaksi adalah gigi yang jalan erupsi normalnya terhalang atau terblokir, biasanya oleh gigi atau jaringan di dekatnya. Gigi impaksi dapat diperkirakan secara klinis apabila gigi antagonisnya sudah erupsi dan hampir dipastikan dengan gigi yang terletak pada sisi lain yang sudah erupsi.

Pergerakan gigi selama erupsi dipengaruhi oleh perkembangan gigi, perkembangan rahang serta perkembangn alveolar. Salah satu penyebab impaksi gigi adalah tidak adanya keseimbangan koordinasi antara perkembangan gigi, perkembangan rahang serta perkembangan alveolar (Schour, 1960).

Menurut Thoma (1969) mengatakan, ada banyak faktor yang dapat menjadi penyebab gigi impaksi antara lain :

a. Faktor lokal yaitu karena kekurangan tempat, persistensi gigi sulung, densitas tulang sekitar dan mukosa membran, trauma pada benih gigi, gigi kelebihan, letak benih gigi abnormal, dan kelainan yang didapat misalnya nekrosis, infeksi, abses, tumor, atau kista.
b. Faktor sistemik yaitu herediter, kelainan endrokin, malnutrisi, anemia, ricketsia, cleidocranial disostosis atau cleft palate.

Menurut Winter (1926), mengklasifikasikan impaksi molar ketiga rahang bawah berdasarkan sumbu panjang gigi molar ketiga rahang bawah terhadap sumbu panjang gigi

molar kedua rahang bawah yaitu :Vertikal, Mesioangular, Distoangular, Horisontal, Tranverse, Inverted

Dari klasifikasi Winter (1926) diatas, yang memungkinkan impaksi sebagian dimana mahkota gigi impaksi terlihat sebagian pada permukaan oklusal adalah posisi vertikal, mesioangular, distoangular, horisontal, transverse. Sedang pada posisi inverted tidak termasuk.

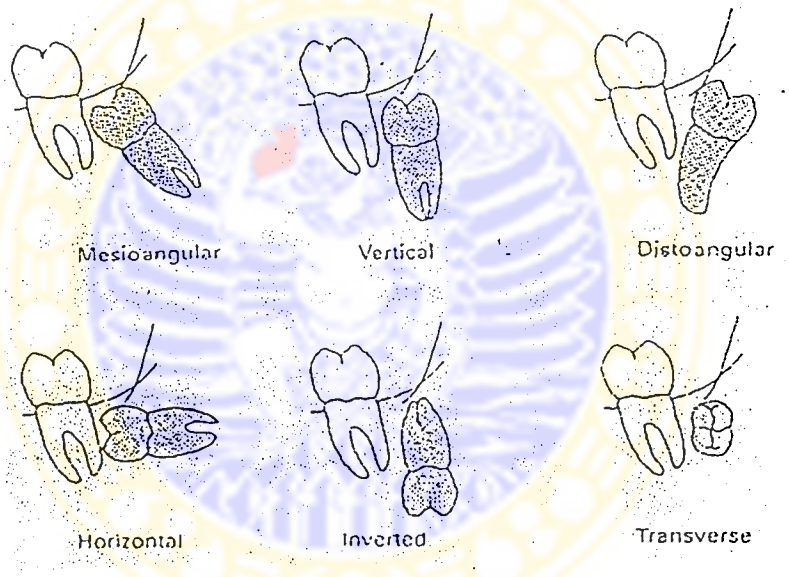

(Sumber : Whaites, E., 1992)

BAB III

METODE PENELITIAN

III.1 Jenis Penelitian

Retrospektif cohort study

III.2 Kriteria Sample

Diambil data sekunder film radiografik periapikal dengan kasus gigi molar ketiga rahang bawah kanan maupun kiri impaksi di klinik bedah mulut dari bulan Juni - Desember 2002 pada penderita gigi molar ketiga rahang bawah kanan maupun kiri impaksi usia 18-40 tahun yang masih memiliki molar kedua rahang bawah.

III.3 Cara Kerja.

Foto periapikal yang telah memenuhi kriteria sample diamati oleh peneliti, dosen pembimbing I, dosen pembimbing II., kemudian dicatat gambaran berbagai posisi gigi molar ketiga rahang bawah impaksi menurut klasifikasi Winter, yaitu :

- Vertikal
- Mesioangular
- Distoangular
- Horisontal
- Tranverse
- Inverted

III.4 Analisa data

Dihitung distribusi frekuensi dari masing-masing posisi tersebut diatas, kemudian dihitung dalam prosentase.

BAB IV

HASIL PENELITIAN

Setelah dilakukan penelitian secara observasional deskriptif pada 55 buah sample foto radiografik periapikal kasus impaksi gigi molar ketiga rahang bawah yang ada di Fakultas Kedokteran Gigi Universitas Airlangga oleh 3 orang pengamat (penulis, pembimbing I dan II) dari hasil pengamatan foto radiografik periapikal didapatkan :

Tabel 1. Prevalensi dan Prosentase Impaksi Gigi Molar Ketiga Rahang Bawah

Klasifikasi	Jumlah	Prosentae (%)
Vertikal	14	25.46
Mesioangular	20	36.36
Distoangular	0	0
Horisontal	18	32.73
Tranverse	3	5.45
Inverted	0	0
Total	55	100

Keterangan :

Vertikal : Impaksi gigi molar ketiga rahang bawah posisi Vertikal

Mesioangular : Impaksi gigi molar ketiga rahang bawah posisi Mesioangular

Distoangular : Impaksi gigi molar ketiga rahang bawah posisi Distoangular

Horisontal : Impaksi gigi molar ketiga rahang bawah posisi Horisontal

Tranverse : Impaksi gigi molar ketiga rahang bawah posisi Tranverse

Inverted : Impaksi gigi molar ketiga rahang bawah posisi Inverted

Diagram 1. Histogram Pengamatan Radiografik Periapikal pada Impaksi Gigi Molar Ketiga Rahang Bawah

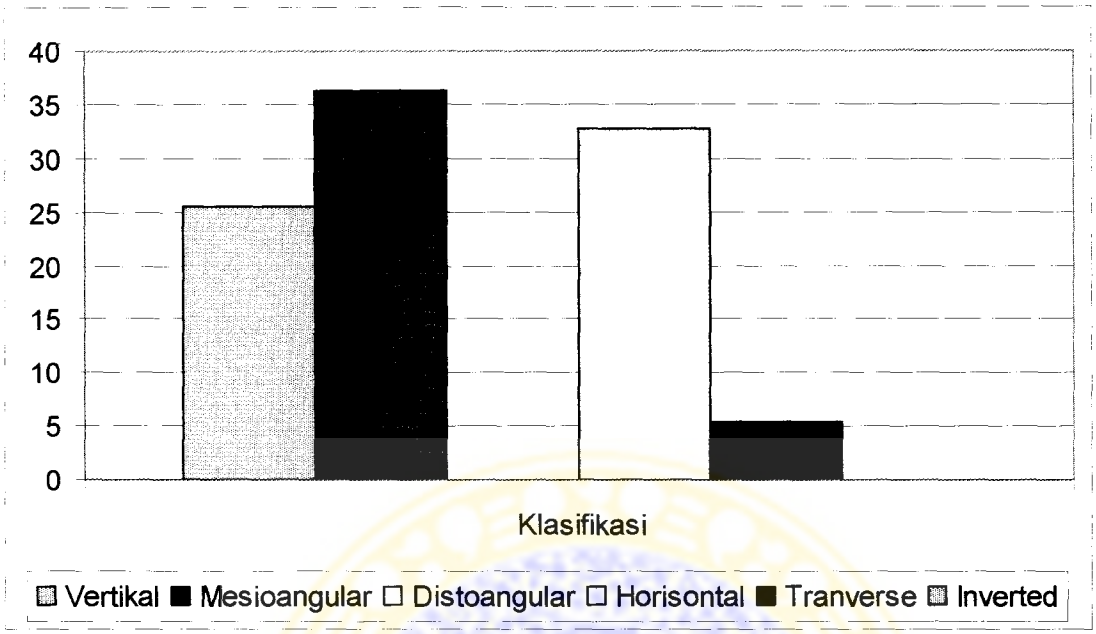

BAB V

PEMBAHASAN

Penelitian observasional derkriptif ini bertujuan untuk mengetahui frekuensi berbagai posisi impaksi gigi molar ketiga rahang bawah, menurut Winter (1926) mengklasifikasikan impaksi molar ketiga rahang bawah berdasarkan sumbu panjang gigi molar ketiga rahang bawah terhadap sumbu panjang molar kedua rahang bawah yaitu : Vertikal, Mesioangular, Distoangular, Horisontal, Tranverse, Inverted.

Dalam penelitian ini terdapat 55 sample foto radiografik periapikal, dengan penderita impaksi gigi molar ketiga rahang bawah pada rentang usia 18 - 40, dimana Gigi impaksi adalah gigi yang erupsinya tidak pada tempat dan fungsinya secara normal, bisa tampak sebagian erupsi ataupun tidak erupsi, melewati masa erupsinya yang normal karena terhalang oleh jaringan tulang, jaringan lunak atau gigi lain yang berdekatan (Archer,1975).

Dari hasil penelitian pada foto radiografik periapikal impaksi gigi molar ketiga rahang bawah di Fakultas Kedokteran Gigi Universitas Airlangga ini paling banyak ditemukan adalah posisi Mesioangular sebanyak 36,36 %, kemudian sebanyak 32,73 % didapatkan posisi Horisontal. Kedua posisi ini, Mesioangular dan Horisontal mendominasi posisi impaksi gigi molar ketiga rahang bawah dengan jumlah prosentase mencapai 70 %.

Sedangkan posisi Vertikal didapatkan juga cukup banyak mencapai 25,46 % dari seluruh sample. Untuk Posisi Tranverse sangat sedikit ditemukan, hanya didapatkan 5,45 %. Sedangkan untuk posisi Distoangular dan Inverted tidak ditemukan sama sekali pada seluruh sample penelitian ini.

Banyak Faktor yang dapat menjadi penyebab impaksi, antara lain karena faktor lokal yaitu karena kekurangan tempat,persistensi gigi sulung, densitas tulang sekitar dan mukosa membran, trauma pada benih gigi, letak benih gigi abnormal, dan kelainam yang didapat misalnya nekrosis, infeksi abses tumor, atau kista serta faktor sistemik yaitu herediter, kelainan endokrin, malnutrisi (Thoma, 1969). Sampai saat ini belum ditemukan penelitian yang menyebutkan faktor-faktor penyebab posisi impaksi secara khusus, sehingga dalam penelitian ini tidak dibahas secara khusus mengenai penyebab dari frekuensi berbagai posisi impaksi secara satu persatu.

BAB VI

KESIMPULAN DAN SARAN

VI.1. Kesimpulan :

Berdasarkan penelitian yang telah dilakukan didapatkan frekuensi gigi molar ketiga rahang bawah impaksi dalam berbagai posisi menurut klasifikasi winter paling banyak ditemukan adalah posisi Mesioangular sebanyak 36,36 %, kemudian sebanyak 32,73 % adalah posisi Horisontal. Sedangkan posisi Vertikal ditemukan 25,46 %, untuk posisi Tranverse sangat sedikit ditemukan hanya didapatkan 5,45 %. Untuk posisi Distoangular dan Inverted pada penelitian ini dengan keseluruhan sample yang berjumlah 55 buah tidak ditemukan.

VI.2. Saran :

1. Penelitian ini masih belum sempurna karena, sehingga masih perlu dilakukan penelitian lebih lanjut, dengan sample lebih banyak dan waktu yang lebih panjang, dengan harapan ditemukan frekuensi gigi molar ketiga rahang bawah impaksi dalam berbagai posisi yang lebih lengkap dan akurat.
2. Perlu juga dilakukan penelitian lebih lanjut tentang berbagai macam penyebab frekuensi gigi molar ketiga rahang bawah impaksi dalam berbagai posisi secara khusus.

DAFTAR PUSTAKA

Archer, W.H., 1975. *Oral and Maxillofacial Surgery*, 1st vol, 5th ed., W.B.Saunders Company

Goaz, P.W. and White, S.C., 1994, *Oral Radiology*, 3rd ed, St.Louis, The C.V. Mosby Company, p 151-7

Grant, D.A., Stren, I.B. and Everett, F.V., 1979, *Periodontics : in the tradition of Orban and Gottlieb*, 5th ed., The Mosby Company, p 453

Ismudijanto, 1988. *Skripsi Frekwensi Perikoronitis pd beberapa inklinasi gigi molar ketiga RB yang impaksi*

Manson-Hing, L.R., 1980. *What's The Angle, A Study of The Angle Bisected in Intraoral Radiography Oral Surgery*, St. Louis, The C.V. Mosby Company p 86-9

Mc.Call, J.O. & Wald, S.S., 1957. *Clinical Dental Roentgenology Technic and Interpretation*, 4th ed. Philadelpia-London. W.B. Saunders Company, p 18-23

Milles, D.A., Van Dis, M.L. and Feretti, A.B.,1993. *Radiographic Imaging for Dental Auxilaries*, 2nd ed., W.B. Saunders Company, p 1-5

O'Brein, R.C., 1972. *Dental Radiography*, 2th ed. Philadelpia. W.B. Saunders Company, p 164

Pedersen, G.W., 1988. *Oral Surgery*, 1st ed., W.B. Saunders Company, p 60

Schour, I., 1960. *Noyes Oral Histology and Embryology*, Philadelphia, Lea & Febiger

Stafne, E.C and Gibilisco, J.A.,1975. *Oral Roentgenographic Diagnosis*, 4th ed., W.B. Saunders Company, p 369-90

Thoma, K.H., 1969. *Oral Surgery*, 1st vol, 5th ed. St. Louis, The C.V. Mosby Company, p 329-34

Updegrave, W.J., 1959. *Simplifying and Improving Intraoral Dental Rontgenography Oral Surgery,* p 704-8

Whaites, E., 1992. *Essential of dental radiography and radiology,* Churchill Livingstone

Winter, G.B., 1926. *Impacted Mandibular Third Molar*, American Medical Book

Wuehrmann, A.H.-Manson Hing, L.R., 1981. *Dental Radiology*, 5th ed., St. Louis, The C.V. Mosby Company, p 1-2