ADLN Perpustakaan Universitas Airlangga

SKRIPSI

NUKE MARETNOWATI

UJI TOKSISITAS AKUT DAN SUBAKUT EKSTRAK ETANOL DAN EKSTRAK AIR KULIT BATANG *Artocarpus champeden* Spreng DENGAN PARAMETER HISTOPATOLOGI HATI MENCIT

FAKULTAS FARMASI UNIVERSITAS AIRLANGGA
BAGIAN ILMU BAHAN ALAM
SURABAYA
2005

UNIVERSITAS AIRLANGGA
SURABAYA

Lembar Pengesahan

UJI TOKSISITAS AKUT DAN SUBAKUT EKSTRAK ETANOL DAN EKSTRAK AIR KULIT BATANG *Artocarpus champeden* Spreng DENGAN PARAMETER HISTOPATOLOGI HATI MENCIT

SKRIPSI

Dibuat untuk memenuhi syarat mencapai gelar sarjana farmasi
Pada fakultas farmasi universitas airlangga

2005

Oleh :

Nuke Maretnowati
050112424

Skripsi ini telah disetujui
Oleh:

Pembimbing Utama

Dr. Mulya Hadi Santosa, Apt.
NIP. 130809084

Pembimbing Serta

Dra. Aty Widyawaruyanti, MSi, Apt.
NIP. 131877884

KATA PENGANTAR

Segala puji syukur saya panjatkan kehadirat Allah SWT, atas rahmat dan karuniaNya sehingga skripsi ini dapat diselesaikan dengan sebaik-baiknya.

Dengan selesainya skripsi yang berjudul "UJI TOKSISITAS AKUT DAN SUBAKUT EKSTRAK ETANOL DAN EKSTRAK AIR KULIT BATANG *Artocarpus champeden* Spreng DENGAN PARAMETER HISTOPATOLOGI HATI MENCIT" ini , perkenankan saya mengucapkan terima kasih yang sebesar-besarnya kepada:

1. Dekan Fakultas Farmasi Universitas Airlangga Surabaya, Prof.Dr. Noor Cholies Zaini, Apt atas kesempatan yang diberikan kepada saya mengikuti pendidikan Sarjana.
2. Dra. Aty Widyawaruyanti, Apt, MSi. yang telah memberi kesempatan bagi saya untuk bergabung dalam proyek yang beliau bimbing.
3. Dr. Mulja Hadi Santosa, Apt selaku pembimbing utama saya yang banyak memberikan masukan dalam penyusunan skripsi ini.
4. Drs.Herra Studiawan, MS., dan Dra. Rakhmawati, MSi., selaku dosen penguji yang telah banyak memberikan masukan kepada saya.
5. Para dosen serta guru saya, yang telah mendidik dan mengajarkan ilmu pengetahuan hingga saya menyelesaikan pendidikan sarjana.
6. Ibuku yang selalu mengiringiku dengan doa.
7. Ayahku yang selalu bersemayam dalam hati dan pikiranku.
8. Arief yang selalu setia menemaniku, mendengarkan segala keluh kesahku, membantuku dan memberikan semangat dalam penyelesaian skripsi ini.
9. Sahabatku : Fika, Whida, Diah, Umar, atas saran dan dorongan semangat.
10. Rekan tim cempedak : Fika, Erna, Yusnita, Ade, Ristin, Emi.
11. Teman-teman angkatan 2001.
12. Staf Laboratorium Botani Farmasi Farmakognosi dan Laboratorium Hewan Fakutas Farmasi Universitas Airlangga.

13. Semua pihak yang tidak dapat saya sebutkan satu persatu yang telah memberi bantuan dan dukungan penyelesaian skripsi ini baik langsung maupun tidak langsung.

Akhir kata, semoga Allah SWT membalas kebaikan bapak, ibu dan teman-teman sekalian dengan pahala yang berlipat ganda. Penulis berharap semoga penelitian ini bermanfaat bagi pengembangan ilmu pengetahuan dan penelitian pada masa yang akan datang.

Surabaya, Agustus 2005

Penulis

RINGKASAN

UJI TOKSISITAS AKUT DAN SUBAKUT EKSTRAK ETANOL DAN EKSTRAK AIR KULIT BATANG *Artocarpus champeden* Spreng DENGAN PARAMETER HISTOPATOLOGI HATI MENCIT

Nuke Maretnowati

Penggunaan tanaman obat sebagai obat alternatif dalam pengobatan oleh masyarakat semakin meningkat sehingga diperlukan penelitian untuk membuktikan khasiat dan keamanan tanaman obat tersebut. Pada penelitian ini telah dilakukan uji toksisitas akut dan subakut dengan parameter gambaran histopatologi hati mencit pada ekstrak etanol dan ekstrak air kulit batang *Artocarpus champeden* Spreng atau dikenal dengan nama cempedak.

Uji toksisitas akut dilakukan dengan menggunakan hewan coba mencit (*Mus musculus*) sebanyak 30 ekor yang dibagi ke dalam 3 kelompok masing-masing 10 ekor. Kelompok 1 sebagai kelompok kontrol diberikan CMC-Na 0,5%. Kelompok 2 dan 3 merupakan kelompok uji yang masing-masing diberi ekstrak etanol dan ekstrak air kulit batang cempedak yang diberikan dalam bentuk suspensi CMC-Na 0,5%. Dosis yang diberikan merupakan dosis tertinggi (dosis LD_{50} yang relatif tidak berbahaya) yaitu 21 g ekstrak / kg BB mencit. Pemberian sediaan dilakukan satu kali dan diamati jumlah hewan coba yang mati selama 24 jam setelah pemberian dan selama satu minggu dengan rute per oral. Hasil uji toksisitas akut pada mencit menunjukkan bahwa pada dosis tersebut tidak menimbulkan respon kematian pada hewan coba sehingga dapat disimpulkan bahwa semua toksisitas akut yang berbahaya dapat disingkirkan dan LD_{50} tidak perlu ditentukan atau dapat pula dianggap dosis yang digunakan yaitu dosis LD_{50} yang relatif tidak berbahaya merupakan LD_{50} untuk ekstrak etanol dan ekstrak air kulit batang cempedak.

Pada uji toksisitas subakut dilakukan pemberian suspensi ekstrak etanol dan ekstrak air kulit batang cempedak sehari sekali selama 30 hari dengan rute per oral. Hewan coba yang digunakan dalam penelitian ini adalah mencit putih untuk masing-masing ekstrak sebanyak 50 ekor yang dibagi ke dalam 5 kelompok masing-masing 10 ekor. Setiap kelompok diuji dengan dosis yang berbeda yaitu kelompok yang diuji dengan dosis lazim (D1), 5x dosis lazim (D2), 10x dosis lazim (D3). Digunakan dua kelompok kontrol yaitu kelompok kontrol CMC-Na 0,5% (KC), dan kelompok kontrol tanpa perlakuan (KT). Dosis lazim yang digunakan adalah dosis lazim penggunaan pada manusia yang dikonversikan ke mencit. Pada akhir masa uji dilakukan pembedahan dan diambil organ hatinya kemudian diamati perubahan yang terjadi melalui preparat histotologinya. Perubahan diamati pada lima lapang pandang, diberi skor kemudian diolah menggunakan Uji Kruskal Wallis. Apabila terdapat perbedaan nyata antar perlakuan, maka dilanjutkan dengan Uji Perbandingan Berganda (Uji Z) 5%. Dari hasil penelitian menunjukkan bahwa ekstrak air kulit batang cempedak dapat menyebabkan degenerasi sel hati sedangkan ekstrak etanol kulit batang cempedak

ADLN Perpustakaan Universitas Airlangga

dapat menyebabkan kerusakan sel hati berupa degenerasi dan nekrosis pada dosis 15,55 mg.

Berdasarkan hasil penelitian yang telah dilakukan pada mencit, dapat ditarik kesimpulan bahwa ekstrak etanol dan ekstrak air kulit batang cempedak termasuk zat yang relatif kurang berbahaya. Dan bila dikonsumsi secara teratur selama satu bulan, ekstrak air cukup aman terhadap organ hati sedangkan ekstrak etanol dapat menyebabkan kerusakan hati yaitu degenerasi dan nekrosis.

ABSTRACT

ACUTE TOXICITY AND SUBACUTE TOXICITY FROM ETANOL EXTRACT AND WATER EXTRACT OF *Artocarpus champeden* Spreng STEMBARK WITH LIVER HISTOPATHOLOGY OF MICE

Research about etanol extract and water extract of cempedak stembark (*Artocarpus champeden* Spreng) is done to know limit of the safety dose in its use and its influence at mice's liver.

Study of acute toxicity used ten mice for each extract and for subacute toxicity used fifty mice and divided into five groups, one as control group with CMC-Na 0,5% (KC), one another as control blank (KT) and three groups were tested (D1, D2, and D3). Control group (KC) only be given suspensi CMC-Na 0,5% orally one ml once a day during a month. Test group D1 was given usual dose of extract cempedak stembark (*Artocarpus champeden* Spreng) orally during a month as much one ml every day, test group D2 was given 5x usual dose of extract cempedak stembark (*Artocarpus champeden* Spreng) orally during a month as much one ml every day, and test group D3 was given 10x usual dose of extract cempedak stembark (*Artocarpus champeden* Spreng) orally during a month as much one ml every day. After a month those mice in eutanasi, be cut opened and take the liver and observe the change that happened through histopathology preparation. Change perceived at five field look, given score then processed by using Test of Kruskal-Wallis. If there were distinction usher treatmen, so continued with Doubled Comparison Test (Test Z) 5%. The result of this study shown that the water extract of cempedak stembark (*Artocarpus champeden* Spreng) can be use damage of liver cells like degeneration, but the etanol extract of cempedak stembark (*Artocarpus champeden* Spreng) can be use damage of liver cells like degeneration until necrosis.

Keyword : cempedak stembark (*Artocarpus champeden* Spreng), liver histopathology, acute and subacute toxicity

DAFTAR ISI

	Halaman
LEMBAR PENGESAHAN	ii
KATA PENGANTAR	iii
RINGKASAN	v
ABSTRACT	vii
DAFTAR ISI	viii
DAFTAR TABEL	x
DAFTAR GAMBAR	xi
BAB I. PENDAHULUAN	
1.1 Latar Belakang Masalah	1
1.2 Rumusan Masalah	2
1.3 Tujuan Penelitian	2
1.4 Hipotesis	3
1.5 Manfaat Penelitian	3
BAB II. TINJAUAN PUSTAKA	
2.1 Tinjauan Tanaman	4
2.2 Tinjauan Tentang Toksisitas	6
2.3 Tinjauan Tentang Hati	10
2.4 Tinjauan Tentang Parameter Kerusakan Hati	12
BAB III. KERANGKA KONSEPTUAL	15
BAB IV. METODOLOGI PENELITIAN	
4.1. Bahan Penelitian	17
4.2. Alat-alat Penelitian	17
4.3. Metode Penelitian	
4.3.1 Pembuatan Ekstrak Etanol	18
4.3.2 Pembuatan Ekstrak Air	18
4.3.3 Penyiapan Obyek Penelitian	18
4.3.4 Pemilihan Dosis	18
4.3.5 Penyiapan Bahan Uji	19
4.3.6 Pengumpulan Data Uji	19

4.3.7 Analisis Data 20
4.3.8 Pembuatan Preparat Histopatologi 22
4.3.9 Skema Kerja 22
4.3.10 Skrining Fitokimia 26
BAB V. HASIL PENELITIAN
5.1 Ekstrak *Artocarpus champeden* Spreng 27
5.2 Hasil Skrining Fitokimia 27
5.3 Perhitungan Dosis 29
5.4 Hasil Penelitian 29
5.5 Analisis Data 35
BAB VI. PEMBAHASAN 39
BABVII. KESIMPULAN DAN SARAN 44
DAFTAR PUSTAKA 45
Lampiran 1 47
Lampiran 2 49
Lampiran 3 50
Lampiran 4 58
Lampiran 5 59
Lampiran 6 60
Lampiran 7 61
Lampiran 8 62

DAFTAR TABEL

Tabel	Halaman
2.1 Kategori Toksisitas Zat Kimia Pada Tikus	7
4.1 Skor Perubahan Gambaran Histopatologi Hati Mencit	21
5.1 Berat Hasil Ekstraksi Kulit Batang Cempedak	26
5.2 Nilai Rf dari noda hasil identifikasi senyawa flavonoid	27
5.3 Nilai Rf dari noda hasil identifikasi senyawa flavonoid	27
5.4 Hasil Uji Toksisitas Akut pada Mencit	28
5.5 Nilai Skor Perubahan Gambaran Histologi Mencit pada seluruh kelompok perlakuan yang mengalami perubahan berupa Degenerasi pada uji Ekstrak Air	32
5.6 Nilai Skor Perubahan Gambaran Histologi Mencit pada seluruh kelompok perlakuan yang mengalami perubahan berupa Degenerasi pada uji Ekstrak Etanol	33
5.7 Nilai Skor Perubahan Gambaran Histologi Mencit pada seluruh kelompok perlakuan yang mengalami perubahan berupa Nekrosis pada uji Ekstrak Air	33
5.8 Nilai Skor Perubahan Gambaran Histologi Mencit pada seluruh kelompok perlakuan yang mengalami perubahan berupa Nekrosis pada uji Ekstrak Etanol	34
5.9 Data Uji Statistik perubahan Degenerasi	35
5.10 Data Uji Statistik perubahan Nekrosis	35
5.11 Hasil Perhitungan Uji Z 5%	36
5.12 Perbedaan Rata-rata Rank dari seluruh kelopmpok uji Ekstrak Air Kulit Batang Cempedak dengan Uji Z yang mengalami Degenerasi	36
5.13 Perbedaan Rata-rata Rank dari seluruh kelopmpok uji Ekstrak Etanol Kulit Batang Cempedak dengan Uji Z yang mengalami Degenerasi	36
5.14 Perbedaan Rata-rata Rank dari seluruh kelopmpok uji Ekstrak Etanol Kulit Batang Cempedak dengan Uji Z yang mengalami Nekrosis	37

DAFTAR GAMBAR

Gambar	Halaman
2.1 Histopatologi Sel Hati Normal	12
2.2 Histopatologi Sel Hati yang Mengalami Degenerasi	13
2.3 Histopatologi Sel Hati yang Mengalami Nekrosis	13
3.1 Skema Kerangka Konseptual	16
4.1 Skema pembuatan ekstrak etanol	22
4.2 Skema pembuatan ekstrak air	23
4.3 Skema pemberian bahan uji toksisitas akut	24
4.4 Skema pemberian bahan uji toksisitas subakut	25
5.1 Kromatogram hasil KLT ekstrak etanol kulit batang cempedak dengan penampak noda uap amonia	26
5.2 Kromatogram hasil KLT ekstrak etanol kulit batang cempedak dengan penampak noda uap anisaldehid	27
5.3 Gambaran Mikroskopik Sel Hati Mencit Normal	29
5.4 Gambaran Mikroskopik Sel Hati Mencit keompok dosis 1 Ekstrak air kulit batang cempedak	29
5.5 Gambaran Mikroskopik Sel Hati Mencit keompok dosis 2 Ekstrak air kulit batang cempedak	30
5.6 Gambaran Mikroskopik Sel Hati Mencit keompok dosis 3 Ekstrak air kulit batang cempedak	30
5.7 Gambaran Mikroskopik Sel Hati Mencit keompok dosis 1 Ekstrak etanol kulit batang cempedak	31
5.8 Gambaran Mikroskopik Sel Hati Mencit keompok dosis 2 Ekstrak etanol kulit batang cempedak	31
5.9 Gambaran Mikroskopik Sel Hati Mencit keompok dosis 3 Ekstrak etanol kulit batang cempedak	32
5.10 Diagram batang dari nilai Rata-rata (R) Gambaran Histopatologi Hati Mencit seluruh kelompok Uji	37

BAB I
PENDAHULUAN

1.1 Latar Belakang

Indonesia memiliki kawasan hutan tropik yang kaya dengan aneka ragam flora. Potensi flora ini dapat menunjang berbagai macam kebutuhan, terutama dalam bidang obat-obatan dari tumbuhan. Pada kenyataannya ramuan dari tumbuhan tersebut masih banyak dimanfaatkan serta memberi andil pada pemeliharaan masyarakat (Walujo, 1991).

Salah satu tanaman yaitu *Artocarpus champeden* Spreng yang cukup dikenal masyarakat dengan nama cempedak, secara empirik digunakan untuk bahan ramuan tradisional, antara lain sebagai obat demam, disentri, malaria, dan penyakit kulit. Cempedak mempunyai kandungan senyawa flavonoid: Artocarpin, Artoindonesianin-E dan Heteroflavon-A, dan empat senyawa triterpen: Sikloeukalenol, Glutinol, Sikloartenon, 24-metilsikloartenon, serta suatu senyawa sterol yaitu β-sitosterol (Hakim dkk, 1998).

Berdasarkan penelitian awal mengenai aktivitas antimalarianya, kulit batang cempedak dapat menurunkan jumlah parasit *Plasmodium berghei* dalam darah mencit yang telah terinfeksi malaria (Utomo, 2003 dan Hidayati, 2004) oleh karena itu cempedak memiliki prospek untuk dikembangkan menjadi produk fitofarmaka sebagai obat antimalaria. Agar dapat dimanfaatkan sebagai obat antimalaria, perlu dilakukan penelitian lebih lanjut mengenai efektifitas dan keamanan dari cempedak.

Sediaan fitofarmaka adalah suatu sediaan yang telah dibuktikan keamanan dan khasiatnya, dan bahan bakunya terdiri atas simplisia atau sediaan galenik yang telah memiliki persyaratan yang berlaku. Sediaan fitofarmaka yang dibuat harus memiliki kriteria kualitas, aman, dan berkhasiat secara farmakologis (Hargono, 1994).

Menindaklanjuti penelitian yang telah dilakukan terhadap cempedak, pada penelitian ini akan dilakukan uji keamanan yaitu uji toksisitas. Uji toksisitas yang dilakukan yaitu uji toksisitas akut dan subakut. Uji toksisitas akut dilakukan

UNIVERSITAS AIRLANGGA SURABAYA

dengan menggunakan parameter LD50 untuk mendapatkan dosis penggunaan yang aman. Sedangkan uji toksisitas subakut dilakukan dengan pemeriksaan histopatologi organ hati untuk mengetahui derajat kerusakan yang mungkin ditimbulkan akibat pemakaian obat dalam jangka waktu tertentu. Uji ini diperlukan dalam rangka pengembangan cempedak sebagai obat fitofarmaka.

Pemilihan hati sebagai organ sasaran yang mungkin dirusak oleh adanya efek toksik dari obat, dikarenakan hati merupakan organ parenkim yang berukuran terbesar dan memegang peranan penting dalam proses metabolisme tubuh. Selain itu hati juga memodifikasi obat dan toksin menjadi inaktif atau larut air, membentuk protein plasma seperti albumin dan globulin, menghasilkan cairan empedu, dan sebagai imunitas (sel Kuppfer) (Ganong, 1999; Elizabeth J. Corwin, 1996).

Pemilihan ekstrak etanol dan ekstrak air pada uji toksisitas akut dikarenakan etanol merupakan pelarut yang memiliki polaritas mirip dengan air, dapat menarik zat kandungan di dalam kulit batang cempedak, dan biasa digunakan sebagai pelarut bahan-bahan untuk sediaan fitofarmaka. Sedangkan ekstrak air dipilih karena air merupakan pelarut yang biasa dipakai oleh masyarakat luas dalam meramu bahan tradisional dalam pengobatan.

1.2 Rumusan Masalah

Berdasarkan latar belakang tersebut diatas dapat dirumuskan permasalahan pada penelitian ini:

1. Berapa nilai LD_{50} dari ekstrak etanol dan ekstrak air cempedak?
2. Apakah ekstrak etanol dan ekstrak air cempedak dapat merusak organ hati dari mencit?

1.3 Tujuan Penelitian

1. Menentukan nilai LD_{50} dari ekstrak etanol dan ekstrak air cempedak.
2. Menunjukkan efek toksisitas ekstrak etanol dan ekstrak air cempedak terhadap organ hati mencit.

1.4 Hipotesis

Ekstrak etanol dan ekstrak air kulit batang cempedak tidak menimbulkan efek toksik pada mencit.

1.5 Manfaat Penelitian

1. Untuk memperkirakan spektrum efek toksik berdasarkan toksisitas relatifnya berkaitan dengan keamanan penggunaan cempedak.
2. Untuk memberikan informasi dalam merencanakan pengujian pada manusia.

BAB II
TINJAUAN PUSTAKA

2.1 Tinjauan Tentang *Artocarpus champeden* Spreng.

2.1.1 Klasifikasi Tanaman

Divisi	:	Spermatophyta
Sub divisi	:	Angiospermae
Kelas	:	Monocotyledoneae
Sub kelas	:	Monochlamydae
Bangsa	:	Morales
Suku	:	Moraceae
Marga	:	*Artocarpus*
Jenis	:	*Artocarpus champeden* Spreng. (Van Steenis, 1978; Backer&Van den Brink, 1965)

2.1.2 Nama Daerah Tanaman

Di beberapa daerah, *Artocarpus champeden* Spreng, dikenal dengan berbagai nama antara lain:

Sunda	:	Campedak, cempedak, nangka beuri
Jawa	:	Campedak, cepedak, cempedak, nangka cina.
Madura	:	Nangka comedak, comedak, cempedak. (Van Steenis, 1978; Backer&Van Den Brink, 1965)
Irian Jaya	:	Cempedak

2.1.3 Deskripsi Tanaman

Habitus : Pohon berumah satu, tinggi 10-20 m, liar atau ditanam, berbuah pada Juli sampai September.

Batang : Tumbuhan berbatang sedang, membulat dengan banyak getah yang rekat.

Daun : Helaian daun tipis sampai memanjang atau bulat telur terbalik 10-25 x 5-10 cm dengan tangkai 1-3 cm, terdapat banyak trikoma pada bagian

tulang daun, pangkal pendek yang menyempit, tepi rata, serupa kulit, dari atas mengkilat, hijau tua. Daun penumpu bulat telur mamanjang.

Bunga : Karangan bunga jantan atau betina. Bulir betina berbentuk gada memanjang, bunga tenggelam dalam poros, bagian yang bebas panjangnya ±3mm, pada ujung yang berpori muncul kepala putik yang tunggal serupa cacing. Bulir jantan silindris hijau pucat atau kekuningan, bunga sangat kecil dengan tenda bertajuk dua yang pipih pada ujungnya dan satu benang sari

Buah : Buah semu kerapkali pada cabang, silindris memanjang, bau menusuk, bertonjolan ringan, tonjolan piramidal, segi 4-7, daging sekeliling biji, serupa pudding lender.

Biji : Biji panjangnya 2-3 cm, diliputi oleh semacam lapisan daging biji berwarna kuning tua, lembut, tipis mengandung banyak air terasa manis (Van Steenis, 1978; Morton, 1987).

Gambar 2.1
Kulit batang *Artocarpus champeden* Spreng

2.1.4 Kandungan Kimia

Hakim dkk (1998) melaporkan adanya senyawa flavonoid yang diberi nama siklocampedol telah ditemukan pada kulit batang tumbuhan ini, bersama-sama dengan empat senyawa triterpen, yakni sikloeukalenol, glutinol, sikloartenon, dan 24-metilsikloartenon, serta suatu sterol, ß-sitosterol (Hakim, 1998). Selain itu jaringan kayu dan kulit batang *Artocarpus champeden* Spreng masing-masing mengandung senyawa flavonoid yaitu artocarpin, heteroflavon-A, artokarpanon, artoindonesianin-E, norartocarpetin, heterofilin, kudraflavon,

chaplashin, siklokomunol, siklokomunin, sikloartokarpin, hidroksikuadraflavon, sikloheterofilin, artonin (Sjamsul Arifin, 2004).

2.1.5 Bioaktivitas dan Kegunaan Tanaman

Artocarpus champeden Spreng, adalah tumbuhan pangan yang endemik untuk Indonesia, kayunya keras, awet, dan digunakan sebagai bahan bangunan (Heyne,K., 1987). Buah dan bijinya digunakan sebagai bahan pangan, sedangkan beberapa bagian tanaman lain digunakan untuk bahan ramuan tradisional, antara lain digunakan sebagai obat demam, disentri, malaria, dan penyakit kulit.

Dalam penelitian diketahui terdapat senyawa stilbene yang memiliki aktivitas antimalaria terhadap *Plasmodium falciparum* (Boonlaksiri, 2004), selain itu diketahui bahwa senyawa artocarpin dan siklocampedol dari ekstrak kulit batang cempedak memberikan toksisitas yang tinggi terhadap *Artemia salina* pada *brain shrimp* sehingga diduga memiliki aktivitas antitumor (Hakim dkk,1998) begitu pula dari ekstrak metanol yang larut dalam etilasetat ditemukan pula norartocarpetin yang memeperlihatkan sifat toksik terhadap benur udang *Artemia salina.* Senyawa artokarpanon, artocarpin, artoindonesianin memperlihatkan aktivitas sitotoksik yang kuat terhadap sel tumor murine leukimia P388 (Sjamsul Arifin, 2004).

2.2 Tinjauan Tentang Toksisitas

2.2.1 Tujuan Studi Toksisitas

Toksikologi telah didefinisikan sebagai studi tentang efek zat kimia atas material biologi dengan penekanan khusus pada efek yang membahayakan (Loomis, 1978). Sebagai langkah awal untuk melindungi konsumen terhadap kemungkinan bahaya suatu obat, manfaat yang dapat diperoleh dari studi toksisitas ini antara lain (Loomis, 1978) :

1. Untuk mendapatkan gejala-gejala yang mungkin timbul akibat pemberian obat.
2. Untuk mengetahui batas keamanan suatu obat.
3. Untuk mengetahui derajat kematian hewan coba akibat pemberian obat.

Dari hasil tersebut diatas, akan dapat dilakukan evaluasi terhadap suatu obat dalam bidang medis. Selain itu penelitian dapat menunjukkan organ sasaran (misalnya hati dan ginjal) yang membutuhkan penelitian lebih lanjut (Lu, 1995).

2.2.2 Macam Studi Toksisitas

Untuk meneliti berbagai efek yang berhubungan dengan masa pajanan, penelitian toksikologi biasanya dibagi menjadi tiga kategori :

1. Uji Toksisitas Akut

Uji ini dilakukan dengan memberikan zat kimia atau suatu senyawa yang sedang di uji sebanyak satu kali atau beberapa kali dalam jangka waktu 24 jam. Sebagian besar penelitian semacam ini dirancang untuk menentukan dosis letal median (LD_{50}) toksikan. LD_{50} didefinisikan sebagai dosis tunggal suatu zat yang secara statistik diharapkan akan membunuh 50% hewan coba. Pengujian ini juga dapat menunjukan organ sasaran yang mungkin akan dirusak dan efek toksik spesifiknya, serta memberikan petunjuk tentang dosis yang sebaiknya digunakan dalam pengujian yang lebih lama (Lu, 1995).

Secara umum dalam penentuan LD_{50} digunakan tikus dan mencit. Hewan itu dipilih karena banyak toksikologi tentang jenis hewan ini. Selain itu hewan tersebut murah, dan mudah ditangani. Penentuan LD_{50} sebaiknya dilakukan pada kedua jenis kelamin, juga pada hewan dewasa yang masih muda, karena kerentanannya mungkin berbeda (Anderson Diana, 1988 ; Lu, F.C, 1995).

Tabel 2.1 Kategori Toksisitas Zat Kimia Pada Tikus (Loomis,T.A., 1978)

Kategori	LD_{50}
Luar biasa toksik	≤ 1 mg/kg BB
Sangat toksik	1-50 mg/kg BB
Cukup toksik	50-500 mg/kg BB
Sedikit toksik	0.5-5 g/kg BB
Praktis tidak toksik	5-15 g/kg BB
Relatif kurang berbahaya	> 15 g/kg BB

Nilai LD_{50} sangat berguna untuk hal-hal sebagai berikut:

1) Menggolongkan zat kimia sesuai dengan toksisitas relatifnya (Lihat tabel 2.1)
2) Mengevaluasi dampak keracunan yang tidak disengaja.
3) Perencanaan penelitian toksisitas subakut dan kronik pada hewan.
4) Memberikan informasi tentang mekanisme toksisitas, pengaruh umur seks, faktor pejamu dan faktor lingkungan lainnya serta variasi antar strain hewan.
5) Memberikan informasi tentang reaktivitas suatu populasi hewan.
6) Memberi informasi yang membutuhkan dalam merencanakan pengujian obat pada manusia dan dalam pengendalian mutu zat kimia.
7) Deteksi pencemaran toksis serta perubahan fisik yang mempengaruhi bioavailibilitas.

Cara pemberian sediaan obat dilakukan dilakukan melalui jalur per oral sesuai dengan pemberian pada manusia. Biasanya hewan coba menerima dosis tunggal atau dosis berulang dalam jangka waktu 24 jam.

Jangka waktu pengamatan harus cukup panjang sehingga efek yang muncul lambat, termasuk kematian, tidak luput dari pengamatan. Jangka waktu itu biasanya 7-14 hari tetapi dapat jauh lebih lama. Pengamatan yang perlu dilakukan yaitu tanda-tanda toksisitas seperti:

1) Perilaku, meliputi : Sedasi, gelisah, posisi duduk kepala ke atas, sering menjilat-jilat tubuh, terengah-engah, sikap agresif dan defensif.
2) Autonomik, meliputi : Hipersekresi hidung, salivasi, keluar air seni, dll.
3) Sensorik, meliputi : Peka terhadap nyeri, refleks kornea, peka terhadap bunyi, peka terhadap sentuhan, dll.
4) Neuromuskular, meliputi : Tremor, konvulsi, ataksia, lemas, ekor melengkung keatas membentuk huruf S, tonus otot, dll.
5) Kardiovaskuler, meliputi : Denyut jantung meningkat atau berkurang vasokonstriksi, vasidilatasi.
6) Mata, meliputi : Midriasis, miosis, refleks pupil, dll.
7) Kulit, meliputi : Menggigil, edema, nekrosis, dll.

Autopsi kasar perlu dilakukan pada semua hewan yang mati dan pada beberapa hewan yang hidup, terutama hewan yang tampak sakit pada akhir percobaan. Autopsi dapat memberikan informasi yang berharga tentang organ sasaran, terutama bila kematian tidak terjadi segera setelah pemberian zat. Mungkin juga diperlukan pemeriksaan histopatologik organ tubuh dan jaringan tertentu.

2. Toksisitas Subakut

Tujuan dari studi toksisitas subakut adalah untuk mendapatkan efek berbahaya yang dapat terjadi bila suatu obat digunakan selama waktu tertentu dan untuk mengetahui apakah efek tersebut berkaitan dengan dosis (Lu, 1995). Hewan coba yang digunakan idealnya adalah yang memetabolisme zat kimia dengan cara yang sama dengan manusia. Umumnya digunakan 10-30 tikus dalam setiap kelompok dosis dan dalam kelompok pembanding.

Jalur pemberian zat kimia yang diuji harus diberikan lewat jalur yang sama dengan penggunaan pada manusia. Prosedur yang umum digunakan adalah dengan memasukkannya ke dalam makanan, dan kadang-kadang ke dalam air minum.

Uji toksisitas subakut dilakukan dengan memberikan bahan uji berulang-ulang, biasanya setiap hari atau lima kali seminggu selama 7-90 hari (Andress, 1992).

Pengamatan dan pemeriksaan yang perlu dilakukan pada uji toksisitas subakut antara lain:

1) Berat badan dan konsumsi makanan.
2) Pengamatan umum yaitu penampilan, perilaku, dan semua abnormalitas.
3) Uji laboratorium, mencakup pemeriksaan hematologik, uji lab klinik (glukosa darah, SGOT, SGPT, dll), urinalisis.

3. Uji Toksisitas Kronik

Tujuan uji toksisitas ini adalah untuk menentukan sifat toksisitas zat kimia dan menetapkan no observed effect level (NOEL) nya yaitu tingkat dosis tertinggi suatu zat kimia tidak memberikan efek toksik (Lu, 1995).

Biasanya digunakan satu spesies hewan atau lebih. Kecuali ada indikasi lain, biasanya digunakan anjing dan tikus. Karena ukurannya kecil dan umurnya pendek maka mencit tidak sesuai untuk uji toksisitas kronik.

Uji toksisitas kronik dilakukan dengan memberikan bahan uji berulang-ulang sekali sehari selama 26 minggu sampai 2 tahun, tetapi sebagian besar dilakukan tidak lebih dari 21 minggu (Andress, 1992). Uji ini biasanya terdiri dari 3 kelompok hewan coba yang terdiri dari 3 tingkatan dosis yang berbeda dan satu kelompok sebagai kontrol. Setiap kelompok terdiri dari 20-50 hewan coba.

Pengamatan harus dilakukan terhadap berat badan, konsumsi makanan, tanda-tanda umum, uji laboratorium, dan pemeriksaan pasca mati, seperti digambarkan dalam penelitian jangka pendek (Lu, 1995).

2.3 Tinjauan Tentang Hati

2.3.1 Anatomi dan Fisiologi Hati

Hati merupakan organ terbesar dalam tubuh manusia, dengan berat 1.200-1.500 gram. Pada orang dewasa berat hati kurang lebih satu per lima puluh berat badan, sedangkan pada bayi sedikit lebih besar per delapan belas berat badan. Hati terbagi menjadi dua lobus kanan dan lobus kiri. Kedua lobus tersebut dipisahkan oleh Ligamentus Falsiforme. Pada bagian inferior terdapat fisura untuk Ligamentus teres dan pada bagian posterior terdapat fisura untuk Ligamentus venosum (Hadi,1981).

Dasar unit fungsional hati adalah lobulus hati yang merupakan struktural silindris dengan panjang beberapa millimeter dan garis tengah 0.8-2 mm. Hati manusia mengandung 50-100 ribu lobulus (Guyton, 1991).

Lobulus hati dibentuk di sekitar vena sentralis yang bermuara ke dalam vena hepatica dan kemudian ke dalam vena cava. Lobulus itu sendiri terutama terdiri dari banyak lempeng-lempeng sel hati yang memancar secara sentrifugal dari vena sentralis seperti jeruji roda. Setiap lempeng hati biasanya setebal dua sel, dan diantara sel-sel yang berdekatan terletak kanalikuli empedu terminal yang terdapat pada septa antara lobulus hati yang berdekatan (Guyton, 1995).

Dalam septa juga terdapat venula porta yang menerima darah dari vena porta. Dari venula ini darah mengalir ke dalam sinusoid hati yang rata dan

bercabang yang terletak antara lempeng hati dan kemudian masuk vena sentralis. Jadi sel-sel hati berhubungan terus menerus dengan darah vena porta (Guyton, 1995).

Selain venula porta, arteriol hepatic juga terdapat pada septa interlobularis. Arteriol ini mensuplai darah arterial ke jaringan septa dan banyak arteriol kecil juga bermuara langsung pada sinusoid sekitar satu per tiga jarak dari septa interlobularis (Guyton, 1995).

Sinusoid vena dibatasi oleh dua jenis sel : sel endotel dan sel kupfer besar yang merupakan sel retikulo-endotel yang mampu menjaga sitosis bakteri dan benda asing lain dalam darah. Endotel yang membatasi sinusoid vena mempunyai pori yang sangat besar, sebagian diantaranya hampir bergaris tengah satu mikron. Di bawah pembatas ini, antara endotel dan sel hati, terdapat rongga sempit yang dinamakan rongga Disse. Pada septa interlobularis juga terdapat banyak ujung-ujung pembuluh limfe. Rongga Disse berhubungan langsung dalam pembuluh limfe sehingga cairan yang berlebihan dalam celah ini dibuang melalui pembuluh limfe (Guyton,1995).

2.3.2 Fungsi Hati

Hati merupakan organ parenkim yang berukuran terbesar dan menduduki urutan utama dalam hal banyaknya kerumitan dan ragam dari fungsi hati. Hati sangat penting dalam mempertahankan hidup dan berperan dalam hampir setiap fungsi metabolik tubuh, dan khususnya bertanggung jawab atas lebih dari 500 aktifitas yang berbeda. Telah dilakukan penelitian pada hewan coba, bahwa pengambilan 80%-90% parenkim hati, hewan masih dapat menunjukkan fungsi hati yang normal. Sehingga untuk menghabiskan daya cadangan ini, diperlukan penyakit yang mengenai seluruh parenkim hati (Robbins, Kumar, 1995; Price, Wilson, 1995). Beberapa fungsi hati yang penting dapat digolongkan dalam beberapa bagian yaitu (Hadi, 1981) :

1. Fungsi Sirkulasi
2. Fungsi Metabolisme dan Ekskresi
3. Fungsi Hematologis
4. Fungsi Proteksi dan Detoksifikasi

Hati adalah organ yang memegang peranan penting dalam proses metabolisme tubuh. Metabolisme merupakan proses yang berlangsung terus-menerus dimana molekul-molekul dasar seperti asam amino, karbohidrat, dan asam lemak dibentuk menjadi struktur sel atau simpanan energi yang kemudian diuraikan dan digunakan untuk menjalankan fungsi-fungsi sel. Hati juga memodifikasi obat dan toksin menjadi inaktif atau larut air, membentuk protein plasma seperti albumin dan globulin, menghasilkan cairan empedu, dan sebagai imunitas (sel Kuppfer) (Ganong, 1999; Elizabeth J. Corwin, 1996).

2.4 Tinjauan Tentang Parameter Kerusakan Hati

Apabila jaringan hati normal diamati secara mikroskopik, maka akan terlihat penampang jaringan organ yang kompak. Penggunaan pewarnaan Hematokxylin Eosin metode Harris, maka akan tampak sel-sel tersusun teratur radial, inti sel berwarna biru dan sitoplasma berwarna merah. Sitoplasma sel terlihat penuh dan tidak berlubang-lubang.

Tanda-tanda kerusakan hati yang dapat diamati secara mikroskopik adalah degenerasi. Degenerasi merupakan perubahan morfologi sel akibat dari luka yang tidak mematikan (*non letal injury*) yang bersifat reversibel. Dikatakan reversibel karena apabila rangsangan yang menimbulkan cedera dapat dihentikan, maka sel akan kembali sehat seperti semula. Tetapi apabila berjalan terus-menerus dan dosis yang berlebihan, maka akan mengakibatkan nekrosis atau kematian sel yang tidak dapat pulih kembali (Price, Wilson, 1995; Darmawan, 1994, Himawan, 1994).

UNIVERSITAS AIRLANGGA SURABAYA



Gambar 2. 1 Histopatologi Sel Hati Normal.
Tampak (a) Inti Sel (b) Sitoplasma (c) Vena Porta

Degenerasi bengkak keruh atau dapat juga disebut "*cloudy swelling*" merupakan degenerasi yang paling ringan dan merupakan degenerasi yang terdeteksi paling dini dari suatu keadaan patologik. Apabila diamati dibawah mikroskop, maka akan terlihat perubahan-perubahan berupa pembengkakan mitokondria, sitoplasma tampak keruh karena kadar protein atau asam amino bertambah, inhibisi sel oleh protein serum dan hidrasi ion natrium akibat permeabilitas dinding sel hati yang terganggu. Bengkaknya sel hati dengan sitoplasma berbutir keruh disebabkan oleh pengendapan protein yang disebut juga *albuminous degeneration*. Tampak kelainan ini, sitoplasma akan tampak sedikit bervakuola dan gelap daripada biasanya akibat dari kadar glikogen yang berkurang (Darmawan, 1994; Himawan, 1994).

Degenerasi hidropik atau "hydropic degeneration" adalah yang ditandai dengan penumpukan air dalam sel. Pada prinsipnya sama dengan bengkak keruh, tetapi tingkat kerusakan jaringan yang ditimbulkan lebih berat dengan jangka waktu yang lebih lama.



Gambar 2.2 Histopatologi Hati yang Mengalami Degenerasi

Gambar 2.3 Histopatologi Hati yang Mengalami Nekrosis

Nekrosis adalah kematian sel atau jaringan yang merupakan kelanjutan dari degenerasi sel yang sifatnya irreversibel sebab nekrosis pada sel hati adalah rusaknya susunan enzim dari sel. Tampak atau tidaknya kerusakan pada sel hati tergantung pada lama dan jenis nekrosis. Tahap-tahap nekrosis meliputi piknosis, karioeksis, dan kariolisis. Piknosis ditandai dengan terjadinya penggumpalan kromatin dan tidak dikenali lagi anak inti (nukleus), inti tampak lebih padat dan berwarna gelap hitam. Karioeksis ditandai dengan terjadinya kerusakan pada inti yaitu inti pecah berkeping-keping sehingga bentuknya menjadi tidak teratur. Sitoplasma mulai memanjang dan menyerap zat warna kebih banyak sehingga warna menjadi lebih gelap setelah dilakukan pewarnaan. Kariolisis ditandai dengan inti yang mulai hilang hingga sulit dikenali secara mikroskopik, bentuk sel lebih mamanjang dan warnanya menjadi tidak jelas setelah dilakukan pewarnaan (Himawan, 1994).

BAB III
KERANGKA KONSEPTUAL

Salah satu tanaman yaitu *Artocarpus champeden* Spreng yang cukup dikenal masyarakat dengan nama cempedak, secara empirik digunakan untuk bahan ramuan tradisional, antara lain sebagai obat demam, disentri, malaria, dan penyakit kulit. Cempedak mempunyai kandungan senyawa flavonoid: Artocarpin dan Heteroflavon-A, dan empat senyawa triterpen: sikloeukalenol, glutinol, sikloartenon, 24-metilsikloartenon, serta suatu senyawa sterol yaitu β-sitosterol (Hakim dkk, 1998).

Berdasarkan penelitian awal mengenai aktivitas antimalarianya pada hewan coba, cempedak sangat potensial untuk dikembangkan menjadi obat fitofarmaka sebagai obat antimalaria. Sediaan fitofarmaka yang dibuat harus memenuhi kriteria kualitas, aman, dan berkhasiat secara farmakologis (Hargono, 1994).

Menindaklanjuti penelitian tentang cempedak yang telah dilakukan, pada penelitian ini akan dilakukan uji toksisitas akut dengan parameter LD_{50} dan uji toksisitas subkronik dengan parameter histopatologi organ hati mencit.

Pemilihan hati sebagai organ sasaran yang mungkin dirusak oleh adanya efek toksik dari obat, karena hati merupakan organ utama dalam proses metabolisme.

Pada uji toksisiras akut, dosis yang diberikan mengacu pada dosis tertinggi sedangkan uji toksisitas subakut mengacu pada dosis lazim. Selanjutnya dilakukan pengamatan adanya kematian pada dosis tersebut dan pemeriksaan perkiraan organ sasaran. Data yang didapat diolah dengan menggunakan proram SPSS 10.0 for windows.

Kerangka konseptual penelitian dapat dilihat pada Gambar 3.1 (halaman 16).

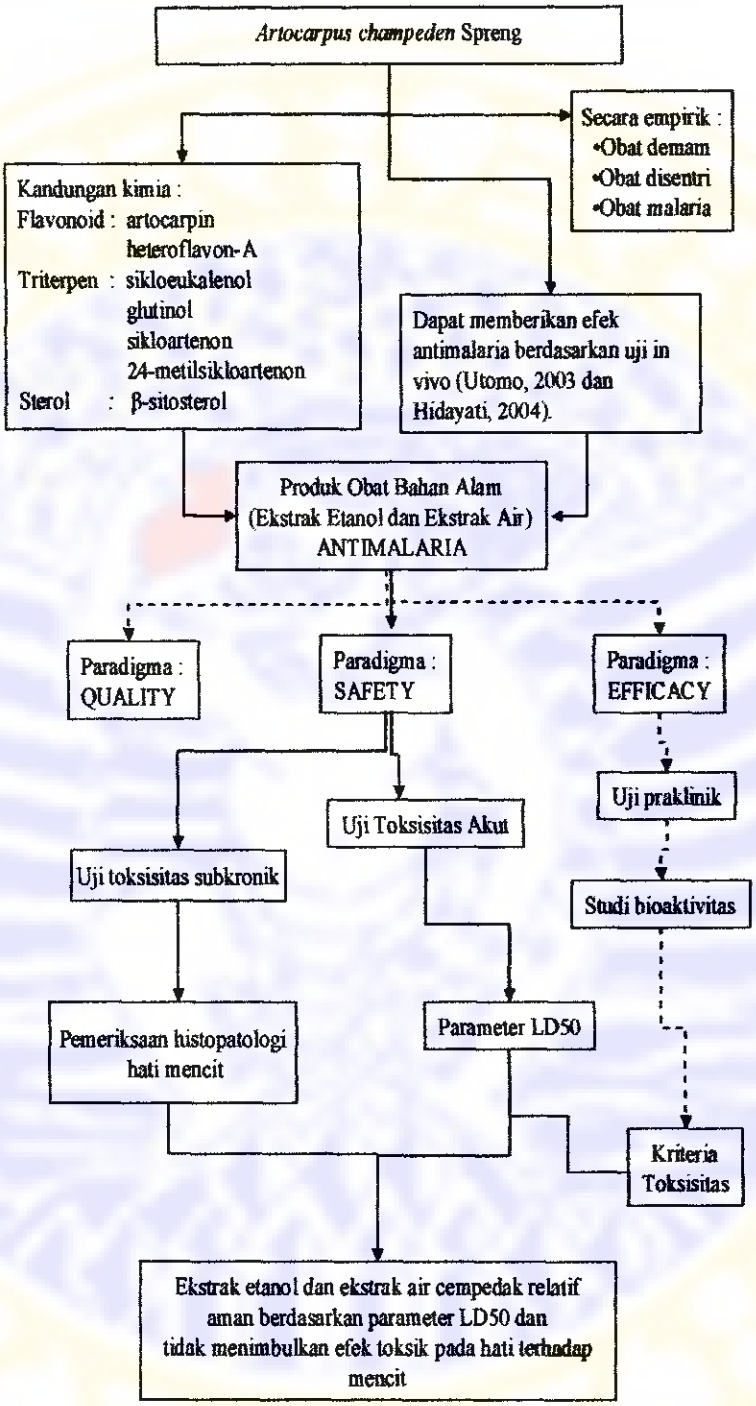

Gambar 3.1. Skema kerangka konseptual

BAB IV
METODE PENELITIAN

4.1 Bahan Penelitian

4.1.1 Bahan Tanaman

Sebagai bahan penelitian digunakan kulit batang *Artocarpus champeden* Spreng yang tumbuh di wilayah Irian Jaya. Diperoleh pada bulan Agustus dari desa Makbalim distrik Salawati kabupaten Sorong propinsi Irian Jaya Barat. Tanaman ini telah dideterminasi di Kebun Raya Purwodadi Jawa Timur.

4.1.2 Bahan Kimia

Bahan kimia yang digunakan pada percobaan ini adalah : aquadest, suspensi CMC-Na 0,5%, formalin 10%, etanol teknis (70%, 80%, 96%), Hematoxylin Eosin, xylol, paraffin cair, dan Kanada balsam.

4.1.3 Hewan Percobaan

Dalam penelitian ini digunakan mencit (*Mus musculus*) untuk uji toksisitas akut dan subakut. Mencit yang digunakan diperoleh dari Pusat Veterinaria Farma (Pusvetma) Surabaya, berumur antara 2-3 bulan dengan berat badan antara 20-30 g dan sebagai makanan hewan uji digunakan makanan ayam 511.

4.2 Alat-alat

Alat yang digunakan pada percobaan ini adalah : maserator + pengaduk, rotavapour, penangas air, panci infusa, beaker glass, thermometer, kertas saring, timbangan milligram,timbangan gram, timbangan hewan, sonde, alat bedah, pot plastik, bak plastik, kawat penutup bak, tabung bius, mikroskop, gelas objek, gelas penutup, dan kamera.

4.3 Metode Penelitian

4.3.1 Pembuatan Ekstrak Etanol

Kulit batang *Artocarpus champeden* Spreng dikeringkan kemudian diserbuk. Serbuk kulit kayu ditimbang kemudian dimaserasi dengan menggunakan pelarut etanol, diaduk dan dibiarkan selama 24 jam. Setelah itu ekstrak ditampung. Setiap kali menampung, pelarut etanol ditambahkan dengan jumlah yang sama seperti maserasi pertama. Maserasi dilakukan tiga kali berturut-turut, dengan harapan semua senyawa bebas dapat tersari.

4.3.2 Pembuatan Ekstrak Air

Kulit batang *Artocarpus champeden* Spreng dikeringkan kemudian diserbuk hingga mendapatkan ukuran yang sesuai. Serbuk kulit kayu ditimbang lalu ditambahkan air dan direbus selama 10 menit dihitung sejak saat mendidih. Kemudian dibiarkan hingga dingin lalu disaring. Hasil dari penyaringan difreezedried.

4.3.3 Penyiapan Obyek Penelitian

Mencit yang akan digunakan diadaptasikan dengan lingkungan minimal 1 minggu. Semua mencit dipelihara dengan cara yang sama dan diberi diet yang sama pula. Sebelum perlakuan semua mencit ditimbang untuk mengetahui berat badan sehingga mempermudah pengaturan dosis.

4.3.4 Pemilihan Dosis

4.3.4.1 Dosis Uji Toksisitas Akut

Sebagai dosis awal digunakan harga tertinggi dari suatu bahan yang dikategorikan sebagai "relatively harmless" menurut tabel Toxicity Rating (Dorelanko, 1995). Dinyatakan bahwa suatu bahan disebut praktis tidak beracun jika jumlah bahan uji pada tikus >15 g/kg BB. Kemudian dilakukan penyetaraan dosis dari tikus ke mencit dan diperoleh dosis sebesar 21 g/kg BB mencit.

Dosis yang digunakan pada mencit 20 g adalah 20/1000 x 21 g = 0,42 g ekstrak. Dari hasil tersebut dosis dinaikkan atau diturunkan untuk mendapatkan dosis yang membunuh mencit kurang dari 50% tetapi tidak 0% dan membunuh

lebih dari 50% tetapi tidak 100% (Ghosh, 1971). Pengamatan dilakukan selama 24 jam setelah perlakuan. Kemudian data yang diperoleh dianalisis untuk menentukan LD_{50}.

4.3.4.2 Dosis Uji Toksisitas Subakut

Sebagai dosis awal digunakan dosis pemakaian dalam masyarakat yaitu kira-kira 7 gram simplisia per hari untuk manusia dengan berat badan 50 kg. Jika digunakan untuk manusia dengan BB 70 kg maka = 70/50 x 7 g = 9,8 g. Sedangkan faktor konversi untuk manusia 70 kg ke mencit 20 g = 0,0026. Sehingga dosis mencit = 0,0026 x 9,8g = 25,48 mg simplisia/mencit. Jadi dosis lazim (DL) adalah berat ekstrak yang setara dengan 25,48 mg simplisia/mencit (20 g).

4.3.5 Penyiapan bahan Uji

Pembuatan mucilago CMC Na 0,5% :

Ditimbang 0,5 g CMC Na, ditaburkan di atas air panas secukupnya, dibiarkan mengembang ± 15 menit, digerus sampai homogen. Kemudian dipindahkan ke dalam botol yang telah di kaliberasi dan ditambah aquadest sampai 100 ml. Mucilago CMC Na ini diberikan pada kelompok kontrol sebanyak 1 ml secara oral.

4.3.6 Pengumpulan Data

4.3.6.1 Pengumpulan Data Uji Toksisitas Akut

Disiapkan 4 kelompok mencit untuk tiap ekstrak yang masing-masing menerima dosis yang berbeda. Masing-masing kelompok terdiri dari 10 ekor mencit. Untuk semua kelompok kecuali kelompok kontrol, tiap hewan coba diberi ekstrak etanol/air cempedak sesuai dosis masing-masing. Pemberian dilakukan secara per oral sebanyak satu kali kemudian dilakukan pengamatan selama 7 hari.

Kelompok 1: sebagai kelompok kontrol, diberi suspensi CMC Na 0,5%.

Kelompok 2: diberi ekstrak cempedak dosis tertinggi.

Kelompok 3: diberi ekstrak cempedak dengan dosis ½ dosis tertinggi.

Kelompok 4: diberi ekstrak cempedak dengan dosis ¼ dosis tertinggi.

4.3.6.2 Pengumpulan Data Uji Toksisitas Subakut

Disiapkan 4 kelompok mencit untuk tiap ekstrak yang masing-masing menerima dosis yang berbeda. Masing-masing kelompok terdiri dari10 ekor mencit. Untuk semua kelompok kecuali kelompok kontrol, tiap hewan coba diberi ekstrak etanol/air cempedak sesuai dosis masing-masing. Pemberian dilakukan secara per oral sebanyak satu kali sehari selama 30 hari kemudian hewan coba dikorbankan diambil hatinya untuk dibuat preparat.

Kelompok 1: sebagai kelompok kontrol, diberi suspensi CMC Na 0,5%.

Kelompok 2: diberi ekstrak cempedak setara dengan dosis lazim.

Kelompok 3: diberi ekstrak cempedak dengan dosis 5x dosis lazim.

Kelompok 4: diberi ekstrak cempedak dengan dosis 10x dosis lazim.

Kelompok 5: tanpa perlakuan.

4.3.7 Analisis Data

4.3.7.1 Analisis Data Uji Toksisitas Akut

Data yang diperoleh dalam penelitian ini diolah dengan menggunakan probit analisis, suatu program komputer yang dibuat untuk menentukan LD_{50} dari ekstrak etanol dan ekstrak air cempedak yang diuji. Prinsip pengolahan data dari program ini adalah mangekstrapolasikan dosis bahan uji dengan prosen letalitas (kematian) mencit yang diuji.

4.3.7.2 Analisis Data Uji Toksisitas Subakut

Pemeriksaan preparat :

Pada penelitian ini menggunakan mikroskop cahaya agar dapat mengamati secara mikroskopik preparat hati mencit. Mula-mula digunakan perbesaran 100 kali kemudian dilanjutkan dengan perbesaran 400 kali. Setiap preparat hati mencit diamati perubahannya melalui lima lapang pandang yang berbeda.

Pada setiap lapang pandang, diamati perubahan-perubahan yang terjadi. Setiap preparat digeser minimal lima kali lapang pandang kemudian skor dijumlah dan dibagi lima, maka hasil dari lima kali pergeseran itu adalah data dari satu preparat. Cara pemberian skor yaitu apabila terjadi perubahan berupa degenerasi kurang dari 50% lapang pandang, maka akan diberi skor 1 (satu) karena dianggap

degenerasi yang terjadi adalah degenerasi ringan. Apabila degenerasi yang terjadi sekitar 50%, dianggap degenerasi yang terjadi adalah degenerasi sedang dan dan diberi skor 2 (dua). Dikatakan degenerasi berat apabila pada satu lapang pandang terjadi degenerasi lebih dari 50% dan diberi skor 3 (tiga). Bila dalam gambaran histopatologi tersebut terdapat perubahan sampai terjadi nekrosis maka perubahan tersebut ditandai 1 (satu) apabila nekrosis yang terjadi kurang dari 50%, diberi skor 2 (dua) apabila nekrosis yang terjadi kurang lebih 50% dan diberi skor 3 (tiga) apabila nekrosis yang terjadi lebih dari 50% (Sukardja, 1998).

Tabel 4.1 Skor perubahan gambaran histopatologi hati mencit

Tingkat Perubahan Gambaran Histopatologi Hati	Skor
Normal	0
Degenerasi Ringan	1
Degenerasi Sedang	2
Degenerasi Berat	3
Nekrosis Ringan	1
Nekrosis Sedang	2
Nekrosis Berat	3

Analisis data :

Data perubahan gambaran histopatologi hati mencit yang telah diberi skor, diolah dengan penilaian peringkat (rank) lalu dianalisis menggunakan uji statistik non parametrik dengan menggunakan Uji Kruskal Wallis. Dipilih Uji Kruskal Wallis karena data diperoleh berdasarkan nilai skoring atau penilaian derajat perubahan.

Bila terdapat perbedaan yang nyata diantara kelompok perlakuan, maka dilanjutkan dengan Uji Perbandingan Berganda (Uji Z) 5% (Daniel, 1990).

4.3.8 Pembuatan Preparat Histopatologi

Pembuatan preparat histopatologi dilaksanakan di laboratorium patologi fakultas kedokteran Hewan Universitas Airlangga.

Cara pembuatannya melalui beberapa tahap yaitu:

1. Fiksasi dengan formalin 10% dilanjutkan pencucian dengan air.
2. Dehidrasi dan clearing.
3. Infiltrasi.
4. Pembuatan balok paraffin.
5. Pemotongan balok paraffin dengan mikrotom.
6. Pewarnaan dengan menggunakan Hematoxylin Eosin.
7. Pemberian lapisan Kanada balsam pada gelas objek yang telah diwarnai.

4.3.9 Skema Kerja

4.3.9.1 Pembuatan ekstrak etanol

Gambar 4.1 Skema pembuatan ekstrak etanol

4.3.9.2 Pembuatan Ekstrak Air

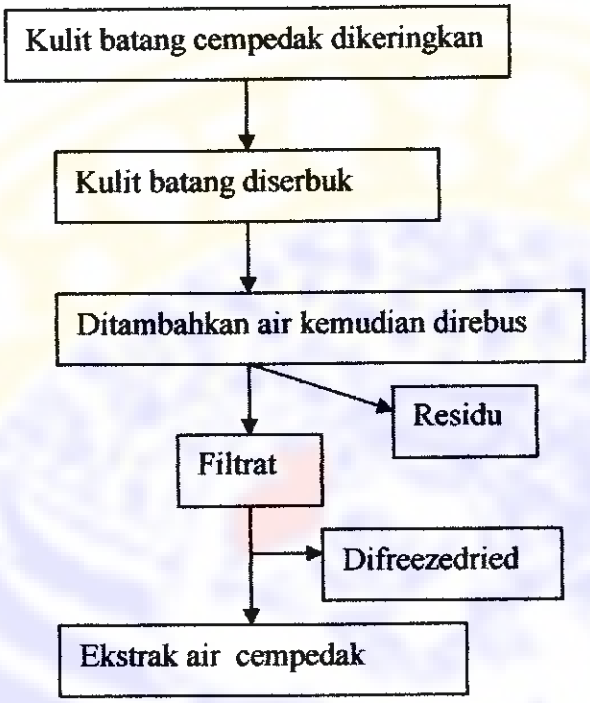

Gambar 4.2 Skema pembuatan ekstrak air

4.3.9.4 Pemberian Bahan Uji Toksisitas Akut

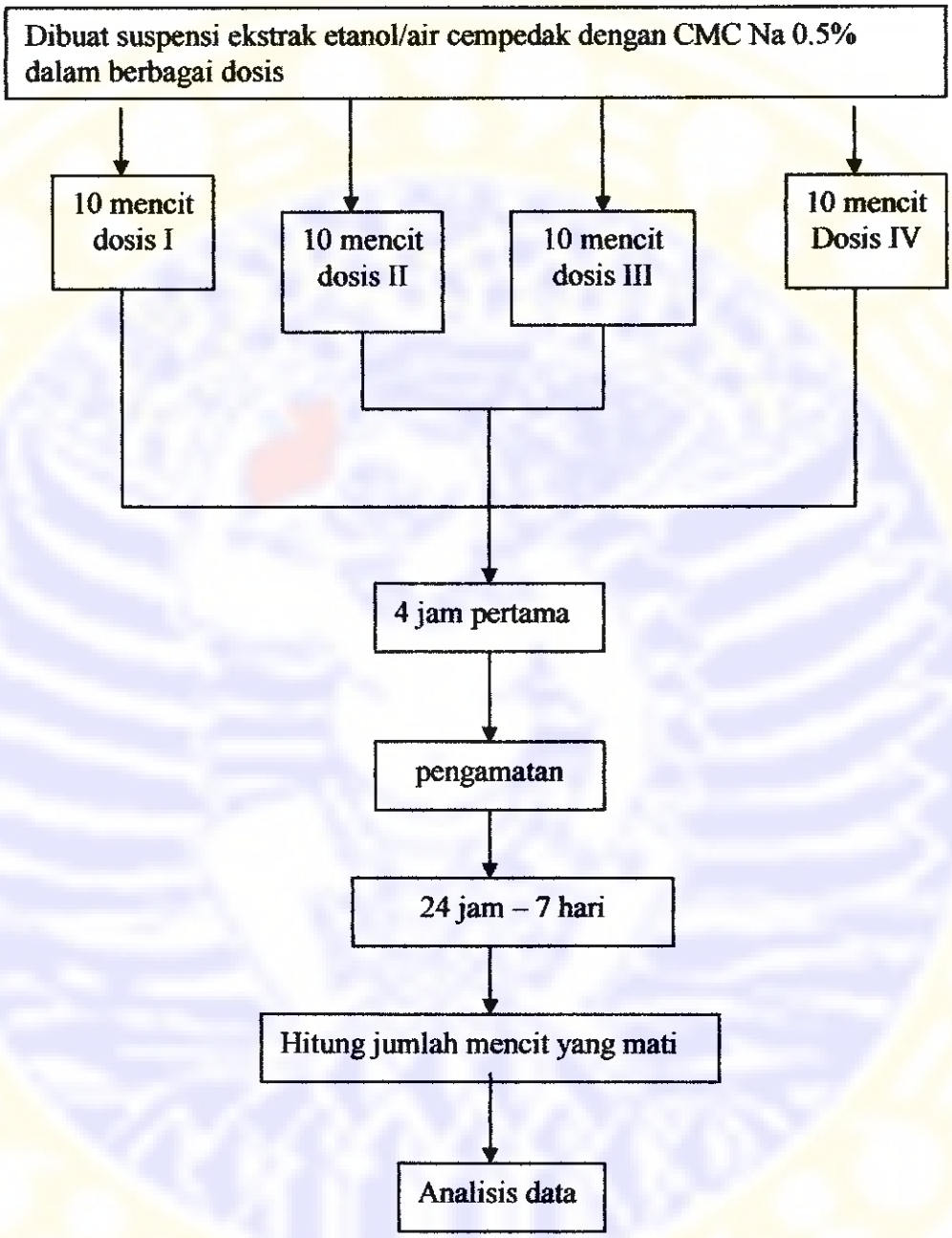

Gambar 4.3 Skema pemberian bahan uji toksisitas akut

4.3.9.4 Pemberian Bahan Uji Toksisitas Subakut

Gambar 4.4 Skema pemberian bahan uji toksisitas subakut

4.3.10 Skrining Fitokimia

4.3.10.1 Skrining Senyawa Flavonoid

Menggunakan Kromatogram Lapis Tipis fase diam Kiesel GF 254 dan uap amonia sebagai penampak noda. Hasil identifikasi senyawa flavonoid ditunjukkan adanya warna kuning yang intensif.

4.3.10.2 Skrining Senyawa Terpenoid

Menggunakan Kromatogram Lapis Tipis fase diam Kiesel GF 254 dan anisaldehid sebagai penampak noda. Hasil identifikasi senyawa terpenoid ditunjukkan adanya noda berwarna ungu.

BAB V
HASIL PENELITIAN

5.1 Ekstrak *Artocarpus champeden* Spreng

Kulit batang Cempedak yang telah dideterminasi kemudian diekstraksi sesuai dengan uraian dalam metode penelitian. Diperoleh hasil ekstraksi sebagai berikut :

Tabel 5.1 Berat hasil ekstraksi kulit batang cempedak

Berat simplisia	Pelarut	Berat ekstrak
400 g	Etanol	24,4180 g
300 g	Air	21,2381 g

5.2 Skrining Fitokimia

5.2.1 Skrining Senyawa Flavonoid

Dengan menggunakan Kromatografi Lapis Tipis fase diam Kiesel GF 254 dan, dengan menggunakan fase gerak kloroform-metanol (9:1) maka hasil identifikasi menunjukkan warna kuning intensif pada penampak noda uap amonia.

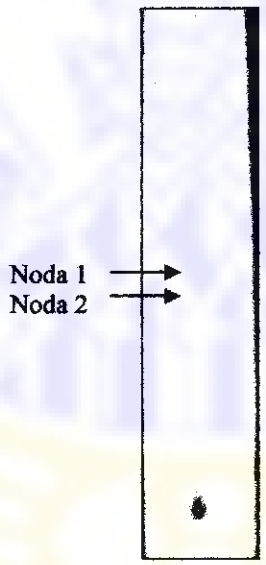

Gambar 5. 1
Kromatogram hasil KLT ekstrak etanol kulit batang cempedak dengan penampak noda uap amonia

Tabel 5.2 Nilai Rf dari noda hasil identifikasi senyawa flavonoid

Noda	Nilai Rf
1	0,4
2	0,3

5.2.2 Skrining Senyawa Terpenoid

Dengan menggunakan Kromatografi Lapis Tipis fase diam Kiesel GF 254 dan, dengan menggunakan fase gerak heksan-etil asetat (3:1) maka hasil identifikasi menunjukkan warna ungu dengan penampak noda anisaldehid.

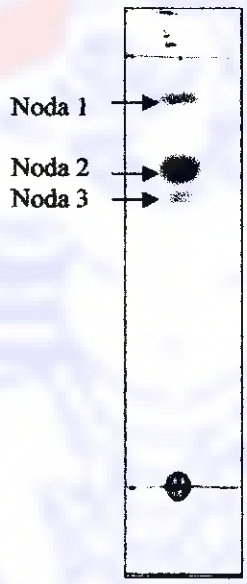

Gambar 5.2
Kromatogram hasil KLT ekstrak etanol kulit batang cempedak dengan penampak noda anisaldehid

Tabel 5.3 Nilai Rf dari noda hasil identifikasi senyawa terpenoid

Noda	Nilai Rf
1	0,8
2	0,7
3	0,6

5.3 Perhitungan Dosis

5.3.1 Uji Toksisitas Akut

Dosis perlakuan yang digunakan berdasarkan klasifikasi toksisitas dosis tertinggi dimana termasuk kategori relatif tidak berbahaya yaitu 21g/kg BB mencit. Dosis perlakuan yang digunakan pada mencit 20 g adalah 20/1000 x 21g = 0,42 g ekstrak cempedak.

5.3.2 Uji Toksisitas Subakut

Dosis perlakuan dibagi menjadi tiga dosis yaitu Dosis Lazim (D1), 5x Dosis Lazim (D2) dan 10x Dosis Lazim (D3). Dosis lazim yang digunakan adalah berat ekstrak yang setara dengan 25,48 mg simplisia/mencit (20g). Berdasarkan tabel 5.1 maka 25,48 mg simplisia setara dengan 1,555 mg ekstrak etanol dan 1,803 mg ekstrak air sehingga didapat data sebagai berikut :

Ekstrak Etanol D1 : 1,555 mg
D2 : 7,775 mg
D3 : 15,55 mg

Ekstrak Air D1 : 1,803 mg
D2 : 9,015 mg
D3 : 18,03 mg

5.4 Data Hasil Penelitian

5.4.1 Uji Toksisitas Akut

Hasil uji toksisitas akut sediaan suspensi dari sediaan ekstrak cempedak pada mencit ditunjukkan pada tabel 5.2.

Tabel 5.4 Hasil uji toksisitas akut pada mencit

Kelompok	Jumlah Mencit	
	Mati	Hidup
1	0	10
2	0	10
3	0	10



Gambar 5. 5
Gambaran Mikroskopis Sel Hati Mencit pada Kelompok Dosis 2 dengan Pewarnaan HE dan Perbesaran 400 x yang Tampak Mengalami Perubahan Histopatologi berupa degenerasi (→) sel akibat pemberian Ekstrak Air Kulit Batang Cempedak 5x Dosis Lazim (skor 1)



Gambar 5. 6
Gambaran Mikroskopis Sel Hati Mencit pada Kelompok Dosis 3 dengan Pewarnaan HE dan Perbesaran 400 x yang Tampak Mengalami Perubahan Histopatologi berupa degenerasi (→) sel akibat pemberian Ekstrak Air Kulit Batang Cempedak 10x Dosis Lazim (skor 2)



Gambar 5. 7
Gambaran Mikroskopis Sel Hati Mencit pada Kelompok Dosis 1 dengan Pewarnaan HE dan Perbesaran 400 x yang Tampak Mengalami Perubahan Histopatologi berupa degenerasi (→) sel akibat pemberian Ekstrak Etanol Kulit Batang Cempedak Dosis Lazim (skor 2)



Gambar 5. 8
Gambaran Mikroskopis Sel Hati Mencit pada Kelompok Dosis 2 dengan Pewarnaan HE dan Perbesaran 400 x yang Tampak Mengalami Perubahan Histopatologi berupa degenerasi (→) sel akibat pemberian Ekstrak Etanol Kulit Batang Cempedak 5x Dosis Lazim (skor 3)



Gambar 5. 9
Gambaran Mikroskopis Sel Hati Mencit pada Kelompok Dosis 3 dengan Pewarnaan HE dan Perbesaran 400 x yang Tampak Mengalami Perubahan Histopatologi berupa degenerasi (→) sel (skor 3) dan nekrosis (↑) sel (skor 1) akibat pemberian Ekstrak Etanol Kulit Batang Cempedak 10x Dosis Lazim

5.4.2.2 Nilai Skor Perubahan Gambaran Histopatologi Hati Mencit

Perubahan yang nampak pada gambaran histopatologi hati mencit diperoleh dari pengamatan secara mikroskopik melalui lima lapang pandang yang berbeda terhadap seluruh kelompok perlakuan, dicatat, diskor lalu diolah dengan penilaian peringkat (Rank).

Tabel 5.5
Nilai Skor Perubahan Gambaran Histologi Mencit pada Seluruh Kelompok Perlakuan yang Mengalami Perubahan Berupa DEGENERASI pada uji EKSTRAK AIR

N	KC	KT	D1	D2	D3
1	0	0	0	1	1
2	0	0	1	0	0
3	0	0	0	0	2
4	0	1	0	0	3
5	0	2	0	0	1
6	0	2	0	0	1

Keterangan:
N = Ulangan
KC = Kelompok Kontrol diberi suspensi CMC-Na
KT = Kelompok Kontrol tanpa perlakuan
D1 = Kelompok Dosis 1 (DL)
D2 = Kelompok Dosis 2 (5X DL)
D3 = Kelompok Dosis 3 (10X DL)

Tabel 5.6
Nilai Skor Perubahan Gambaran Histologi Mencit pada Seluruh Kelompok Perlakuan yang Mengalami Perubahan Berupa DEGENERASI pada uji EKSTRAK ETANOL

N	KC	KT	D1	D2	D3
1	0	0	1	1	2
2	0	0	0	0	1
3	0	0	0	2	2
4	0	1	1	1	2
5	0	2	1	0	1
6	0	2	1	0	2

Keterangan:
N = Ulangan
KC = Kelompok Kontrol diberi suspensi CMC-Na
KT = Kelompok Kontrol tanpa perlakuan
D1 = Kelompok Dosis 1 (DL)
D2 = Kelompok Dosis 2 (5X DL)
D3 = Kelompok Dosis 3 (10X DL

Tabel 5.7
Nilai Skor Perubahan Gambaran Histologi Mencit pada Seluruh Kelompok Perlakuan yang Mengalami Perubahan Berupa NEKROSIS pada uji EKSTRAK AIR

N	KC	KT	D1	D2	D3
1	0	0	0	0	0
2	0	0	0	0	0
3	0	0	0	0	0
4	0	0	0	0	0
5	0	1	0	0	0
6	0	1	0	0	0

Keterangan:
N = Ulangan
KC = Kelompok Kontrol diberi suspensi CMC-Na
KT = Kelompok Kontrol tanpa perlakuan
D1 = Kelompok Dosis 1 (DL)
D2 = Kelompok Dosis 2 (5X DL)
D3 = Kelompok Dosis 3 (10X DL

Tabel 5.8
Nilai Skor Perubahan Gambaran Histologi Mencit pada Seluruh Kelompok Perlakuan yang Mengalami Perubahan Berupa NEKROSIS pada uji EKSTRAK ETANOL

N	KC	KT	D1	D2	D3
1	0	0	0	1	2
2	0	0	0	0	3
3	0	0	0	0	1
4	0	0	2	1	2
5	0	1	1	0	3
6	0	1	2	1	3

Keterangan:
N = Ulangan
KC = Kelompok Kontrol diberi suspensi CMC-Na
KT = Kelompok Kontrol tanpa perlakuan
D1 = Kelompok Dosis 1 (DL)
D2 = Kelompok Dosis 2 (5X DL)
D3 = Kelompok Dosis 3 (10X DL)

5.5 Analisis Data

5.5.1 Uji Toksisitas Akut

Pada uji toksisitas akut pada mencit digunakan dosis yang tertinggi yang tergolong relatif tidak berbahaya yaitu 21 g/kg BB mencit. Hasil uji toksisitas akut dengan dosis yang tertinggi tersebut tidak menunjukkan kematian pada mencit sehingga disimpulkan bahwa semua toksisitas akut yang berbahaya dapat disingkirkan dan LD_{50} tidak perlu ditentukan atau dapat pula dianggap dosis yang digunakan yaitu dosis yang tergolong klasifikasi relatif tidak berbahaya tersebut dijadikan sebagai LD_{50} untuk sediaan suspensi ekstrak etanol dan ekstrak air dari kulit batang *Artocarpus champeden* Spreng (cempedak).

Dengan demikian dapat pula disimpulkan bahwa LD_{50} untuk ekstrak etanol dan ekstrak air kulit batang cempedak adalah 21 g/kg BB mencit. Pemakaian pada manusia (70 kg) setara dengan 2,3 kg simplisia kulit batang cempedak.

5.5.2 Uji toksisitas Subakut

5.5.2.1 Uji Statistik Kruskal-Wallis

Hasil pengamatan dianalisis dengan menggunakan uji statistik nonparametrik dengan uji Kruskal-Wallis sehingga diperoleh nilai H_{hitung} kemudian dibandingkan dengan H_{tabel}. Jika $H_{hitung} > H_{tabel}$ maka Ho ditolak dan Ha diterima.

Ho : Tidak ada perbedaan nyata yang terjadi pada kelompok perlakuan dibandingkan. dengan kelompok kontrol.

Ha : Ada perbedaan nyata yang terjadi pada kelompok perlakuan dibandingkan dengan kelompok kontrol.

Tabel 5.9 Data Uji Statistik Perubahan Degenerasi

	Ekstrak Air	Ekstrak Etanol
H_{hitung}	12,116	12,893
df	4	4
H_{tabel} (0,05)	9,49	9,49
Kesimpulan	Ho ditolak	Ho ditolak

Tabel 5.10 Data Uji Statistik Perubahan Nekrosis

	Ekstrak Air	Ekstrak Etanol
H_{hitung}	8,286	16,568
df	4	4
H_{tabel} (0,05)	9,49	9,49
Kesimpulan	Ho diterima	Ho ditolak

Keterangan : df = derajat bebas (banyak perlakuan-1)

5.5.2.2 Uji Perbandingan Berganda (Uji Z)

Hasil perhitungan Uji Kruskal-Wallis menunjukkan bahwa terdapat perbedaan yang nyata diantara kelompok perlakuan, maka dilanjutkan dengan Uji Perbandingan Berganda (Uji Z) 5%.

Hasil analisis data dengan Uji Z 5%, akan dapat diketahui urutan tingkat perubahan gambaran histopatologi hati diantara kelompok uji.

Tabel 5.11 Hasil Perhitungan Uji Z 5%

	Degenerasi		Nekrosis
	Ekstrak Air	Ekstrak Etanol	Ekstrak Etanol
Z_{hitung}	13,84	14,08	14,04

Tabel 5.12
Perbedaan Rata-rata Rank Dari Seluruh Kelompok Uji Ekstrak Air Kulit Batang Cempedak dengan Uji Z yang mengalami Degenerasi

Perlakuan	Rata-rata (R)	KC	KT	D1	D2	D3	Z_{hitung}
KC	10,50						13,84
KT	18,50	8,00					
D1	12,67	2,17	5,83				
D2	12,67	2,17	5,83	0			
D3	23,17	12,67	4,67	10,50	10,50		

Keterangan:
KC = Kelompok Kontrol diberi suspensi CMC-Na
KT = Kelompok Kontrol tanpa perlakuan
D1 = Kelompok Dosis 1 (DL)
D2 = Kelompok Dosis 2 (5X DL)
D3 = Kelompok Dosis 3 (10X DL)

Tabel 5.13
Perbedaan Rata-rata Rank Dari Seluruh Kelompok Uji Ekstrak Etanol Kulit Batang Cempedak dengan Uji Z yang mengalami Degenerasi

Perlakuan	Rata-rata (R)	KC	KT	D1	D2	D3	Z_{hitung}
KC	7,50						14,08
KT	15,92	8,42					
D1	14,58	7,08	1,34				
D2	15,17	7,67	0,75	0,59			
D3	24,33	16,83*	8,41	9,75	9,16		

* ada perbedaan bermakna jika selisih rank antar kelompok perlakuan lebih besar dari dari Z_{hitung}

Keterangan:
KC = Kelompok Kontrol diberi suspensi CMC-Na
KT = Kelompok Kontrol tanpa perlakuan
D1 = Kelompok Dosis 1 (DL)
D2 = Kelompok Dosis 2 (5X DL)
D3 = Kelompok Dosis 3 (10X DL)

Tabel 5.14
Perbedaan Rata-rata Rank Dari Seluruh Kelompok Uji Ekstrak Etanol Kulit Batang Cempedak dengan Uji Z yang mengalami Nekrosis

Perlakuan	Rata-rata (R)	KC	KT	D1	D2	D3	Z_{hitung}
KC	8,50						14,04
KT	12,33	3,83					
D1	14,25	5,75	1,92				
D2	16,08	7,58	3,75	1,83			
D3	26,33	17,83*	14,00	12,08	10,25		

* ada perbedaan bermakna

Keterangan:
KC = Kelompok Kontrol diberi suspensi CMC-Na
KT = Kelompok Kontrol tanpa perlakuan
D1 = Kelompok Dosis 1 (DL)
D2 = Kelompok Dosis 2 (5X DL)
D3 = Kelompok Dosis 3 (10X DL)

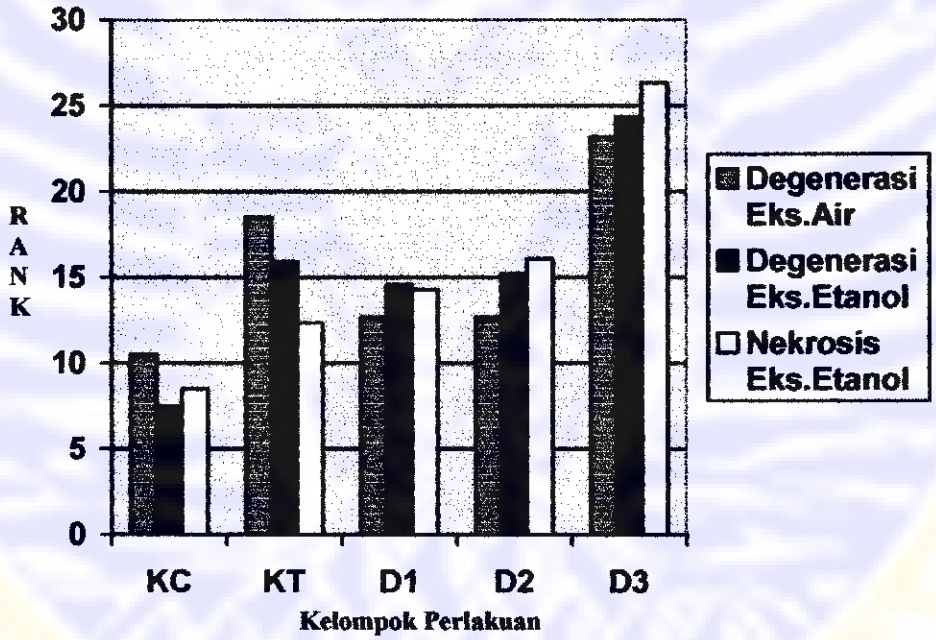

Gambar 5. 10
Diagram Batang dari Nilai Rata-rata Rank Gambaran Histopatologi Hati Mencit dari seluruh Kelompok Uji

Keterangan:
KC = Kelompok Kontrol diberi suspensi CMC-Na
KT = Kelompok Kontrol tanpa perlakuan
D1 = Kelompok Dosis 1 (DL)
D2 = Kelompok Dosis 2 (5X DL)
D3 = Kelompok Dosis 3 (10X DL)

BAB VI
PEMBAHASAN

Salah satu usaha untuk melindungi masyarakat dalam hal keamanan penggunaan obat tradisional adalah dengan melakukan uji toksisitas obat tradisional. Pada penelitian ini dilakukan pengujian toksisitas akut dan toksisitas subakut terhadap gambaran histopatologi dari hati mencit selama 30 hari dengan menggunakan ekstrak air dan ekstrak etanol kulit batang cempedak (*Artocarpus champeden* Spreng) dengan beberapa dosis yaitu dosis lazim, 5X dosis lazim, dan 10X dosis lazim sebanyak satu ml setiap hari secara per oral.

Bahan uji yang digunakan adalah kulit batang dari tanaman cempedak. Jenis tanaman ini dapat ditemui di daerah Irian Jaya. Tanaman ini memiliki berbagai khasiat salah satunya adalah sebagai antimalaria.

Hati sangat penting dalam mempertahankan hidup dan berperan dalam hampir setiap fungsi metabolik tubuh, dan khususnya bertanggung jawab atas lebih dari 500 aktifitas yang berbeda. Efek toksis terlihat dari adanya kelainan hati berupa degenerasi dan nekrosis (Robbins, Kumar, 1995). Sedangkan menurut Koeman (1987), hati merupakan organ tubuh yang paling peka terhadap pengaruh bahan toksik. Hal tersebut disebabkan karena hati mempunyai fungsi detoksifikasi. Setelah diabsorbsi, zat-zat toksik maupun bahan obat akan masuk ke peredaran darah dan kemudian didetoksifikasikan dalam hati menjadi bentuk non toksik dan lebih polar agar mudah untuk diekskresikan. Adanya zat-zat toksik dalam jumlah jumlah besar dan terus-menerus dapat menyebabkan kerusakan pada sel-sel hati.

Uji toksisitas akut dilakukan dengan pemberian ekstrak etanol dan ekstrak air kulit batang cempedak dengan penambahan CMC-Na 0,5% pada mencit dengan menggunakan dosis tertinggi yaitu dosis LD_{50} yang relatif tidak berbahaya yaitu 21 g ekstrak / kg BB mencit. Dosis yang digunakan untuk mencit 20 g adalah 20/1000 x 21 g ekstrak = 0,42 g ekstrak. Sebagai kontrol, diberikan suspensi CMC-Na 0,5%. Uji toksisitas akut dilakukan dengan pemberian bahan uji selama satu kali dan diamati jumlah mencit yang mati selam empat jam dan 24

jam setelah pemberian bahan uji. Apabila tidak terjadi kematian maka pengamatan dilanjutkan sampai satu minggu.

Pada uji toksisitas akut yang telah dilakukan dengan menggunakan dosis tertinggi yaitu LD_{50} yang relatif tidak berbahaya tidak terjadi kematian maka semua toksisitas akut dapat disingkirkan dan LD_{50} tidak perlu ditentukan atau dosis yang digunakan tersebut dijadikan sebagai LD_{50} untuk sediaan tersebut. Dengan demikian , LD_{50} dari ekstrak etanol dan ekstrak air kulit batang cempedak dikategorikan sebagai bahan yang relatif tidak berbahaya.

Pemeriksaan kerusakan organ hati dilakukan dengan cara melihat gambaran histologi hati mencit yang telah diberi bahan uji dengan menggunakan mikroskop elektron.

Berdasarkan hasil pengamatan pada preparat hati mencit melalui lima lapang pandang menunjukkan adanya perubahan histopatologi hati berupa degenerasi dan nekrosis. Perubahan-perubahan tersebut kemudian dicatat dan dilakukan skoring. Data yang didapat selanjutnya dianalisis dengan uji statistik Kruskal Wallis, diperoleh hasil adanya perubahan nyata antara kelompok perlakuan, maka dilanjutkan dengan Uji Perbandingan Berganda (Uji Z) 5%..

Dari hasil uji statistik dapat disimpulkan bahwa ada perbedaan yang signifikan mengenai degenerasi yang terjadi antara kelompok uji dan kelompok kontrol pada mencit yang diuji ekstrak air maupun ekstrak etanol kulit batang cempedak. Mengenai nekrosis yang terjadi pada mencit yang diberi ekstrak air tidak ada beda makna antara kelompok uji dengan kelompok kontrol sedangkan untuk mencit yang diberi ekstrak etanol terdapat perbedaan nyata antara kelompok uji dengan kelompok kontrol dengan kata lain ekstrak etanol kulit batang cempedak dapat menyebabkan perubahan histopatologi hati berupa degenerasi dan nekrosis sedangkan ektrak air kulit batang cempedak dapat menyebabkan degenerasi sel hati namun tidak sampai terjadi nekrosis.

Dari hasil Uji perbandingan Berganda (Uji Z) 5% yang ditunjukkan pada bab sebelumnya bahwa degenerasi yang terjadi pada uji ekstrak air kulit batang cempedak tidak terdapat perbedaan antara kelompok kontrol dengan kelompok uji (D1, D2, dan D3) dan diantara kelompok perlakuanpun tidak terdapat perbedaan yang nyata. Pada uji ekstrak etanol kulit batang cempedak, degenerasi yang terjadi

pada kelompok uji D1 dan D2 tidak beda makna dengan kelompok kontrol sedangkan untuk kelompok uji D3 degenerasi yang terjadi berbeda makna dengan kelompok kontrol (CMC-Na 0,5%) dan diantara kelompok perlakuan tidak terdapat perbedaan yang bermakna.

Hasil Uji Z menunjukkan bahwa nekrosis yang terjadi pada uji ekstrak etanol kulit batang cempedak tidak terdapat perbedaan antara kelompok kontrol dengan kelompok uji D1 dan D2 sedangkan untuk kelompok uji D3 nekrosis yang terjadi berbeda makna dengan kelompok kontrol (CMC-Na 0,5%) dan diantara kelompok perlakuan tidak terdapat perbedaan yang bermakna.

Pada gambaran mikroskopis tampak perubahan degenerasi ditandai dengan pembengkakan sel, adanya ruang kosong pada sitoplasma. Perubahan tersebut mencerminkan bahwa sewaktu air tertimbun dalam sitoplasma maka organela sitoplasma juga menyerapnya sehingga menyebabkan pembengkakan mitokondria, retikulum endoplasma, dan lain-lain. Tampak pula butiran lemak yang menutupi inti sel. Jenis kerusakan hati ini termasuk degenerasi lemak yang merupakan degenerasi kronik. Salah satu mekanisme penimbunan lipid dalam hati adalah rusaknya oksidasi lipid oleh mitokondria (Noer, 2003). Degenerasi sel merupakan kerusakan yang terjadi pada sitoplasma tetapi tidak sampai merusak inti sel sehingga kerusakan tersebut dapat pulih kembali menjadi normal bila penyebab kerusakan dihilangkan (Price, 1984). Sedangkan gambaran mikroskopis terjadinya nekrosis tampak inti sel yang memadat berwarna gelap. Nekrosis yang terjadi merupakan nekrosis tahap awal yaitu tahap piknosis dan berdasarkan uji statistik bahwa nekrosis terjadi pada uji ekstrak etanol kilit batang cempedak dosis 10x dosis lazim.

Degenerasi biasanya disebabkan oleh kerusakan mitokondria yang nyata. Mitokondria berfungsi sebagai sumber tenaga dalam sel yang dihasilkan dalam bentuk ATP. Apabila mitokondria terganggu, maka pembentukan ATP juga akan terganggu. Akibatnya proses transfer sel mengalami gangguan. Salah satu proses transfer sel yang penting adalah mekanisme pompa natrium. Mekanisme ini penting untuk mempertahankan tekanan osmotik dalam sel. Apabila mekanisme ini terganggu, maka akan mengakibatkan sel tidak mampu memompa ion natrium yang cukup keluar sel. Akibat peningkatan konsentrasi ion natrium dalam sel

adalah masuknya air ke dalam sel. Perubahan pembengkakan sel tidak nyata secara mikroskopik dan hanya menyebabkan sedikit pembesaran sel dan sedikt perubahan susunan (Thomson, Cotton, 1997; Price, Wilson, 1995). Macam degenerasi sesuai dengan tingkat keparahan adalah degenerasi keruh (cloudy swelling) yaitu pembengkakan sel oleh penimbunan air dan metabolit dalam sitoplasma yang tampak keruh, degenerasi hidofilik yaitu pembengkakan sel dengan penimbunan lebih banyak air dan metabolit dimana tampak vakuola-vakuola yang terbentuk dalam sitoplasma, dan degenerasi lemak yaitu pembengkakan sel dengan penimbunan lemak dalam sitoplasma (Robbins, Kumar, 1995).

Menurut Noer (2003), terdapat beberapa penyakit yang disebabkan perlemakan hati yaitu obesitas, diabetes melitus tipe 2, malnutrisi protein-kalori dan akibat obat-obatan. Dan disebutkan pula bahwa beberapa kasus degenerasi berat dapat berlanjut menjadi sirosis hati.

Tampak atau tidaknya kematian sel hati tergantung pada lama dan jenis nekrosis. Tahap-tahap nekrosis meliputi piknosis, karioeksis, dan kariolisis. Piknosis ditandai dengan terjadinya penggumpalan kromatin dan tidak dikenali lagi anak inti (nukleus), inti tampak lebih padat dan berwarna gelap hitam. Karioeksis ditandai dengan terjadinya kerusakan pada inti yaitu inti pecah berkeping-keping sehingga bentuknya menjadi tidak teratur. Sitoplasma mulai memanjang dan menyerap zat warna lebih banyak sehingga warna menjadi lebih gelap setelah dilakukan pewarnaan. Kariolisis ditandai dengan inti yang mulai hilang hingga sulit dikenali secara mikroskopis, bentuk sel lebih memanjang dan warnanya menjadi tidak jelas setelah dilakukan pewarnaaan (Himawan, 1994).

Degenerasi dan nekrosis pada sel hati kemungkinan disebabkan karena glikosida flavanoid yang terdapat pada ekstrak air dan ekstrak etanol kulit batang cempedak. Berdasarkan penelitian sebelumnya disebutkan bahwa senyawa flavanoid dapat menyebabkan kegagalan fungsi liver dan juga bersifat toksik bagi mitokondria sel pada konsentrasi plasma sebesar 50-250 μmol/L, tetapi efek toksik tersebut sangat jarang terjadi sehingga flavonoid relatif aman untuk dikonsumsi (Galati, 2004). Mitokondria sel tidak hanya terdapat pada sel hati namun juga terdapat pada sel-sel lain dalam tubuh. Oleh sebab itu perlu dilakukan

penelitian lebih lanjut tentang pengaruh ekstrak kulit batang cempedak terhadap sel penyusun organ lain.

Dari hasil penelitian di atas dapat dikatakan bahwa penggunaan ekstrak etanol dan ekstrak air kulit batang cempedak dosis besar relatif aman. Penggunaan ekstrak air kulit batang cempedak secara kontinyu selama 30 hari dapat menyebabkan degenerasi sel. Degenerasi sel bila tidak berat tidak akan mengganggu fungsi organ, dan dapat sembuh bila penyebabnya dihilangkan, selain itu hepatosit juga mempunyai kemampuan regenerasi sel yang besar (Underwood, 1999). Sedangkan penggunaan ekstrak etanol kulit batang cempedak selama 30 hari dapat menyebabkan degenerasi sel hati dan nekrosis ringan (tahap piknosis). Besarnya kerusakan yang terjadi pada sel hati meningkat seiring dengan peningkatan dosis yang diberikan.

Percobaan dengan menggunakan mencit sebagai hewan coba untuk penelitian awal memang sangat bermanfaat, mudah pemeliharaannya, dan sangat ekonomis. Dan untuk mempertegas hasil penelitian ini perlu dilakukan penelitian uji toksisitas kulit batang cempedak yang lebih lanjut dengan menggunakan hewan coba yang lebih tinggi tingkatannya yaitu primata karena struktur selnya menyerupai struktur sel manusia.

.

BAB VII
KESIMPULAN DAN SARAN

7.1 Kesimpulan

Kesimpulan yang didapat dari penelitian ini sebagai berikut :

1. Harga LD_{50} ekstrak etanol dan ekstrak air kulit batang cempedak diatas 21 g/kg BB untuk mencit sehingga ekstrak etanol dan ekstrak air kulit batang cempedak termasuk zat yang relatif kurang berbahaya.
2. Ekstrak etanol dapat menyebabkan terjadinya perubahan gambaran histologi berupa degenerasi dan nekrosis pada dosis 10x dosis lazim sedangkan ekstrak air dapat menyebabkan terjadinya perubahan gambaran histologi berupa degenerasi dan tidak terjadi nekrosis.

7.2 Saran

Saran-saran yang dapat diberikan untuk penelitian selanjutnya antara lain :

1. Diharapkan selanjutnya dilakukan pengujian toksisitas cempedak terhadap hewan coba yang memiliki sel mirip dengan sel manusia yaitu primata.
2. Perlu dilakukan uji toksisitas yang lebih lanjut terhadap organ lain seperti ginjal dan usus halus.

DAFTAR PUSTAKA

Achmad S.A., 2004. **Buletin Social Natural Product Chemistry (Indonesia)**. Hal 43-54

Anderson Diana, 1988. **Experimental Toxicology The Basic Principles**. London Universities Press. London

Cannel Richard J.P., 1998. **Natural Products Isolation**. Humana Press. New Jersey

Dorelanko, M.J and Holinger, M.A., 1995. **CRC Handbook of Toxicology**.CRC Press. New York

Duffus John H and Worth Howard G.J., 1996. **Fundamental Toxicology for Chemis**. Royal Society of Chemistry, UK

Ganong W.F, 1981, **Review of Medical Physiology**, San Fransisco

Ghosh, M.N., 1971. **Fundamental of Experimental Pharmacology**, Scientific Book Agency, Calcutta, hal 84-90

Guyton, A.C., 1991. **Buku Teks Fisiologi Kedokteran**, Penerjemah Adjie Dharma, EGC Penerbit Buku Kedokteran, Jakarta, hal 392

Hadi, Sujono, 1981. **Gastroenterologi**, Penerbit Alumni, Bandung, hal 251

Hakim, Hakim Halisotan, dkk., 1998. **Artokarpin dan heteroflavon-A, dua senyawa flavonoid bioaktif dari Artocapus champeden**.http://www.lp.ac.id/product/pro-1/syamsul 1.html#artokarpin

Heyne K., 1987. **Tumbuhan Berguna Indonesia**. Jilid II, diterjemahkan oleh Badan Litbang Kehutanan, Departemen Kehutanan, Jakarta, hal 1817-1818

Hidayati, A.R. 2004. Skripsi: **Aktivitas Antimalaria Fraksi Kloroform Kulit Batang Cempedak (Artocarpus champeden Spreng) terhadap Plasmodium berghei in vivo**

Himawan S, 1994, **Patologi**, Edisi 1, Fakultas Kedokteran Universitas Indonesia, Jakarta. 226-249

Ikan Raphael, 1991, **Natural Product A Laboratory Guide**. Second edition. Academic Press. London

Koeman J.H, 1987. **Pengantar Umum Toksikologi**. Gajahmada University Press

Loomis,T., 1978. **Essential of Toxicology**, 3rd edition, Lea & Febriger, Philadelphia, hal 195-235

Lu, F.C. 1995. **Asas, Organ Sasaran, dan Penilaian Resiko(Trejemahan)**. Edisi II. VI. Press. Jakarta. hal 85-100

McPhee Stephen J and Ganong William F., 1995. **Pathophisiology of Desease**. First edition. Appleton & Lange. USA

Noer Saifullah, 2003, Buku Ajar Ilmu Penyakit Dalam, edisi 2

Price A.s and Wilson M.L, 1995, **Patofisiologi Konsep Klinis Proses-proses Penyakit**, edisi 4, Penerbit Buku Kedokteran EGC, Jakarta, hal 426-430

Robbins L.S., Kumar V., 1995, **Buku Ajar Patologi II**, edisi IV, alih bahasa oleh staff pengajar Laboratorium Patologi Anatomik Fakultas Kedokteran Universitas Airlangga, Penerbit Buku Kedokteran EGC, Jakarta, 229-316

Spector T.D., 1993. **Pengantar Patologi Umum**. Edisi ketiga. Gadjah Mada University Press. Yogyakarta

Sulistia, G., 1995. **Farmakologi dan Terapi**, edisi 3, Jakarta : Bagian Farmakologi Fakultas Kedokteran Universitas Indonesia

Thomas, Carlos, 1989. **Histopathology Textbook**, eight edition, B.C.Decker Inc. Toronto

Underwood, J.C.E., 1996, **Patologi Umum dan Statistik**, edisi II, alih bahasa oleh Sarjadi, Penerbit Buku Kedokteran EGC, Jakarta, 470-473

Utomo, N.D.W., 2003. **Skripsi : Aktivitas Antimalaria Ekstrak Metanol Kulit Batang Cempedak (Artocarpus champeden Spreng) terhadap Plasmodium berghei in vivo**

Walujo, E.B., 1991. **Perkembangan Pemanfaatan Tumbuhan Obat di Luar Pulau Jawa. Jurusan Konversi Sumber Daya Hutan Fakultas Kehutanan IPB bekerjasama dengan Yayasan Pembinaan Suaka Alam dan Margasatwa Indonesia**, Bogor

Wijayakusuma, H., 1997. **Tanaman Berkhasiat Obat Indonesia**, jilid ke-2, Jakarta : Pustaka Kartini

Ekstrak Etanol

Berat Ekstrak Etanol = 24,4180 g

D1 = Dosis Lazim

= 25,48 mg / 400 g x 24,418 g

= 1,555 mg

D2 = 5 x Dosis Lazim

= 5 x 1,555 mg

= 7,775 mg

D3 = 10 x Dosis Lazim

= 10 x 1,555 mg

= 15,55 mg

Ekstrak Air

Berat Ekstrak Air = 21,2381 g

D1 = Dosis Lazim

= 25,48 mg / 300 g x 21,2381 g

= 1,803 mg

D2 = 5 x Dosis Lazim

= 5 x 1,803 mg

= 9,015 mg

D3 = 10 x Dosis Lazim

= 10 x 1,803 mg

= 18,03 mg

LAMPIRAN 2

Gambar Proses Pemberian Ekstrak *Artocarpus champeden* Spreng per oral



LAMPIRAN 3

HASIL PENELITIAN

UJI TOKSISITAS SUBAKUT

Tabel Tingkat dan Jumlah Skor Perubahan Histopatologi Hati Mencit yang mengalami Degenerasi

KONTROL CMC-Na 0,5% (KC)

n Ke	Lapang Pandang					Rata-rata Skor
	1	2	3	4	5	
1	0	0	0	0	0	0
2	0	0	0	0	0	0
3	0	0	1	0	0	0
4	0	0	0	0	0	0
5	0	0	0	0	0	0
6	0	0	0	0	0	0

KONTROL TANPA PERLAKUAN (KT)

n Ke	Lapang Pandang					Rata-rata Skor
	1	2	3	4	5	
1	0	0	0	0	0	0
2	0	0	0	0	0	0
3	0	0	0	0	0	0
4	2	0	2	1	2	1
5	2	2	2	2	1	2
6	2	2	2	2	2	2

EKSTRAK AIR DOSIS 1 (D1)

n Ke	Lapang Pandang					Rata-rata Skor
	1	2	3	4	5	
1	0	0	0	0	0	0
2	0	1	1	1	0	1
3	0	0	0	0	0	0
4	0	0	0	0	0	0
5	0	0	0	0	0	0
6	0	0	0	0	0	0

EKSTRAK AIR DOSIS 2 (D2)

n Ke	Lapang Pandang					Rata-rata Skor
	1	2	3	4	5	
1	2	1	1	1	1	1
2	0	0	0	0	0	0
3	0	0	0	1	0	0
4	0	0	0	1	0	0
5	0	0	0	0	0	0
6	0	0	0	0	0	0

EKSTRAK AIR DOSIS 3 (D3)

n Ke	Lapang Pandang					Rata-rata Skor
	1	2	3	4	5	
1	2	0	1	1	1	1
2	0	0	0	0	0	0
3	2	3	3	2	2	2
4	3	2	3	2	2	3
5	0	0	0	1	1	1
6	0	1	1	0	0	1

EKSTRAK ETANOL DOSIS 1 (D1)

n Ke	Lapang Pandang					Rata-rata Skor
	1	2	3	4	5	
1	1	2	1	1	2	1
2	0	0	0	0	0	0
3	2	0	0	0	0	0
4	1	1	2	2	1	1
5	2	1	1	1	1	1
6	1	0	1	1	1	1

EKSTRAK ETANOL DOSIS 2 (D2)

n Ke	Lapang Pandang					Rata-rata Skor
	1	2	3	4	5	
1	1	1	0	2	1	1
2	0	1	1	0	0	0
3	2	2	2	3	2	2
4	1	2	0	0	1	1
5	0	1	0	1	0	0
6	0	0	1	0	1	0

EKSTRAK ETANOL DOSIS 3 (D3)

n Ke	Lapang Pandang					Rata-rata Skor
	1	2	3	4	5	
1	2	2	2	1	1	2
2	1	1	1	1	1	1
3	3	2	0	3	3	2
4	1	2	2	2	3	2
5	1	1	0	1	1	1
6	2	2	2	1	1	2

Tabel Tingkat dan Jumlah Skor Perubahan Histopatologi Hati Mencit yang mengalami Nekrosis

KONTROL CMC-Na 0,5% (KC)

n Ke	Lapang Pandang					Rata-rata Skor
	1	2	3	4	5	
1	0	0	0	0	0	0
2	0	0	0	0	0	0
3	0	0	0	0	0	0
4	0	0	0	0	0	0
5	0	0	0	0	0	0
6	0	0	0	0	0	0

KONTROL TANPA PERLAKUAN (KT)

n Ke	Lapang Pandang					Rata-rata Skor
	1	2	3	4	5	
1	0	0	0	0	0	0
2	0	0	0	0	0	0
3	0	0	0	0	0	0
4	0	0	0	0	0	0
5	1	1	2	1	1	1
6	2	1	2	1	1	1

EKSTRAK AIR DOSIS 1 (D1)

n Ke	Lapang Pandang					Rata-rata Skor
	1	2	3	4	5	
1	0	0	0	0	0	0
2	0	0	0	0	0	0
3	0	0	0	0	0	0
4	0	0	0	0	0	0
5	0	0	0	0	0	0
6	0	0	0	0	0	0

EKSTRAK AIR DOSIS 2 (D2)

n Ke	Lapang Pandang					Rata-rata Skor
	1	2	3	4	5	
1	0	0	0	0	0	0
2	0	0	0	0	0	0
3	0	0	0	0	0	0
4	0	0	0	0	0	0
5	0	0	0	0	0	0
6	0	0	0	0	0	0

EKSTRAK AIR DOSIS 3 (D3)

n Ke	Lapang Pandang					Rata-rata Skor
	1	2	3	4	5	
1	0	0	0	0	0	0
2	0	0	0	0	0	0
3	0	0	0	0	0	0
4	0	0	1	1	0	0
5	0	0	0	0	0	0
6	0	0	0	0	0	0

EKSTRAK ETANOL DOSIS 1 (D1)

n Ke	Lapang Pandang					Rata-rata Skor
	1	2	3	4	5	
1	1	1	1	0	0	1
2	0	0	0	0	0	0
3	0	1	0	0	0	0
4	1	1	1	0	0	1
5	0	0	0	0	0	0
6	1	1	1	1	1	1

LAMPIRAN 1
PERHITUNGAN DOSIS

1.Toksisitas Akut

Digunakan dosis LD_{50} relatif tidak berbahaya. Berdasarkan tabel klasifikasi toksisitas, dosis LD_{50} relatif tidak berbahaya untuk tikus yaitu 15 g/kg BB. Sedangkan faktor konversi dari tikus ke mencit adalah 0,14. Sehingga didapat dosis LD_{50} relatif tidak berbahaya untuk mencit adalah sebagai berikut :

15 g/kg x 200 g/20 g x 0,14 = 21 g/kg BB

Untuk mencit 20 g , ekstrak cempedak yang digunakan :

20/1000 x 21 g = 0,42 g

2. Toksisitas Subakut

Sebagai dosis awal digunakan dosis pemakaian dalam masyarakat yaitu kira-kira 7 gram simplisia per hari untuk manusia dengan berat badan 50 kg. Jika digunakan untuk manusia dengan BB 70 kg maka = 70/50 x 7g = 9.8g. Sedangkan factor konversi untuk manusia 70kg ke mencit 20g = 0.0026. Sehingga dosis mencit = 0.0026 x 9.8g = 25.48mg simplisia/mencit.

Dosis lazim yang digumakan yaitu dosis yang setara dengan 25,48 mg simplisia untuk mencit 20 g. Dalam penelitian ini terdapat tiga jenis perlakuan dosis :

D1 = Dosis Lazim

D2 = 5 x Dosis Lazim

D3 = 10 x Dosis Lazim

EKSTRAK ETANOL DOSIS 2 (D2)

n Ke	Lapang Pandang					Rata-rata Skor
	1	2	3	4	5	
1	0	1	0	0	0	0
2	0	0	0	0	0	0
3	1	0	0	0	0	0
4	2	1	2	1	2	2
5	1	1	0	2	1	1
6	2	3	2	2	2	2

EKSTRAK ETANOL DOSIS 3 (D3)

n Ke	Lapang Pandang					Rata-rata Skor
	1	2	3	4	5	
1	2	2	3	1	2	2
2	3	2	2	3	3	3
3	1	1	1	0	1	1
4	2	1	3	3	2	2
5	3	2	3	2	3	3
6	3	3	2	3	2	3

Tabel Uji Statistik Kruskal-Wallis

Uji Statistik Kruskal-Wallis Terhadap Perubahan Histopatologi berupa Degenerasi Sel Hati pada Uji Ekstrak Air Kulit Batang Cempedak

Ranks

	DA	N	Mean Rank
skorDA	1	6	10,50
	2	6	18,50
	3	6	12,67
	4	6	12,67
	5	6	23,17
	Total	30	

Test Statistics[a,b]

	skorDA
Chi-Square	12,116
df	4
Asymp. Sig.	,017

a. Kruskal Wallis Test

b. Grouping Variable: DA

Uji Statistik Kruskal-Wallis Terhadap Perubahan Histopatologi berupa Degenerasi Sel Hati pada Uji Ekstrak EtanolKulit Batang Cempedak

Ranks

	DE	N	Mean Rank
skorDE	1	6	7,50
	2	6	15,92
	3	6	14,58
	4	6	15,17
	5	6	24,33
	Total	30	

Test Statistics[a,b]

	skorDE
Chi-Square	12,893
df	4
Asymp. Sig.	,012

a. Kruskal Wallis Test

b. Grouping Variable: DE

Uji Statistik Kruskal-Wallis Terhadap Perubahan Histopatologi berupa Nekrosis Sel Hati pada Uji Ekstrak Air Kulit Batang Cempedak

Ranks

	NA	N	Mean Rank
skorNA	1	6	14,50
	2	6	19,50
	3	6	14,50
	4	6	14,50
	5	6	14,50
	Total	30	

Test Statistics[a,b]

	skorNA
Chi-Square	8,286
df	4
Asymp. Sig.	,082

a. Kruskal Wallis Test

b. Grouping Variable: NA

Uji Statistik Kruskal-Wallis Terhadap Perubahan Histopatologi berupa Nekrosis Sel Hati pada Uji Ekstrak Etanol Kulit Batang Cempedak

Ranks

	NEtanol	N	Mean Rank
skorNE	1	6	8,50
	2	6	12,33
	3	6	14,25
	4	6	16,08
	5	6	26,33
	Total	30	

Test Statistics[a,b]

	skorNE
Chi-Square	16,568
df	4
Asymp. Sig.	,002

a. Kruskal Wallis Test

b. Grouping Variable: NEtanol

Uji Perbandingan Berganda (Uji Z)

Hasil perhitungan Uji Kruskal-Wallis menunjukkan bahwa terdapat perbedaan yang nyata diantara kelompok perlakuan, maka dilanjutkan dengan Uji Perbandingan Berganda (Uji Z) 5%.

Hasil analisis data dengan Uji Z 5%, akan dapat diketahui urutan tingkat perubahan gambaran histopatologi hati diantara kelompok uji.

Rumus : $|Ri - Rj| \leq Z \sqrt{\frac{k(N(N2-1) - \sum(t3-t)}{6N(N-1)}}$

Keterangan : Ri = rata-rata kelompok perlakuan ke-i

Rj = rata-rata kelompok perlakuan ke-j

Z = nilai Z tabel

k = banyaknya perlakuan

N = jumlah seluruh preparat hati

t = banyaknya nilai pengamatan yang sama dalam sekelompok skor berangka sama

Penentuan nilai Z_{tabel} dengan taraf nyata 0,05 dan k = 3 dapat dihitung dengan

rumus : $Z = \frac{\alpha}{k(k-1)}$

Keterangan : α = taraf nyata

k = banyaknya perlakuan

Sehingga diperoleh : $Z = \frac{0,05}{5(5-1)} = 0,0025$

Maka Z_{tabel} 0,05 (4) = 2,81

Perhitungan Uji Z 5 %

DEGENERASI

1. Ekstrak Air

Agar dapat menghitung nilai Z_{hitung}, terlebih dulu mengetahui $\sum T$ dengan cara sebagai berikut : T_0 = 203-20 = 7980

$T_1 = 6^3 - 6 = 210$

$T_2 = 3^3 - 3 = 24$

$\sum T = \sum(t3 - t) = 8214$

$$\text{Uji Z 5\%} = 2,81\sqrt{\frac{5\{30[(30x30)-1]\}-4164}{6x30(30-1)}}$$

= 13,84

2. Ekstrak Etanol

Agar dapat menghitung nilai Z_{hitung}, terlebih dulu mengetahui $\sum T$ dengan cara sebagai berikut : $T_0 = 14^3 - 14 = 2730$

$T_1 = 9^3 - 9 = 720$

$T_2 = 7^3 - 7 = 336$

$\sum T = \sum(t3 - t) = 3786$

$$\text{Uji Z 5\%} = 2,81\sqrt{\frac{5\{30[(30x30)-1]\}-852}{6x30(30-1)}}$$

= 14,08

NEKROSIS

Ekstrak Etanol

Agar dapat menghitung nilai Z_{hitung}, terlebih dulu mengetahui $\sum T$ dengan cara sebagai berikut : $T_0 = 16^3 - 16 = 4080$

$T_1 = 7^3 - 7 = 336$

$T2 = 43 - 4 = 60$

$T_3 = 3^3 - 3 = 24$

$\sum T = \sum(t3 - t) = 4500$

$$\text{Uji Z } 5\% = 2{,}81 \sqrt{\frac{5\{30[(30x30)-1]\}-2250}{6x30(30-1)}}$$

$= 14{,}04$

LAMPIRAN 4
KLASIFIKASI TOKSISITAS

Toxicity Rating	Commonly Used Term	LD_{50} Single Oral Dose Rats	Inhalations 4-hr vapor Exposure Mortality of 2/6-4/6 Rats	LD_{50} Skin Rabbit	Probable Lethal Dose for Man
1	Extremely Toxic	≤1 mg/kg	<10 ppm	≤5 mg/kg	A taste, 1 grain
2	Higly Toxic	1-50 mg	10-100 ppm	5-43 mg/kg	1 teaspoon, 4 cc
3	Moderately Toxic	50-500 mg	100-1000 ppm	44-340 mg/kg	1 ounce, 30 gm
4	Slightly Toxic	0.5-5 g	1000-10.000 ppm	0.35-2.81 g/kg	1 cup, 250 gm
5	Practically Non-Toxic	5-15 g	10.000-100.000 ppm	2.82-22.59 g/kg	1 quart, 1000 gm
6	Relatively Harmless	>15 g	>100.000 ppm	>22.6	>1 quart

Dikutip dari : Dorelanko, M.J and Holinger, M.A., 1995. **CRC Handbook of Toxicology.** CRC Press. New York. Hal 657

LAMPIRAN 5
KONVERSI DOSIS

	Mouse 20 g	Rat 200 g	Guinea pig 400 g	Rabbit 1.5 kg	Cat 2 kg	Monkey 4 kg	Dog 12 kg	Man 70 kg
Mouse 20 g	1,0	7,0	12,25	27,8	29,7	64,1	124,2	387,9
Rat 200 g	0,14	1,0	1,74	3,9	4,2	9,2	17,8	56,0
Guinea pig 400 g	0,08	0,57	1,0	2,25	2,4	5,2	10,2	31,5
Rabbit 1.5 kg	0,04	0,25	0,44	1,0	1,08	2,4	4,5	14,2
Cat 2 kg	0,03	0,23	0,41	0,92	1,0	2,2	4,1	13,0
Monkey 4 kg	0,016	0,11	0,19	0,42	0,45	1,0	1,9	6,1
Dog 12 kg	0,008	0,06	0,10	0,22	0,24	0,52	1,0	3,1
Man 70 kg	0,0026	0,0018	0,031	0,07	0,076	0,16	0,32	1,0

Dikutip dari : Ghosh., 1971. **Fundamental of Experimental Pharmacology**. Calcutta: Scientific Book Agency. Hal 85

LAMPIRAN 6

VOLUME MAKSIMUM DARI OBAT YANG DIBERIKAN PADA BINATANG PERCOBAAN

Binatang	Volume Maksimum dalam ml				
	Intravena	Intra muscular	Intra peritomial	Subcutan	Peroral
Mencit 20-30 g	0,5	0,05	1,0	0,5-1,0	1,0
Tikus 100 g	1,0	0,1	2,0-5,0	2,0-5,0	5,0
Tupai 50 g	-	0,1	1,0-2,0	2,5	2,5
Marmut 250 g	-	0,25	2,0-5,0	5,0	10,0
Merpati 300 g	2,0	0,5	2,0	2,0	10,0
Kelinci 2,5 kg	5,0-10,0	0,5	10,0-20,0	5,0-10,0	20,0
Kucing 3 kg	5,0-10,0	1,0	10,0-20,0	5,0-10,0	50,0
Anjing 5 kg	10,0-20,0	5,0	20,0-50,0	10,0	100,0

Dikutip dari : Ritschel, W.A., 1974, **Laboratory Manual of Biopharmaceutics and Pharmacokinetics**, Drugs Intelligence Inc.