

Laporan Kasus: Perbaikan Kadar Prolaktin pada Makroadenoma Hipofisis dengan Terapi Bromokriptin dan EETA

by Hanik Badriyah Hidayati

Submission date: 23-Dec-2020 01:25PM (UTC+0800)

Submission ID: 1480772776

File name: 2020-09-Jurnal_Farmasi_Klinik_Indonesia,_vol.9_No.3.pdf (772.93K)

Word count: 3689

Character count: 22313

Laporan Kasus

Laporan Kasus: Perbaikan Kadar Prolaktin pada Makroadenoma Hipofisis dengan Terapi Bromokriptin dan EETA

Ni Putu A. D. Gayatri¹, Hanik B. Hidayati²

¹Program Studi Magister Farmasi Klinik, Fakultas Farmasi, Universitas Airlangga, Surabaya, Indonesia, ²Departemen Neurologi, Universitas Airlangga, RSUD Dr. Soetomo, Surabaya, Indonesia

Abstrak

Hiperprolaktinemia merupakan salah satu gejala klinis yang umum terjadi pada kasus makroadenoma hipofisis. Hiperprolaktinemia yang terjadi pada makroadenoma hipofisis dapat disebabkan oleh adanya penekanan massa tumor terhadap infundibulum (*pituitary stalk*) atau adanya sekresi hormon oleh tumor. Penelitian ini bertujuan untuk membahas pengaruh pemberian terapi bromokriptin dan operasi *Endoscopic Endonasal Transsphenoidal Approach* (EETA) terhadap perbaikan kadar hormon prolaktin dan kondisi klinis pada kasus makroadenoma hipofisis dengan hiperprolaktinemia. Dalam laporan kasus ini, dilaporkan bahwa seorang remaja pria usia 17 tahun datang dengan hilangnya penglihatan mata kanan, nyeri kepala, sulit menelan, dan ginekomasti. Pemeriksaan *Magnetic Resonance Imaging* (MRI) otak dengan kontras didapatkan adanya lesi ekstra aksial supratentorial di intrasellar yang meluas hingga suprasellar. Pada pemeriksaan laboratorium didapatkan adanya hiperprolaktinemia 198,10 ng/mL (nilai referensi 2,1–17,1 ng/mL). Hiperprolaktinemia yang terjadi pada kasus ini dapat disebabkan oleh tumor hipofisis yang mensekresi prolaktin (prolaktinoma) dan/atau akibat dari pendesakan massa tumor terhadap infundibulum. Berdasarkan hasil anamnesis, pemeriksaan fisik, pemeriksaan laboratorium dan penunjang, pasien didiagnosis mengalami makroadenoma hipofisis. Kami mempresentasikan kasus perbaikan kondisi klinis dan total penurunan kadar prolaktin sebesar 79,70% (*pre* pengobatan 198,10 ng/mL, *post* pengobatan 40,20 ng/mL) pada pasien dengan makroadenoma hipofisis yang disertai hiperprolaktinemia setelah dilakukan pemberian terapi bromokriptin 2,5 mg per hari selama 14 hari masa perawatan di rumah sakit dan tindakan operasi EETA.

Kata kunci: Bromokriptin, ginekomasti, hiperprolaktinemia, makroadenoma hipofisis

A Case Report: Prolactin Levels Improvement in Pituitary Macroadenoma with Bromocriptine Therapy and EETA

Abstract

Hyperprolactinemia is one of the common clinical symptoms of pituitary macroadenoma. Hyperprolactinemia that occurs in pituitary macroadenoma can be caused by the suppression of the tumor mass against the infundibulum (pituitary stalk) or due to hormone secretion by the tumor. This study aims to discuss the effect of bromocriptine therapy and Endoscopic Endonasal Transsphenoidal Approach (EETA) surgery on prolactin level and clinical conditions in pituitary macroadenoma with hyperprolactinemia. This case report presents a seventeen years old boy with loss of right eye vision, headache, swallowing difficulty, and gynecomastia. Brain Magnetic Resonance Imaging (MRI) scan with contrast media found an extra-axial supratentorial lesions extending to the suprasellar. Also, based on laboratory examination, hyperprolactinemia was found with prolactin level of 198.10 ng/mL (reference value 2.1–17.1 ng/mL). Hyperprolactinemia that occurred in this case was found to be caused by a prolactin-secreting pituitary tumor (prolactinoma) towards the infundibulum. Based on the anamnesis, physical examination, laboratory test, and MRI, the patient was diagnosed of pituitary macroadenoma. An improvement was also observed in clinical conditions, where prolactin levels decreased by 79.70% (*pre* and *post* treatment 198.10 ng/mL and 40.20 ng/mL, respectively) after 2.5 mg bromocriptine therapy administration for 14 days and EETA surgery therapy.

Keywords: Bromocriptine, gynecomastia, hyperprolactinemia, pituitary macroadenoma

Korespondensi: Dr. dr. Hanik B. Hidayati, Sp.S(K), Departemen Neurologi, Universitas Airlangga, RSUD Dr. Soetomo, Surabaya, Indonesia, *email:* hanikhidayati@yahoo.com

Naskah diterima: 21 Februari 2020, Diterima untuk diterbitkan: 6 Agustus 2020, Diterbitkan: 29 September 2020

Pendahuluan

Makroadenoma hipofisis adalah tumor jinak dengan pertumbuhan lambat yang berasal dari sel-sel kelenjar hipofisis, dengan ukuran ≥ 10 mm.^{1,2} Terdapat lima jenis sel kelenjar hipofisis anterior, yaitu sel *lactotroph*, *gonadotroph*, *somatotroph*, *corticotroph*, dan *thyrotroph*.¹ Berdasarkan ada atau tidaknya sekresi hormon oleh tumor, adenoma hipofisis dibedakan menjadi tumor yang menyekresi hormon (fungsional/*endocrine active*) dan yang tidak menyekresi hormon (nonfungsional/*endocrine inactive*).^{1,3}

Makroadenoma hipofisis merupakan kasus yang jarang terjadi dengan prevalensi sebesar 0,2%,⁴ dan kasus adenoma hipofisis baik mikroadenoma maupun makroadenoma pada populasi anak dan remaja sangat jarang terjadi, dengan prevalensi yaitu 1:1000.000.⁵ Pada anak-anak dan remaja, sebagian besar makroadenoma hipofisis yang terjadi adalah adenoma fungsional, terutama prolaktinoma lebih sering dialami populasi usia remaja.^{6,7,8} Makroadenoma hipofisis pada umumnya menimbulkan gejala klinis seperti nyeri kepala, gangguan saraf kranial (termasuk gangguan lapang pandang), dan hiperprolaktinemia. Hiperprolaktinemia adalah suatu kondisi peningkatan kadar prolaktin dalam darah yang dapat disebabkan oleh faktor fisiologis, patologis, atau idiopatik.⁹

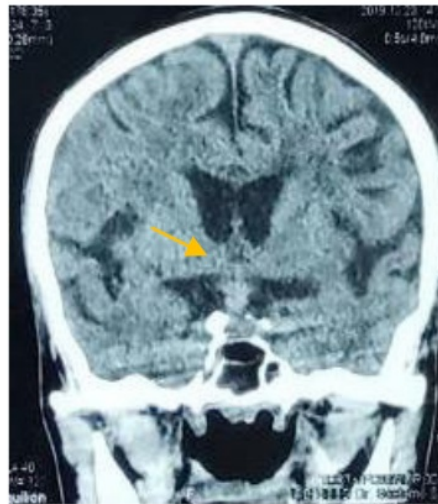Beberapa manifestasi klinis yang dapat timbul pada hiperprolaktinemia antara lain seperti *amenorrhoea* (abnormalitas/tidak terjadi menstruasi selama 3 bulan/lebih pada wanita usia subur) dan *galactorrhoea* (keluarnya cairan seperti air susu dari payudara wanita yang tidak sedang dalam masa laktasi) pada wanita serta ginekomasti (pembesaran jaringan payudara pria) dan impotensi (disfungsi ereksi) pada pria.^{10,11} Manifestasi klinis berupa gangguan neurologis seperti gangguan penglihatan dan nyeri kepala kronis dapat timbul akibat efek massa dari makroadenoma hipofisis.^{1,4}

Sampai saat ini belum terdapat pedoman khusus sebagai manajemen terapi adenoma hipofisis. Beberapa strategi pengobatan yang digunakan mengacu pada hasil dari beberapa hasil penelitian klinis yang telah dilakukan.² Modalitas terapi untuk makroadenoma hipofisis dengan hiperprolaktinemia terdiri dari terapi farmakologi dengan agonis dopamin seperti bromokriptin dan kabergolin, operasi *Endoscopic Endonasal Transsphenoidal Approach* (EETA), serta radioterapi. Pada artikel ini, akan dibahas mengenai pengaruh pemberian terapi bromokriptin dan operasi EETA terhadap perbaikan kadar hormon prolaktin pada kasus makroadenoma hipofisis dengan hiperprolaktinemia.

Presentasi Kasus

Pada tanggal 18 Desember 2019, seorang remaja pria berusia 17 tahun datang dengan keluhan nyeri kepala, kesulitan menelan, dan muntah terutama pada pagi hari. Terdapat gangguan penglihatan mata kanan yang meliputi mata kabur dan penglihatan ganda sejak 5 bulan sebelum masuk rumah sakit. Satu minggu sebelum masuk rumah sakit, pasien mengeluhkan hilangnya penglihatan mata kanan. Pasien diketahui pertama kali didiagnosis makroadenoma hipofisis disertai dengan hiperprolaktinemia 152,80 ng/mL (nilai referensi 2,1–17,1 ng/mL) pada bulan Agustus 2019. Pasien diketahui tidak memiliki riwayat penyakit lain.

Berdasarkan hasil pemeriksaan fisik umum, didapatkan ginekomasti pada payudara kanan dan kiri, tekanan darah 110/80 mmHg, nadi 80 kali per menit, frekuensi pernapasan 20 kali per menit, suhu 36,8 °C, dan saturasi oksigen 98% dengan pemberian oksigen masker 6 liter per menit. Pemeriksaan neurologis skala koma Glasgow E4V5M6, *meningeal sign* negatif, *facial palsy* negatif, dan *lingual palsy* negatif. Berdasarkan hasil funduskopi dan tes konfrontasi mata kanan dan kiri, didapatkan



Gambar 1 Hasil *Magnetic Resonance Imaging* (MRI) Pasien

Keterangan: Hasil MRI pasien menunjukkan adanya lesi ekstra aksial supratentorial di intrasellar yang meluas hingga suprasellar

papil atrofi dan kebutaan pada mata kanan. Pemeriksaan sensorik dalam batas normal dan motorik kesan *general weakness*.

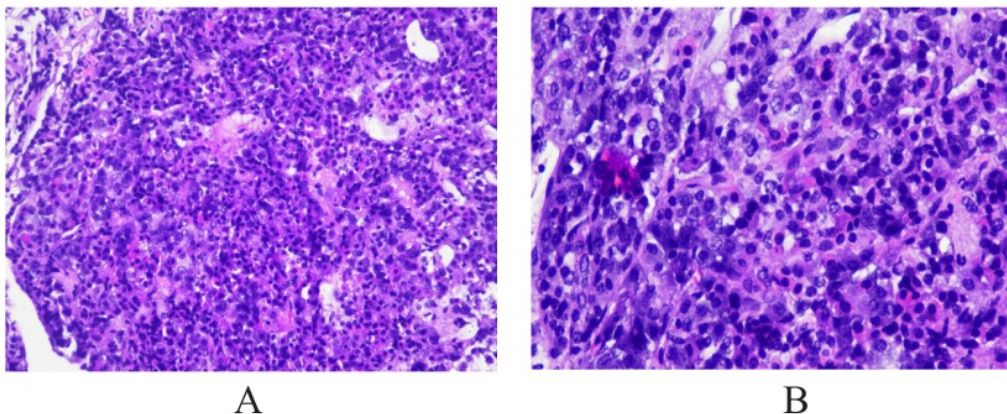
Pemeriksaan *Magnetic Resonance Imaging* (MRI) otak dengan kontras didapatkan adanya lesi ekstra aksial supratentorial di intrasellar yang meluas hingga suprasellar, batas tegas tepi ireguler ukuran 1,3 × 2,1 × 2,31 cm yang mendesak nervus optikus dekstra dan kiasma optikum serta menyebabkan edema nervus optikus dekstra, yang menyokong gambaran makroadenoma hipofisis (Gambar 1). Pada pemeriksaan laboratorium sebelum operasi tanggal 20 dan 22 Desember 2019, didapatkan adanya hiperprolaktinemia 198,10 ng/mL dan 70,180 ng/mL (nilai referensi 2,1–17,1 ng/mL). Profil kadar prolaktin pasien disajikan pada Tabel 1.

Telah dilakukan operasi EETA pada tanggal 23 Desember 2019. Indikasi dilakukannya

operasi pada pasien kami adalah hilangnya penglihatan mata kanan dan nyeri kepala kronis. Hasil pemeriksaan patologi anatomi menunjukkan adanya potongan jaringan tumor yang tersusun dalam lembaran. Tumor terdiri dari sel-sel dengan inti bulat, relatif monoton, kromatin halus, sitoplasma bersifat eosinofilik, tidak tampak mitosis, dan tidak tampak tanda keganasan. Hasil pemeriksaan patologi anatomi disajikan dalam Gambar 2. Berdasarkan hasil pemeriksaan MRI *post* EETA, didapatkan adanya lesi di intrasellar hingga suprasellar yang mengarah pada massa residual adenoma hipofisis. Pasien diberikan terapi bromokriptin tablet 2,5 mg per hari sejak hari ke-4 sampai hari ke-17 perawatan. Pasien dirawat selama 18 hari dan dipulangkan dengan pertimbangan kondisi klinis sudah membaik (nyeri kepala dan kelemahan tubuh membaik), sehingga pengobatan dilanjutkan

Tabel 1 Hasil Pemeriksaan Kadar Prolaktin

| Jenis Pemeriksaan | Hari Ke- | | | Nilai Rujukan |
|-------------------|----------|-------|-------|----------------|
| | 3 | 5 | 15 | |
| Prolaktin (ng/mL) | 198,10 | 70,18 | 40,20 | Pria: 2,1–17,7 |



Gambar 2 Hasil Pemeriksaan Histopatologi Tumor

Keterangan: Hasil pemeriksaan histopatologi tumor menunjukkan potongan jaringan tumor tersusun dalam pola lembaran terdiri dari sel-sel inti bulat relatif monoton, kromatin halus, sitoplasma eosinofilik. Gambar [A] perbesaran 20x. Gambar [B] perbesaran 40x

dengan rawat jalan. Pada saat dipulangkan, pasien tidak diresepkan bromokriptin sehingga pengobatan dengan bromokriptin dihentikan. Adapun indikasi pemberian terapi bromokriptin pada pasien ini adalah untuk normalisasi kadar prolaktin *post EETA* dan mencegah terjadinya perbesaran massa residu tumor. Persetujuan pasien untuk penelusuran data rekam medis dan persetujuan untuk terlibat sebagai subjek penelitian telah diperoleh dengan melalui penandatanganan lembar *informed consent*.

Pembahasan

Makroadenoma hipofisis merupakan tumor jinak dengan pertumbuhan lambat yang berasal dari sel-sel kelenjar hipofisis, dengan ukuran ≥ 10 mm.^{1,2} Makroadenoma hipofisis lebih sering ditemukan pada remaja pria dengan usia rata-rata terdiagnosis awal pada usia ≤ 20 tahun.^{12,13} Walaupun umumnya bersifat jinak, adenoma hipofisis umumnya menampilkan gejala seperti hipersekresi hormon atau gangguan neurologis sekunder akibat efek pendesakan massa tumor (terutama pada tipe nonfungsional).⁷ Hal ini sesuai dengan kondisi yang dialami pasien kami, yaitu pasien remaja

pria dan didiagnosis makroadenoma hipofisis pada usia 17 tahun dengan hiperprolaktinemia, kehilangan penglihatan mata sebelah kanan, dan kesulitan menelan.

Makroadenoma hipofisis fungsional lebih sering terjadi pada anak-anak dan remaja dengan kasus terbanyak yaitu tumor pensекреksi prolaktin (prolaktinoma).^{6,7} Makroadenoma hipofisis umumnya menimbulkan gejala klinis seperti nyeri kepala, gangguan saraf kranial (termasuk gangguan lapang pandang), dan hiperprolaktinemia. Hiperprolaktinemia yang terjadi pada makroadenoma hipofisis dapat disebabkan oleh adanya penekanan tumor terhadap infundibulum (*pituitary stalk*) yang menyebabkan menurunnya hambatan sekresi prolaktin oleh dopamin atau pun disebabkan oleh adanya sekresi hormon oleh tumor.^{1,14} Sampai saat ini, sebagian besar penelitian menggunakan batas kadar prolaktin ≥ 200 ng/mL sebagai parameter untuk menegakkan diagnosis prolaktinoma.^{2,14-16}

Pasien kami mengalami hilangnya penglihatan mata kanan disertai nyeri kepala kronis ketika masuk rumah sakit. Selain itu, pasien juga mengalami hiperprolaktinemia 198,10 ng/mL (nilai referensi 2,1–17,1 ng/mL)

dan didapatkan ginekomasti pada payudara kanan dan kiri. Untuk kasus makroadenoma hipofisis dengan kadar prolaktin sebesar 150–200ng/mL, disarankan untuk melakukan pemeriksaan prolaktin ulang dengan dilusi 1:100. Prolaktinoma ditandai dari hasil pemeriksaan ulang dengan peningkatan kadar prolaktin yang dramatis. Jika kadar prolaktin tetap seperti sebelumnya, dapat disimpulkan hipersekresi prolaktin disebabkan oleh efek pendesakan tumor.^{12,15,17} Pada pasien ini, pemeriksaan prolaktin dengan dilusi 1:100 tidak dilakukan.

Modalitas terapi untuk makroadenoma hipofisis dengan hiperprolaktinemia terdiri dari terapi farmakologi dengan agonis dopamin seperti bromokriptin dan kabergolin, operasi EETA, serta radioterapi. Dalam praktik klinis, agonis dopamin (AD) telah direkomendasikan sebagai terapi lini pertama pada kasus prolaktinoma untuk mengendalikan massa/volume tumor, menormalkan sekresi prolaktin, meringankan gejala neurologis, dan mengembalikan fungsi normal hipofisis.^{18,19} AD mengaktivasi reseptor D2 yang terdapat pada sel-sel laktotrof hipofisis yang memicu penurunan aktivitas transduksi intrasel (*adenylate cyclase* dan *cyclic adenosine triphosphate*) sehingga metabolisme sel menurun yang kemudian akan menurunkan produksi dan sekresi prolaktin.^{19,20} Terapi farmakologi dengan AD pada kasus makroprolaktinoma dapat menormalkan kadar prolaktin pada 85% pasien dan menghasilkan penyusutan ukuran tumor sebesar 25%.¹⁸

Bromokriptin merupakan AD derivat ergot yang secara selektif bekerja pada reseptor D2. Pemberian bromokriptin diawali dengan dosis 1,25–2,5 mg per hari, dapat ditingkatkan 2,5 mg setiap 3–7 hari sampai tercapai efek terapi optimal. Dosis lazim bromokriptin 2,5–15 mg per hari. Studi farmakokinetik bromokriptin menunjukkan setelah pemberian dosis tunggal oral 2,5 mg, kadar serum bromokriptin mencapai puncak dan efek supresi prolaktin

maksimal terjadi pada 1–3 jam pemberian. Bromokriptin memiliki waktu paruh eliminasi yang relatif singkat (sekitar 6,2 jam) dan secara umum diberikan dua kali per hari. Makroprolaktinoma pada umumnya muncul dengan efek massa, sehingga operasi menjadi pilihan utama, dan apabila remisi belum tercapai, dapat dilanjutkan dengan pemberian bromokriptin. Selain dapat menurunkan kadar prolaktin, pemberian bromokriptin juga dapat memicu penyusutan tumor yang secara langsung akan memperbaiki keluhan penglihatan dan neurologis.²¹

Pemberian terapi bromokriptin tetap dilanjutkan sampai tercapai kadar normal prolaktin, selama pasien dapat mentoleransi. Untuk kasus prolaktinoma, pada tahap inisiasi terapi, bromokriptin diberikan selama 3–6 bulan disertai dengan evaluasi kadar prolaktin. Sampai laporan kasus ini ditulis, pasien kami diberikan bromokriptin dosis 2,5 mg per hari selama 14 hari. Untuk meningkatkan efektivitas terapi, bromokriptin sebaiknya diberikan bersama makanan, karena dapat meningkatkan AUC hingga 55–65% dan memperpanjang tmax hingga 90–120 menit. Pemberian bromokriptin bersama makanan juga bermanfaat untuk meringankan efek samping mual.²²

Pada penelitian Cho *et al.*²³ terhadap 23 pasien prolaktinoma invasif, didapatkan sebanyak 69,5% subjek mencapai kadar prolaktin normal setelah 6 bulan menerima terapi bromokriptin dosis maksimal 15–22,5 mg per hari tanpa adanya efek samping yang bermakna. Hasil yang serupa juga diperoleh pada penelitian Araujo *et al.*²⁴ yaitu sebanyak 86,6% subjek penelitian mencapai normalisasi prolaktin. Sebanyak 55,2% subjek mencapai normalisasi prolaktin dan reduksi ukuran tumor pada 6 bulan awal terapi dengan bromokriptin. Pada pasien kami, penurunan kadar prolaktin 64,57% (sebelumnya 198,10 ng/mL menjadi 70,18 ng/mL) terjadi setelah penggunaan bromokriptin 2,5 mg per hari

selama 3 hari.

Pada kasus makroadenoma hipofisis nonfungsional, penggunaan bromokriptin memberikan efek stabilisasi pertumbuhan tumor pada 90,47% pasien. Greenman *et al.*²⁵ sebelumnya telah melakukan penelitian mengenai efek agonis dopamin (bromokriptin 2,5–10 mg per hari) terhadap 79 pasien dengan makroadenoma hipofisis nonfungsional. Pasien dibagi menjadi kelompok preventif dan kelompok remedial. Kelompok preventif adalah pasien dengan hasil MRI *post* EETA tidak ditemukan residu tumor dan diberikan terapi bromokriptin. Kelompok remedial adalah pasien yang hasil MRI *post* EETA ditemukan adanya residu tumor dan diberikan terapi bromokriptin. Pada penelitian tersebut, didapatkan sebanyak 87,3% pada kelompok preventif mengalami penyusutan dan stabilisasi tumor yang signifikan. Sedangkan pada kelompok remedial, persentase pasien yang mengalami penyusutan dan stabilisasi tumor yang signifikan hanya mencapai 58,4%. Berdasarkan penelitian tersebut, pemberian terapi agonis dopamin dapat digunakan untuk menurunkan kejadian pembesaran residu massa tumor paska operasi EETA pada pasien makroadenoma hipofisis nonfungsional. Pada pasien kami, reduksi ukuran tumor sebesar 77,32% (ukuran awal 1,3 × 2,1 × 2,3 cm menjadi 0,95 × 0,87 × 1,73 cm) dicapai dengan operasi EETA. Pada saat kadar normal prolaktin sudah tercapai dan adenoma tidak terdeteksi pada MRI, dosis bromokriptin dapat diturunkan perlahan setidaknnya setelah 2 tahun masa pengobatan. Pada pasien kami, durasi penggunaan bromokriptin hanya berlangsung selama 14 hari, dimulai dari hari ke-4 admisi sampai hari ke-17 perawatan.

EETA merupakan modalitas terapi lain untuk makroadenoma hipofisis yang pada umumnya menjadi pilihan terapi utama pada kasus makroadenoma hipofisis nonfungsional dan menjadi pilihan terapi kedua pada kasus prolaktinoma.^{2,18} Indikasi dilakukannya

operasi pada pasien kami adalah hilangnya penglihatan mata kanan dan nyeri kepala kronis. Selain memberikan efek reduksi ukuran tumor, operasi EETA juga memiliki efek terhadap penurunan kadar hormon prolaktin. Hamilton *et al.*²⁶ pada penelitian terhadap pasien prolaktinoma yang resisten terhadap agonis dopamin, melaporkan bahwa operasi EETA dapat menormalkan kadar prolaktin pada 36% pasien yang tidak diterapi dengan agonis dopamin dan 15% pada pasien yang diterapi dengan agonis dopamin paska operasi. Hasil tersebut sesuai dengan yang terjadi pada pasien kami. Pasien kami menerima terapi bromokriptin 2,5 mg per hari selama 2 hari sebelum operasi EETA dan didapatkan penurunan kadar prolaktin sebesar 42,71% setelah operasi (*pre* EETA 70,18 ng/mL, *post* EETA 40,20 ng/mL). Perbaikan kondisi klinis juga dicapai yang ditandai oleh nyeri kepala yang membaik. Penulis menyadari masih terdapat kekurangan dalam penulisan laporan kasus ini, seperti jumlah kasus yang dibahas masih terbatas sehingga hasil pembahasan kasus ini belum dapat menggambarkan capaian terapi makroadenoma hipofisis secara umum.

Simpulan

Pemberian terapi bromokriptin 2,5 mg per hari selama 14 hari dan operasi EETA memberikan perbaikan kadar prolaktin pada kasus makroadenoma hipofisis pada pasien ini. Penurunan kadar prolaktin sebesar 64,57% (sebelumnya 198,10 ng/mL menjadi 70,18 ng/mL) dicapai setelah penggunaan bromokriptin 2,5 mg per hari selama 3 hari. Operasi EETA dilanjutkan dengan terapi bromokriptin selama 14 hari memberikan penurunan kadar prolaktin sebesar 42,71% (*pre* EETA 70,18 ng/mL, *post* EETA 40,20 ng/mL) pada pasien ini. Penulis berharap dengan dibahasnya laporan kasus ini, dapat membantu memberikan gambaran terkait jenis terapi dan capaian terapi pada pasien makroadenoma hipofisis. Mengingat

kasus makroadenoma hipofisis merupakan kasus yang jarang terjadi terutama pada anak-anak dan remaja namun memiliki dampak yang besar terhadap kualitas hidup pasien apabila terlambat ditangani.

1 Pendanaan

Penelitian ini tidak didanai oleh sumber hibah manapun.

Konflik Kepentingan

Seluruh penulis menyatakan tidak terdapat potensi konflik kepentingan dengan penelitian, kepenulisan (*authorship*), dan atau publikasi artikel ini.

Daftar Pustaka

- 20
1. Lake MG, Krook LS, Cruz SV. Pituitary adenomas: An overview. *Am Fam Physician*. 2013;88(5):31–27.
2. Molitch ME. Diagnosis and treatment of pituitary adenomas: A review. *J Am Med Assoc*. 2017;317(5):516–24. doi: 10.1001/jama.2016.19699
3. Hidayat M. Adenoma hipofisis. *Maj Kedokt Andalas*. 2015;38(2):130–8. doi: 10.22338/mka.v38.i2.p130-138.2015
4. Herse P. Pituitary macroadenoma: A case report and review. *Clin Exp Optom*. 2014;97(2):125–32. doi: 10.1111/cxo.12099
5. Zijlker H, Schagen S, Wit JM, Biermasz N, Furth W van, Oostdijk W. Pituitary adenoma apoplexy in an adolescent: A case report and review of the literature. *J Clin Res In Pediatr Endocrinol*. 2017;9(3):265–73. doi: 10.4274/jcrpe.4420
6. Guaraldi F, Storr HL, Ghizzoni L, Ghigo E, Savage MO. Paediatric pituitary adenomas: A decade of change. *Horm Res Paediatr*. 2014;81(3):145–55. doi: 10.1159/000357673
- 19
7. Chen J, Schmidt RE, Dahiya S. Pituitary adenoma in pediatric and adolescent populations. *J Neuropathol Exp Neurol*. 2019;78(7):626–32. doi: 10.1093/jnen/nl2040
8. Locatelli D, Veiceschi P, Castelnuovo P, Tanriover N, Evliyaoglu O. Transsphenoidal surgery for pituitary adenomas in pediatric patients: A multicentric retrospective study. *Child's Nerv Syst*. 2019;35(11):2119–26. doi: 10.1007/s00381-019-04179-z
9. Majumdar A, Mangal NS. Hyperprolactinemia. *J Hum Reprod Sci*. 2013;6(3):168–75. doi: 10.4103/0974-1208.121400
10. Huang W, Molitch ME. Evaluation and management of galactorrhea. *Am Fam Physician*. 2012;85(11):1073–80.
11. Klein DA, Paradise SL, Reeder RM. Amenorrhea: A systematic approach to diagnosis and management. *Am Fam Physician*. 2019;100(1):39–48.
12. Iglesias P, Diez JJ. Macroprolactinoma: A diagnostic and therapeutic update. *QJM An Int J Med*. 2013;106(6):495–504. doi: 10.1093/qjmed/hcs240
13. Salenave S, Ancelle D, Bahougne T, Raverot G, Kamenicky P, Bouligand J, et al. Macroprolactinomas in children and adolescents: Factors associated with the response to treatment in 77 patients. *J Clin Endocrinol Metab*. 2015;100(3):1177–86. doi: 10.1210/jc.2014-3670
14. Tortosa F, Webb SM. Novel aspects in histopathology of the pituitary gland. *Endocrinol Diabetes Nutr*. 2017;64(3):152–61. doi: 10.1016/j.endinu.2016.10.004
15. López MÁC, Rodríguez JLR, García MR. Physiological and pathological hyperprolactinemia: Can we minimize errors in the clinical practice? In: Nagy GM, Toth BE, eds. *Prolactin*. InTech; 2013:213–30. doi: 10.5772/54758
16. Marino AC, Taylor DG, Desai B, Jr JAJ.

- Surgery for pediatric pituitary adenomas. *Neurosurg Clin N Am.* 2019;30(4):465–71. doi: 10.1016/j.nec.2019.05.008
17. Neto LV, Boguszewski CL, de Araújo LA, Bronstein MD, Miranda PAC, de C Musolino NR, et al. A review on the diagnosis and treatment of patients with clinically nonfunctioning pituitary adenoma by the Neuroendocrinology Department of the Brazilian Society of Endocrinology and Metabolism. *Arch Endocrinol Metab.* 2016;60(4):374–90. doi: 10.1590/2359-3997000000179
 18. Wong A, Anderson J, Couldwell WT, Liu JK. Update on prolactinomas. Part 2: Treatment and management strategies. *J Clin Neurosci.* 2015;22(10):1568–74. doi: 10.1016/j.jocn.2015.03.059
 19. Ma Q, Su J, Li Y, Wang J, Long W, Luo M. The chance of permanent cure for micro- and macroprolactinomas, medication or surgery? A systematic review and meta-analysis. *Front Endocrinol (Lausanne).* 2018;9:636. doi: 10.3389/fendo.2018.00636
 20. Oki Y. Medical management of functioning pituitary adenoma: An update. *Neurol Med Chir (Tokyo).* 2014;54(12):958–65. doi: 10.2176/nmc.ra.2014-0239
 21. Bronstein MD. Endocrinology: Adult and pediatric. In: Jameson JL, De Groot LJ, de Kretser DM, Guidice LC, Grossman AB, Melmed S, et al. *Endocrinology: Adult and pediatric.* 7th ed. Philadelphia: Elsevier Saunders; 2016.
 22. Cho KR, Jo K-I, Shin HJ. Bromocriptine therapy for the treatment of invasive prolactinoma: The single institute experience. *Brain Tumor Res Treat.* 2013;1(2):71–77. doi: 10.14791/btrt.2013.1.2.71
 23. Araújo C, Marques O, Almeida R, Santos MJ. Macroprolactinomas: Longitudinal assessment of biochemical and imaging therapeutic responses. *Endocrine.* 2018;62:470–76. doi: 10.1007/s12020-018-1703-4
 24. Greenman Y, Cooper O, Yaish I, Robenshtok E, Sagiv N, Jonas-Kimchi T, et al. Treatment of clinically nonfunctioning pituitary adenomas with dopamine agonists. *Eur J Endocrinol.* 2016;175(1):63–72. doi: 10.1530/EJE-16-0206
 25. Vilar L, Abucham J, Albuquerque JL, Araujo LA, Azevedo M, Boguszewski CL, et al. Controversial issues in the management of hyperprolactinemia and prolactinomas—An overview by the Neuroendocrinology Department of the Brazilian Society of Endocrinology and Metabolism. *Arch Endocrinol Metab.* 2018;62(2):236–63. doi: 10.20945/2359-3997000000032

Laporan Kasus: Perbaikan Kadar Prolaktin pada Makroadenoma Hipofisis dengan Terapi Bromokriptin dan EETA

ORIGINALITY REPORT

24%

SIMILARITY INDEX

23%

INTERNET SOURCES

18%

PUBLICATIONS

0%

STUDENT PAPERS

PRIMARY SOURCES

1

docobook.com

Internet Source

2%

2

Aram Yang, Sung Yoon Cho, Hyojung Park, Min Sun Kim, Doo-Sik Kong, Hyung-Jin Shin, Dong-Kyu Jin. "Clinical, Hormonal, and Neuroradiological Characteristics and Therapeutic Outcomes of Prolactinomas in Children and Adolescents at a Single Center", *Frontiers in Endocrinology*, 2020

Publication

2%

3

download.garuda.ristekdikti.go.id

Internet Source

1%

4

Maria de Fátima de Magalhães Gonzaga, Lucas Faria de Castro, Luciana Ansaneli Naves, José Luiz Mendonça et al. "Prolactinomas Resistant to Treatment With Dopamine Agonists: Long-Term Follow-Up of Six Cases", *Frontiers in Endocrinology*, 2018

Publication

1%

| | | |
|----|---|----|
| 5 | uvadoc.uva.es Internet Source | 1% |
| 6 | doku.pub Internet Source | 1% |
| 7 | fjfsdata01prod.blob.core.windows.net Internet Source | 1% |
| 8 | www.lumc.nl Internet Source | 1% |
| 9 | operativeneurosurgery.com Internet Source | 1% |
| 10 | Aleksandar Aleksic, Vojkan Stanojevic, Saska Manic, Mile Despotovic, Natasa Savic, Cedomirka Stanojevic, Milena Despotovic. "Hyperprolactinemia", PONS - medicinski casopis, 2017 Publication | 1% |
| 11 | Luis V. Syro, Fabio Rotondo, Carlos A. Serna, Lina M. Restrepo, Kalman Kovacs. "Overproduction of Hormones by Pituitary Tumors", Elsevier BV, 2020 Publication | 1% |
| 12 | vdocuments.site Internet Source | 1% |
| 13 | Erica A. Giraldi, Adriana G. Ioachimescu. "The Role of Dopamine Agonists in Pituitary | 1% |

Adenomas", Endocrinology and Metabolism Clinics of North America, 2020

Publication

14

Qianquan Ma, Jun Su, Ying Li, Jiaying Wang, Wenyong Long, Mei Luo, Qing Liu. "The Chance of Permanent Cure for Micro- and Macroprolactinomas, Medication or Surgery? A Systematic Review and Meta-Analysis", Frontiers in Endocrinology, 2018

Publication

1%

15

ojs.ukw.edu.pl

Internet Source

1%

16

"Advanced Practice in Endocrinology Nursing", Springer Science and Business Media LLC, 2019

Publication

1%

17

kumpulan-farmasi.blogspot.com

Internet Source

1%

18

www.almclinmed.ru

Internet Source

1%

19

Olivera Casar-Borota, Henning Bünsow Boldt, Britt Edén Engström, Marianne Skovsager Andersen et al. "Corticotroph aggressive pituitary tumours and carcinomas frequently harbour ATRX mutations", The Journal of Clinical Endocrinology & Metabolism, 2020

Publication

1%

| | | |
|----|--|-----|
| 20 | www.researchsquare.com Internet Source | 1% |
| 21 | www.statpearls.com Internet Source | 1% |
| 22 | journals.sbmu.ac.ir Internet Source | 1% |
| 23 | www.verywellhealth.com Internet Source | <1% |
| 24 | gineco.eu Internet Source | <1% |
| 25 | www.scribd.com Internet Source | <1% |
| 26 | jurnalmka.fk.unand.ac.id Internet Source | <1% |
| 27 | Benjamin Uy, Bayard Wilson, Wi Jin Kim, Giyarpuram Prashant, Marvin Bergsneider. "Visual Outcomes After Pituitary Surgery", <i>Neurosurgery Clinics of North America</i> , 2019 Publication | <1% |
| 28 | Matteo de Notaris, Francesco Corrivetti, Giuseppe Catapano. "Three-Dimensional Versus Two-Dimensional Endoscopic Third Ventriculostomy: Surgical Results Of A Preliminary Comparative Study", <i>World Neurosurgery</i> , 2020 | <1% |

29

revistamedica.imss.gob.mx

Internet Source

<1%

30

yosefw.wordpress.com

Internet Source

<1%

31

repository.usd.ac.id

Internet Source

<1%

32

aaes.memberclicks.net

Internet Source

<1%

33

www.degruyter.com

Internet Source

<1%

Exclude quotes Off

Exclude matches < 10 words

Exclude bibliography On

Laporan Kasus: Perbaikan Kadar Prolaktin pada Makroadenoma Hipofisis dengan Terapi Bromokriptin dan EETA

GRADEMARK REPORT

FINAL GRADE

/0

GENERAL COMMENTS

Instructor

PAGE 1

PAGE 2

PAGE 3

PAGE 4

PAGE 5

PAGE 6

PAGE 7

PAGE 8
