

Perdarahan Subdural Spontan Berulang Akibat Hemofilia A: Sebuah Laporan Kasus

by Hanik Badriyah Hidayati

Submission date: 29-Dec-2020 11:25AM (UTC+0800)

Submission ID: 1481794292

File name: 2020-Volume-01-Nomor-05-Artikel-08.pdf (1.28M)

Word count: 2323

Character count: 14146



Perdarahan Subdural Spontan Berulang Akibat Hemofilia A: sebuah Laporan Kasus

Irfan Kurnia Kaban*, Muhammad Hamdan**, Achmad Firdaus Sani**, Hanik Badriyah Hidayati** dan Mohammad Saiful Ardhi**

* Peserta PPDS-1 Departemen Neurologi FK Universitas Airlangga/RSUD Dr. Soetomo Surabaya

** Staf Pengajar Departemen Neurologi FK Universitas Airlangga/RSUD Dr. Soetomo Surabaya

ABSTRAK

Pendahuluan: Perdarahan intrakranial adalah kegawatdaruratan dibidang neurologi. Perdarahan intrakranial dapat disebabkan oleh hemofilia. Pemberian faktor anti hemofili dapat memperbaiki perdarahan intrakranial akibat hemophilia. **Kasus:** Seorang laki-laki usia 25 tahun dengan riwayat hemofilia A datang dengan keluhan penurunan kesadaran gradual disertai dengan nyeri kepala, tanpa ada demam. Pada pemeriksaan neurologis didapatkan penurunan skala koma Glasgow. Pada pemeriksaan laboratorium didapatkan pemanjangan nilai Activated Partial Thromboplastin Time (APTT) dan Prothrombin Time (PPT). Pada pemeriksaan CT Scan kepala tanpa kontras didapatkan perdarahan subdural. Pada pemeriksaan CT angiografi kepala dan leher dengan kontras tidak tampak stenosis, oklusi, aneurisma dan malformasi vaskular. Kami mempresentasikan kasus menarik dan jarang ini tentang perbaikan klinis, neurologis dan radiologis pada pasien dengan perdarahan subdural spontan dengan hemofilia A dengan pemberian faktor anti hemofili. **Kesimpulan:** Terjadinya perdarahan subdural spontan pada kasus ini dapat disebabkan oleh hemofilia A. Tatalaksana hemofilia A adalah dengan pemberian terapi faktor anti hemofili yaitu faktor VIII dan untuk tatalaksana Perdarahan Subdural dapat dilakukan terapi pembedahan yaitu evakuasi burr hole dengan disertai pemberian faktor VIII.

Kata kunci: APTT, Faktor VIII, Hemofilia A, Perdarahan Subdural, PPT

ABSTRACT

Introduction: Intracranial hemorrhage is common emergency in the neurology departement. Intracranial hemorrhage can be caused by hemophilia. Provision of anti-hemophilic factors can improve intracranial hemorrhage due to hemophilia. Few journals discuss the treatment of anti-hemophilic factors in intracranial hemorrhage due to hemophilia **Case:** A 25-year-old man with a history of hemophilia A comes with complaints of gradual decrease of consciousness accompanied with headaches and without fever. Neurological examination revealed a decrease in the Glasgow coma scale. At the laboratory examination, the coagulation test showed prolongation of Activated Partial Thromboplastin Time (APTT) and Prothrombin Time (PPT). On Head CT scan without contrast showed subdural bleeding. On head a neck CT angiography with contrast did not show stenosis, occlusion, aneurysm or vascular malformations. We present this interesting and rare case improvement of clinical and radiological in patients with spontaneous subdural bleeding with hemophilia A with the administration of anti-hemophilic factor. **Conclusion:** The occurrence of spontaneous subdural bleeding in this case can be caused by hemophilia A. Management of Hemophilia A is by given anti-hemophilic factor therapy or factor VIII and for the treatment of Subdural Bleeding can be done with surgery by burr hole evacuation undercover of factor VIII

Keywords: Anti Hemophilic Factor, APTT, Hemophilia A, PPT, Subdural Hematoma

PENDAHULUAN

Perdarahan intrakranial adalah kegawatdaruratan bidang Neurologi.¹ Hemofilia adalah penyakit perdarahan akibat kekurangan faktor pembekuan darah yang diturunkan (*herediter*) secara *sex-linked recessive* pada kromosom X dengan anak laki-laki menjadi penderita hemofilia dan anak perempuan menjadi karier asimtomatik.² Pasien dengan riwayat penyakit hemofilia beresiko mengalami perdarahan termasuk perdarahan pada organ otak atau sistem saraf pusat seperti perdarahan subdural, perdarahan subarakhnoid dan perdarahan intraserebri dengan angka morbiditas dan mortalitas sebesar 2,2–7,5%.^{1,3} Prevalensi hemofilia diperkirakan 1 dari 10.000 dengan insidensi hemofilia A yaitu 1 dari 5000 kelahiran bayi laki-laki dan hemofilia B dengan insidensi 1 dari 25.000 kelahiran bayi laki-laki.^{1,2,3}

Derajat beratnya hemofilia diklasifikasikan sebagai derajat ringan, sedang dan berat, yang ditentukan berdasarkan derajat aktivitas faktor pembekuan. Pasien dengan faktor pembekuan antara 5–40% diklasifikasikan sebagai hemofilia ringan, antara 1–5% diklasifikasikan sebagai hemofilia sedang dan kurang dari 1% diklasifikasikan sebagai hemofilia berat.^{1,2,3} Pasien dengan kadar faktor pembekuan VIII kurang dari 1% atau hemofilia berat beresiko tinggi untuk terjadi perdarahan. Pendekatan multidisiplin melibatkan dokter saraf, ahli intervensi, dokter bedah saraf, dan ahli hematologi.⁴ Pada artikel ini, kami melaporkan kasus perdarahan subdural yang terjadi secara spontan akibat hemofilia A.

KASUS

Seorang laki-laki berusia 25 tahun rujukan dari RS William Booth dengan keluhan penurunan kesadaran gradual, yang diawali dengan keluhan nyeri kepala. Keluhan demam, muntah, mual dan kejang tidak ada. Pasien memiliki riwayat penyakit hemofilia A yang diketahui saat pasien berusia 1 tahun 2 bulan dengan nilai aktivitas faktor VIII 2,0% (nilai referensi 60–150% - Tabel 1) dan dibuktikan dengan pemeriksaan analisis DNA (Gambar 1), saat itu pasien didiagnosis perdarahan subdural. Hal yang sama terulang pada saat usia pasien 9 tahun dimana pasien mengalami perdarahan subdural dan perdarahan intraserebri. Saat ini pasien mengalami perdarahan subdural ketiga.

Pemeriksaan Fisik umum didapatkan perdarahan pada kulit lengan kanan atas, bawah sampai dengan punggung tangan kanan (Gambar 2A). Pemeriksaan neurologis skala koma Glasgow E3V3M5, pupil bulat isokor 3mm/3mm, Refleksi cahaya mata kanan dan kiri positif bilateral, gerak bola mata sulit dievaluasi, reflex kornea positif bilateral, pemeriksaan saraf fasialis kesan tidak ada lateralisasi, pemeriksaan saraf kranialis lain sulit dievaluasi karena penurunan kesadaran

Pemeriksaan motorik kesan tidak ada lateralisasi sedangkan sensorik sulit dievaluasi. Pada pemeriksaan refleksi fisiologis bisep dan trisep positif 3 bilateral, refleksi patella dan achilles positif 1 bilateral. Refleksi patologis Hofman dan Trommer positif bilateral, refleksi Babinski +/- . Pemeriksaan fungsi serebelum sulit dievaluasi, Kolumna vertebralis tidak didapatkan kelainan. Tidak ada gangguan BAB, BAK maupun berkeringat.

Pemeriksaan *rontgen Thorax* menunjukkan hasil dalam batas normal. Pada pemeriksaan CT (*Computed Tomografi*) Scan kepala tanpa kontras didapatkan perdarahan subdural di regio frontotemporooparietooksipitalis kiri dan disertai edema serebri kiri (Gambar 3A). Pada pemeriksaan CT (*Computed Tomography Angiography*) kepala dan leher dengan kontras tidak didapatkan adanya stenosis/oklusi/aneurisma/malformasi vaskular (Gambar 4).

Pemeriksaan hematologis dan kimia darah menunjukkan beberapa kelainan berupa pemanjangan nilai APTT sampai dengan 88,6 detik (nilai referensi 22–33 detik), nilai PPT adalah 13,3 detik (nilai referensi 9–12 detik, nilai platelet 202.000 mm³ (nilai referensi 150.000–450.000 mm³), nilai *International Normalized Ratio* (INR) adalah 1,02, nilai fibrinogen adalah 383 mg/dl (nilai referensi 200–400 mg/dl) dan kenaikan nilai Leukosit 12500 ml (nilai referensi 5000–10000 sel/mm³).

Pasien diberikan faktor anti hemofili yaitu (Koate[®]) dengan dosis 2000 IU (50 IU/kg) tiap 12 jam hari pertama dilanjutkan dengan dosis 1000 IU (25 IU/kg) tiap 12 jam mulai dari hari ke 2 sampai dengan hari ke 5. Keluarga pasien menolak untuk dilakukan tindakan evakuasi *Burr hole* untuk tatalaksana Perdarahan Subdural.

PEMBAHASAN

Perdarahan Intrakranial adalah akumulasi darah yang tidak normal di kranial yang dapat terjadi di parenkim otak atau di ruang meningeal sekitarnya.⁶ Perdarahan intrakranial spontan adalah komplikasi yang jarang pada hemofilia, dengan frekuensi sekitar 2,2–7,8% dan angka mortalitas sekitar 34%.⁷ Pasien usia muda merupakan pasien beresiko mengalami perdarahan otak akibat hemofilia A, dimana sebuah studi menemukan bahwa hampir sepertiga perdarahan intrakranial pada pasien dengan hemofilia terjadi sebelum usia 20 tahun.⁸ Perdarahan Intrakranial dapat terjadi secara spontan atau setelah trauma, juga dapat disebabkan oleh faktor resiko lain seperti penyakit berat dan infeksi.¹ Patogenesis terjadinya perdarahan intrakranial pada pasien hemofilia tidak diketahui.^{7,8}

Data menunjukkan kejadian perdarahan intrakranial pada semua pasien dengan hemofilia kongenital berkisar 3–12%, dan diperkirakan 5–10% orang dengan hemofilia berat akan mengalami setidaknya 1 kali perdarahan intrakranial dalam hidup mereka.⁹ Usia pasien dibawah

10 tahun, adanya riwayat trauma kepala adalah faktor resiko yang signifikan untuk terjadinya perdarahan intrakranial. Pasien kami memiliki riwayat perdarahan intrakranial yang disebabkan trauma saat berusia 1 tahun 2 bulan dan saat berusia 9 tahun.

Perdarahan subdural spontan adalah suatu kondisi yang jarang terjadi. Faktor etiologi yang dapat menyebabkan perdarahan subdural akut antara lain hipertensi, perdarahan arterial dari aneurisma, penggunaan obat antikoagulan dan perdarahan yang disebabkan oleh gangguan koagulasi, dan penggunaan narkotika jenis kokain.¹⁰

Volume perdarahan yang kecil dengan efek massa dan *midline shift* yang tidak signifikan dapat dilakukan terapi secara konservatif dengan pemberian faktor anti hemofili dan pengawasan neurologis yang ketat. Volume perdarahan yang besar harus dilakukan tindakan pembedahan dengan disertai pemberian faktor anti hemofili.⁷ Lokasi perdarahan yang paling sering ditemukan pada lobus frontal dan lobus temporal.⁸ Lokasi perdarahan pada pasien ini berdasarkan gambaran CT scan kepala pada regio frontotemporo-parieto-oksipitalis kiri (Gambar 3A).

Pasien dengan perdarahan intraserebri memiliki prognosis yang lebih buruk dengan angka mortalitas sekitar 64%. Pasien dengan perdarahan subdural atau perdarahan subaraknoid memiliki prognosis yang lebih baik dengan angka mortalitas sekitar 14%.¹¹

Pasien dengan hemofilia A dan gejala perdarahan aktif yang berat dianjurkan untuk segera diberikan terapi faktor anti hemofili tetapi tidak semua jenis perdarahan membutuhkan intervensi pembedahan.¹⁰ Rivera-Nunez et al juga menyarankan bahwa faktor anti hemofili harus diberikan sesegera mungkin⁹ Manajemen yang kami terapkan pada pasien ini adalah dengan pemberian faktor anti hemofili saat berada di ruang gawat darurat berdasarkan guidelines dari *World Federation of Hemophilia*.¹¹ Konsentrat faktor VIII, kriopresipitat, Fresh Frozen Plasma (FFP), *Desmopressin*, Asam traneksamat, Asam aminokaproat adalah produk yang tersedia untuk manajemen hemophilia.^{1,2,3,7}

Hemofilia A membutuhkan terapi faktor anti hemofili (Faktor VIII). Profilaksis dengan Faktor VIII efektif untuk menurunkan resiko terjadinya perdarahan intra serebri.⁸ Kami memberikan terapi faktor VIII untuk perdarahan di susunan saraf pusat secara intravena dengan dosis 2000 U (50 U/kg) setiap 12 jam pada hari pertama dan dilanjutkan pemberian faktor VIII dengan dosis 1000 U(25 U/kg) tiap 12 jam dari hari ke 2 sampai hari 5 dan dosis 1000 IU(50 U/kg) pada hari 12.²

Kami mempersiapkan pasien untuk dilakukan tindakan operasi namun keluarga menolak tindakan operasi. Faktor VIII pasien tidak diperiksa saat di ruang gawat darurat, kami melakukan pemberian terapi faktor anti hemofili berdasarkan keterangan keluarga

bahwa nilai faktor VIII pasien adalah 2 pada tahun 1996 (Tabel 1) dan rutin mendapat terapi Koate® (faktor anti hemofili).

Setelah dilakukan pemberian faktor VIII pada pasien selama 5 hari didapatkan perbaikan klinis, neurologis, dan radiologis yaitu perdarahan pada kulit lengan kanan atas, bawah sampai dengan punggung tangan kanan membaik (Gambar 2B), kesadaran pasien membaik dari skala koma Glasgow E3V3M5 menjadi E4V5M6 demikian pula gambaran CT Scan Evaluasi tidak didapatkan perdarahan subdural (Gambar 3B). Kami melakukan pemeriksaan nilai Faktor VIII setelah pemberian faktor anti hemofili selama 5 hari dan nilainya adalah 1% (Tabel 1). Pasien dilakukan perawatan selama 14 hari dan dipulangkan dengan kesadaran baik dan skala koma Glasgow E4V5M6.

Perdarahan intrakranial pada pasien hemofilia dapat ditangani secara konservatif pada sebagian besar pasien hemofilia. Nyeri kepala dan penurunan kesadaran merupakan gejala klinis umum dari perdarahan intrakranial. Mayoritas dari perdarahan ini tidak berhubungan dengan trauma yang signifikan. Nilai faktor VIII 30% cukup untuk mencegah perdarahan intraserebri pada pasien dengan hemofilia.^{1,2} Pemberian terapi faktor VIII memberikan keluaran yang baik pada kebanyakan kasus. Indikasi Pembedahan pada manajemen dari perdarahan intrakranial pada hemofilia tidak berbeda dengan pasien perdarahan intrakranial tanpa hemofilia.⁷

KESIMPULAN

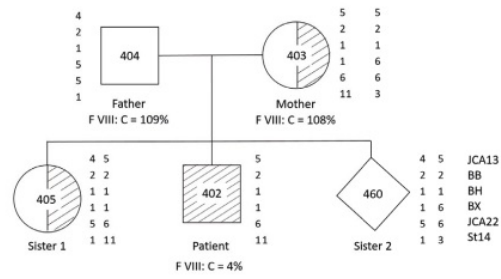
Pasien dengan diagnosis perdarahan subdural spontan dengan hemofilia setelah dilakukan pemberian faktor VIII membantu menyelamatkan dan meningkatkan prognosnya. Oleh karena itu, pemberian infus faktor VIII adalah yang paling penting dalam mengobati pasien perdarahan subdural dengan riwayat medis hemofilia A.

DAFTAR PUSTAKA

1. Yi Zhao, Xin-Jie Bao, Yong Yao, Yuan-Fan Yang. A Case of SDH with a medical history of hemophilia A and a review of related literature 2018
2. Siti Setiati, Idrus Alwi, Aru W Sudoyo. Buku ajar Ilmu Penyakit Dalam PAPDI Edisi VI 2017
3. G.S.Shrestha, B.Poudyal, A.S.Bhattarai, P.S. Shrestha, G. Sedain, Acharya. Perioperative Management of two cases of hemophilia with spontaneous intracerebral Hemorrhage undergoing emergency craniotomy in resource constrained setup of Nepal 2014
4. Kim Nagel, Mohan K. Pai, Bosco A. Paes, Anthony K.Chan. Diagnosis and treatment of intracranial hemorrhage in children with hemophilia 2013
5. V Belekar, V Nav jain, Priyanka Deshmukh, Sandeep iratwar. Perioperative management of a patient with hemophilia A with acute subdural hematoma 2013

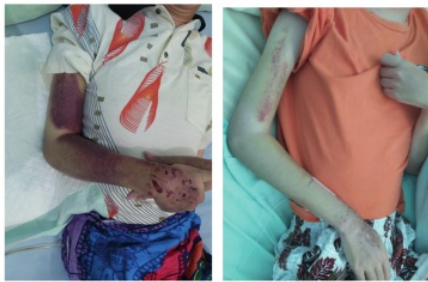6. Tamuella Chrisentery singleton, MD. Diagnostic and therapeutic challenges of intracranial hemorrhage in neonates with congenital hemophilia: A Case report and review. 2012
7. Ajay Hedge, Rajesh Nair, Sunil Upadhyaya. Spontaneous intracerebral hemorrhage in hemophiliacs – A treatment dilemma 2016
8. Witmer C, Presley R, Kulkarni R, Soucie JM, Manno CS, Raffini L. Associations between intracranial haemorrhage and prescribed prophylaxis in a large cohort of haemophilia patients in the United States. *Br J Haematol.* 2011;152:211–6
9. Vera-Núñez MA, Borobia AM, García-Erce JA, Martí de Gracia M, Pérez-Perilla P, Quintana-Díaz M. Acute complications and outcomes of acute head injury in adult patients with haemophilia. *Eur J Emerg Med.* 2014;21:380–3.
10. S.M.N Mulliez, A. Vantilborgh, and K. M. J. Devreese, Acquired hemophilia: A case report and review of the literature,” *International journal of laboratory Hematology*, Vol 36, no.3 pp 398-407, 2014
11. Coppola A, Di capua M, Di Minno MN, Di Palo M, Marrone E, Ierano P, et al. Treatment of hemophilia : A review of current advances and ongoing issues. *J Blood Med* 2010; 1:183-195

LAMPIRAN



Gambar 1. Hasil Prenatal Analysis Anak ke 3 Maret 1997

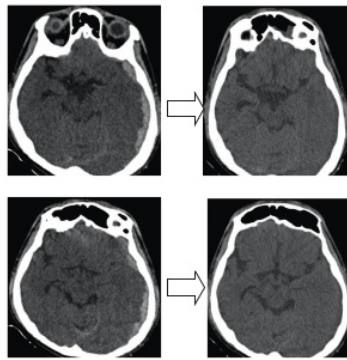
Gambaran klinis pre dan post pemberian terapi faktor anti hemofili/faktor VIII



(a) (b)

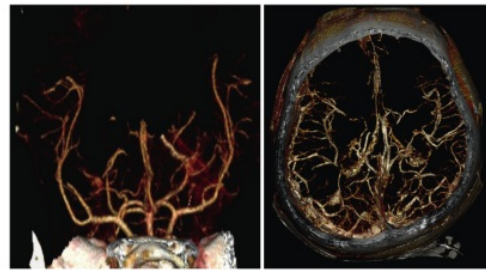
Gambar 2. (a) Manifestasi Perdarahan di Kulit Lengan Kanan Saat Admisi. (b) Membaik Setelah Pemberian Terapi Faktor VIII Selama 5 Hari.

Gambaran Radiologis pre dan post pemberian terapi faktor anti hemofili/faktor VIII



(a) (b)

Gambar 3. (a) CT Scan Kepala Saat Admisi Menunjukkan Perdarahan Subdural di Regio Fronto Temporo Parieto Oksipitalis. (b) CT Scan Kepala Evaluasi Menunjukkan Tidak Ada Perdarahan Subdural



Gambar 4. CTA Kepala dan Leher dengan Kontras Menunjukkan Tidak Ada Stenosis/Oklusi/Aneurisma/Malformasi Vaskular.

Tabel 1. Nilai Faktor VIII

Test	Hasil	Nilai Normal
Faktor VIII (%) 29/2/1996	2%	60–150%
Faktor VIII (%) 31/3/1997	4%	60–150%
Faktor VIII (%) 1998	9,8%	60–150%
Faktor VIII (%) 2/10/2019	1%	60–150%

Perdarahan Subdural Spontan Berulang Akibat Hemofilia A: Sebuah Laporan Kasus

ORIGINALITY REPORT

7%

SIMILARITY INDEX

7%

INTERNET SOURCES

6%

PUBLICATIONS

0%

STUDENT PAPERS

PRIMARY SOURCES

1	cnjournal.biomedcentral.com Internet Source	3%
2	csahq.org Internet Source	1%
3	repository.unair.ac.id Internet Source	1%
4	link.springer.com Internet Source	1%
5	idoc.pub Internet Source	1%
6	www.slideshare.net Internet Source	1%
7	www.hindawi.com Internet Source	<1%

Exclude bibliography On

Perdarahan Subdural Spontan Berulang Akibat Hemofilia A: Sebuah Laporan Kasus

GRADEMARK REPORT

FINAL GRADE

/0

GENERAL COMMENTS

Instructor

PAGE 1

PAGE 2

PAGE 3

PAGE 4

PAGE 5
