

Deteksi Molekuler Blastocystis sp. pada Babi Terinfeksi di Kabupaten Tabanan dan Badung, Provinsi Bali, Indonesia

by Endang Suprihati

Submission date: 29-Mar-2022 10:35AM (UTC+0800)

Submission ID: 1795662781

File name: Deteksi_Molekuler_Blastocystis.pdf (135.5K)

Word count: 3192

Character count: 18695

Deteksi Molekuler *Blastocystis* sp. pada Babi Terinfeksi di Kabupaten Tabanan dan Badung, Provinsi Bali, Indonesia

(MOLECULAR DETECTION OF BLASTOCYSTIS INFECTION IN PIGS
AT TABANAN AND BADUNG DISTRICT, BALI PROVINCE, INDONESIA)

Dooan Mahendra¹, Lucia Tri Suwanti^{2,4,*},
Nunuk Dyah Retno Lastuti², Mufasirin^{2,4},
Endang Suprihati², Wiwik Misaco Yuniarti³,
Ni Komang Aprilina Widisuputri¹

¹Mahasiswa Magister, Ilmu Penyakit
dan Kesehatan Masyarakat Veteriner,

Fakultas Kedokteran Hewan, Universitas Airlangga

²Departemen Parasitologi, ³Departemen Klinik Veteriner,

Fakultas Kedokteran Hewan, Universitas Airlangga,

⁴Institute of Tropical Disease, Universitas Airlangga

Kampus C, Jl. Mulyorejo, Kota Surabaya, Jawa Timur, Indonesia

Telepon +6281226094872, 5993016; Fax. +62 31 5993015

*Lucia Tri Suwanti, email: tsuwanti@gmail.com

ABSTRAK

Penelitian ini bertujuan untuk mengidentifikasi infeksi *Blastocystis* secara morfologi dan molekuler pada babi di Kabupaten Tabanan dan Badung, Provinsi Bali, Indonesia. Sampel feses babi sebanyak 100 sampel diambil dari daerah Tabanan dan Badung, masing-masing sebanyak 50 sampel. *Blastocystis* sp. diisolasi dan diidentifikasi secara mikroskopis dan selanjutnya dikonfirmasi dengan metode *Polymerase Chain Reaction* (PCR) sebagai metode identifikasi secara molekuler sebanyak 63% (63/100). *Blastocystis* ditemukan dalam feses babi yang berasal dari dua kawasan tersebut. 27 sampel positif *Blastocystis* berasal dari Badung dan 36 berasal dari Tabanan. Selanjutnya diambil sepuluh sampel (masing-masing kawasan diambil lima sampel) dilakukan uji konfirmasi menggunakan metode PCR dan didapatkan 60% (6/10) sampel positif, dua sampel dari Badung dan empat sampel dari Tabanan. Hasil penelitian ini menunjukkan bahwa pada babi yang terlihat sehat, ternyata juga mengandung parasit yang berpotensi menyebarkan penyakit ke manusia. Oleh karena itu, tingginya kasus *Blastocystis* pada babi, dapat menjadi alarm atau peringatan untuk dapat melakukan pencegahan terhadap infeksi *Blastocystis* karena peran serta hewan ternak dapat berpotensi sebagai reservoir dalam penyebaran penyakit.

Kata-kata kunci: babi; *blastocystis*; mikroskopis; PCR

ABSTRACT

This study aims to identify morphology and molecular of *Blastocystis* infection in pigs in the Tabanan and Badung District, Bali Province, Indonesia. 100 samples of pig stool were taken, fifty samples from the Tabanan and fifty samples from Badung District. *Blastocystis* sp. isolated and identified microscopically and confirmed by polymerase chain reaction (PCR) as a molecular identification method. 63% (63/100) *Blastocystis* is found in pig feces from these two District by microscopic detection. Positive samples were found 27 samples from Badung and 36 samples from Tabanan. Five samples were taken from each District conducted a confirmation test using the PCR method and found 60% (6/10) positive samples, two samples from Badung and four samples from Tabanan. The results of this study indicate that in healthy pigs, they also contain parasites that have the potential to spread disease to humans. Therefore, the high

incidence of *Blastocystis* in pigs can be an alarm or warning to prevent *Blastocystis* infection from livestock that can potentially be a reservoir in the spread of disease.

Key words: blastocystis; microscopic examination; PCR, pig.

PENDAHULUAN

Blastocystis merupakan salah satu parasit yang paling umum ditemukan pada sampel feses manusia dan hewan (Cian *et al.*, 2017). Parasit ini dapat ditemukan pada arthropoda, anelida, amfibi, reptil, burung dan mamalia. Tingkat infeksi *blastocystis* yang tinggi (dari 50% hingga 100%) telah diamati pada tikus, babi dan unggas terutama pada ayam domestik (Yoshikawa *et al.*, 2004). Patogenesitas *blastocystis* belum diketahui dengan jelas dan dapat bervariasi tergantung pada *subtype* (ST) dari parasit dan status kekebalan masing-masing individu (Elwakil dan Hewedi, 2010). Beberapa penelitian mengaitkan infeksi *blastocystis* dengan gejala gastrointestinal antara lain diare, kembung, *irritable bowel syndrome* (IBS), urtikaria, anemia defisiensi besi dan angiodema kronis (Alinaghizade, 2017). Prevalensi infeksi *blastocystis* sangat bervariasi dari satu daerah ke daerah lain dan umumnya lebih tinggi di negara berkembang daripada di negara maju. Distribusi prevalensi *blastocystis* di seluruh dunia mencapai 100% di negara berkembang (El Safadi *et al.*, 2014), sedangkan di negara maju mencapai 56% (Scanlan *et al.*, 2014).

Infeksi *blastocystosis* dapat terjadi melalui *fecal-oral*, dengan menelan makanan dan air minum yang tercemar oleh kista *blastocystis* dari individu terinfeksi (Leelayoova *et al.*, 2008). Parasit ini dianggap sebagai indeks kualitas air untuk konsumsi manusia, selain *Cryptosporidium* dan *Giardia* (Branco *et al.*, 2012). Manusia yang berkontak dengan hewan memiliki risiko lebih tinggi terkena infeksi *blastocystis* (Parker *et al.*, 2010). Studi terbaru menunjukkan adanya *blastocystis* di antara hewan ternak domestik seperti sapi, babi dan hewan peliharaan seperti kucing dan anjing serta hewan liar seperti burung, bebek dan primata. Studi tersebut dilakukan di Jepang dan Eropa (Osman *et al.*, 2015).

Penelitian terbaru mengenai infeksi *blastocystis* sp. pada babi di Bali yaitu dilaporkan oleh Widisuputri (2020) bahwa tingkat prevalensi infeksi parasit khususnya *blastocystis* sebesar 63%, sedangkan kejadian lainnya mengenai infeksi *blastocystis* di Indonesia dilaporkan untuk pertama kalinya oleh Yoshikawa

et al., 2016. *Blastocystis* sp. ditemukan pada marcapada, babi, ayam dan tikus di daerah Winyapu, Kabupaten Sumba Barat Daya, provinsi Nusa Tenggara Timur dengan menggunakan metode PCR. Prevalensi infeksi *blastocystis* pada sapi di Kabupaten Bangkalan, Jawa Timur menunjukkan tingkat prevalensi sebesar 100% yang diidentifikasi secara morfologi (Hastutiek *et al.*, 2019). Natalia (2018) juga melaporkan tingkat kejadian *blastocystis* pada *sugar glider* sebesar 87% dengan pemeriksaan natif. Infeksi *blastocystis* tidak hanya terjadi pada hewan, tetapi juga dapat menginfeksi manusia seperti halnya di Rumah Sakit Dr. M. Djamil Padang, Sumatera Barat, dan infeksi terhadap parasit ini teramati terjadi sebesar 21% secara mikroskopis dan 32% secara molekuler/PCR (Nofita *et al.*, 2014).

Terdapat 17 sub tipe *blastocystis* sp. yang telah diidentifikasi berdasarkan analisis gen RNA ribosom subunit kecil (SSU rRNA) (Alfellani *et al.*, 2013). Sembilan sub tipe standar (ST1-9) dari genotipe yang diidentifikasi, masing-masing mempunyai inang spesifik dan telah dilaporkan bersifat zoonosis pada manusia serta dijadikan dasar patogenesitas parasit dalam studi epidemiologi (Wawrzyniak *et al.*, 2013). Song *et al.* (2017) melaporkan bahwa di Tiongkok terdapat tiga sub tipe yang ditemukan pada babi, yaitu ST1, ST3 dan ST5, yang menunjukkan bahwa *blastocystis* sp. pada babi berpotensi zoonosis.

Setiap sub tipe *blastocystis* memiliki kecenderungan khusus terhadap inang/host tertentu. Manusia adalah inang utama ST3, babi dan sapi adalah inang utama ST5 dan tikus adalah inang utama ST4; tetapi inang ini tidak spesifik untuk *blastocystis* saja, tetapi dilaporkan juga ditemukan pada manusia. Pada tahapan ini, diperlukan suatu metode yang akurat untuk melakukan pelacakan terhadap infeksi, karena berhubungan dengan kesehatan manusia. Berbagai metode seperti pemeriksaan mikroskopis dengan pewarnaan iodine, lugol, sedimentasi formaldehid-eter, pewarnaan khusus, kultur dan PCR telah digunakan untuk diagnosis. Metode PCR adalah cara yang paling sensitif dengan spesifisitas tinggi dalam mendiagnosis *blastocystis* dibandingkan metode pemeriksaan yang lainnya. Tujuan dari

penelitian ini adalah untuk mengidentifikasi secara mikroskopis isolat *Blastocystis* feses Babi di Provinsi Bali khususnya di Kabupaten Badung dan Tabanan serta dilanjutkan menggunakan uji *Polymerase Chain Reaction* (PCR) sebagai tahap konfirmasi adanya infeksi *Blastocystis* sp.

METODE PENELITIAN

Uji Etik Penelitian

Penelitian ini telah lulus uji kelayakan etik dari komisi etik Fakultas Kedokteran Hewan Universitas Airlangga dengan nomor 2.KE.024.2.2019. Sampel penelitian diambil dari feses babi yang berasal dari Kabupaten Tabanan dan Badung, Provinsi Bali. Babi Bali merupakan babi lokal yang berasal dari Provinsi Bali yang telah menyebar di seluruh wilayah Indonesia.

Koleksi Sampel

Sebanyak 63 isolat *Blastocystis* yang positif secara mikroskopis diambil sebanyak 5 gram lalu dikumpulkan dan dimasukkan dalam pot sampel yang berisi 2% kalium dikromat. Setiap pot diberi nama dan asal daerah, selanjutnya isolat tersebut dimasukkan dalam *ice box* kemudian disimpan pada suhu -4°C sampai dilakukan ekstraksi DNA.

Sampel diambil dari dua kabupaten di provinsi Bali, yaitu kabupaten Badung dan Tabanan. Di Kabupaten Badung, sampel diambil dari Kecamatan Kuta Utara sedangkan Kabupaten Tabanan dari Kecamatan Baturiti. Sebanyak 63 sampel feses babi diambil secara acak, 27 isolat di kabupaten Badung dan 36 isolat di kabupaten Tabanan.

Pemeriksaan Mikroskopis *Blastocystis* sp.

Sampel feses diperiksa di Laboratorium Parasitologi Fakultas Kedokteran Hewan dan Institute Tropical Disease Universitas Airlangga Surabaya. Sampel diperiksa untuk mengamati setiap fase dari *Blastocystis* yaitu vakuolar, granular dan kista. Identifikasi untuk protozoa ini menggunakan metode natif dan apung serta diamati menggunakan mikroskop dengan perbesaran 400 dan 1000 kali. Identifikasi secara mikroskopis pada *Blastocystis* didasarkan pada bentuk, ukuran dan fase *Blastocystis* tersebut (Bomfim and Melissa, 2013).

Pewarnaan Giemsa dan Iodine yang digunakan menggunakan prosedur standar Laboratorium Parasitologi Veteriner Fakultas Kedok-

teran Hewan Universitas Airlangga. Pengamatan *Blastocystis* sp, selanjutnya dilakukan menggunakan mikroskop dengan perbesaran 400 kali (Natalia *et al.*, 2018).

Pemeriksaan Molekuler dengan PCR

Sepuluh sampel isolat *Blastocystis* dilanjutkan pada tahap konfirmasi dengan menggunakan metode PCR. Sampel sebanyak 200 µl dimasukkan dalam microtube 1,5 ml dan DNA diekstraksi dengan menggunakan QIAamp DNA stool mini kit (QIAGEN, Hilden, Germa) sesuai protokol pabrikan. Selanjutnya, sampel disimpan pada suhu -20°C hingga dilakukan pemeriksaan selanjutnya. Amplifikasi dan deteksi materi genetik *Blastocystis* menggunakan metode PCR yang mengacu pada penelitian yang dilakukan Scicluna *et al.*, (2006), dan penelitian ini dilakukan di Institute of Tropical Disease (ITD) Universitas Airlangga, Surabaya.

Amplifikasi PCR menggunakan primer BhrDr (GAGCTTTTAACTGCA-ACAACG) dan RD5 (ATCTGGTTGATC-CTGCCAGT) (Clark, 1995). Denaturasi awal dilakukan pada suhu 95°C selama 5 menit, diikuti dengan 30 siklus dari denaturasi 94°C selama 1 menit, *annealing* pada 59°C selama 1 menit dan *elongasi* pada 72°C selama 1 menit, serta *elongasi* tambahan selama 2 menit. Produk PCR kemudian dibaca pada agarose gel elektroforesis 2% dan menunjukkan band pada posisi 600 bp menggunakan sinar Ultraviolet (Scicluna *et al.*, 2006).

HASIL DAN PEMBAHASAN

Hasil Pemeriksaan Morfologi *Blastocystis* sp

Analisis morfologi secara mikroskopis dari 100 sampel feses babi didapatkan 63% diduga positif *Blastocystis* sp yang terdiri dari 27 isolat dari Kabupaten Badung dan 36 isolat dari kawasan Kabupaten Tabanan. Pada tahap konfirmasi dengan metode PCR didapatkan hasil positif 60% dari keseluruhan sampel. Distribusi infeksi *Blastocystis* sp. disajikan pada Tabel 1.

Hasil identifikasi secara mikroskopis dengan menggunakan pewarnaan Giemsa dan Iodine menunjukkan bahwa bentuk *Blastocystis* sp. yang ditemukan antara lain bentuk vakuoler dan granuler. Bentuk vakuoler (Gambar 1A) memiliki dua nukleus yang terletak pada kutub yang berlawanan (Arpitha *et al.*, 2018) dan

bentuk granuler terlihat nampak granula-granula berukuran kecil (Gambar 1B) yang memenuhi sitoplasma (Tan, 2002).

Blastocystis sp. bentuk vakuoler dan granuler pada pewarnaan Giemsa terlihat tidak berbeda jauh dengan pewarnaan Iodine. Hasil identifikasi menunjukkan bahwa terdapat nukleus berwarna eosinofilik dan basofilik pada sitoplasma. Bentuk vakuoler memiliki dua nukleus yang terletak di kutub sel yang berlawanan, sedangkan vakuola sentral menempati lebih dari 80% volume sel (Gambar 1C). Pada bentuk granuler (Gambar 1D) terlihat adanya masa butiran berukuran kecil di tengah vakuola (granula-granula) (Arpitha *et al.*, 2018).

Hasil Pemeriksaan *Polymerase Chain Reaction* (PCR)

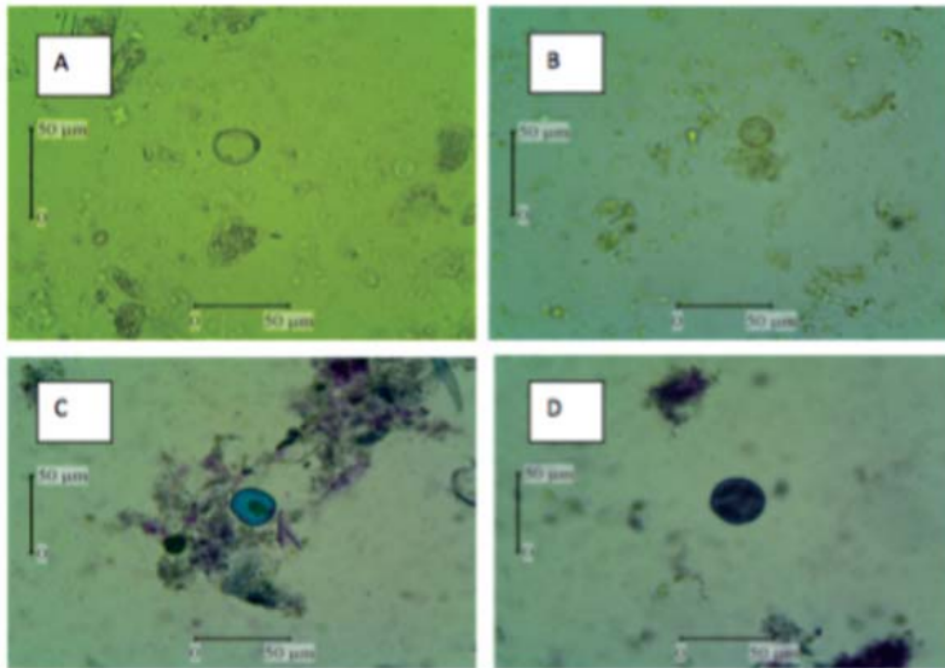
Hasil PCR mengidentifikasi keberadaan *Blastocystis* sp pada 60% dari 10 sampel yang diduga positif. Pemeriksaan PCR merupakan pemeriksaan molekuler untuk mendeteksi gen *Blastocystis*. Dengan menggunakan PCR dilakukan amplifikasi DNA secara *in vitro*,

Tabel 1. Distribusi infeksi blastocystis pada sampel tinja babi di Bali

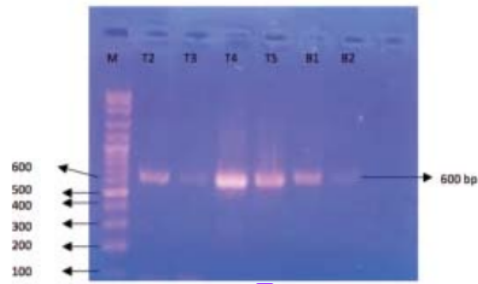
Blastocystis	Sampel positif (n=100)	Hasil makroskopis
Kawasan		
Badung	27	27%
Tabanan	36	36%
Total	63	63%

Tabel 2. Hasil *Polymerase Chain Reaction* blastocystis pada sampel tinja babi di Bali

Blastocystis	Sampel positif (n= 10)	Hasil PCR
Kawasan		
Badung	5	20%
Tabanan	5	40%
Total	10	60%



Gambar 1. Gambaran mikroskopis *Blastocystis* sp. dengan pewarnaan iodine (A,B) dan pewarnaan Giemsa (C,D) *Blastocystis* sp. bentuk vakuolar (A,C) *Blastocystis* sp. bentuk granular (B,D) (400x).



Gambar 2. Visualisasi produk PCR menggunakan elektroforesis pada agarose 1,5%; M: marker dan sampel Tabanan (T2-T5), dan sampel Badung (B1-B2).

sehingga hasil yang didapatkan lebih sensitif (Nofita *et al.*, 2014). Amplifikasi daerah pengkodean BhrDr dari 10 isolat babi yang dianalisis dengan penelitian ini berada pada fragmen 600 bp (Gambar 2). Komplemen primer untuk urutan ini (BhrDr) dirancang dan digunakan selanjutnya dalam semua amplifikasi dan sekuensing PCR (Sclicuna *et al.*, 2006).

Distribusi frekuensi sampel yang terinfeksi *Blastocystis* sp. yang diidentifikasi dengan PCR disajikan pada Tabel 2. Sampel positif *Blastocystis* sp. lebih banyak di Kabupaten Tabanan (40%) dibandingkan dengan Kabupaten Badung (20%). Hasil yang didapatkan ini lebih rendah dari peneliti lain yang melaporkan bahwa *Blastocystis* sp. adalah parasit yang umum ditemukan pada babi, misalnya di Spanyol ditemukan sebesar 60-93% (Abe *et al.*, 2002) sedangkan Yoshikawa *et al.*, 2016) melaporkan bahwa *Blastocystis* banyak ditemukan pada babi yang berada di Sumba Barat, Nusa Tenggara Timur yang mencapai 80%. Metode PCR dapat dilakukan dengan cara mengamplifikasikan DNA secara *in vitro*, sehingga hasil yang didapatkan lebih sensitif. Sementara itu pemeriksaan mikroskopis secara langsung memiliki banyak keterbatasan sehingga pemeriksaan langsung mempunyai nilai bias yang cukup besar seperti *false negative* pada individu yang mempunyai gejala, hal itu disebabkan oleh morfologi *Blastocystis* yang tidak memiliki ciri khas tertentu dan penyebarannya yang belum jelas sehingga bentuk dari setiap fase *Blastocystis* sangat sulit untuk diidentifikasi dan seringkali tidak teramati jelas pada pemeriksaan mikroskopis secara langsung (Nofita *et al.*, 2014).

SIMPULAN

Berdasarkan analisis mikroskopis dari 100 sampel feces babi didapatkan 63 sampel diduga positif *Blastocystis* sp yang terdiri dari 27 isolat dari Kabupaten Badung dan 36 isolat dari Kabupaten Tabanan. Pada analisis mikroskopis terdapat dua fase yang fase ditemukan yaitu fase vakuoler dan granuler. Pada tahap konfirmasi dengan metode PCR didapatkan hasil positif 60% dari sepuluh sampel yang diambil secara acak. Pemeriksaan PCR dapat mendeteksi *Blastocystis* lebih sensitif dibandingkan dengan pemeriksaan mikroskopis secara langsung.

SARAN

Penelitian lanjutan dengan metode molekuler yaitu sekuensing DNA untuk mengetahui susunan DNA dari *Blastocystis* sp. yang menginfeksi babi di Provinsi Bali khususnya di kawasan Badung dan Tabanan perlu dilakukan.

DAFTAR PUSTAKA

- Abe N, Nagoshi M, Takami K, Sawano Y, Yoshikawa H. 2002. A Survey of *Blastocystis* sp. in Livestock, Pets and Zoo Animals in Japan. *Vet Parasitol* 106(3): 203-212.
- Ahmed SA, Karanis P. 2018. *Blastocystis* spp., Ubiquitous Parasite of Human, Animals and Environment. *Encyclopedia of Environmental Health* 2: 1-7.
- Alfellani MA, Stensvold CR, Lapiedra AV, Onuoha ESU, Beyioku AFF, Clark CG. 2013. Variable Geographic Distribution of *Blastocystis* Subtype and Its Potential Implication. *Acta Tropica* 126: 11-18.
- Alinaghizade A, Mirjalali H, Mohebbali M, Stensvold CR, Rezaeian M. 2017. Inter and Intra-subtype Variation of *Blastocystis* Subtypes Isolated from Diarrheic and Non-diarrheic Patients in Iran. *Infection, Genetics and Evolution* 50: 77-82.
- Arpitha GMC, Sreekumar C, Latha BR, Bharathi MJ. 2018. Prevalence and Staining Characteristics of *Blastocystis* Isolates from Food Animal in Tamil Nadu. *Vet Parasitol* 11: 61-65.

- Bonfim TCBD, Meilissa CMDC. 2013. Morphological Diagnosis and Occurrence of *Blastocystis* spp. Obtained From the Stool Samples of Domestic Bird Species Commercialized in Municipal Markets. *Journal of Parasitology and Vector Biology* 5(3): 20-26.
- Branco N, Leal DA, Franco RM. 2012. A Parasitological Survey of Natural Water Springs and Inhabitants of A Tourist City in Southeastern Brazil. *Vector Borne Zoonotic Dis* 12: 410-417.
- Cian A, El Safadi D, Osman M. 2017. Molecular Epidemiology of *Blastocystis* sp: in Various Animal Groups From Two French Zoos and Evaluation of Potential zoonotic risk. *PLoSOne* 12: e0169659.
- ElSafadi D, Gaayeb L, Meloni D, Cian A, Poirier P, Wawrzyniak I, Delhaes L, Seck M, Hamze M, Riveau G, Viscogliosi E. 2014. Children of Senegal River Basin Show The Highest Prevalence of *Blastocystis* sp. Ever Observed Worldwide. *BMC Infect Dis* 14: 164-174.
- Elwakil HS, Hewedi IH. 2010. Pathogenic Potential of *Blastocystis hominis* in Laboratory Mice. *Parasitol Res* 107: 685-689.
- Hastutiek P, Yuniarti WM, Djaeri M, Lastuti NDR, Suprihati E, Suwanti LT. 2019. Prevalence and Diversity of Gastrointestinal Protozoa in Madura Cattle at Bangkalan Regency, East Java, Indonesia. *Vet World* 12(2): 198-204.
- Heudorf U, Karathana M, Krackhardt B, Huber M, Raupp P, Zinn C. 2016. Surveillance for Parasites in Unaccompanied Minor Refugees Migrating to Germany in 2015. *GMS Hyg Infect* 11: Doc05.
- Leelayoova S, Siripattanapipong S, Thathaisong U. 2008. Drinking water : A Possible Source of *Blastocystis* spp. Subtype 1 Infection in School Children of A Rural Community in Central Thailand. *Am J Trop Med Hyg* 79(73): 401-406.
- Natalia F, Suwaanti LT, Suprihati E, Kusnoto S, Koesdarto S, Srianto P. 2018. Morphological Detection of The Intestinal Parasite *Blastocystis* sp. in Fresh and Cultured Feses of Pet Sugar Glider (*Petaurus breviceps*) (Mammalia: Marsupialia: Petauridae) in Surabaya, Indonesia. *Philipp J Vet Med* 55(SI): 91-96.
- Widisuputri NKA. 2020. A Surver For Zoonotic and Other Gastrointestinal Parasites in Pig in Bali Province, Indonesia. *Indonesian Journal of Tropical and Infectious Disease* 8(1): 55-65
- Nofita E, Harminarti N, Rusjdi SR. 2014. Identifikasi *Blastocystis hominis* secara mikroskopis dan PCR pada Sampel di Laboratorium RSUP. Dr. M. Djamil Padang. *Majalah Kedokteran Andalas (MKA)* 37(1): 26-31.
- Osman M, Bories J, El-Safadi D, Poirel MT, Gantois N, Benamrouz-Vanneste S, Delhaes L, Hugonnard M, Certad G, Zenner L, Viscogliosi E. 2015. Prevalence and Genetic Diversity of the Intestinal Parasites *Blastocystis* sp. and *Cryptosporidium* spp. in Household Dogs in France and Evaluation of Zoonotic Transmission Risk. *Vet Parasitol* 214: 167-170.
- Parkar U, Traub RJ, Vitali S, Elliot A, Levecke B, Robertson I, Guerden T, Steele J, Drake B, Thompson RCA. 2010. Molecular Characterization of *Blastocystis* Isolates from Zoo Animals and Their Animal-keepers. *Vet Parasitol* 169: 8-17.
- Salvador F, Sulleiro E, Sanchez-Montalva A, Alonso C, Santos J, Fuentes I. 2016. Epidemiological and Clinical Profile of Adult Patients With *Blastocystis* sp. Infection in Barcelona, Spain. *Parasit Vectors* 9(1): 548.
- Scanlan P, Stenvold CR, Rajilic-Stojanovic M, Heilig HG, Devos WM, O'Toole PW, Cotter PD. 2014. The Microbial Eukaryote *Blastocystis* is A Prevalent and Diverse Member of The Healthy Human Gut Microbia. *FEMS Microbiol. Ecol.* 90(1): 326-330.
- Scicluna SP, Tawari B, Clark CG. 2006. DNA Barcoding of *Blastocystis*. *Protist* 152(1): 77-85.
- Song JK, Hu RS, Fan XC, Wang SS, Zhang HJ, Zhao GH. 2017. Molecular Characterization of *Blastocystis* from Pigs in Shaanxi Province of China. *Acta Tropica* 173: 130-135.
- Suwanti LT, Lastuti NDR, Mufasirin, Suprihati E. 2011. *Petunjuk dan Laporan Praktikum Ilmu Penyakit Protozoa*. Surabaya.

- Departemen Parasitologi Veteriner.
Fakultas Kedokteran Hewan, Universitas
Airlangga.
- Tan KSW, Singh M, Yap EH. 2002. Recent
Advances in Blastocystis Hominis Research:
Hot Spots in Terra Incognita. *Int J Parasitol*
32: 789–804.
- Wawrzyniak I, Poirier P, Viscogliosi E, Dionigia
M, Texier C, Delbac F, Alaoui HE. 2013.
Blastocystis, An unrecognized parasite: An
Overview of Pathogenesis and Diagnosis.
Adv Infect Dis 1(5): 167-178.
- Yoshikawa H, Abe N, WU Z. 2004. PCR-based
Identification Of Zoonotic Isolates of Blas-
tocystis From Mammals and Birds.
Microbiology 150: 1147-1151.
- Yoshikawa H, Tokoro M, Nagamoto T, Ara-
yama S, Asih PBS, Rozi IE. and Syafruddin
D. 2016. Molecular Survey of *Blastocystis*
sp. from Humans and Associated Animals
in an Indonesian Community with Poor
Hygiene. *Parasitol Inter* 65: 780-784.

Deteksi Molekuler Blastocystis sp. pada Babi Terinfeksi di Kabupaten Tabanan dan Badung, Provinsi Bali, Indonesia

ORIGINALITY REPORT

14%

SIMILARITY INDEX

13%

INTERNET SOURCES

5%

PUBLICATIONS

4%

STUDENT PAPERS

PRIMARY SOURCES

1	docplayer.info Internet Source	2%
2	Submitted to Universitas Airlangga Student Paper	2%
3	doku.pub Internet Source	1%
4	Submitted to iGroup Student Paper	1%
5	ejournal-balitbang.kkp.go.id Internet Source	1%
6	opus.lib.uts.edu.au Internet Source	1%
7	journal.fk.unpad.ac.id Internet Source	1%
8	archive.org Internet Source	<1%
9	doi.org Internet Source	<1%

10	ind.acousticbiotech.com Internet Source	<1 %
11	jakarta45.wordpress.com Internet Source	<1 %
12	journal.unair.ac.id Internet Source	<1 %
13	repository.ummat.ac.id Internet Source	<1 %
14	123dok.com Internet Source	<1 %
15	eprints.umm.ac.id Internet Source	<1 %
16	erd.um.ac.ir Internet Source	<1 %
17	es.scribd.com Internet Source	<1 %
18	link.springer.com Internet Source	<1 %
19	text-id.123dok.com Internet Source	<1 %
20	wifiindihome.my.id Internet Source	<1 %
21	www.iasj.net Internet Source	<1 %

22

www.mitrariset.com

Internet Source

<1 %

23

"Blastocystis: Pathogen or Passenger?",
Springer Science and Business Media LLC,
2012

Publication

<1 %

24

Rongjun Wang, Ying Zhang, Yuxi Jiang, Jinming
Xing, Dayong Tao, Meng Qi. " First Report of
Infection in Pigs from Large Farms in Xinjiang,
China ", Journal of Eukaryotic Microbiology,
2020

Publication

<1 %

Exclude quotes Off

Exclude matches Off

Exclude bibliography On

Deteksi Molekuler Blastocystis sp. pada Babi Terinfeksi di Kabupaten Tabanan dan Badung, Provinsi Bali, Indonesia

GRADEMARK REPORT

FINAL GRADE

/0

GENERAL COMMENTS

Instructor

PAGE 1

PAGE 2

PAGE 3

PAGE 4

PAGE 5

PAGE 6

PAGE 7
