
PRINSIP DASAR PERAWATAN RESESI GINGIVA

(BASIC PRINCIPLE IN THE TREATMENT OF GINGIVAL RECESSION)

Agung Krismariono

Departemen Periodonsia
Fakultas Kedokteran Gigi, Universitas Airlangga
Jl. Mayjen. Prof. Dr. Moestopo 47 Surabaya 60132, Indonesia.
E-mail: agungkr@yahoo.com

Abstract

Gingival recession is marked by the exposure of the root surface resulting from apical migration of the gingival margin. This is occurred in loss of attachment of periodontal tissue. There are many possible causes for gingival recession, such as: poor oral hygiene, inadequate teeth brushing, prominent root surface, high frenulum attachment and occlusal trauma. Gingival recession usually creates an esthetical problem, especially when affects the maxillary anterior teeth. In addition, gingival recession leads to an increasing risk factor for dentin hypersensitivity. The treatment of gingival recession can be conducted with surgical or non-surgical procedure. The basic principle in the treatment of gingival recession is to cover the exposure of the root surface to improve esthetics and to reduce hypersensitivity.

Key words: gingival recession treatment, basic principle

Abstrak

Resesi gingiva ditandai dengan terbukanya permukaan akar akibat migrasi marginal gingiva ke arah apikal. Kondisi ini terjadi akibat kehilangan perlekatan periodontal. Resesi gingiva dapat terjadi antara lain akibat: kebersihan mulut yang buruk, cara menyikat gigi yang salah, permukaan akar yang menonjol, perlekatan frenulum yang terlalu tinggi dan trauma oklusi. Resesi gingiva umumnya menyebabkan masalah estetik bila terjadi pada gigi anterior atas. Selain itu, resesi gingiva cenderung mengakibatkan peningkatan resiko hipersensitif dentin. Perawatan resesi gingiva dapat dilakukan melalui prosedur bedah dan non bedah. Prinsip dasar perawatan resesi gingiva adalah menutup permukaan akar yang terbuka untuk memperbaiki estetik dan mengurangi hipersensitif dentin.

Kata kunci: perawatan resesi gingiva, prinsip dasar

PENDAHULUAN

Resesi gingiva sering merupakan masalah, umumnya penderita mengeluh giginya terlihat lebih panjang. Hal ini terjadi karena posisi marginal gingiva menjauhi *cemento enamel junction* (CEJ), sehingga permukaan akar yang semula tertutup menjadi terbuka. Pada proses penuaan (*aging*), insidens resesi gingiva semakin meningkat seiring dengan bertambahnya usia.¹

Masalah yang sering dikeluhkan penderita akibat resesi gingiva adalah masalah estetik, terutama jika resesi terjadi pada gigi anterior atas. Selain itu, resesi gingiva juga dapat menyebabkan hipersensitivitas dentin akibat terbukanya permukaan akar yang semula tertutup oleh gingiva. Permukaan akar yang

terbuka juga memudahkan terjadinya erosi maupun abrasi pada sementum maupun dentin akibat lingkungan rongga mulut maupun akibat aktifitas menyikat gigi.² Kondisi ini cenderung menimbulkan rasa sakit (ngilu) jika terkena rangsangan terutama akibat perubahan suhu. Selain itu, permukaan akar yang terbuka menyebabkan gigi rentan terhadap karies servikal.

Resesi gingiva adalah terbukanya permukaan akar gigi akibat migrasi *gingival margin* dan *junctional-epithelium* ke apikal. Secara klinis ditandai dengan *gingival margin* berada apikal dari *cemento-enamel junction* (CEJ). Kondisi ini dapat terjadi pada satu maupun sekelompok gigi, baik pada rahang atas maupun rahang bawah. Insiden meningkat dengan bertambahnya umur, pria dan wanita mempunyai

resiko yang sama.^{1,3}

Faktor Etiologi Resesi Gingiva

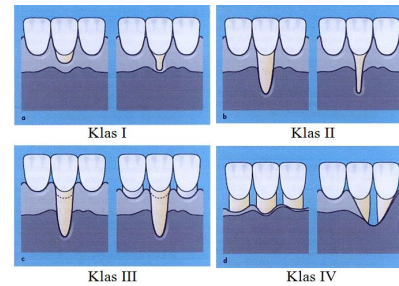
Etiologi resesi gingiva dapat disebabkan oleh beberapa faktor, antara lain: anatomi, fisiologi maupun patologi. Faktor anatomi yang dapat menyebabkan resesi gingiva adalah *fenestration* dan *dehiscence* yang terjadi pada tulang alveolar, posisi gigi di luar lengkung yang normal, serta morfologi akar yang *prominent*. Semua kondisi tersebut menyebabkan tulang alveolar maupun gingiva yang melapisinya menjadi lebih tipis, sehingga memudahkan terjadinya resesi gingiva. Selain itu, perlekatan frenum dan frenulum yang terlalu koronal, *attached gingiva* yang sempit, serta faktor keturunan, misalnya epitel gingiva yang tipis dan mudah rusak, cenderung mengakibatkan resesi gingiva. Resesi gingiva secara fisiologis dapat terjadi akibat pergerakan gigi secara ortodontik, baik ke arah lingual maupun labial, yang cenderung mengakibatkan terjadinya *dehiscence*. Bertambahnya umur juga menjadi salah satu penyebab timbulnya resesi gingiva secara fisiologis. Sedangkan resesi gingiva secara patologis antara lain dapat terjadi karena: peradangan gingiva akibat *oral hygiene* buruk sehingga terjadi akumulasi plak dan kalkulus, trauma oklusi, trauma sikat gigi, merokok, mengkonsumsi alkohol, tepi restorasi yang tidak baik, faktor hormonal, serta akibat prosedur operasi periodontal.^{1,3,4}

Faktor etiologi resesi gingiva yang berhubungan dengan penyakit periodontal cenderung bersifat *irreversible*. Sebaliknya, resesi gingiva yang diakibatkan oleh trauma oklusi maupun trauma akibat kesalahan menyikat gigi bersifat *reversible*, artinya *gingival margin* dapat dikembalikan ke posisinya dengan prosedur rekonstruksi periodontal disertai dengan eliminasi penyebabnya.⁵

Klasifikasi Resesi Gingiva

Ada beberapa teori tentang klasifikasi resesi gingiva, namun yang umum digunakan adalah teori Miller. Menurut Miller, resesi gingiva dibagi menjadi 4 klas (Gambar 1). Kelas I: resesi gingiva belum meluas sampai *mucogingival junction* dan belum disertai kehilangan tulang maupun jaringan lunak pada daerah interdental. Kelas II: resesi gingiva telah meluas sampai *mucogingival junction* dan belum disertai kehilangan tulang maupun jaringan lunak pada daerah interdental. Kelas III: resesi gingiva telah meluas sampai *mucogingival junction* dan sudah disertai kehilangan tulang maupun jaringan lunak pada daerah interdental, bisa disertai malposisi gigi maupun tidak. Kelas IV: resesi gingiva telah meluas

sampai *mucogingival junction*, disertai kehilangan tulang yang parah pada daerah interdental, dan atau disertai malposisi gigi yang parah.



Gambar 1. Resesi gingiva menurut klasifikasi Miller

Perawatan Resesi Gingiva

Resesi gingiva dapat dirawat secara bedah maupun non bedah. Tujuan kedua macam perawatan tersebut adalah menghilangkan keluhan penderita, baik secara estetik, fungsi maupun bila ada keluhan rasa sakitnya.

Perawatan non bedah untuk mengatasi masalah estetik dapat dilakukan dengan memberi tumpatan berwarna dengan gingiva pada area akar yang terbuka maupun memberi gingiva tiruan yang diaplikasikan pada area resesi.^{6,7} Sedangkan untuk mengatasi masalah hipersensitivitas dentin dapat dilakukan pengulangan bahan desensitisasi, misalnya: fluoride, chloride, potassium nitrat, atau dapat pula dengan bahan varnish maupun komposit untuk melapisi akar yang terbuka.²

Perawatan resesi gingiva secara bedah meliputi berbagai teknik bedah mukogingiva antara lain: *coronally positioned flap*, *laterally positioned flap*, *semilunar coronally positioned flap*, *modified semilunar coronally positioned flap*, *free gingival graft*, *connective tissue graft*. Bahan *graft* yang digunakan dapat berasal dari individu yang sama maupun diperoleh dari *tissue bank* yang telah tersedia.⁸⁻¹⁰

PEMBAHASAN

Berbagai masalah dapat timbul akibat resesi gingiva. Dari berbagai masalah tersebut, yang sering dikeluhkan penderita adalah masalah estetik dan hipersensitivitas dentin. Oleh karena itu, umumnya perawatan yang dilakukan bertujuan memperbaiki estetik dan menghilangkan keluhan hipersensitivitas dentin.

Rencana perawatan sangat terkait dengan etiologi. Jika resesi gingiva terjadi akibat gigi malposisi, maka perawatan yang tepat adalah kombinasi antara perawatan periodontal dan ortodonti. Dari segi

periodontal, disarankan untuk melakukan kontrol plak dengan baik, sedangkan dari segi ortodonti diperlukan untuk memperbaiki posisi giginya. Perbaikan posisi gigi dapat meningkatkan lebar *attached gingiva*. Hal ini disebabkan *attached gingiva* bukan merupakan jaringan yang statis, namun merupakan struktur yang berdasarkan fungsinya mampu memberi respons terhadap perubahan posisi gigi. Pergerakan gigi secara ortodontik juga dapat meningkatkan aktivitas mitosis yang menstimulasi regenerasi tulang.¹¹

Resesi gingiva umumnya terjadi sebagai manifestasi peradangan akibat akumulasi plak dan kalkulus pada permukaan gigi. Interaksi antara bakteri dan respons imun *host* dapat menyebabkan kerusakan jaringan yang mengakibatkan resesi gingiva.¹² Pada kondisi seperti ini, perawatan yang tepat adalah *scaling* dan *root planing* terlebih dahulu sebelum dilakukan perawatan lebih lanjut.

Penyebab lain resesi gingiva adalah kesalahan menyikat gigi. Tanda khas akibat kesalahan menyikat gigi adalah abrasi pada labial area dekat CEJ, kondisi seperti ini umumnya tanpa disertai peradangan.¹ Oleh karena itu, penderita disarankan merubah cara menyikat gigi. Jika derajat resesi masih ringan, kemungkinan *gingival margin* dapat kembali pada posisi normalnya. Aimetti et al.¹³ juga menyebutkan bahwa jika resesi gingiva masih dalam batas ≤ 2 mm, maka perawatan masih dapat dilakukan secara non bedah. Perawatan yang disarankan adalah *scaling*, *root planing* dan *polishing*.

Perawatan resesi gingiva diharapkan dapat mengembalikan gingiva kedalam kondisi normal, yaitu: *marginal gingiva* menutupi *cemento-enamel junction*, kedalaman sulkus gingiva 2-3mm, warna gingiva normal dan tidak berdarah saat *probing*. Kondisi tersebut dapat dicapai dengan bedah mukogingiva. Indikasi teknik bedah mukogingiva adalah untuk resesi gingiva kelas I dan II klasifikasi Miller.

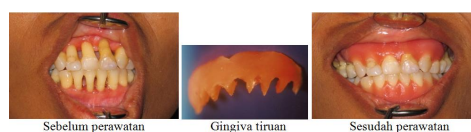
Keberhasilan perawatan bedah mukogingiva dapat ditunjang dengan penggunaan *graft* jaringan. Faktor penting yang harus diperhatikan adalah: imobilisasi, stabilisasi dan vaskularisasi. Imobilisasi bertujuan untuk mengeliminasi kekuatan tarik yang bekerja pada jaringan yang telah diposisikan untuk menutup resesi. Imobilisasi dapat dicapai dengan pendalaman vestibulum untuk memperlebar *attached gingiva*. Stabilisasi bertujuan agar jaringan yang telah diposisikan dapat bertahan dengan baik pada permukaan akar yang mengalami resesi. Stabilisasi dapat diperoleh dengan cara jahitan yang adekuat sehingga jaringan dapat bertahan pada posisi barunya tanpa mengalami pergeseran. Vaskularisasi bertujuan agar gingiva pada posisi barunya dapat *survive*. Vaskularisasi yang optimal dapat dicapai dengan

cara meminimalkan insisi sehingga suplai darah menuju area gingiva yang menutupi resesi masih mencukupi. Selain itu, jarum yang digunakan sebaiknya *atraumatic needle* untuk meminimalkan laserasi jaringan.^{14,15} Ketiga syarat di atas merupakan satu kesatuan yang perlu diperhatikan, karena kegagalan sering kali terjadi akibat terganggunya ketiga proses tersebut.

Keberhasilan bedah mukogingiva untuk menutup permukaan akar yang terbuka dapat ditingkatkan dengan biomodifikasi permukaan akar. Tujuannya agar terjadi adaptasi yang baik antara jaringan gingiva pada posisi barunya dengan permukaan akar. Hal ini perlu dilakukan karena permukaan akar yang terbuka telah terkontaminasi bakteri dan produknya membentuk *smear layer* yang menjadi penghalang perlekatan gingiva ke permukaan sementum.¹⁶ Prosedur biomodifikasi permukaan akar dapat dilakukan secara mekanis, kimiawi maupun kombinasi keduanya. Secara mekanis dilakukan dengan *scaling* dan *root planing*, tujuannya untuk menghilangkan sementum dan dentin yang nekrotik serta menghaluskan permukaan akar. Sedangkan prosedur kimiawi dapat dilakukan dengan aplikasi salah satu dari berikut ini: asam sitrat, tetrasiklin HCl ataupun EDTA yang dioleskan pada permukaan akar.¹⁷ Tujuannya agar terjadi demineralisasi pada permukaan akar yang akan memperlebar *orifice* tubulus dentin sehingga mempermudah perlekatan kolagen dan serat gingiva. Namun demikian, penggunaan bahan kimia, terutama asam sitrat yang diaplikasikan pada permukaan akar mempunyai kerugian, yaitu jika cairan mengenai jaringan gingiva, maka akan terjadi nekrosis jaringan.¹⁸

Hasil perawatan resesi gingiva dengan bedah mukogingiva efektif untuk menutup permukaan akar yang terbuka dan mengurangi hipersensitivitas dentin, namun banyak penderita resesi yang tidak mungkin dilakukan perawatan dengan prosedur bedah karena ada kontraindikasi dilakukan tindakan operasi.

Guna mengatasi kekurangan teknik bedah mukogingiva, maka dikembangkan perawatan non bedah untuk mengatasi resesi gingiva. Perawatan tersebut juga ditujukan untuk mengatasi masalah estetik maupun hipersensitivitas dentin. Perawatan yang dimaksud adalah dengan pembuatan gingiva tiruan yang diaplikasikan pada area resesi (Gambar 2).⁷



Gambar 2. Perawatan resesi gingiva dengan gingiva tiruan

Keunggulan perawatan dengan gingiva tiruan yaitu dapat diterapkan pada resesi gingiva kelas III dan IV klasifikasi Miller, yang dengan cara bedah mukogingiva kondisi klinis seperti ini sulit untuk dilakukan perawatan. Pada resesi kelas III dan IV ada celah proksimal yang sulit untuk ditutup secara bedah. Namun demikian, gingiva tiruan justru memerlukan celah proksimal untuk perlekatannya. Perlekatan gingiva tiruan diperoleh melalui perlekatan mekanis yang dibuat sedemikian rupa pada celah proksimal tersebut.⁷

Keunggulan lain, karena bahan gingiva tiruan adalah *soft liner*, maka gingiva tiruan bersifat lentur sehingga mudah diaplikasikan. Gingiva tiruan dapat dengan mudah dipasang dan dikeluarkan dari celah proksimal sebagai tempat retensinya. Selain itu, warna bahan *soft liner* mirip dengan warna gingiva asli, sehingga cocok diaplikasikan pada regio gingiva yang mengalami resesi. Segi estetis yang memadai inilah membuat gingiva tiruan dipilih sebagai salah satu perawatan alternatif pada kasus resesi gingiva. Selain dapat mengatasi masalah estetis, gingiva tiruan juga dapat mengurangi keluhan hipersensitivitas dentin. Keluhan dapat berkurang karena gingiva tiruan menutupi sebagian besar permukaan akar yang semula terbuka akibat resesi.

Kekurangan gingiva tiruan adalah tidak dapat menutupi permukaan akar bagian palatal/lingual, sehingga melalui permukaan ini masih dimungkinkan terjadinya pengaruh rangsang dari luar terhadap saraf gigi. Namun pengaruh ini masih bersifat minimal, karena sebagian besar permukaan akar telah tertutup oleh gingiva tiruan. Hal ini dibuktikan dengan penelitian Krismariono dan Setiawatie¹⁹, evaluasi selama \pm 6 bulan pemakaian gingiva tiruan, keluhan hipersensitivitas dentin berangsur-angsur menghilang.

Selain pembuatan gingiva tiruan untuk mengatasi masalah resesi gingiva, dikembangkan pula bahan tumpatan yang berwarna dengan gingiva. Tumpatan tersebut berbahan dasar kompolimer yang merupakan modifikasi penggabungan antara resin komposit dengan glass ionomer.⁶ Keunggulan perawatan resesi gingiva dengan aplikasi bahan tumpatan ini adalah warna dapat disesuaikan dengan warna gingiva secara individual serta mempunyai perlekatan yang baik pada permukaan akar gigi.

Dari uraian di atas, dapat disimpulkan bahwa indikasi pemilihan teknik perawatan sangat erat kaitannya dengan kondisi klinis pada area resesi maupun kondisi penderita secara umum. Masing-masing perawatan mempunyai keunggulan dan kekurangan untuk mengatasi masalah resesi gingiva. Prinsip dasar perawatan tergantung pada penegakan diagnosis yang terkait dengan faktor etiologi. Baik teknik

bedah maupun non-bedah yang digunakan untuk mengatasi resesi gingiva, hal mendasar yang harus dilakukan sebelum perawatan lebih lanjut adalah prosedur *scaling* dan *root planing*.

Daftar Pustaka

1. Chrysanthakopoulos NA. Occurrence, extension and severity of the gingival recession in a Greek adult population sample. *J Periodontol Implant Dent* 2010; 2(1): 37-42.
2. Bartold PM. Dentinal hypersensitivity: a review. *Australian Dent J* 2006; 51(3): 212-8.
3. Amran AG, Ataa MAS. Statistical analysis of the prevalence, severity and some possible etiologic factors of gingival recessions among the adult population of Thamar city, Yemen. *RSBO*. 2011; 8(3): 305-13.
4. Banihashemrad SA, Fatemi K, Najafi MH. Effect of smoking on gingival recession. *J Dent Res* 2008; 5(1): 1-4.
5. Greenwell H, Fiorellini J, Giannobile W, Offenbacher S, Salkin L, Townsend C, et al. Oral reconstructive and corrective considerations in periodontal therapy. *J Periodontol* 2005; 76: 1588-600.
6. Tagtekin D, Yanikoglu F, Ozyoney G, Noyan N, Hayran O. Clinical Evaluation of a gingiva-coloured material, *Comp Natur: A 3-year longitudinal study*. *The Chinese J Dent Res* 2011; 14(1): 59-66.
7. Krismariono A. Artificial gingiva as alternative treatment for gingival recession. *Periodontic J* 2009; 1(1): 1-12.
8. Krismariono A, Wibisono PA. Perawatan resesi gingiva dengan modifikasi teknik semilunar. *J Kedokteran Gigi Indonesia* 2002; edisi khusus: 1-4.
9. Sedon CL, Breault LG, Covington LL, Bishop BG. The subepithelial connective tissue graft: Part I. Patient selection and surgical techniques. *J Contemp Dent Pract* 2005; 6 (1): 146-62.
10. Remya V, Kumar KK, Sudharsan S, Arun KV. Free gingival graft in the treatment of class III gingival recession. *Indian J Dent Res* 2008; 19 (3): 247-52.
11. Saygun I, Karacay S, Ozdemir A, Sagdic D. Multidisciplinary treatment approach for the localized gingival recession: A case report. *Turk J Med Sci* 2005; (35): 57-63.
12. Saini R, Marawar PP, Shete S, Saini S. Periodontitis. A true infection. *J Glob Infect Dis* 2009; 1(2): 149-50.
13. Aimetti M, Romano F, Debernadi C. Non-surgical periodontal therapy of shallow gingival recession defect: Evaluation of the restorative capacity of marginal gingiva after 12 months. *J Periodontol* 2005; 76(2): 256-61.
14. Saglam M, Koseoglu S. Treatment of localized gingival recessions with free gingival graft. *European J General Dentistry* 2012; 1(1): 10-14.
15. Shah M, Gujjari SK, Gaekwad S, Dalal S. Double

- papilla flap with platelet rich fibrin in isolated gingival recession óA case report. *J Contemporary Dental Sciences* 2012; 2(1): 36-40.
16. Balakrishnan B, Janam P. Comparative SEM study on the effect two different demineralization methods with tetracycline on diseased root surfaces ó A SEM study. *International J Res in Dentistry* 2013; 3(4): 14-28.
 17. Munjal S, Munjal S. Gum regeneration with enamel matrix protein: A novel approach for root coverage óA case report. *Research J Pharmaceutical, Biological and Chemical Sciences* 2014; 5(2): 1966-9.
 18. Cavassim R, Leite FRM, Zandim DL, Dantas AAR, Rached RSGA, Sampaic JEO. Influence of concentration, time and method of application of citric acid and sodium citrate in root conditioning. *J Appl Oral Sci* 2012; 20(3): 376-83.
 19. Krismariono A, Setiawatie EM. Gingiva tiruan untuk mengatasi masalah estetik dan hipersensitif dentin akibat resesi gingiva. *Majalah Kedokteran Gigi, FKG Unair* 2003; edisi khusus: 183-6.