

Efek Gel Putih Telur terhadap Penyembuhan Luka Bakar pada Tikus Putih (*Rattus novergicus*)

by Iwan Sahrial Hamid

Submission date: 11-May-2021 10:52AM (UTC+0800)

Submission ID: 1583250344

File name: urnitin-Efek_Gel_Putih_Telur_terhadap_Penyembuhan_Luka_Bakar.pdf (488.68K)

Word count: 3870

Character count: 22700

Efek Gel Putih Telur terhadap Penyembuhan Luka Bakar pada Tikus Putih (*Rattus novergicus*)

(Effect of Egg White Gel againsts Burn Healing on White Rat (*Rattus novergicus*))

LUCIA HENDRIATI^{1*}, IWAN SAHRIAL HAMID², TEGUH WIDODO¹, CHINTYA
WANDASARI¹, PUTU MIRAH RISTA¹

¹Fakultas Farmasi Universitas Katolik Widya Mandala, Surabaya, Jawa Timur, 60112,
Indonesia

²Fakultas Kedokteran Hewan Universitas Airlangga, Surabaya, Jawa Timur, 60112, Indonesia

Diterima 15 Maret 2018, Disetujui 29 Agustus 2018

Abstrak: Putih telur secara tradisional dapat digunakan untuk pengobatan luka bakar. Putih telur diformulasikan dalam bentuk gel untuk memudahkan pemakaian dan menutupi bau khas putih telur. Penelitian ini bertujuan untuk mengetahui pengaruh pemberian gel putih telur terhadap penyembuhan luka bakar derajat II tikus putih (*Rattus novergicus*) galur Wistar melalui pengamatan jumlah sel makrofag, fibroblast, kepadatan deposit kolagen dan penyembuhan luka. Subyek penelitian berupa tikus putih jantan usia 3 bulan. Luka bakar derajat II pada punggung tikus dibuat menggunakan aluminium panas diameter 2 cm suhu 80 °C selama 20 detik. Tikus putih sebanyak 18 ekor yang dibagi menjadi 3 kelompok perlakuan yaitu, kontrol negatif menggunakan NaCl 0,9%, kontrol positif menggunakan Bioplacenton[®] dan perlakuan gel putih telur 40%. Berdasarkan hasil percobaan, pemberian topikal gel putih telur dapat menurunkan jumlah makrofag, meningkatkan jumlah fibroblas, meningkatkan kepadatan deposit kolagen dan mempercepat penyembuhan luka bakar derajat II pada tikus putih jantan. Pada semua parameter tersebut, gel putih telur memiliki perbedaan signifikan dengan kontrol negatif NaCl 0,9% dan tidak memiliki perbedaan signifikan dengan kontrol positif Bioplacenton[®].

Kata kunci: Gel putih telur, luka bakar, fibroblas, makrofag, kepadatan kolagen, waktu penyembuhan luka.

Abstract: Egg whites has been traditionally used for the treatment of burns. In this research, egg white was formulated into gel dosage form for easy to use and covered unpleasant odor. The aim of this study was to determined effectivity of egg white in gel dosage form against the healing of superficial partial thickness burns (second degree) on white rats (*Rattus novergicus*) Wistar strain with parameters were macrophages, fibroblasts, collagen deposit density and wound healing. Research subject were male white rats aged 3 months. Second degree burns on the back of rat were made by an aluminium with diametres 2 cm and temperature 80 °C for 20 seconds. 18 white rats divided into 3 groups of treatment which is negative control using 0.9% NaCl, positive control using Bioplacenton[®], and 40% egg white gel as treatment. Based on the experimental results, white egg gel given topically decreased the number of macrophages and increase the number of fibroblasts, increase the density of collagen deposits and speed up wound healing on second degree burns. White egg gel had significantly difference compared to negative control of NaCl 0.9% and no significantly difference compared to Bioplacenton[®] as positive control.

Keywords: White egg gel, burns, fibroblast, macrophage, collagen density, wound healing time.

* Penulis korespondensi, Hp. 08121714522
e-mail: luciahendriati@gmail.com

PENDAHULUAN

LUKA bakar derajat II sebagian dangkal disebabkan oleh cairan atau uap panas yang mengakibatkan kerusakan pada sebagian dermis, sedangkan folikel rambut dan kelenjar tetap keringat utuh. Penampakan luar pada kulit tampak adanya gelembung berisi cairan, berkeringat, merah, memucat dengan penekanan dan adanya rasa nyeri bila terpapar udara dan panas. Waktu penyembuhan luka dangkal sebagian berkisar antara 7-20 hari dan proses penyembuhan terjadi tanpa pembentukan jaringan parut⁽¹⁾.

Penanganan luka bakar dengan bahan alam merupakan salah satu cara yang aman untuk mengobati luka bakar dan sekaligus menekan biaya pengobatan luka bakar. Salah satunya dengan menggunakan putih telur ayam kampung. Kandungan putih telur yang utama adalah protein yang terdiri dari ovotransferin, lisosim, ovomisin, ovomusid, ovalbumin dan avidin⁽²⁾. Kandungan ovotransferin, lisosim dan ovomisin dilaporkan memiliki aktivitas antibakteri dan efek antivirus⁽³⁾. Kandungan putih telur lainnya yaitu ovalbumin juga memiliki potensi untuk digunakan sebagai pembawa obat dan sebagai sumber dari asam amino yang diperlukan untuk proses pertumbuhan⁽⁴⁾. Mekanisme putih telur terhadap penyembuhan luka yaitu dengan membentuk jaringan sel baru dan mempercepat pemulihan jaringan sel tubuh yang rusak⁽²⁾. Akan tetapi, putih telur ayam kampung memiliki kekurangan yaitu bau tidak enak sehingga perlu diformulasikan dalam sediaan gel untuk meningkatkan kenyamanan dalam penggunaan. Berdasarkan penelitian sebelumnya, putih telur efektif pada luka bakar derajat I dan luka bakar derajat II sebagian dangkal⁽⁵⁾. Putih telur tidak bisa digunakan untuk luka derajat II sebagian dalam dan luka derajat III karena perlu dilakukan eksisi awal dan cangkok kulit⁽⁶⁾.

Ada tiga fase dalam penyembuhan luka yaitu fase inflamasi, fase proliferasi dan fase maturasi⁽⁷⁾. Fase inflamasi terjadi beberapa jam setelah cedera dan efeknya bertahan hingga 2-3 hari. Pada fase inflamasi diawali dengan vasokonstriksi untuk mencapai hemostasis sehingga trombus terbentuk dan rangkaian pembentukan darah diaktifkan, sehingga terjadi deposisi fibrin. Keping darah melepaskan *platelet derived growth factor* (PDGF) dan *transforming growth factor* β (TGF- β) yang menarik sel-sel inflamasi, terutama makrofag. Setelah hemostasis tercapai, terjadi vasodilatasi dan permeabilitas pembuluh darah meningkat. Jumlah neutrofil memuncak pada 24 jam dan membantu debridemen. Monosit memasuki luka, menjadi makrofag dan jumlahnya memuncak dalam 2-3 hari. Makrofag menghasilkan PDGF dan TGF- β ,

akan menarik fibroblas dan merangsang pembentukan kolagen. Penyembuhan luka juga ditandai dengan meningkatnya kepadatan deposit kolagen. Kolagen tipe III dibentuk pada hari pertama sampai ketiga setelah trauma yang akan mencapai puncaknya pada minggu pertama. Kolagen tipe III ini akan digantikan oleh kolagen tipe I yang lebih kuat saat proses penyembuhan luka memasuki fase maturasi yaitu sekitar minggu ketiga setelah cedera⁽⁸⁾.

Sebagian besar orang tidak nyaman pengobatan dengan putih telur dikarenakan baunya yang kurang sedap. Formulasi putih telur dalam bentuk gel dapat memudahkan pemakaian dan menutupi bau khas putih telur. Sediaan gel memiliki kandungan air yang tinggi sehingga meningkatkan hidrasi pada stratum korneum sehingga akan memudahkan penetrasi obat melalui kulit. Selain itu, karena gel mengandung air, maka gel mudah bercampur dengan sekret kulit yang mengalami luka bakar.

Tujuan penelitian ini adalah untuk mengetahui efektifitas gel putih telur terhadap luka bakar derajat II dengan parameter fibroblas, makrofag, kepadatan kolagen dan waktu penyembuhan luka bakar.

BAHAN DAN METODE

BAHAN. Methocel K4M (Colorcon, USA), gliserin (Brataco), propilen glikol (Brataco), metil paraben (Brataco), propil paraben (Brataco). Putih telur ayam kampung (Kelompok Tani Ternak Giri Marga Ayu Banjar Pegongan, Desa Taman, Kecamatan Abiansema, Kabupaten Badung, Bali), infus NaCl 0,9% (Otsuka), Bioplacenton[®].

Alat. Termometer, gunting, kapas, pinset, perban, mikroskop dan jangka sorong, pH meter, viskometer *Brookfield Rotary*.

Hewan Coba. Tikus putih jantan (*Rattus norvegicus*) galur Wistar (Fakultas Kedokteran Universitas Airlangga) dengan usia 3 bulan dengan berat sekitar 250-300 g.

METODE. Formulasi Sediaan Gel. Susunan formula dari sediaan gel putih telur dapat dilihat pada Tabel 1.

Pembuatan Gel Putih Telur. Sediaan gel putih telur yang dibuat sebanyak 300 g. Methocel K4M ditimbang sebanyak 6 g kemudian dibasahi dengan gliserin 24 g. Methocel K4M yang sudah dibasahi kemudian ditambahkan air suling 100 mL dan diaduk perlahan sampai terbentuk gel. Metil paraben 0,54 g dan propil paraben 0,06 g kemudian dilarutkan dalam propilen glikol 6 g. Campuran propilen glikol dimasukkan ke dalam mortir dan diaduk merata sampai terbentuk masa gel. Gel didiamkan selama 24 jam agar mengembang dengan sempurna. Telur

38
dipisahkan putih telur dari kuning telurnya, kemudian putih telur ditimbang sebanyak 120 g lalu masukkan ke dalam mortar yang berisi gel dan ditambah air suling hingga 300 g. Gel diaduk perlahan agar tidak menimbulkan busa dan tercampur hingga homogen.

Evaluasi Sifat Fisik Sediaan Gel Putih Telur. Pemeriksaan mutu fisik gel putih telur meliputi pemeriksaan organoleptis, pengukuran pH, daya sebandan viskositas.

Penyiapan Bahan Kontrol Positif, Kontrol Negatif dan Perlakuan Gel Putih Telur. Larutan NaCl 0,9% sebagai bahan kontrol negatif (K-), Bioplacenton® digunakan sebagai kontrol positif (K+) dan gel putih telur (P) digunakan sebagai bahan uji.

Pembuatan Luka Bakar Tikus. Tikus terlebih dahulu diadaptasikan selama satu minggu dan

dari setiap luka bakar pada punggung tikus dengan cara eksisi pada bekas luka bakar dengan diameter sekitar 2 cm sampai sedalam otot. Jaringan kulit yang diambil dimasukkan ke dalam botol yang berisi formalin 10% untuk fiksasi jaringan. Pemeriksaan jumlah makrofag dan jumlah fibroblas dilakukan dengan pewarnaan *hematoxylin-eosin*.

Penetapan Jumlah Makrofag, Fibroblas dan Kepadatan Deposit Kolagen. Hasil pengamatan dilakukan di bawah mikroskop dengan perbesaran 400 kali dengan menghitung jumlah makrofag dan fibroblas aktif setiap lapangan pandang dengan mengamati dari sisi paling kiri atas sampai bawah. Makrofag pada perbesaran 400 kali akan berbentuk ireguler dan berwarna kebiruan dengan granul hasil fagositosis berwarna kecoklatan sebagai pigmen

Tabel 1. Susunan formula gel putih telur.

No	Nama Bahan	Konsentrasi	Komposisi	Fungsi
1	Putih Telur	40%	120 g	Bahan aktif
2	Methocel K4M	2%	6 g	Pembentuk gel
3	Gliserin	8%	24 g	Humektan
4	Propilen Glikol	2%	6 g	Pelarut
5	Metilparaben	0,18%	0,54 g	Pengawet
6	Propilparaben	0,02%	0,06 g	Pengawet
7	Air suling hingga	100%	300 g	Pelarut

diberikan makanan dan minuman. Masing-masing tikus dicukur bulunya pada bagian punggung. Selanjutnya luka bakar menggunakan aluminium panas suhu 800 °C dengan diameter 2 cm selama 20 detik.

Pengelompokan Perlakuan. Sebanyak 18 ekor tikus dibagi menjadi tiga kelompok masing-masing berisi 6 ekor tikus. Kelompok pertama dioles larutan NaCl 0,9% sebagai kontrol negatif. Kelompok kedua dioles dengan Bioplacenton® sebagai kontrol positif. Kelompok ketiga dioles gel putih telur 40%. Pengolesan gel pada luka bakar sebanyak 350 mg setiap 2 kali sehari. Setelah pengolesan masing-masing luka ditutup dengan perban untuk mencegah kontaminasi ke area luka. Tikus dipelihara pada kandangnya masing-masing serta diberi makanan dan minuman dengan jumlah dan jenis yang sama.

Pengambilan Jaringan. Pengambilan jaringan kulit tikus dilakukan pada hari ke-3 (fase inflamasi) dan hari ke-7 (fase proliferasi), masing-masing dikorbankan 3 ekor tikus pada setiap fase. Tikus dikorbankan dengan cara dibius dengan eter sampai tikus sudah tidak bisa bergerak lagi. Spesimen diambil

eksogen di dalam sitoplasma makrofag. Fibroblas umumnya berkelompok membentuk suatu garis sejajar dengan sitoplasma berwarna kemerahan dan jumlahnya diukur secara manual. Untuk pengukuran kepadatan kolagen, preparat diletakkan di bawah mikroskop cahaya pembesaran 400 kali kemudian kepadatan deposit kolagen diukur menggunakan program komputer *Adobe Photoshop 6.0*.

Penilaian Persen Kesembuhan Luka Bakar. Penilaian waktu penyembuhan luka bakar dilakukan setiap hari dengan mengamati warna pada daerah luka, kekeringan dengan meraba daerah luka dan mengukur diameter luka menggunakan jangka sorong. Perhitungan persentase penyembuhan luka bakar dengan rumus sebagai berikut⁽⁹⁾:

$$px = 100 - (dx/d \times 100\%)$$

px = persentase penyembuhan luka bakar pada hari ke x
d = diameter luka bakar hari pertama
dx = diameter luka bakar hari ke x

Analisis Data. Data hasil pengamatan fibroblas, makrofag, kepadatan kolagen dan persen kesembuhan dianalisis dengan ANOVA satu arah. Jika terdapat perbedaan yang nyata dilanjutkan uji jarak berganda Duncan dengan taraf kepercayaan 95%. Analisis statistik dengan menggunakan program SPSS for Windows versi 22.

HASIL DAN PEMBAHASAN

Hasil Formulasi Sediaan Gel Putih Telur. Bentuk sediaan gel dipilih karena kemampuan penyebarannya baik pada kulit, memberi rasa dingin melalui penguapan lambat dari kulit, kemudahan pencuciannya dengan air baik dan pelepasan obatnya baik⁽¹⁰⁾. Dalam proses pembuatan, putih telur yang dikocok mudah sekali berbusa. Adanya busa atau aerasi pada sediaan gel akan menghambat proses pelepasan dan absorpsi obat pada kulit. Oleh karena itu pada proses pembuatan gel putih telur, proses homogenisasi putih telur dengan gel dilakukan secara perlahan agar tidak menimbulkan busa. Evaluasi sediaan gel putih telur bertujuan untuk menjamin bahwa gel yang digunakan stabil dan memenuhi syarat sediaan gel. Evaluasi sediaan gel meliputi uji organoleptis, pH, daya sebar, homogenitas dan viskositas. Hasil evaluasi pengujian sediaan gel putih telur dapat dilihat pada Tabel 2.

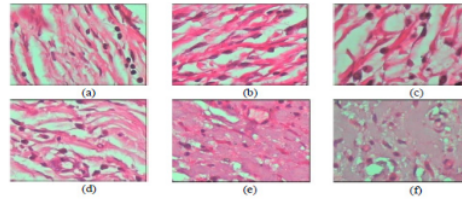
Viskositas sediaan gel yang diperoleh adalah 16.670 cps sedangkan daya sebar 5,1 cm. Pada kondisi tersebut, sediaan gel cukup mudah dioleskan pada daerah luka dan tetap melekat pada daerah luka. Berdasarkan evaluasi mutu fisik sediaan gel putih telur meliputi organoleptis, pH, daya sebar dan viskositas diketahui bahwa gel putih telur secara umum telah memenuhi persyaratan sediaan gel yang baik^(11,12). Dalam penyimpanan, evaluasi sediaan setelah bulan ke-9 menunjukkan hasil yang sama dengan sediaan setelah dibuat. Hal ini menunjukkan formula sediaan memiliki stabilitas fisika kimia yang baik.

Penambahan kombinasi pengawet metil paraben dan propil paraben dapat meningkatkan stabilitas sediaan. Persyaratan sediaan tidak mengandung aerasi juga membantu meningkatkan stabilitas sediaan karena dapat meminimalkan potensi terjadinya oksidasi.

Penetapan Jumlah Makrofag dan Fibroblas.

Hasil pengamatan makrofag dan fibroblas dapat dilihat pada Gambar 1.

Makrofag mencapai puncak pada hari ke-3



Gambar 1. Hasil pengamatan makrofag dan fibroblas dengan perbesaran 400x :

(a) K- (hari ke-3); (b) K+(hari ke-3); (c) P (hari ke-3); (d) K- (hari ke-7); (e) K+(hari ke-7); (f) P (hari ke-7).

sedangkan fibroblas mencapai puncaknya sekitar satu minggu setelah trauma dan merupakan sel dominan pada minggu pertama fase penyembuhan luka⁽¹³⁾.

Perhitungan rerata jumlah makrofag pada hari ke-3 yang disajikan pada Tabel 3. menunjukkan bahwa semua kelompok perlakuan berbeda bermakna. Hasil yang paling tinggi ada pada kelompok perlakuan putih telur yaitu $4,07 \pm 0,12$. Pada hari ke-7 menunjukkan bahwa kelompok perlakuan perlakuan putih telur berbeda bermakna dengan kelompok kontrol negatif dan tidak berbeda bermakna dengan kontrol positif. Perlakuan kontrol positif dan perlakuan putih telur menyebabkan penurunan jumlah makrofag pada hari ke-7. Sedangkan perlakuan kontrol negatif tidak terlihat terjadi penurunan aktivitas makrofag. Hal ini menunjukkan bahwa putih telur dapat menurunkan jumlah makrofag. Ovomusin, ovotransferin dan

Tabel 2. Hasil evaluasi sediaan gel putih telur.

Pengujian	Hasil	Persyaratan
Organoleptis		
Bentuk	Gel	Gel
Bau	Bau Khas	Bau Khas
Warna	Jernih, tanpa aerasi	Jernih, tanpa aerasi
pH	7,0	4-7
Homogenitas	Homogen	Homogen
Daya Sebar	5,1 cm	5-7 cm
Viskositas	16.670 cps	10.000-70.000 cps

lisosim di dalam kandungan putih telur bekerja meningkatkan aktivitas monosit dan makrofag dan sitotoksitas, menstimulasi *killer T-cells* dan meningkatkan aktivitas makrofag secara *in vitro*⁽²⁾. Sehingga pada pengamatan, jumlah makrofag pada kelompok perlakuan putih telur lebih banyak dibanding kelompok kontrol positif maupun negatif pada hari ke-3 dan menurun dengan cepat pada hari ke-7.

Makrofag mempunyai peran penting dalam respon imun. Fungsi utama makrofag dalam imunitas adalah

merupakan sel dominan pada minggu pertama fase penyembuhan luka⁽¹³⁾. Protein dalam putih telur yaitu ovalbumin berperan sangat penting sebagai sumber asam amino untuk *growth factor*. *Growth factor* ini berkontribusi dalam penyembuhan luka dengan menstimulasi fibroblas (*connectivetissue cells*) untuk memproduksi kolagen lebih banyak yang akan mengisi daerah luka⁽¹⁴⁾. Semakin tinggi jumlah fibroblas, maka kepadatan kolagen juga besar. Jumlah fibroblas mempengaruhi jumlah kolagen padat sebesar 33,9% sedangkan sisanya dipengaruhi

Tabel 3. Rerata jumlah makrofag dan fibroblas pada semua kelompok perlakuan.

Kelompok	Rerata jumlah makrofag		Rerata jumlah fibroblas	
	Hari ke-3	Hari ke-7	Hari ke-3	Hari ke-7
K (-)	2,47 ^a ± 0,12	3,53 ^a ± 0,30	1,27 ^a ± 0,12	2,07 ^a ± 0,11
K (+)	3,53 ^b ± 0,42	1,80 ^{b,c} ± 0,20	1,67 ^{b,c} ± 0,12	4,93 ^{b,c} ± 0,80
P	4,07 ^c ± 0,12	1,67 ^c ± 0,23	1,87 ^c ± 0,12	5,53 ^c ± 0,30

a,b,c menunjukkan perbedaan signifikan antar kelompok perlakuan ($p < 0,05$).

Keterangan : K (-) = kontrol negatif (larutan NaCl 0,9%); K (+) = kontrol positif (Bioplacenton®); P = perlakuan dengan gel putih telur.


fagositosis partikel asing yang masuk ke dalam tubuh, makromolekul antigen, sel atau jaringan sendiri yang mengalami kerusakan atau mati. Makrofag juga akan mengikuti netrofil menuju luka setelah 48-72 jam dan menjadi sel dominan setelah hari ke-3 setelah cedera. Debris dan bakteri akan difagositosis oleh makrofag. Makrofag juga berperan utama memproduksi berbagai *growth factor* yang dibutuhkan dalam produksi matriks ekstra seluler oleh fibroblas dan pembentukan neovaskularisasi. Keberadaan makrofag oleh karenanya sangat penting dalam fase penyembuhan ini⁽⁸⁾.

Berdasarkan perhitungan data rerata jumlah fibroblas pada hari ke-3, tampak bahwa kelompok perlakuan putih telur berbeda bermakna dengan kelompok kontrol negatif, dan tidak beda bermakna dengan kontrol positif. Hasil yang sama juga ditunjukkan pada perlakuan hari ke-7. Pada semua kelompok perlakuan terjadi peningkatan jumlah fibroblas dari hari ke-3 sampai hari ke-7. Peningkatan yang paling tinggi ditunjukkan oleh perlakuan gel putih telur. Berdasar hasil tersebut putih telur terbukti dapat meningkatkan aktivitas sel fibroblas.

Fibroblas adalah sel yang mensintesis matriks ekstraseluler dan kolagen yang berperan penting dalam penyembuhan luka. Fibroblas berfungsi mempertahankan integritas struktur jaringan ikat dengan memproduksi matriks ekstraseluler. Fibroblas terakumulasi di daerah luka melalui angiogenesis antara dua sampai lima hari setelah cedera dan

oleh faktor lain. Faktor lain adalah ketersediaan asam amino, suplai oksigen, antioksidan dan ketersediaan zat besi dalam tubuh. Asam amino adalah bahan pembentuk kolagen, sedangkan oksigen dan zat besi akan meningkatkan produksi kolagen dalam tubuh⁽²⁾.

Kepadatan Deposit Kolagen. Hasil pengamatan makrofag dan fibroblas dapat dilihat pada Gambar 2.



Gambar 2. Kepadatan deposit kolagen: (a) K - (hari ke-3), (b) K + (hari ke-3), (c) P (hari ke-3), (d) K - (hari ke-7), (e) K + (hari ke-7), (f) P (hari ke-7)

Berdasarkan data pada Tabel 4, dapat disimpulkan pada hari ke-3 kelompok kontrol positif, kelompok gel putih telur menunjukkan perbedaan bermakna dengan kelompok kontrol negatif. Sedangkan pada hari ke-7, ketiga kelompok perlakuan menunjukkan hasil yang berbeda bermakna. Rerata kepadatan deposit kolagen tertinggi berturut-turut ditunjukkan oleh pemberian kontrol positif, gel putih telur dan kontrol negatif. Kolagen termasuk protein fibrin, yang berada di daerah dermis berperan dalam pembentukan

struktur sel terbesar pada matriks ekstraseluler yang mempertahankan bentuk jaringan. Secara umum, kandungan kolagen dapat berjumlah sekitar 25-35% dari total protein pada tubuh. Kolagen tipe III dibentuk pada hari pertama sampai ketiga setelah trauma yang akan mencapai puncaknya pada minggu pertama. Kolagen tipe III ini akan digantikan oleh kolagen

Data hasil pengukuran diameter luka bakar pada tikus putih jantan yang diamati dari hari ke-3 hingga hari ke-7 dapat dilihat pada Tabel 5.

Berdasarkan perhitungan statistik, kelompok kontrol positif dan kelompok gel putih telur memberikan perbedaan bermakna dengan kelompok kontrol negatif. Kelompok perlakuan kontrol positif

Tabel 4. Hasil Kepadatan deposit kolagen hari ke-3 dan ke-7.

Perlakuan	Kepadatan Deposit Kolagen	
	Hari ke-3	Hari ke-7
K (-)	207,4167 ^a ± 14,33946	219,3833 ^a ± 11,76501
K (+)	236,4600 ^b ± 2,44514	239,5368 ^b ± 4,23257
P	229,5867 ^b ± 3,83914	223,8000 ^c ± 4,16360

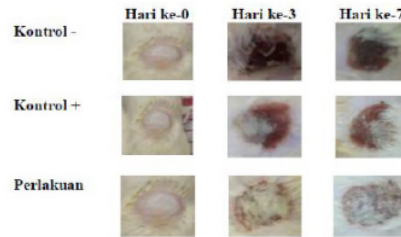
a,b,c menunjukkan perbedaan signifikan antar kelompok perlakuan ($p < 0,05$).

Keterangan : K (-) = kontrol negatif (larutan NaCl 0,9%) ; K (+) = kontrol positif (Bioplacenton®) ; P = perlakuan dengan gel putih telur.

tipe I yang lebih kuat saat proses penyembuhan luka memasuki fase maturasi yaitu sekitar minggu ketiga setelah cedera⁽⁸⁾.

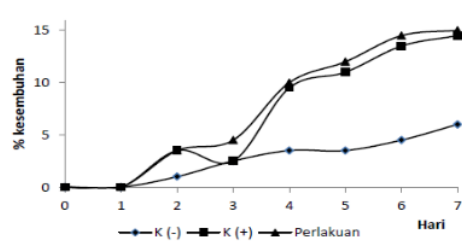
Perbedaan kepadatan deposit kolagen antara kontrol positif dengan perlakuan gel putih telur diduga disebabkan kandungan yang terdapat pada kontrol positif yaitu ekstrak plasenta 10%. Ekstrak plasenta mengandung *fibronectin* tipe III sebagai biogenik stimulator yang dapat meningkatkan atau mempercepat dan reproduksi sel kulit dan meregenerasi sel yang rusak⁽¹⁵⁾. Selain itu diduga disebabkan berat molekul dari kandungan senyawa kontrol positif lebih kecil dari berat molekul kandungan putih telur sehingga absorpsi topikal kontrol positif lebih baik dibandingkan dengan gel putih telur. Kepadatan deposit kolagen dengan pemberian gel putih telur akan meningkat hingga mencapai akhir fase proliferasi. Fase proliferasi ini akan berlangsung hingga hari ke-21⁽¹⁶⁾.

Persentase Kesembuhan Luka Bakar. Pengamatan makroskopis luka bakar pada punggung tikus dapat dilihat pada Gambar 3. Pada kontrol negatif, hari ke-4 dan ke-5 tampak luka bakar berwarna merah menandakan luka memasuki fase proliferasi. Pada hari ke-6 dan 7 jaringan kulit kontrol negatif mengalami nekrosis, sedangkan pada kontrol positif dan perlakuan gel putih telur tidak terdapat nekrosis dan luka tampak berwarna merah. Perbedaan ini disebabkan karena larutan NaCl 0,9% sebagai kontrol negatif tidak memiliki kandungan antimikroba sehingga terjadi infeksi lebih besar dan mengganggu regulasi proliferasi fibroblas. Secara visual, luka pada kontrol negatif tampak berwarna kehitaman yang disebabkan karena nekrosis, sedangkan pada kontrol positif dan kelompok perlakuan luka tetap berwarna merah.



Gambar 3. Pengamatan makroskopis luka bakar hari ke-0, ke-3, dan ke-7.

tidak berbeda bermakna dengan kelompok kontrol positif dan kelompok gel putih telur. Hal tersebut menunjukkan bahwa kelompok kontrol positif dan kelompok gel putih telur dapat mempercepat penyembuhan luka bakar. Data diameter luka dibuat dalam bentuk persen (%) untuk mengetahui peningkatan kesembuhan luka bakar pada tikus putih dapat dilihat pada Gambar 4. Persentase tertinggi penyembuhan luka berturut-turut adalah pemberian gel putih telur, kontrol positif dan kontrol negatif.



Gambar 4. Grafik rerata persen kesembuhan hari ke-3 dan hari ke-7.

18
Tabel 5. Hasil perhitungan diameter luka hari ke-3 sampai hari ke-7.

16

Perlakuan	Diameter Luka (cm)				
	Hari ke -3	Hari ke -4	Hari ke -5	Hari ke -6	Hari ke -7
K (-)	1,95 ^a ± 0,050	1,93 ^a ± 0,029	1,93 ^a ± 0,03	1,92 ^a ± 0,03	1,88 ^a ± 0,03
K (+)	1,87 ^b ± 0,03	1,82 ^b ± 0,03	1,78 ^b ± 0,03	1,73 ^b ± 0,08	1,72 ^b ± 0,08
P	1,85 ^b ± 0,00	1,80 ^b ± 0,05	1,77 ^b ± 0,03	1,72 ^b ± 0,03	1,70 ^b ± 0,050

a,b,c menunjukkan perbedaan signifikan antar kelompok perlakuan ($p < 0,05$).

Keterangan : K (-) = kontrol negatif (larutan NaCl 0,9%); K (+) = kontrol positif (Bioplacenton®); P = perlakuan dengan gel putih telur.

40
SIMPULAN

Berdasarkan analisis data maka dapat disimpulkan bahwa pemberian topikal gel putih telur dapat menurunkan jumlah makrofag dan meningkatkan jumlah fibroblas. Gel putih telur juga dapat meningkatkan kepadatan deposit kolagen dan mempercepat waktu penyembuhan luka pada luka bakar derajat II pada tikus putih jantan.

DAFTAR PUSTAKA

- Noer MS. Penanganan luka bakar akut. In Noer, M.S. (eds) Penanganan luka bakar. 2006. Airlangga University Press. 3-5.
- Abdou AM, Kim M, Sato K. Functional proteins and peptides of hen's egg origin. In Ledesma BH, Hsieh CC (eds). Bioactive Food Peptides in Health and Disease. 2013. InTech. 120-36.
- Kratz F. Albumin as a drug carrier: design of prodrugs, drug conjugates and nanoparticles. J. Control. Release. 2008. 132:171-83.
- Pieroni A, Quave CL, Santoro RF. Folk pharmaceutical knowledge in the territory of the dolomiti lucane, Inland Southern Italy. Journal of Ethnopharmacology. 2004. 95: 373-84.
- Rukiana A. Uji efek penyembuhan luka bakar menggunakan putih telur ayam kampung (albumin) pada kelinci (*Oryctolagus cuniculus*). Skripsi. Fakultas Farmasi. Universitas Indonesia Timur, Makassar. 2011.
- James HH, David MH. Burns, in: Schwartz's principles of surgery. 18th ed. McGraw-Hill. New York. 2005. p.189-216
- Townsend CM, Beauchamp RD, Evers BM, Mattox KL. (eds). Ilmu bedah sabiton, Buku Kedokteran EGC. 2010.
- Gurtner GC. Wound healing, normal and abnormal. In: Thorne CH, Beasley RW, Aston SJ, Bartlett SP, Gurtner GC, Spear SL. Grabb and Smith's Plastic. 6th ed. 2007. 15-22.
- Huseini HF, Rahimzadeh G, Fazeli MR, Mehrzama M, Salehi M. Evaluation of wound healing activities of kefir products. Burns. 2012. 38. 719 - 23.
- Allen LV, Popovich NG, Ansel HC. Ansel's pharmaceutical dosage form and drug delivery systems. Lippincott Williams & Wilkins, 2005.
- Garg A, Deepika A, Garg S, Singla AK. Spreading of semisolid formulation. USA: Pharmaceutical Tecnology. 2002. 84-104.
- Bushe L. Presented at the Advisory Committee for Pharmaceutical Science Meeting on March 12. 2003. www.fda.gov/ohrms/dockets/ac/03/slides/3926SI_11Buhse.ppt. Diakses pada 30 Agustus, 2016.
- Falanga V. The chronic wound: impaired healing and solutions in the context of wound bed preparation. Blood Cells, Molecules, and Diseases. 2004. 32 (1): 88-94.
- Saeed MA, Ahmad I, Yaqub U, Akbar S, Waheed A, Saleem M, Nasirudin. Aloe vera: a plant of vital significance. Quarterly Science Vision. 2003. Vol. 9 No.1-2 Jul-Dec.
- Biswas TK, Auddy B, Bhattacharya NP, Bhattacharya S. Mukherjee B. Wound healing activity of human placental extracts in rats. Acta Pharmacol Sin. 2001. 22:1113-6.
- Arisanty IP. Konsep dasar manajemen perawatan luka. 2013. EGC.

Efek Gel Putih Telur terhadap Penyembuhan Luka Bakar pada Tikus Putih (*Rattus novergicus*)

ORIGINALITY REPORT

20%

SIMILARITY INDEX

20%

INTERNET SOURCES

8%

PUBLICATIONS

1%

STUDENT PAPERS

PRIMARY SOURCES

1	media.neliti.com Internet Source	1%
2	123dok.com Internet Source	1%
3	Submitted to iGroup Student Paper	1%
4	journal-denta.hangtuah.ac.id Internet Source	1%
5	etheses.uin-malang.ac.id Internet Source	1%
6	repository.ub.ac.id Internet Source	1%
7	repository.uhamka.ac.id Internet Source	1%
8	jurnal.untan.ac.id Internet Source	1%
9	oseana.lipi.go.id Internet Source	1%

10	digilib.uns.ac.id Internet Source	1 %
11	id.scribd.com Internet Source	1 %
12	journal.fkumpalembang.ac.id Internet Source	1 %
13	core.ac.uk Internet Source	<1 %
14	farmasetika.com Internet Source	<1 %
15	repository.ucb.ac.id Internet Source	<1 %
16	alhada-fisip11.web.unair.ac.id Internet Source	<1 %
17	doktermaya.wordpress.com Internet Source	<1 %
18	jurnal.unpad.ac.id Internet Source	<1 %
19	id.unionpedia.org Internet Source	<1 %
20	puyer.wordpress.com Internet Source	<1 %
21	yusufsukarta.blogspot.com Internet Source	<1 %

22	de.scribd.com Internet Source	<1 %
23	jurnal.ugm.ac.id Internet Source	<1 %
24	karyagilang.blogspot.com Internet Source	<1 %
25	Ave Olivia Rahman, Humaryanto Humaryanto. "EFEK SALEP EKSTRAK PINANG TERHADAP LEVEL FIBROBLAST DAN KOLAGEN PADA PROSES PENYEMBUHAN LUKA", JAMBI MEDICAL JOURNAL "Jurnal Kedokteran dan Kesehatan", 2019 Publication	<1 %
26	docplayer.info Internet Source	<1 %
27	perikananbadung.blogspot.com Internet Source	<1 %
28	repository.unej.ac.id Internet Source	<1 %
29	widyametha.wordpress.com Internet Source	<1 %
30	Oktavian Tamon, A A G P Wiraguna, Wimpie Pangkahila. "Injeksi asam hialuronat di lapisan dermis menghambat peningkatan ekspresi MMP-1 tikus yang dipajan sinar ultraviolet-B (UVB)", JURNAL BIOMEDIK (JBM), 2017	<1 %

31	jurnalmahasiswa.unesa.ac.id Internet Source	<1 %
32	spesialis1.bpre.fk.unair.ac.id Internet Source	<1 %
33	e-journal.unair.ac.id Internet Source	<1 %
34	idoc.pub Internet Source	<1 %
35	repository.unair.ac.id Internet Source	<1 %
36	zombiedoc.com Internet Source	<1 %
37	Nurul Fitri Ramdani, Christi Mambo. "UJI EFEK DAUN KEMANGI (<i>Ocimum basilicum</i> L.) TERHADAP PENYEMBUHAN LUKA INSISI PADA KELINCI (<i>Oryctolagus cuniculus</i>)", Jurnal e-Biomedik, 2014 Publication	<1 %
38	dun-burung.blogspot.com Internet Source	<1 %
39	journal.umsu.ac.id Internet Source	<1 %
40	jurnal.widyamanggala.ac.id Internet Source	<1 %

41

ojs3.unpatti.ac.id

Internet Source

<1 %

42

repository.unand.ac.id

Internet Source

<1 %

43

www.slideshare.net

Internet Source

<1 %

Exclude quotes Off

Exclude matches Off

Exclude bibliography On

Efek Gel Putih Telur terhadap Penyembuhan Luka Bakar pada Tikus Putih (*Rattus novergicus*)

GRADEMARK REPORT

FINAL GRADE

/0

GENERAL COMMENTS

Instructor

PAGE 1

PAGE 2

PAGE 3

PAGE 4

PAGE 5

PAGE 6

PAGE 7
