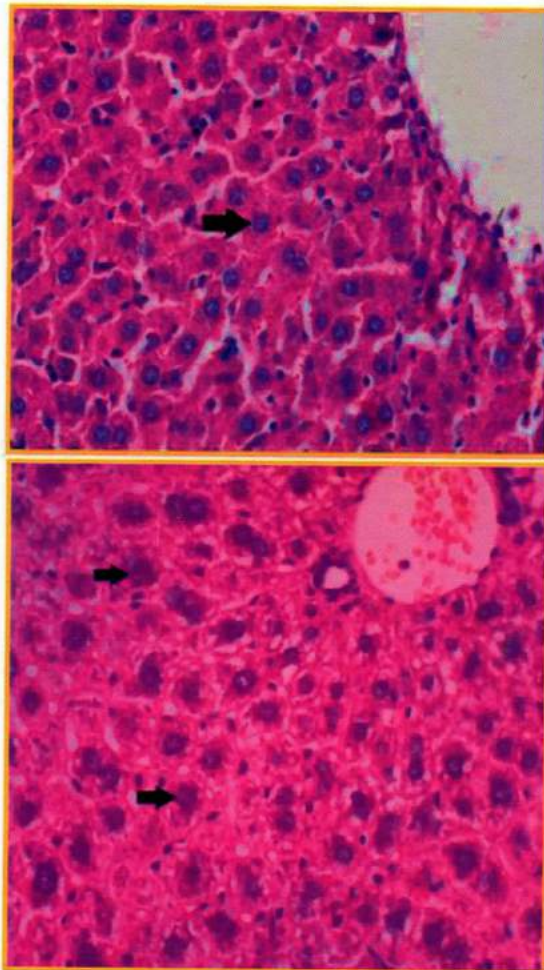


Journal of Basic Medical Veterinary



JBMV.	Vol. 4	No. 2	Hal. 81-156	Surabaya, Des. 2015	ISSN 2302-6820
-------	--------	-------	-------------	---------------------	----------------

Journal of Basic Medicine Veterinary

Vol.4, No.2, Desember 2015

Jurnal Kedokteran Dasar Veteriner memuat tulisan ilmiah dalam bidang
Kedokteran Hewan dan Peternakan

Terbit pertama kali tahun 2012 dengan frekuensi terbit dua kali setahun pada bulan
Juni dan Desember

Susunan Dewan Redaksi

- Pelindung : Dekan Fakultas Kedokteran Hewan Unair
- Penanggungjawab : Ketua Departemen Kedokteran Dasar Veteriner
- Ketua Penyunting : Sri Agus Sudjarwo
- Sekretaris : Rochmah Kurnijasanti
- Bendahara : M. Gandul Atik Yuliani
- Penyunting Pelaksana : E. Bimo Aksono H.
Iwan Syahrial Hamid
Ngakan Made Rai Widjaja
Anwar Ma'ruf
Moch. Lazuardi
Dewa Ketut Meles
Chairul Anwar Nidom
Retno Bijanti
Retno Sri Wahyuni
Setiawati Sigit
Setya Budhy
Kadek Rachmawati
Rahmi Sugihartuti
- Penyunting Teknis : Kuncoro Puguh Santoso
Tutik Juniastuti
Nove Hidajati
R. Budi Utomo
Moh. Sukmanadi
- Tata Usaha : Ratna Damayanti
Lilik Maslachah
- Alamat : Sekretariat Journal of Basic Medical Veterinary
Departemen Kedokteran Dasar Veteriner
Fakultas Kedokteran Hewan Universitas Airlangga
Kampus C Unair – Mulyorejo, Surabaya
Email : jbmvetunair@gmail.com

Journal of Basic Medicine Veterinary

Vol.4, No.2, Desember 2015

Ketentuan Umum Penulisan Naskah

1. **Ketentuan Umum**
 - a. Jurnal Kedokteran Dasar Veteriner memuat tulisan ilmiah dalam bidang Kedokteran Hewan dan Peternakan terutama tentang Kedokteran Dasar berupa hasil penelitian, artikel ilmiah, ulasan balik (*review*) dan laporan kasus baik dalam bahasa Indonesia maupun bahasa Inggris.
 - b. Naskah harus orisinal, belum pernah diterbitkan, apabila diterima dan diterbitkan oleh Jurnal Kedokteran Dasar Veteriner tidak boleh diterbitkan dalam majalah ataupun media lain.
2. **Standar Penulisan**
 - a. Naskah diketik dengan jarak 2 spasi, kecuali judul, abstrak, judul tabel, judul gambar, daftar pustaka dan lapiran diketik menurut ketentuan tersendiri.
 - b. Alinea baru dimulai 3 (tiga) ketukan ke dalam atau (First line 0.3")
 - c. Huruf standar untuk penulisan adalah Times New Roman 12
 - d. Memakai kertas HVS ukuran A4
 - e. Menggunakan bahasa Indonesia atau bahasa Inggris
 - f. Tabel/Iluatrasi/gambar harus amat jelas dengan menyertakan *file scanning* (foto) terpisah dengan naskah dengan format JPG, keterangan tabel, gambar atau penjelasan lain dalam lampiran diketik 1 (satu) spasi.
3. **Tata cara Penulisan Naskah Ilmiah**
 - a. Tebal seluruh naskah maksimal 14 halaman
 - b. Penulisan topik (Judul, Nama Penulis, Abstrak, Pendahuluan, Metode, dst) tidak menggunakan huruf capital (sentence), tetapi menggunakan *title case* dan diletakkan dipinggir sebelah kiri, kecuali judul abstrak diletakkan ditengah.
 - c. Sistematika penulisan makalah adalah judul, nama penulis dan identitas, abstrak dengan *key word*, pendahuluan, materi dan metode, hasil dan pembahasan, kesimpulan, ucapan terima kasih, daftar pustaka, dan lampiran.
 - d. Judul harus pendek, spesifik, tidak boleh disingkat, dan informatif yang ditulis dalam bahasa Indonesia dan Inggris
 - e. Nama penulis di bawah judul, identitas dan instansi penulis harus jelas tidak boleh disingkat dan ditulis di bawah nama penulis.
 - f. Abstrak maksimal terdiri dari 200 (dua ratus) kata, diketik 1 (satu) spasi dalam bahasa Indonesia dan Inggris.
 - g. Kata kunci (*key word*) maksimum 5 (lima) kata setelah abstrak
 - h. Materi dan metode memuat peralatan/ bahan yang digunakan terutama yang spesifik.
 - i. Daftar Pustaka disusun secara alfabetik tanpa nomor urut. Singkatan majalah/jurnal berdasarkan tatacara yang dipakai oleh masing-masing jurnal. Diketik 1 (satu) spasi dengan paragraph hanging 0.3" dan before 3.6 pt. Proporsi daftar pustaka, jurnal/ majalah Ilmiah (60%) dan *textbook* (40%). Berikut contoh penulisan daftar pustaka berturut-turut untuk *textbook* dan jurnal.
 - j. Tabel, Keterangan Gambar atau penjelasan lain dalam lampiran diketik 1(satu) spasi dengan huruf *times new roman* 12.
4. Pengiriman naskah dapat dilakukan setiap saat dalam bentuk cetakan print out sebanyak 3 (tiga) eksemplar ke alamat redaksi Departemen Kedokteran Dasar Veteriner FKH Universitas Airlangga Kampus C Mulyorejo Surabaya 60115, telepon 031-5993016, Fax. 031-5993015, e-mail : jbmvnair@gmail.com.
5. **Ketentuan akhir**
Terhadap naskah yang dikirim redaksi berhak untuk
 - a. Memuat naskah tanpa perubahan.
 - b. Memuat naskah dengan perubahan.
 - c. Menolak naskah.
6. Redaksi tidak bertanggung jawab atas isi naskah.
7. Naskah yang telah dimuat dikenai biaya penerbitan dan biaya pengiriman dengan mengirimkan ke rekening
8. Harga langganan Rp. 200.000,- / tahun
9. Seluruh keputusan redaksi tidak dapat diganggu gugat dan tidak diadakan surat menyurat untuk keperluan itu.

Journal of Basic Medicine Veterinary

Vol.4, No.2, Desember 2015

Terbit setiap 6 bulan pada bulan Juni dan Desember

DAFTAR ISI

	Halaman
01 Pengaruh Pemberian Vitamin C terhadap Gambaran Histopatologi Hepar Mencit (<i>Mus musculus</i>) (Phanjat Mukti Utomo, Thomas V. Widiyatno, Tutik Juniastuti)	81 - 87
02 Influence of <i>Hibiscus sabdariffa</i> L. Calyx on Aleolar Histopathological Feature of Cigarette Smoke Exposed Mice (Riski Rostantinata, Mas'ud Hariadi, Ngakan Made Rai Widjaja).....	88 - 93
03 Pengaruh Pemberian L-Arginine Secara Oral terhadap Gambaran Histologi Tubulus Seminiferus Testis Kelinci (<i>Oryctolagus cuniculus</i>) (Fachruddin Aziz, Indah Norma Triana, Nove Hidajati, Thomas V. Widiyatno, Ratna Damayanti, Liany Nangoi)	94 - 99
04 Infusum Daun Cincau Hijau sebagai Pemanfaatan Antiradang Lambung pada Tikus Putih (<i>Rattus Norvegicus</i>) yang Diinduksi Menggunakan Kafein dengan Pemeriksaan Histopatologi (Sherly Maubella, Intan Aprilia A., Wildan Ramadhan, Romy Muhammad Dary Mufa, Bagus Aditya K, Hani Plumeriastuti)	100 - 105
05 Pengaruh Ekstrak Daun Sambiloto (<i>Andrographis paniculata</i>) Sebagai Immunostimulator Terhadap Proliferasi Sel Limfosit Darah Mencit Yang Diinfeksi <i>Salmonella typhimurium</i> (Nuril Fadhilah, Dewa Ketut Meles, Adi Prijo Rahardjo).....	106 - 112
06 Efek Ekstrak Daun Tanaman Kayu Kuning (<i>Arcangelisia flava merr</i>) Sebagai Pencegah Gangguan Fungsi Hepar Melalui Pemeriksaan Kadar Bilirubin , SGPT dan SGOT Pada Serum Darah Tikus Putih (<i>Rattus norvegicus</i>) (Rentain Ginal, M.Gandul Atik Yuliani, Hani Plumeriastuti)	113 - 118
07 Uji Aktivitas Lendir Bekicot (<i>Achatina fulica</i>) Terhadap Tingkat Kesembuhan Luka Insisi Secara Makroskopis dan Mikroskopis pada Ular Sanca Batik (<i>Python reticulatus</i>) (Isma Olivia Latifa, Iwan Sahrial H., Thomas V. Widiyatno)	119 - 123
08 Prevalensi dan Derajat Infeksi Cacing Saluran Pencernaan <i>Cerous timorensis</i> (Blainville1822) (RusaTimor) dan <i>Axis axis</i> (Exrl 1788) (Rusa Totol) di Pendopo Tulungagung (Niken Rahmawati, Sri Mumpuni Sosiawati, Emy Koestanti Sabdoningrum).....	124 - 130
09 Daya Antibakteri Ekstrak Tanaman Meniran (<i>Phyllanthus niruri</i> L) Sebagai Alternatif Pengganti Antibiotik Flumequin Terhadap Bakteri <i>E. coli</i> Isolat Lapang Pada Ayam Broiler (Lalu Aditya Pratama Putra, Soeharsono, Sri Chusniati)	131 - 135
10 Pengaruh Pemberian Propolis Terhadap Gambaran Histopatologi Hepar Mencit (<i>Mus musculus</i>) Jantan (Agil Rahmat Akbari, Eka Pramytha H., Widya Paramita L., Julien Soepraptini, Suryo Kuncoro, Lita Rakhma Y.).....	136 - 142

- 11 Daya Antibakterial Ekstrak Tanaman Patikan Kerbau (*Euphorbia hirta* L.) Terhadap Pertumbuhan *Staphylococcus aureus* (Nur Faizah, Setiawati Sigit, Bambang Poernomo)..... 143 - 148
- 12 Potensi Ekstrak Bunga Rosella (*Hibiscus sabdariffa* Linn.) Sebagai Hepatoprotektor Pada Keracunan Logam Berat Timbal (Rochmah Kurnijasanti, Tutik Juniastuti, Sri Agus Sudjarwo)..... 149 - 154

UJI AKTIVITAS LENDIR BEKICOT (*Achatina fulica*) TERHADAP TINGKAT KESEMBUHAN LUKA INSISI SECARA MAKROSKOPIS DAN MIKROSKOPIS PADA ULAR SANCA BATIK (*Python reticulatus*)

ACTIVITY TEST OF SNAIL MUCUS (*Achatina fulica*) ON THE HEALING LEVEL OF INCISION WOUND GROSSLY AND MICROSCOPICALLY IN BATIK PYTHON SNAKE (*Python reticulatus*)

Isma Olivia Latifa¹⁾, Iwan Sahrial H.²⁾, Thomas V. Widiyatno²⁾

¹⁾Mahasiswa, ²⁾Dosen

Fakultas Kedokteran Hewan Universitas Airlangga

Kampus C UNAIR, Jl. Mulyorejo-Surabaya 60115

Telp. 031-5992785, Fax. 031-5993015

Email : isma.olivia@gmail.com

ABSTRACT

The aim of this research was to determine the provision of mucus snail (*Achatina fulica*) can accelerate wound healing incision on the macroscopic and microscopic batik python snake (*Python reticulatus*). The number of treatment were two groups P1 (Betadine that containing povidone iodine 10%) and P2 (Mucus snail), each of group was divided into eight snakes were adopted for seven days. Topical treatment was done after 24 hours. Wound showed positive symptoms such as acute inflammation and pus yellowish. On the day 10 of this research was observed grossly and microscopically taken to the skin organ preparations. result showed that mucus snail can reduced damaged of histopatologic snake skin in The macroscopic data obtained were precessed with *Chi-Square tests* and the mikroskopik data obtained were precessed with *Mann-Withney test*. Result showed that mucus snail can reduced damaged of histopatologic snake skin in epitelisation.

Keywords: Mucus snail (*Achatina fulica*), batik python (*Python reiculatus*), healing level.

ABSTRAK

Tujuan dari penelitian ini adalah untuk mengetahui pemberian lendir bekicot (*Achatina fulica*) dapat mempercepat penyembuhan luka insisi secara makroskopik dan mikroskopik pada ular sanca batik (*Python reticulatus*). Jumlah pengobatandi bagi menjadi dua kelompok P1 (Betadine yang mengandung povidone iodine 10%) dan P2 (Lendir siput), detiap kelompok dibagi menjadi delapan ular yang diadopsi selama tujuh hari. Pengobatan topikal dilakukan setelah 24 jam. Luka menunjukkan gejala positif seperti peradangan akut dan nanah kekuningan. Pada hari 10 penelitian ini diamati secara makroskopis dan mikroskopis dengan mengambil organ kulit. Hasil penelitian menunjukkan bahwa lendir bekicot dapat mengurangi kerusakan kulit ular secara histopatologi. Data makroskopik diolah dengan tes Chi-Square dan data mikroskopik diolah dengan uji Mann-Whitney. Hasil penelitian menunjukkan bahwa lendir bekicot dapat mengurangi kerusakan kulit ular pengamatan histopatologi di epitelisasi.

Kata kunci: Lendir bekicot (*Achatina fulica*), python batik (*Python reiculatus*), tingkat kesembuhan

Pendahuluan

Ular adalah hewan liar yang saat ini masih banyak dijumpai di sekitar kita. Salah satunya adalah ular sanca batik yang mempunyai nama latin *Python reticulatus*. Berbagai upaya untuk merawat ular sanca batik dilakukan mulai dari menyediakan kandang yang ideal dan menjaga kebersihannya, pakan yang sehat, mengembangbiakkan untuk memperoleh keturunan dengan mengawinkan jenis ular sanca batik, serta melakukan perawatan kondisi kesehatan, terutama bila terjadi luka pada tubuh.

Luka adalah terputusnya kontinuitas atau hubungan anatomis jaringan sebagai akibat dari ruda paksa. Proses yang kemudian terjadi pada jaringan yang rusak tersebut adalah penyembuhan luka yang dapat dibagi dalam empat fase yaitu hemostatis, inflamasi, proliferasi, atau granulasi, dan remodeling (Guo and DiPietro, 2010).

Penyembuhan luka merupakan proses alamiah dari tubuh, tetapi penggunaan beberapa obat diberikan untuk mempercepat proses penyembuhan luka (Taqwim, 2009). Beberapa obat yang membantu mempercepat proses penyembuhan saat ini relatif mahal. Selain itu seringkali terjadi kekebalan atau yang biasa disebut resistensi pada tubuh, terutama pada penggunaan antibiotika yang tidak tepat sesuai aturan. Resistensi tersebut dapat menimbulkan dampak pada peningkatan aktivitas bakteri pada luka.

Ada beberapa cara yang dilakukan manusia untuk menyembuhkan luka salah satunya adalah dengan menggunakan obat antiseptic seperti betadine. Betadine mengandung 10 % povidone iodine. Povidone Iodine harus digunakan secara hati-hati pada penderita yang alergi terhadap iodine karena dapat menimbulkan alergi sehingga dapat menghambat penyembuhan luka. Alergi povidone-iodine dapat menyebabkan dermatitis. Selain

itu, alergi povidone juga berpotensi mengakibatkan syok anafilaksis (Mawaddatulkarimah, 2014). Pengobatan alternatif selain menggunakan obat sintetis adalah menggunakan tanaman atau herbal yang berkhasiat sebagai obat dan beberapa bahan alam.

Negara yang beriklim tropis seperti Indonesia memiliki potensi alam yang sangat besar untuk digali, salah satunya adalah pemanfaatan flora dan fauna dibidang kesehatan. Masyarakat desa terpencil tidak tergantung sepenuhnya pada obat modern karena faktor geografis yang tidak memungkinkan ketersediaan obat-obatan. Mereka mewarisi pengobatan tradisional secara turun temurun, bahan alam yang dipercaya berkhasiat sebagai bahan antimikroba salah satunya adalah lendir bekicot (*Achatina fulica*) (Grahacendikia, 2009 dalam Purnasari, 2012) yang diberikan secara topical pada luka external. Penyembuhan menggunakan lendir bekicot bisa menjadi salah satu alternatif karena mudah dalam penggunaan, daya sebar pada kulit baik, tidak menyumbat pori permukaan kulit, juga memiliki efek antibakteri. Berdasarkan dari fungsi protein ini diperkirakan kandungan protein hewani pada lendir bekicot mempunyai nilai biologis yang tinggi, yaitu dalam penyembuhan dan penghambatan proses inflamasi (Ernawati, 1994 dalam Purnasari, 2012).

Penelitian mengenai lendir bekicot belum banyak dilakkan, sehingga penelitian ini ingin mengetahui mengenai uji aktivitas lendir bekicot (*Achatina fulica*) terhadap tingkat kesembuhan luka insisi secara makroskopis dan mikroskopis pada ular sanca batik (*Python reticulatus*).

Materi dan Metode Penelitian

Penelitian ini dilaksanakan di kandang hewan coba Fakultas Kedokteran Hewan Universitas Airlangga sebagai tempat pemeliharaan ular dan Laboratorium Patologi Veteriner untuk

membuat sediaan preparat mikroskopis luka insisi. Penelitian ini dilaksanakan pada bulan November 2014 sampai bulan Maret 2015.

Beberapa bahan penelitian yang digunakan adalah *Betadine* sebagai media perbandingan, dan lendir bekicot sebagai media pengobatan yang diperoleh dengan cara memecah cangkang bekicot pada bagian ujungnya yang lancip kemudian ditampung dengan dimasukkan ke dalam tabung reaksi. Kapas Alkohol digunakan untuk membersihkan daerah yang akan diinsisi sebelum diberikan Lidokain untuk anastesi daerah yang akan diinsisi.

Peralatan yang digunakan pada penelitian ini adalah kandang hewan coba berupa kandang kelompok perlakuan yang terbuat dari plastik berbentuk lemari yang mempunyai lima laci, keranjang buah dengan penutupnya, glove tebal, hook, tabung reaksi, scalpel, penggaris, spuit, plester luka, pipet, object glass, cover glass dan mikroskop.

Penelitian ini menggunakan hewan coba ular sanca batik betina (*Python reticulatus*) sebanyak 16 ekor yang diadaptasikan terlebih dahulu selama seminggu. Selama adaptasi diberikan makanan dan minuman secukupnya, serta melakukan pemeriksaan dan perawatan kesehatan. Setelah masa adaptasi, ular sanca batik dikelompokkan secara acak secara terbagi menjadi dua kelompok perlakuan yaitu P1 dan P2 dengan setiap kelompok tiap delapan replikasi.

Sebelum dilakukan insisi untuk pembuatan luka, kapas Alkohol dioleskan pada bagian kulit yang akan di anastesi, kemudian di berikan Lidokain (100 mg/kg BB) secara intra muscular dan di tunggu selama tiga menit agar ular tersebut teranastesi. Insisi dilakukan pada sepertiga panjang tubuh dari kepala ular sepanjang 2 cm dan kedalamannya 0,3 cm. Kapas Alkohol diberikan terlebih dahulu untuk

membersihkan daerah muskulus yang akan diinsisi kemudian *Scalpel* ditegakkan dengan jari telunjuk dan ibu jari tangan kiri bertindak sebagai peregangan dan penekanan. *Scalpel* dipegang dengan menggenggam bagian *handle* pada tangan kanan dan dengan membentuk sudut 30-40° dengan kulit. Insisi dilakukan dengan menarik *scalpel* ke arah *caudal* (Asali, 1993).

Pengobatan dilakukan secara topical setelah 24 jam. Luka menunjukkan gejala positif berupa peradangan akut dan nanah berwarna putih kekuningan. Pengobatan dilakukan sehari sekali hingga terjadi kesembuhan luka dan pengelupasan keropeng (Umar dkk., 2012). Pengobatan dilakukan dengan mengoleskan *betadine* (mengandung *povidone iodine 10%*) pada P1 dan Lendir bekicot pada P2.

Pengamatan makroskopis dan mikroskopis menggunakan skoring dilakukan pada hari ke-10. Pada pengamatan mikroskopis dilakukan pembuatan preparat dan diamati di bawah mikroskop perbesaran 400x.

Data hasil pengamatan uji aktivitas lendir bekicot (*Achatina fulica*) terhadap tingkat kesembuhan luka insisi secara makroskopis dan mikroskopis pada ular sanca batik (*Python reticulatus*) yang sudah diberi skor kemudian diolah dengan penilaian peringkat (*rank*) lalu dianalisis dengan uji statistik non-parametric dengan *Chi-Square Tests* untuk mengetahui data penilaian makroskopis dengan hasil positif atau negatif pada perbandingan kedua perlakuan. Data penilaian mikroskopis akan dianalisis dengan *Mann-Whitney Test* pada tingkat signifikansi 5% untuk mengetahui kelompok mana yang memberikan hasil berbeda nyata. Analisis statistik dilakukan dengan menggunakan program SPSS for windows 20.

Hasil dan Pembahasan

Hasil pengamatan secara makroskopis terhadap perubahan proses

penyembuhan luka yang dianalisis menggunakan *Chi-Square Tests* dapat dijelaskan pada Tabel 1.

Hasil pengamatan secara mikroskopis terhadap proses penyembuhan luka yang dianalisis menggunakan *Mann-Whitney Test* dapat dijelaskan pada Tabel 2.

Pengaruh proses di atas berkaitan dengan pengobatan yang diberikan pada perlakuan. Perlakuan dua yang menggunakan lendir bekicot hasilnya lebih efektif cepat menyembuhkan luka jika dilihat secara mikroskopis. Hal ini disebabkan glycosaminoglycan dan proteoglycan yang terkandung dalam

Tabel 1. Nilai persentase makroskopis pada kulit ular

Kelompok	Kemerahan		Bengkak		Exudate	
	P1	P2	P1	P2	P1	P2
Jumlah (n)	3	5	3	5	1	4
Persen (%)	37,5 %	62,5 %	37,5%	62,5%	12,5%	50%

Keterangan :

P1 : Diberi Betadin (mengandung 10% povidine iodine)

P2 : Diberi Lendir Bekicot (*Achatina fulica*)

Tabel 2. Nilai rerata mikroskopis kulit ular

Kelompok	Kolagen	Epitelisasi	Angiogenesis	Sel Fibroblas
P1	9,56 ^b ± 0,81	11,31 ^a ± 0,80	9,75 ^b ± 0,88	8,75 ^b ± 0,51
P2	7,44 ^b ± 0,81	5,69 ^b ± 0,80	7,25 ^b ± 0,88	8,25 ^b ± 0,51

^{a, b} Superskrip yang berbeda pada kolom yang sama menunjukkan perbedaan yang nyata (p<0,05)

Keterangan :

P1 : Diberi Betadin (mengandung 10% povidone iodine)

P2 : Diberi Lendir Bekicot (*Achatina fulica*)

Pada penelitian ini di asumsikan proses penyembuhan yang diobati dengan lendir bekicot akan mengalami penutupan luka. Setelah dilakukan penilaian makroskopis dan mikroskopis pada hari ke-10 maka dapat ditentukan presentase (makroskopis) dan nilai rerata (mikroskopis) pada setiap perlakuan (Tabel 1 dan Tabel 2), menunjukkan bahwa pengobatan menggunakan betadin dan lendir bekicot tidak menunjukkan perbedaan yang nyata pada penilaian makroskopis, sedangkan perbedaan yang nyata terlihat pada penilaian mikroskopis pada pengamatan epitelisasi.

lendir bekicot secara umum berfungsi untuk mencegah pembekuan darah. Mekanisme kerja glycosaminoglycan dan proteoglycans adalah dengan meningkatkan pelepeasan protein spesifik, seperti *tissue plasminogen* dan *tissue factor pathway inhibitor* (TFPI) ke dalam darah untuk menghambat pembekuan darah. Hal ini juga dapat meningkatkan aktivitas dari protein. Glycosaminoglycan dan proteoglycans menambah aktivitas factor pembekuan yang selanjutnya akan menghambat zat yang dapat menyebabkan *angiogenesis* (proses pembentukan pembuluh darah baru) termasuk pertumbuhan endotel

vascular, factor jaringan, dan *platelet-activating factor* (Jevuska, 2012).

Menurut Grahacendikia (2009) dalam Purnamasari (2012) Lendir bekicot berkhasiat sebagai bahan antimikroba, dengan mekanisme kerja proses penyembuhan luka dari dalam sel ke luar sel. Sedangkan mekanisme kerja betadin lebih memulai proses penyembuhan dari luar saja yaitu dimulai setelah kontak langsung dengan jaringan maka elemen iodine akan dilepaskan secara perlahan-lahan dengan aktifitas menghambat metabolisme enzim bakteri sehingga mengganggu multiplikasi bakteri yang mengakibatkan bakteri menjadi lemah (Gunawan, 2007). Selain mekanisme kerja yang berbeda, proses penyembuhan luka tiap individu juga dipengaruhi oleh beberapa macam factor diantaranya jumlah mikroorganisme, patogenitas bakteri, kondisi metabolic tubuh dan imunologis.

Kesimpulan

Berdasarkan hasil penelitian, maka dapat diambil kesimpulan yaitu pemberian lendir bekicot (*Achatina fulica*) dapat mempercepat kesembuhan luka insisi secara makroskopis dan mikroskopis pada ular sanca batik (*Phyton reticulatus*).

Daftar Pustaka

- Guo, S. and L.A. DiPietro . 2010. Factors Affecting Wound Healing. *Jornal of Dental Research*. US National Library of Medicine National Institutes of Health. 89(3): 219-229.
- Taqwim A. 2011. Aplikasi valplast pada gigitiruan sebagian lepasan. <http://dentosca.wordpress.com/2011/06/20/aplikasi-valplast-padagigi-tiruan-sebagian-lepasan/>. 2 Agustus. 20015

Mawaddatulkarimah. 2014. Isolasi Flavonoid dalam Daun Binahong. <http://mawaddatulkarimahfst12.web.unair.ac.id/artikel-detail-115629-BiokimContoh%20Latar%20Belakang%20Isolasi%20Flavonoid%20dalam%20Daun%20Binahong.html>. 30 Juli 2015

Purnasari, P.W., Dina F., Iwang Y. 2012. Pengaruh Lendir Bekicot (*Achatina fulica*) terhadap Jumlah Sel Fibroblas pada Penyembuhan Luka Sayat Studi Eksperimental pada Kulit Mencit (*Mus musculus*). *Sains Medika Journal of Medicine and Health*

Asali, A. 1993. Pengantar Ilmu Bedah. Fakultas Kedokteran Hewan Universitas Airlangga Surabaya, Surabaya

Umar, A., Krihariyani,D., Mutiarawati.D.T., 2012. Pengaruh Pemberian Ekstrak Daun Binahong (*Andrederacordifolia*(TEN) *Steenis*) terhadap Kesembuhan Luka Infeksi *Staphylococcus aureus* pada Mencit. *Analisis Kesehatan Sains Vol 01 No 02 2012*. ISSN 2302-3635. Surabaya

Jevuska. 2012. Artikel Kedokteran. Heparin : Definisi, fungsi, dan mekanisme kerja antikoagulan. <http://www.jevuska.com/2012/11/24/heparin-definisi-fungsi-mekanisme-kerja-antikoagulan/>. 30 Juli 2015

Umar, A., Krihariyani,D., Mutiarawati. D.T., 2012. Pengaruh Pemberian Ekstrak Daun Binahong (*Andrederacordifolia* (TEN) *Steenis*) terhadap Kesembuhan Luka Infeksi *Staphylococcus aureus* pada Mencit. *Analisis Kesehatan Sains Vol 01 No 02 2012*. ISSN 2302-3635. Surabaya



**KOMISI ETIK PENELITIAN
FAKULTAS KEDOKTERAN HEWAN UNIVERSITAS AIRLANGGA
*Animal Care and Use Committee (ACUC)***

**KETERANGAN KELAIKAN ETIK
“ ETHICAL CLEARENCE ”**

No : 17.KE.017.06.2015

**KOMISI ETIK PENELITIAN (ANIMAL CARE AND USE COMMITTEE)
FAKULTAS KEDOKTERAN HEWAN UNIVERSITAS AIRLANGGA SURABAYA,
TELAH MEMPELAJARI SECARA SEKSAMA RANCANGAN PENELITIAN YANG
DIUSULKAN, MAKA DENGAN INI MENYATAKAN BAHWA :**

PENELITIAN BERJUDUL : Uji Aktifitas Lendir Bekicot (*Achatina fulica*) Terhadap Tingkat Kesembuhan Luka Insisi Secara Makroskopis dan Mikroskopis pada Ular Sanca Batik (*Python reticulatus*)

PENELITI UTAMA : Iwan Sahrial Hamid

UNIT/LEMBAGA/TEMPAT PENELITIAN : Program Studi
Fakultas Kedokteran Hewan Universitas Airlangga

DINYATAKAN : LAIK ETIK

Surabaya, Juni 2015

Mengetahui
Dekan FKH-Unair,

Prof. Romziah Sidik, drh, Ph.D.
NIP. 195312161978062001

Ketua,

Dr. Nusdianto Triakoso, M.P.,Drh.
NIP. 196805051997021001