

# Kombinasi Perawatan Gummy Smile dengan Lip Reposisi Dan Ortodontik (Literatur Review)

*by* Agung Krismariono

---

**Submission date:** 05-Nov-2019 05:14PM (UTC+0800)

**Submission ID:** 1207447308

**File name:** si\_Perawatan\_Gumm\_y\_Smile\_dengan\_Lip\_Reposisi\_Dan\_Ortodontik.pdf (304.8K)

**Word count:** 1973

**Character count:** 12436

## KOMBINASI PERAWATAN GUMMY SMILE DENGAN LIP REPOSISI DAN ORTODONTIK (LITERATUR REVIEW)

### Combination Treatment Of Gummy Smile with Lip Repositioning And Orthodontic (Literatur Review)

Dianty Saptaswari \*, Agung Krismariono\*\*

\* Mahasiswa PPDGS Periodonsia Fakultas Kedokteran Gigi Universitas Airlangga

\*\* Departemen Periodonsia Fakultas Kedokteran Gigi Universitas Airlangga Surabaya-Indonesia

#### ABSTRACT

**Introduction:** Someone with excessive gingival display (EGD) or commonly called the gummy smile will experience dissatisfaction with appearance. Harmony of the smile is not only determined by shape, position, and color of the teeth but also by condition of the gingival tissue. Excessive gingival display (EGD) or also called "Gummy Smile" can affect the aesthetics of smile. **Literature Review:** Gummy smile can be done with lip repositioning. Lip repositioning is a partial reduction seems excessive gingival retraction by reducing the muscle smile. This technique is done by reducing mucosa of the anterior vestibule above then positioned more to the coronal of lip mucosa. Lip repositioning is an effective treatment for cases of gummy smile. Lip repositioning will give better results when combined with orthodontic treatment which to intruding upper anterior teeth. **Objective:** To find an alternative to the gummy smile treatment combined with orthodontic treatment. **Conclusion:** Gummy smile treatment with lip repositioning combined with orthodontic treatment gives satisfactory results

**Key words:** Gummy Smile, Lip Repositioning, Orthodontics

#### ABSTRAK

**Pendahuluan:** Seseorang dengan tampilan gingiva yang berlebihan atau biasa disebut dengan gummy smile akan mengalami ketidakpuasan dengan penampilan. Keharmonisan senyum tidak hanya ditentukan oleh bentuk, posisi, dan warna gigi tetapi juga oleh kondisi jaringan gingiva. Salah satunya adalah Excessive gingival display (EGD) atau disebut juga dengan "Gummy smile" dapat mempengaruhi estetika dari senyum. **Literatur Review:** Gummy smile dapat dilakukan dengan perawatan lip reposisi. Lip reposisi adalah pengurangan sebagian gingiva yang tampak berlebihan dengan mengurangi retraksi pada otot senyum. Teknik ini dilakukan dengan cara mengurangi mukosa regio vestibulum anterior atas kemudian memposisikan mukosa bibir lebih ke koronal. Lip reposisi merupakan perawatan yang efektif untuk kasus gummy smile. Perawatan lip reposisi akan memberikan hasil yang lebih baik bila dikombinasikan dengan perawatan ortodontik dengan melakukan intrusi gigi anterior atas. **Tujuan:** Untuk mengetahui alternatif perawatan pada gummy smile yang dikombinasikan dengan perawatan ortodontik. **Kesimpulan:** Perawatan gummy smile dengan lip reposisi yang dikombinasikan dengan perawatan ortodontik memberikan hasil yang memuaskan

**Kata Kunci:** Gummy Smile, Lip Reposisi, Ortodontik

Korespondensi: Dianty Saptaswari, PPDGS Periodonsia Fakultas Kedokteran Gigi Universitas Airlangga. Email: anthie\_dent@yahoo.co.id

#### PENDAHULUAN

Salah satu tujuan dokter gigi adalah memenuhi harapan pasien. Senyum seseorang adalah salah satu faktor yang paling penting untuk kesan pertama. Seseorang dengan gingiva yang berlebihan atau biasa disebut dengan Gummy smile akan mengalami ketidakpuasan dengan penampilan.<sup>3</sup>

Keharmonisan senyum tidak ditentukan oleh bentuk, posisi, dan warna gigi tetapi juga oleh jaringan gingiva. Excessive gingival display (EGD)

yang umumnya dikatakan dengan "Gummy smile" dapat mempengaruhi estetika dari senyum.<sup>3,11</sup>

Etiologi dari gummy smile, Vertical maxillary excess (VME), pasif erupsi, bibir atas pendek, bibir atas berlebihan, erupsi yang berlebihan pada gigi rahang atas<sup>5,9</sup>

Perawatan EGD pada estetika crown lengthening dengan atau tanpa reseksi tulang direkomendasikan dengan baik. Ekstrusi dentoalveolar dapat di terapi dengan perawatan ortodontik. Karena kelebihan vertikal maksila

dapat berhasil diterapi dengan bedah ortognatik. Lip Reposisi direkomendasikan sebagai perawatan alternatif untuk EGD.<sup>11</sup>

#### TINJAUAN PUSTAKA

Faktor yang penting dalam perawatan gummy smile adalah terdapat senyum yang ideal dengan kontur gingiva yang simetris, seimbang dengan bibir dan gigi anterior dan posterior. Dengan itu dikatakan sebagai lengkung yang normal.<sup>1</sup> Mendiagnosa beberapa masalah harus selalu dipertimbangkan dahulu selama evaluasi klinis, melihat jarak interlabial, lengkung senyum, lebar atau rasio panjang gigi, dan morfofungsi. Dengan diketahui itu dapat memberikan informasi untuk membuat suatu rencana perawatan.<sup>17</sup>

Berdasarkan dari etiologi didapatkan beberapa terapy untuk menghilangkan gummy smile, yaitu dengan cara dilakukan bedah periodontal, orthodontic, orthognatik, bedah kosmetik.<sup>8</sup> Pada pasif erupsi dapat diterapi dengan cara crown lengthening, dentoalveolar ekstrusi dapat di terapi dengan Ortodontik atau bedah orthognatik, VME dilakukan dengan orthognatik, Hypperaktif bibir atas diterapi dengan lip reposisi, rhinoplasty, myectomy dan botulinum toksin injeksi.<sup>18</sup>

Lip reposisi pertama kali didefinisikan dalam literatur operasi plastik pada tahun 1973. Tujuan dari Lip reposisi adalah pengurangan sebagian gingiva yang tampak berlebihan dengan mengurangi retraksi pada otot senyum (i.e zygomaticus minor, levator anguli, orbicularis oris, levator labii superioris). Teknik ini dilakukan dengan cara mengurangi mukosa regio vestibulum anterior atas kemudian memposisikan mukosa bibir lebih ke koronal. Lip reposisi merupakan perawatan yang efektif untuk kasus gummy smile.<sup>7,18,19</sup>

Sebelum dilakukan terapy ortodontik, penilaian yang seksama pada kondisi kesehatan periodontal harus dinilai, Karena beberapa studi telah melaporkan bahwa jika terapy ortodontik dilakukan pada kondisi terdapat penyakit periodontal, akan dapat memperburuk keadaan.<sup>9,21</sup>

Rencana perawatan ortodontik untuk mengatasi keberhasilan terapy, dilakukan perawatan pendahuluan yaitu :

1. Pembersihan rongga mulut
2. Pemakaian alat ortodontik cekat edge wise
3. Pro inklinasi insisiv
4. Mengaplikasi intrusi

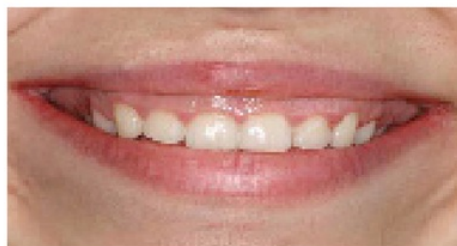5. Perawatan periodontal untuk terapy gummy smile
6. Menggunakan retainer.<sup>20</sup>

Pasien dengan perawatan ortodontik lebih memperhatikan estetika, sehingga terdapat keseimbangan pada oklusi, estetika yang baik, senyum yang dinamis menjadi tujuan perawatan.<sup>2</sup>

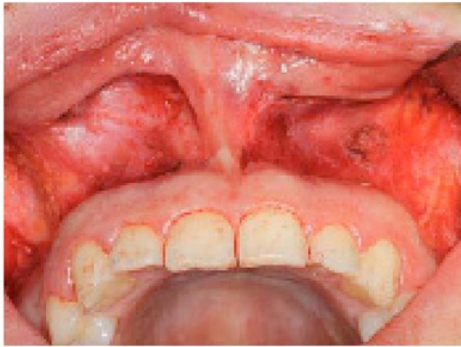
#### Prosedur Teknik Lip Reposisi

Prosedur lip reposisi dikatakan sebagai bedah plastik. Teknik dengan otot senyum dihilangkan, tetapi saat ini yang lebih dianjurkan adalah tidak melepaskan otot mencegah kekambuhan. Cara lain untuk mencegah kekambuhan adalah, ditempatkan spacer antara elevator bibir dan tulang belakang hidung anterior sehingga mencegah perpindahan lip reposisi.<sup>11,14</sup>

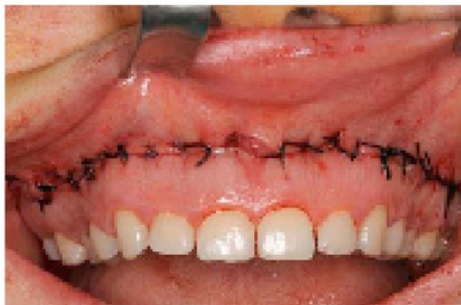Povidone iodine digunakan sebagai antiseptis ekstraoral. Lokal infiltrasi anastesi dilakukan dari rahang kiri molar pertama sampai molar kanan. Pensil steril digunakan untuk menandai garis perbatasan insisi pada mukosa. Insisi dimulai horisontal pada satu sisi rahang dari frenulum labialis dan diperluas ke molar pertama. Insisi ini sekitar 1mm koronal garis ke mukogingival, insisi kedua dilakukan 10-12mm apikal ke mukogingival dan sejajar dengan insisi pertama. Dua insisi tersebut di hubungkan dengan dua insisi vertikal. Strip dari mukosa serta kekenjar ludah minor dan jaringan lemak dihilangkan. Prosedur yang sama diulangi di sisi lain. Frenulum labial tetap di garis tengah. Semua insisi dilakukan dengan menggunakan scalpel. Kemudian insisi tersebut dijahit dengan benang silk.<sup>18</sup>



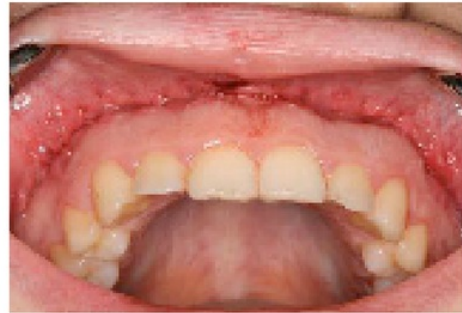Gambar 1. Sebelum dilakukan lip reposisi



**Gambar 2.** Pada waktu lip reposisi



**Gambar 3.** Kemudian di jahit



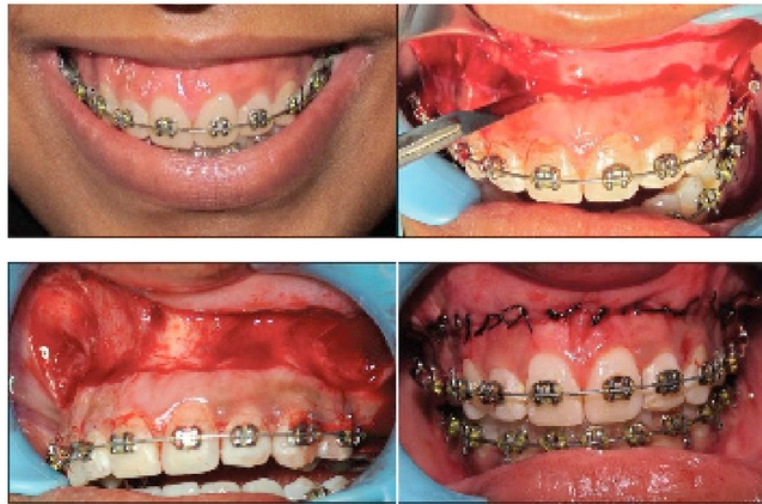
**Gambar 4.** Setelah dilakukan lip reposisi 1 minggu

Dilakukan lip reposisi dengan pemakaian alat ortodontik

Setelah dilakukan bedah periodantal lip reposisi, diberikan obat analgesik dan obat kumur anti mikroba. Disarankan untuk tidak tersenyum dengan lebar dan berbicara yang dengan membuka mulut yang lebar sehingga dapat terhindar dari trauma mekanis.<sup>6,14,15</sup>

**PEMBAHASAN**

Tujuan Perawatan ini untuk meningkatkan estetika senyum dengan memberikan oklusi yang harmonis, yaitu dengan menghilangkan



**Gambar 5.** .....

gingiva yang berlebihan (gummy smile), gigi yang berdesakan, menciptakan over bite normal dan over jet.<sup>16</sup>

Klasifikasi senyum dapat dibagi dalam beberapa tipe yaitu, low smile line, ideal smile, high smile line, very high smile line.<sup>8</sup>

Perawatan ortodontik terdiri dari 3 fase, fase yang pertama adalah Preorthodontic phase adalah mereduksi infeksi pada marginal, dilakukan plak kontrol (scaling, root debridement), Augmentation pada jaringan dengan menggunakan free mucosal graft dan connective tissue graft, kebersihan rongga mulut (terapi karies), restorasi sementara, mengeliminasi kelainan fungsional (terapetik position dari mandibula). Fase yang kedua ortodontik phase, menemukan biomekanik, memonitoring selalu kesehatan periodontal. Fase ketiga Post ortodontik yaitu retensi lebih dari 6 bulan, periodontal re evaluasi, definitif restorasi.<sup>10</sup>

Perawatan kombinasi ortodontik dan lip reposisi adalah, dilakukannya terapi maloklusi dengan pemakaian alat ortodontik untuk mengintrusi gigi anterior atas dan perawatan gummy smile dilakukan terapi lip reposisi. Dikatakan oleh Harpreet pada penelitiannya terdapat pasien dengan ortodontik cekat selama 1,5 tahun dan telah dilakukan pencabutan, untuk meminimalkan gingiva yang berlebihan dilakukan terapi lip reposisi dan melakukan intrusi pada gigi atas dengan perawatan ortodontik ortodontik Tetapi terapi yang sering digunakan adalah terapi lip reposisi karena memiliki komplikasi yang minimal.<sup>7</sup>

Tujuan dari Lip reposisi adalah pengurangan sebagian gingiva yang tampak berlebihan dengan mengurangi retraksi pada otot senyum (i.e zygomaticus minor, levator anguli, orbicularis oris, levator labii superioris). Teknik ini dilakukan dengan cara mengurangi mukosa regio vestibulum anterior atas kemudian memposisikan mukosa bibir lebih ke koronal. Lip reposisi merupakan perawatan yang efektif untuk kasus gummy smile.<sup>8,18,19</sup>

Manfaat dari lip reposisi adalah pemulihan cepat, anestesi yang dipakai anestesi lokal, tidak ada bekas luka yang eksternal, pasien dapat senyum dan percaya diri. Kerugian dari bedah lip reposisi adalah adanya ketidaknyamanan setelah operasi, adanya ketegangan ketika senyum, dan adanya pembengkakan pada bibir atas. Tetapi

prosedur ini aman dan mempunyai efek samping yang minimal.<sup>12,14</sup>

Lip reposisi merupakan prosedur yang efektif untuk mengurangi tampilan gingiva dengan posisi bibir atas yang lebih koronal. Stabilitas jangka panjang masih harus di lihat, tetapi terapi ini sebagai alternatif dan rehabilitasi estetik.<sup>15</sup>

## KESIMPULAN

Keberhasilan terapi untuk penanganan estetika gingiva (gummy smile) dapat dilakukan kombinasi perawatan periodontal dan ortodontik. Prosedur bedah lip reposisi dilakukan pada perawatan periodontal, dan untuk mengatasi maloklusi dilakukan terapi ortodontik.

## DAFTAR PUSTAKA

1. Allen E.P, Use Of Mucogingival Surgical Procedure To Enhance Esthetics, Dent Clin North Am 1988;307-30
2. Armitage GC. Development of a classification system for periodontal disease and conditions. Ann Periodontol 1999;4:1-6. † [PUBMED]
3. Diedrich P, Ulrich F, Beno K, Interrelationship Between periodontic And Adult Orthodontics, 2004.
4. Dolly P patel, Sandip A, Jaymin, Adjuvive Treatment Of Gummy Smile Boulinum Toxin Type A (Case Report), Journal Of Dental And Medical Sciences, 2012, India
5. Edward Gottesman, Excessive Gingival Display Addressing Multiple Etiologies For Optimal Esthetic Outcome, 2012, New York
6. Fernando S, Fernando C, Alex T, Celso E, Benedicto E, Ana E, A Modified Technique That Decreases The Height Of The Upper Lip In The Treatment Of Gummy Smile Patient ; A Case Series Study, Journal Of Dentistry And Oral Hygiene, 2012, Brazil
7. Harpreet S, Anil G, Shailly L, Lip Repositioning Surgery : A Pioneering Technique For Periodontal Esthetics, Contemporary Clinical Dentistry, 2014
8. Krisna Kumar Gupta, Amitabh Shrivastava, Rameshwari Singhal et al, An innovative cosmetic technique called lip repositioning. Journal of Indian Society of Periodontology Vol 14: Issue 4; 266-269, 2010
9. Marwan M, Diagnosis And Treatment Of Gummy Smile Condition, Academy

- Consultant Of Al Hokail Policlinic Academy  
Al Khobar-KSA, 2012
10. Meenakshi S, Praveen M, Jitendra B, Periodontic Orthodontic Intereaction Solving Dentofacial Aesthetics. The Journal Of India Orthodontic Society, 2010
  11. Mudnoor M, Sachin G, Hiranya S, Lip Reposition : An Alternative Cosmetic Treatment For Gummy Smile, Journal Of India Society Of Periodontic, 2014
  12. Reetika G, Shrikar R, Jayashree A, I Karthikeyang, Lip Repositioning, Journal Of India Society Periodontology, 2014
  13. Riberio-Junior NV, Campos TVS, Martins TMA, Silva CO. Tretment of Excessive Gingival Display Using Modified Lip Repositioning Technique. Int J Periodontics Restorative Dent 2013; 33: 309-314.
  14. Rosenblatt A, Simon Z. Lip repositioningfor reduction of excessive gingival display: A clinical report. Int J Periodontics Restorative Dent 2006;26:433-7.
  15. Rubenstein AM, Constianousky AS, Cosmetic Surgery For The Malformation Of The Laugh Original Technique In Spanish, Prensa med Arsen, 1973 ; 60; 952.
  16. Ryoon Ki Hong, Seung Min, Jung Min, Orthodontic Treatment Of Gummy Smile By Maxillary Total Intrusion With A Mid Palatal Absolute Anchorage System, Journal Korean Orthodontic, 2013
  17. Simon Z, Rosenblatt A, Willian D, Eliminating A Gummy Smile With Surgical Lip Repositioning, Journal Of Cosmetic Dentistry, 2007
  18. Tazdemir Z, Alhan P, Ahlan A, Treatment OF Excercise Gingival Display Using a Lip reposition Technique : Case Report, Journal Of Dental Application, Turkey, 2014
  19. Tejal S, Shilpi S, Mihir S, Ekta S, Lip Repositioning surgery " A New Call In Periodontic, Contemporary Clinical Dentistry, 2013
  20. Timoty E, Harinder S, Constantine A, Esthetic Periodontal Consideration In Orthodontic Treatment : The Management Of Gingival Display, Journal Canada Dental Association, 2003
  21. Zachrisson BU, Ortho-Perio, Clinical And Periodontology And Implant Dentistry, 2003

# Kombinasi Perawatan Gummy Smile dengan Lip Reposisi Dan Ortodontik (Literatur Review)

---

## ORIGINALITY REPORT

---

**11** %

SIMILARITY INDEX

**10** %

INTERNET SOURCES

**8** %

PUBLICATIONS

%

STUDENT PAPERS

---

## MATCH ALL SOURCES (ONLY SELECTED SOURCE PRINTED)

---

4%

★ Asmaa Alammar, Omar Heshmeh, Radek Mounajjed, Michaela Goodson, Omar Hamadah. "A comparison between modified and conventional surgical techniques for surgical lip repositioning in the management of the gummy smile", Journal of Esthetic and Restorative Dentistry, 2018

Publication

---

Exclude quotes Off

Exclude matches Off

Exclude bibliography On

# Kombinasi Perawatan Gummy Smile dengan Lip Reposisi Dan Ortodontik (Literatur Review)

---

## GRADEMARK REPORT

---

FINAL GRADE

**/0**

GENERAL COMMENTS

**Instructor**

---

PAGE 1

---

PAGE 2

---

PAGE 3

---

PAGE 4

---

PAGE 5

---