




PROCEEDING NASSIP 4

An Integrated Approach in
Tissue Engineering
on Periodontal Treatment

JUNI 2017



**PROSIDING
NATIONAL SCIENTIFIC SEMINAR IN PERIODONTICS 4**

Diterbitkan oleh Lembaga Studi Kesehatan Indonesia (LSKI) Untuk Panitia NAS-
SIP 4
Bandung, Juni 2017

Penyunting	Prajna Metta Yanti Rusyanti Amaliya Nunung Rusminah
Korektor	Anindya Putri Trima Yusi
Setting	Siti Mariam
Production	Agus Sono
Printed	Sono Offset
Copyrigt	@ 2017 NASSIP 4
ISBN	978-602-60959-2-3

Perpustakaan Nasional : Katalog Dalam Terbitan (KDT)

Prosiding /Editor : Prajna Metta, dkk

-- Bandung : LSKI (Lembaga Studi Kesehatan Indonesia), 2017. x + 348 hlm; 25
cm

ISBN 978-602-60959-2-3

<u>PRAKATA</u>	I
<u>DAFTAR ISI</u>	II
KEGAGALAN PERAWATAN PERIODONTAL Gusriani	1-4
TATA LAKSANA JARINGAN PERIODONSIMUM PADA PENDERITA PENYAKIT KARDIOVASKULAR Sri Oktawati	5-19
LIP REPOSITIONING: ALTERNATIF PERAWATAN PADA KASUS GUMMY SMILE Saidina Hamzah Daliemunthe	20-30
BAHAN DESENSITASI SEBAGAI SALAH SATU PERAWATAN GIGI SENSITIF Nunung Rusminah	31-33
APLIKASI MEMBRAN PRF PADA PERAWATAN AUGMENTASI TULANG Ira Komara	34-38
GINGIVECTOMY : AN ESTHETIC APPROACH TO TREAT GINGIVAL ENLARGEMENT Ina Hendiani	39-47
PERAN PLATELET RICH FIBRIN DALAM REGENERASI JARINGAN PERIODONTAL (ROLE OF PLATELET RICH FIBRIN IN PERIODONTAL REGENERATION) Agus Susanto, Dyah Nindita Carolina	48-53
PERAWATAN MOBILITAS GIGI PADA KASUS PERIODONTITIS (TREATMENT OF TEETH MOBILITY IN PERIODONTITIS) Ira Komara	54-60
DASAR IMPLANTOLOGI KLINIK UNTUK DOKTER GIGI Yanti Rusyanti, Mirza Aquaries	61-64
PERSIAPAN DAERAH INSERSI IMPLAN MENGGUNAKAN TEKNIK FLAPLESS DENGAN ROTARY TISSUE PUNCH PADA PERAWATAN IMPLAN DENTAL ENDOSEUS Herrina Firmantini	65-70
PEMILIHAN IMPLANT GIGI UNTUK RUANG YANG SEMPIT Desy Fidyawati	71-74
PENATALAKSANAAN PEMBESARAN GINGIVA INFLAMATORIK DENGAN TERAPI INISIAL DAN GINGIVOPLASTI Shula Zuleika Sumana, Robert Lessang, Antonius Irwan	75-81
TERAPI REGENERATIF PERIODONTAL PADA DEFEK TULANG TERKAIT PALATORADICULAR GROOVE (PRG) GIGI INSISIF LATERAL Rachel Yuanithea, Yuniarti Soeroso, Felix Hartono	82-88

PERAWATAN MULTIDISIPLIN UNTUK MENDAPATKAN REGENERASI OPTIMAL PADA GIGI HOPELESS DENGAN KELAINAN PERIODONTAL Nadhia Anindhita Harsas, Yuniarti Soeroso	89-99
PENANGANAN RESESI GINGIVA DENGAN CANGKOK JARINGAN IKAT PALATAL : TEKNIK POUCH DAN TUNNEL Rini Oktavia Nasution, Chandra Susanto	100-107
PERAWATAN FASE PRE ORTODONTI PADA GIGI EKTOPIK INSISIF SATU KANAN ATAS DENGAN LASER Nd-YAG Media Sukmalia Adibah, Hari Sunarto, Benso Sulijaya	108-113
GINGIVECTOMY POST FIXED ORTHODONTIC COMBINED WITH VENEER ON 11 AND 21 Sri Maryuni Adnyasari Ni Luh Putu	114-120
PAPILLA PRESERVATION FLAP DENGAN PLATELET-RICH FIBRIN PADA DEFEK PERIODONTAL RAHANG ATAS ANTERIOR Adam M, Kadir F, Misnova	121-129
PERBAIKAN KONDISI CACAT TULANG INFRABONI DENGAN PERAWATAN INISIAL Nurul Adha Marzuki , Krisnamurthy P	130-135
TERAPI REGENERATIF OPEN FLAP DEBRIDEMENT DENGAN KOMBINASI BONE GRAFT UNTUK MENGATASI DEFEK TULANG PASKA PEMASANGAN CROWN Faradina Putriyanti, Yuniarti Soeroso	136-141
PENATALAKSANAAN EPULIS FIBROMATOSA DENGAN CONNECTIVE TISSUE GRAFT (CTG) (LAPORAN KASUS) Syanti W.Astuty, Hari Sunarto, Felix Hartono K	142-150
OBESITAS DAN PENYAKIT PERIODONTAL Martina Amalia	151-161
PERAWATAN PEMBESARAN GINGIVA YANG DIINDUKSI OLEH PLAK PADA WANITA BERUSIA 21 TAHUN <i>(MANAGEMENT OF 21 YEARS OLD FEMALE WITH PLAQUE INDUCED GINGIVAL OVERGROWTH)</i> Jevin F, Tandian, Andrew, Pitu Wulandari, Aini Hariyani Nasution	162-167
TEKNIK "SANDWICH BONE AUGMENTATION" UNTUK MENAMBAH KETEBALAN TULANG BUKAL SEBELUM PEMASANGAN IMPLAN Putri Lenggogeny, Nadhia A Harsas, Antonius Irwan, Yuniarti Soeroso	168-178
PROSEDUR CROWN LENGTHENING Indah Kusuma Pertiwi	179-183
PENATALAKSANAAN HIPERPIGMENTASI GINGIVA Nur Rahmah H, Arni Irawaty Djais, Hasanuddin Tahir	184-188

9	EPULIS GRAVIDARUM DAN PENATALAKSANAANNYA Suwandi Trijani	189-194
7	PENGURANGAN KETEGANGAN JARINGAN PASKA FRENEKTOMI DAN FIBROTOMI DENGAN TEHNIK Z - PLASTY Nuryanni Dihin Utami, Ira Komara	195-200
3	SPLINTING KAWAT DENGAN GIGI ARTIFISIAL Siti Sopiatin, Ira Komara	201-206
)	PENATALAKSANAAN PERIO-ESTETIK FRENULUM LABIALIS MAKSILARIS DENGAN PERBANDINGAN TEKNIK KONVENSIONAL DAN INCISION BELOW THE CLAMP Shek Wendy, Hasanuddin Thahir, Arni Irawaty Djais	207-117
1	OPERASI REKONSTRUKSI PREPROSTETIK PADA KASUS KEHILANGAN TULANG PARAH REGIO MANDIBULA AKIBAT TRAUMA KECELAKAAN LALU LINTAS: LAPORAN KASUS Britaria Theressy, Agung Krismariono	218-226
	PERAWATAN RESESI GINGIVA KLAS I MILLER PADA ANTERIOR RAHANG BAWAH DENGAN FLEP POSISI KORONAL DAN PRF Caecilia S.W.N, Ina Hendiani	227-233
	REKONSTRUKSI VESTIBULUM: PERAWATAN ALTERNATIF GUMMY SMILE Tjokrodiardjo E, Subrata LH, Krismariono A	234-238
	PERAWATAN GUMMY SMILE DENGAN VESTIBULOPLASTY Adi PK, Krismariono A	239-243
	HEREDITARY GINGIVAL FIBROMATOSIS: A RARE CASE REPORT Djohan FFS, Metta P, Komara I	244-251
	METODE BEDAH FLAP SEBAGAI ALTERNATIF PERAWATAN CROWN LENGTHENING Anitasari Winidiastuti, Wibisono PA	252-258
	CROWN LENGTHENING, SUATU PERAWATAN PERIODONTAL ESTETIK UNTUK MENINGKATKAN NILAI ESTETIKA PADA DELAYED PASSIVE ERUPTION Davita Dona Saranga, Sri Oktawati	259-266
	PERAWATAN DIASTEMA SENTRAL RAHANG ATAS: PENDEKATAN INTERDISIPLINER PERIODONTI-ORTODONTI Mutia Rochmawati, Indra Mustika	267-274
	PERAWATAN DENTAL IMPLANT PADA PASIEN DENGAN SYSTEMIC LUPUS ERYTHEMATOSUS Asti Rosmala Dewi, Mellani Cinderia Negara	275-278
	PERAWATAN BEDAH FLEP DIKOMBINASIKAN DENGAN PLATELET RICH FIBRIN (PRF) PADA PERIODONTITIS KRONIS Lilies Anggarwati Astuti	279-287

- PERAWATAN BEDAH PERIODONTAL REGENERATIF PADA KETERLIBATAN FURKASI LESI ENDODONTIK-PERIODONTIK 288-296
Budhi Cahya Prasetyo, Indra Mustika
- DAYA HAMBAT MINIMAL EKSTRAK DAUN BINAHONG (*Anredera Cordifolia*) TERHADAP PEMBENTUKAN BIOFILM PLAK 297-303
Yulia Rachma, Yufita Chatim, Utari Eka Widayanti
- HUBUNGAN ANTARA PERIODONTITIS DAN FAKTOR-FAKTOR PSIKOSOSIAL PADA ORANG DEWASA YANG DATANG KE RUMAH SAKIT USM 304-311
Shirley Lee Sze Yee, Umi Najwa Basli, Erry Mochamad Arief, Basaruddin Ahmad, Fauziah Asmail@Ismail
- AKTIVITAS FAGOSITOSIS NETROFIL YANG DIPAPAR EKSTRAK DAUN BINAHONG (*Anredera cordifolia* (Ten.) Stennis) 312-318
Wahyukundari MA, Praharani D
- OZONATED OLIVE OIL SETELAH SCALING ROOT PLANING TERHADAP ALKALINE PHOSPHATASE PADA PERAWATAN INISIAL POKET INFRABONI 319-326
Erwin Wijaya, Dahlia Herawati, Ahmad Syaify
- APLIKASI GEL COENZYM Q10 SETELAH KURETASE DAPAT MENURUNKAN KADAR PROTEIN CARBONYL PADA POKET PERIODONTAL 327-334
Aini Moeljono, Dahlia Herawati, Al Sri Koes Soesilowati
- EFEKTIFITAS GEL EKSTRAK KULIT MANGGIS 20%, 40% DAN 60% TERHADAP JUMLAH SEL MAKROFAG PADA LUKA INSISI MENCIT 335-340
Putu Sulistiawati Dewi
- TERAPI BEDAH PERIODONTAL REGENERATIF DENGAN BONE GRAFT DAN PRF 341-348
Ida Bagus Nyoman Dhedy Widayabawa, Nunung Rusminah

OPERASI REKONSTRUKSI PREPROSTETIK PADA KASUS KEHILANGAN TULANG PARAH REGIO MANDIBULA AKIBAT TRAUMA KECELAKAAN LALU LINTAS: LAPORAN KASUS

Britaria Theressy¹, Agung Krismariono²

¹Residen Program Pendidikan Spesialis Periodonsia, Universitas Airlangga, Surabaya, Indonesia

²Staf Periodonsia, Fakultas Kedokteran Gigi, Universitas Airlangga, Surabaya, Indonesia

*corresponding author: lyad1519@gmail.com

ABSTRAK

Latar Belakang: Tercapainya regenerasi periodontal merupakan mimpi setiap klinisi. Penempatan dental protesa pada defisiensi tulang alveolar dapat menyebabkan *mechanical overload* dan ketidakpuasan estetik. Augmentasi ridge alveolar diperlukan untuk mencapai ukuran ridge yang ideal untuk penempatan protesa. **Tujuan:** Untuk menggambarkan tahapan perawatan augmentasi tulang alveolar pada pasien dengan periodontitis kronis parah yang juga sedang dalam terapi obat anti hipertensi, amlodipine, serta hasil kontrol setelah 3 bulan post augmentasi. **Kasus:** pasien perempuan berusia 51 tahun datang pertama kali ke departemen Periodonsia pada bulan Mei tahun 2016 dengan keluhan pada regio anterior mandibula. Pasien sedang dalam terapi amlodipine untuk kontrol hipertensi nya. Pasien 1 bulan yang lalu mengalami kecelakaan lalu lintas yang menyebabkan gigi anterior mandibula terlepas dari soketnya. Secara klinis tampak area edentulous pada anterior mandibula dan maxilla. Pada evaluasi radiografis tampak kehilangan tulang yang parah pada regio anterior mandibula dan pelebaran periodontal space. Penetapan diagnosa yaitu periodontitis kronis dengan kehilangan tulang alveolar yang parah. Rencana perawatan adalah augmentasi tulang alveolar untuk persiapan dental protesa. **Managemen Kasus:** Perawatan *nonsurgical* yang pertama kali dilakukan adalah *scaling, root planning* dan *occlusal adjustment*. Satu minggu setelah perawatan *nonsurgical*, dilakukan perawatan preprostetik augmentasi pada regio anterior mandibula menggunakan *particular bone graft material*. **Hasil:** Tiga bulan setelah operasi, secara klinis tampak peningkatan level *alveolar ridge*. Pada evaluasi radiografis terdapat formasi tulang dan peningkatan level tulang berikut densitas tulang dan perbaikan *periodontal space*. **Kesimpulan:** regenerasi tulang alveolar dapat dicapai dengan metode dan material graft yang bervariasi. Pada kasus ini kami memperlihatkan suatu perawatan augmentasi horizontal dan vertikal tulang alveolar yang sukses pada regio anterior mandibula.

Kata kunci: operasi rekonstruksi preprostetik, *severe bone loss*, augmentasi

ABSTRACT

Background: Attempts to successfully regenerate lost alveolar bone have always been a clinician's dream. Placement of dental prostheses in alveolar deficiencies may lead to mechanical overload and esthetic dissatisfaction. This is necessary to augment the size of the ridge. **Aim:** To describe the stage treatment approach and 3 months follow up of a case of severe chronic periodontitis patient with amlodipine-treated hypertension and post traffic accident trauma. **Case:** A 51 years old female was first examined in author's department in May 2016 with severe anterior mandible bone loss. She had amlodipine oral administration because of hypertension. She got traffic accident 1 month ago that caused anterior mandible tooth avulsed. Clinically, there are edentulous area on anterior mandible and maxilla. On radiographic evaluation, there are severe

bone loss on the anterior mandible and widen of periodontal space. The diagnosis was severe chronic periodontitis. Her treatment plan included alveolar bone augmentation to prepare dental protheses. **Case Management:** Nonsurgical treatments such as scaling, root planning and occlusal adjustment were performed on all teeth. One week after nonsurgical treatment, preprosthetic augmentation surgery by means of bone graft material was performed in anterior mandible. **Result:** Three months post-surgery, clinically the alveolar ridge level has increased. Radiographic evaluation: there are bone formation after the surgery either increasing of bone level condition as well as bone density and periodontal space recovery. **Conclusion:** to regenerate alveolar bone can be achieved by various methods and materials. Here we present a successful case of vertical and horizontal ridge augmentation in anterior mandible.

Keywords: preprosthetic reconstructive surgery, severe bone loss, augmentation

PENDAHULUAN

Operasi preprostetik dilakukan untuk mempersiapkan anatomi jaringan yang baik dan menciptakan struktur penyangga yang baik untuk konstruksi gigi tiruan.¹ *Goal* yang paling penting adalah tercapainya perawatan rehabilitasi pasien dengan mendapatkan suatu restorasi yang baik dari segi fungsi pengunyahan serta memenuhi kebutuhan estetik. Untuk mencapai *goal* ini maka diperlukan perbaikan jaringan penyangga yang maksimal.^{2,3}

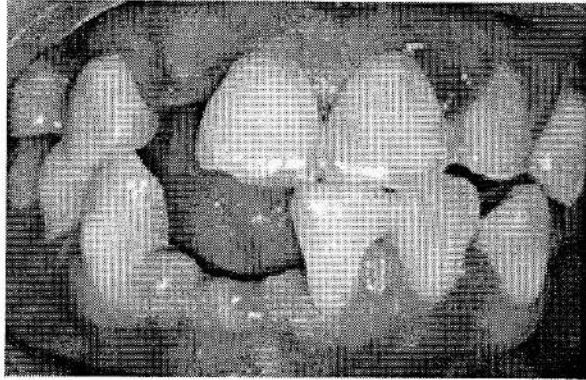
Resorpsi tulang alveolar adalah masalah klinis umum yang terjadi karena proses fisiologis maupun patologis. Deformitas dan defek yang terjadi merupakan dampak dari kehilangan gigi geligi setelah ekstraksi, penyakit periodontal lanjut, trauma, penggunaan gigi tiruan dalam jangka waktu lama, defek *dehiscence* dan fenestrasi, kelainan pertumbuhan, agenisi, kista atau tumor odontogen.⁴ Kerusakan tulang alveolar yang parah dimana poket > 7mm dapat menyebabkan *dental prosthesis compromised* baik secara fungsi maupun secara estetik, contohnya pada pemasangan gigi tiruan lepasan, gigi tiruan tetap dan implant gigi.⁴ *Goal* dari terapi adalah menyediakan landasan yang baik sehingga restorasi dapat berfungsi dengan baik dan dapat bekerja secara harmonis dengan gigi asli. Oleh karena itu, dalam kasus ini seringkali augmentasi tulang diperlukan.⁵ Pemahaman yang baik mengenai material regenerasi tulang secara biologis dan inovasi yang terus menerus mengenai teknik operasi dapat meningkatkan prognosa keberhasilan rekonstruksi tulang alveolar.⁶

Augmentasi tulang meliputi metode yang berbeda terutama dalam pemilihan material. Material yang digunakan tersedia dalam bentuk partikel *graft*, blok *graft*, dengan atau tanpa teknik *guided bone regeneration GBR* dan kombinasinya dengan *growth factors*, teknik *ridge splitting*, metode ekspansi atau distraksi osteogenesis. Teknik-teknik ini dapat digunakan dalam prosedur augmentasi tulang vertical dan horizontal.⁵ Tercapainya regenerasi periodontal merupakan mimpi setiap klinisi. Penempatan dental protesa pada defisiensi tulang alveolar dapat menyebabkan *mechanical overload* dan ketidakpuasan estetik. Augmentasi ridge alveolar diperlukan untuk mencapai ukuran ridge yang ideal untuk penempatan protesa. Pada laporan kasus ini, kami menampilkan sebuah kasus yang unik dimana prosedur augmentasi dan keberhasilan signifikan yang dicapai setelah 3 (tiga) bulan perawatan pada pasien hipertensi dengan kerusakan tulang yang parah yang mengalami kecelakaan lalu lintas sehingga mengakibatkan gigi anterior rahang bawah dan atas terlepas.

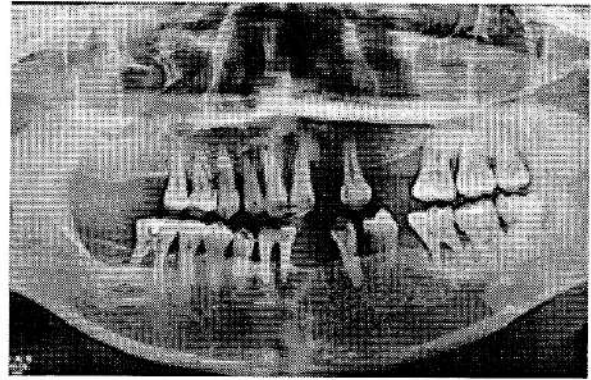
KASUS

Pasien perempuan berusia 51 tahun datang ke klinik Periodonsia pada bulan Mei tahun 2016 dengan keluhan gigi goyang pada regio anterior mandibula. Pasien sedang dalam terapi amlodipine untuk kontrol hipertensi yang telah diderita 2 tahun yang lalu. Pasien 1 bulan yang lalu

mengalami kecelakaan lalu lintas yang menyebabkan gigi anterior mandibula dan maksilla terlepas dari soketnya. Secara klinis tampak area edentulous pada anterior mandibula dan maxilla. Gingiva di seluruh area rahang atas dan bawah tampak membesar (Gambar. 1). Pada evaluasi radiografis tampak kehilangan tulang yang parah pada regio anterior mandibula dan pelebaran *periodontal space* (Gambar. 2). Penetapan diagnosa yaitu periodontitis kronis dengan kehilangan tulang alveolar yang parah. Rencana perawatan adalah augmentasi tulang alveolar untuk persiapan gigi tiruan.



Gambar 1. Kondisi gigi geligi sebelum perawatan. Terdapat pembesaran gingiva hampir semua regio



Gambar 2. Gambaran radiografik panoramik kondisi sebelum operasi, tampak kerusakan tulang yang parah pada region anterior mandibular dan maxilla

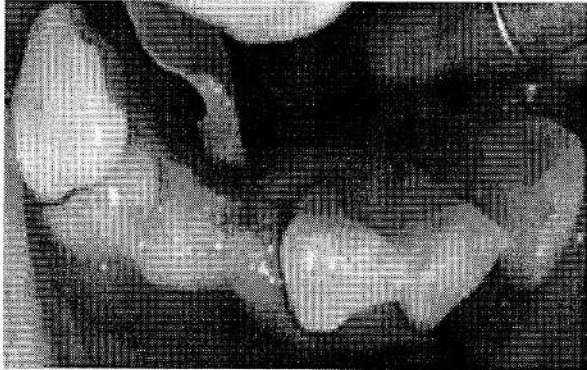PENATALAKSANAAN KASUS

Perawatan awal yang dilakukan adalah perawatan *nonsurgical* yang meliputi *scaling*, *root planning* dan *occlusal adjustment*. Satu minggu setelah perawatan *nonsurgical*, dilakukan perawatan operasi rekonstruksi preprostetik yaitu augmentasi pada regio anterior mandibula menggunakan material *particular bone graft*.

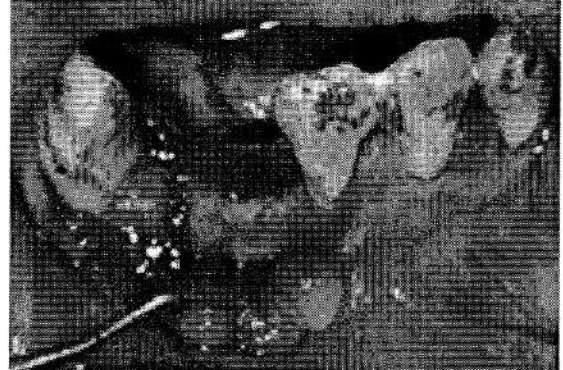
Tahapan augmentasi regio 41 dan 42:

1. Asepsis daerah operasi dengan *povidone iodine* 10%.
2. Anestesi lokal dengan larutan pehacain 2cc, dilakukan pada regio lipatan mukolabial 41, 42, dan daerah mukolingual 41, 42.
3. Setelah anestesi bekerja, dilakukan insisi horizontal pada puncak ridge tulang alveolar, insisi dilakukan 3mm lebih lingual dengan harapan pada saat penutupan luka (Gambar.3), luka operasi dapat tertutup sempurna. Setelah insisi horizontal selesai, dilakukan insisi vertikal 5mm ke arah apikal gigi #43. Flap dipisahkan dengan tulang secara *fullthickness*.
4. Kuretase jaringan granulasi menggunakan kuret *Gracey* dilakukan pada permukaan tulang, terutama pada defek tulang. Kuretase dilakukan sampai permukaan defek tulang bersih dari jaringan nekrotik maupun granulasi (Gambar. 4)
5. Persiapan aplikasi material graft dilakukan pada *dappen glass*, graft dari *BondBone MIS* dicampur dengan akuades pada *dappen glass*, kemudian aplikasikan sedikit demi sedikit pada defek tulang sampai defek tertutup. Sisa graft diaplikasikan pada permukaan tulang yang lain sehingga graft padat dan rata (Gambar. 5)
6. Setelah aplikasi graft, membran pericard diaplikasikan pada kedua sisi labial dan lingual defek tulang, sehingga diharapkan kan berfungsi sebagai barrier jaringan fibrous dan epitel, dengan demikian jaringan tulang dapat terbentuk kembali dengan sempurna tanpa ada intervensi migrasi jaringan lunak (Gambar 6, 7)
7. Penutupan luka operasi dilakukan menggunakan benang *nonabsorbable blue nylon* ukuran 5.0 (Gambar 8, 9)

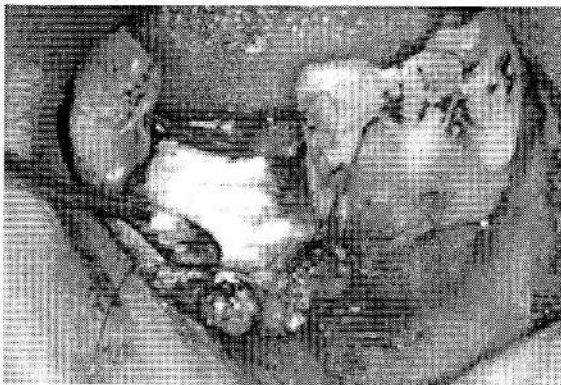8. Setelah luka tertutup dengan baik, dilakukan pemasangan *pack periodontal* dengan tujuan menghindari kontaminasi kuman pada daerah luka serta melindungi luka dari trauma ringan (Gambar. 10).
9. Pasien diberikan obat antibiotik, analgesik dan multivitamin.
10. Pasien dinstruksikan kontrol 1 minggu setelah operasi.



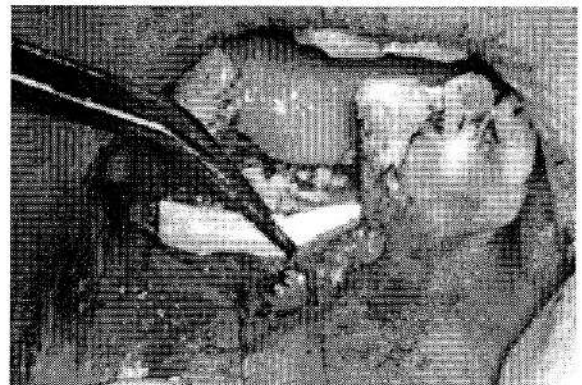
Gambar 3. Insisi horizontal pada puncak ridge alveolar. Insisi dilakukan 3mm lebih lingual.




Gambar 4. Tulang dibersihkan dari jaringan granulasi menggunakan kuret Gracey. Tampak defek tulang pada regio 41 dan 42



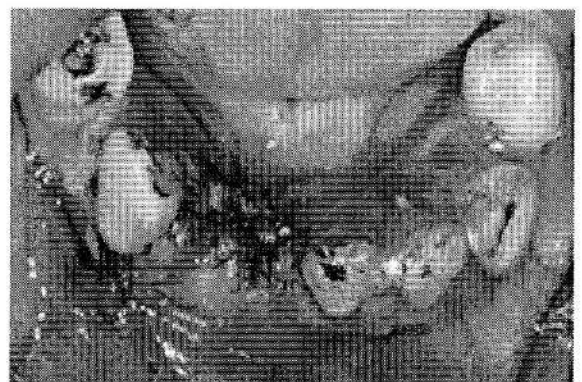Gambar 5. Proses aplikasi material graft pada defek. Graft dipadatkan sedikit demi sedikit pada defek.



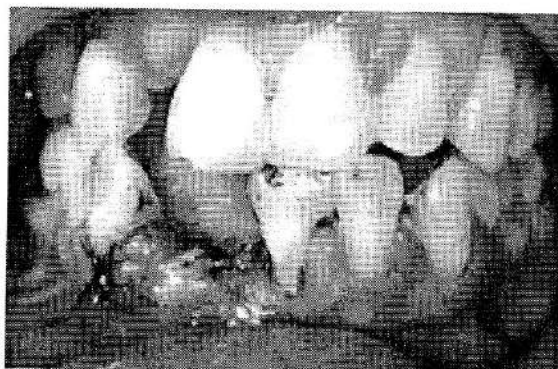Gambar 6 . Proses aplikasi membran pericard pada daerah labial setelah aplikasi material graft selesai



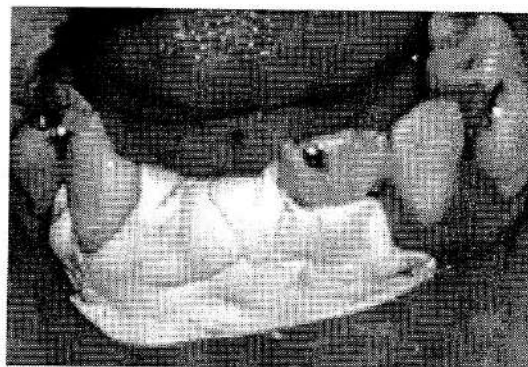
Gambar 7. Proses aplikasi membran pericard di bagian lingual defek.



Gambar 8. Kondisi area operasi setelah dilakukan suturing menggunakan *blue nylon* 5.0 (coronal)



Gambar 9. Kondisi area operasi setelah dilakukan suturing menggunakan *blue nylon* 5.0 (labial)



Gambar 10. Daerah operasi setelah aplikasi *pack periodontal*

HASIL

Kontrol I dilakukan pada minggu kedua. Tampak warna gingiva normal, *suture* masih melekat dengan baik. Tidak ada pembengkakan maupun rasa sakit. Pasien dalam keadaan umum yang baik. Dari arah coronal, tampak ketebalan tulang aral labial-lingual bertambah (Gambar 12) bila dibandingkan kondisi sebelum operasi (Gambar 11). Pasien diinstruksikan untuk minum multivitamin. Kontrol ke-2 dilakukan 1 bulan setelah operasi, secara klinis tampak penebalan dimensi tulang alveolar arah lingual-labial Gambar 13). Kontrol ke-3 dilakukan 3 bulan setelah operasi. Dimensi tulang arah coronal (labial-lingual) tampak mengalami penebalan. Bentuk jaringan tampak lebih rapi, padat, dan kokoh. Evaluasi klinis ini menunjukkan adanya peningkatan ketebalan tulang secara horizontal (Gambar 14). Evaluasi radiografis dilakukan pada kontrol ke-3. Dalam foto panoramik tampak densitas tulang pada regio 41, 42 meningkat bila dibandingkan kondisi sebelum operasi (15, 17; panah) dan terdapat penambahan ketinggian tulang secara vertikal (Gambar 16, 18; panah). Pada regio lain yang tidak dilakukan operasi rekonstruksi, misal pada gigi 31 dan 43, terdapat perbaikan *periodontal space* (Gambar 16, 18). Daerah bifurkasi gigi #46 tampak ada perbaikan bila dibandingkan kondisi sebelum perawatan (Gambar 19), densitas tulang pada area bifurkasi meningkat bila dibandingkan sebelum operasi (Gambar 20). Perbaikan juga terjadi pada rahang atas anterior. Tampak regio #12 densitas tulangnya meningkat (Gambar 22) bila dibandingkan kondisi sebelum perawatan (gambar 21). Secara keseluruhan berdasarkan evaluasi klinis dan radiografis, hasil yang dicapai dari operasi rekonstruksi ini memuaskan. Selain itu, pembesaran pada gingiva rahang atas dan rahang bawah juga berkurang.

PEMBAHASAN

Ada banyak kasus yang memerlukan tindakan rekonstruksi tulang yang kerusakannya disebabkan trauma, tumor, infeksi, defek kongenital.^{7, 8} Tulang merupakan jaringan nomor dua dalam tubuh yang paling sering dilakukan transplantasi. Sebanyak 3.5 juta prosedur *bone graft* dilakukan setiap tahunnya. Augmentasi dimensi vertical tulang alveolar dilaporkan merupakan salah satu prosedur yang sangat menantang dengan resiko komplikasi yang tinggi.^{9,10} Pada kasus ini, hasil operasi rekonstruksi tulang alveolar sangat memuaskan. Tampak dari hasil klinis dan ditunjang dari hasil radiografik. Secara klinis, dari arah coronal tampak lebar puncak tulang alveolar arah labial-lingual lebih lebar bila dibandingkan kondisi sebelum rekonstruksi sehingga tulang tampak mengalami penebalan dari sebelum rekonstruksi. Berdasarkan hasil radiografik tampak adanya peningkatan densitas tulang pada daerah operasi yang ditandai dengan peningkatan

warna radiopaque secara vertical. Bertambahnya ketinggian tulang secara vertical dan horizontal merupakan indikasi keberhasilan perawatan operasi rekonstruksi ini.

Atrofi puncak tulang alveolar dapat disebabkan agenisi gigi geligi, trauma dental dan maxillofacial, penyakit periodontal, ekstraksi gigi dan defek pengangkatan tumor. Bentuk atrofi yang terjadi dapat secara horizontal maupun vertical.^{13, 14} Pada kasus ini, pasien mengaku mengalami gigi hilang pada regio anterior rahang bawah dan rahang atas akibat trauma kecelakaan sepeda motor di lalulintas. Namun berdasarkan hasil pemeriksaan secara klinis dan radiografis ditetapkan bahwa diagnose pasien tersebut adalah periodontitis kronik. Sehingga prediksi operator adalah pasien sudah mengalami periodontitis sebelum terjadi kecelakaan lalulintas. Periodontitis adalah penyakit dengan etiologi yang multifactorial dimana tidak dapat disebabkan oleh satu factor saja seperti factor plak, tetapi juga tubuh manusia sebagai *host* dan factor lingkungan (*enviromtment*). Apabila terjadi ketidakseimbangan dari ketiga factor ini maka terjadilah kelainan periodontal, dalam kasus ini adalah periodontitis. Etiologi periodontitis pada pasien adalah plak yang diperberat dengan kelainan sistemik yaitu hipertensi. Berdasarkan pengakuan pasien, amlodipine adalah obat antihipertensi yang dikonsumsi setiap hari selama 2 (dua) tahun terakhir. Kerusakan tulang alveolar yang parah pada pasien ini terutama disebabkan periodontitis yang kemudian diperberat dengan trauma kecelakaan lalu lintas yang menyebabkan defek yang parah pada tulang alveolar. Pasien baru memeriksakan diri 1 (satu) bulan setelah kecelakaan sehingga perawatan rekonstruksi tulang alveolar baru dilakukan pada saat itu. Rencana perawatan yang ditetapkan meliputi *Dental Health Education DHE*, *scaling* dan *root planning*, splin gigi yang mengalami kegoyangan, *occlusal adjustment*, operasi rekonstruksi tulang alveolar, dan gigi tiruan jembatan. Setelah perawatan awal dan non bedah selesai, tidak ada tanda-tanda peradangan, serta penyakit hipertensi yang terkontrol maka perawatan dilanjutkan dengan tindakan bedah periodontal yaitu operasi rekonstruksi tulang alveolar. Kondisi tulang alveolar yang rusak tidak dapat kembali dengan sempurna. Oleh karena itu diperlukan suatu tindakan rekonstruksi tulang untuk mengembalikan dimensi tulang secara optimal. Pada kasus ini, alasan dilakukannya rekonstruksi tulang alveolar adalah mendapatkan suatu ketebalan dan ketinggian tulang yang cukup sehingga bentuk dan posisi protesa yang akan dibuat natural dan harmonis dengan gigi asli. Tulang alveolar yang sehat dengan ketebalan dan ketinggian yang cukup akan membuat protesa menjadi lebih stabil. Dimensi tulang alveolar yang baik tentunya akan memudahkan operator dalam mendesain protesa gigi yang baik.

Prosedur augmentasi tulang dapat dilakukan dengan *autogenous bone grafts*, *bone substitute materials*, atau kombinasi dari graft komposit. *Autogenous bone grafts* masih menjadi *gold standard* dalam pemilihan material prosedur regenerasi tulang.^{13, 14} Namun demikian, *autogenous bone graft* mempunyai kekurangan antara lain kemungkinan terjadi *donor site morbidity*, resorpsi yang tidak dapat diprediksi dan volume tulang donor yang terbatas. Terutama pada donor tulang yang diharvest secara ekstraoral berhubungan dengan morbiditas yang signifikan secara klinis dan komplikasi resiko yang tinggi.¹⁵⁻¹⁸ Terdapat beberapa jenis material yang dapat dipilih pada prosedur augmentasi. Pemilihan material dalam prosedur augmentasi harus berdasarkan karakteristik individu pasien dan tentunya prosedur augmentasi itu sendiri. Faktor-faktor seperti kemampuan osteogenic dari tubuh pasien, kesehatan sistemik pasien, morfologi defek tulang, akan menentukan jenis material yang digunakan dalam prosedur augmentasi tulang. Pada kasus ini, *bone substitute material* yang digunakan adalah partikel *bone graft* sintesis. Material ini merupakan material graft sintesis yaitu tidak berasal dari tubuh manusia atau hewan. Alasan menggunakan graft sintesis adalah terdapat defek tulang yang luas, sehingga membutuhkan material graft yang banyak untuk regenerasi tulang, kemudian kelainan sistemik pasien, mengingat pasien adalah penderita hipertensi. Pasien dengan kelainan sistemik sebaiknya dilakukan tindakan yang *less invasive*, artinya perlukaan yang dibuat cukup pada daerah operasi saja, tidak perlu *harvesting graft* dari area lain yang dapat menyebabkan luka operasi yang makin banyak.

Teknik augmentasi tulang yang sering digunakan adalah prosedur *guided bone regeneration GBR*. Pada prosedur GBR digunakan suatu membrane yang berfungsi sebagai *barrier* sehingga tulang dapat tumbuh tanpa adanya gangguan dari jaringan fibrous dan jaringan epitel. Pada umumnya prosedur GBR dilakukan pada kasus tulang fasial yang tipis, defek *dehiscence* atau defek fenestrasi. Pada kasus ini membran yang digunakan adalah membrane pericard yang bersifat absorbable. Membrane pericard ini diletakkan pada area labial dan lingual sehingga menutupi *bone graft* yang telah diaplikasi pada defek dengan harapan tulang baru dapat terbentuk tanpa adanya gangguan migrasi jaringan fibrous dan jaringan epitel ke area defek. Teknik augmentasi yang berbeda banyak terdapat pada literature. Namun laporan mengenai rata-rata komplikasi yang berhubungan dengan prosedur augmentasi masih jarang didokumentasikan. Komplikasi yang terjadi pada prosedur augmentasi dapat timbul pada saat operasi berlangsung atau pada fase penyembuhan.¹⁹

Prinsip suksesnya bone graft sebagai material augmentasi dalam proses bone regeneration meliputi 4 (empat) hal yaitu osteokonduksi, osteoinduksi, osteointegrasi dan osteogenesis.^{20, 21} Osteokonduksi adalah kemampuan bone graft untuk menyokong dan sebagai *guidance* pertumbuhan tulang baru melalui lubang dan saluran mikro dan pembuluh darah yang terbentuk dalam di dalam tulang. Bone graft berfungsi sebagai *framework* bagi osteoblast agar dapat menyebar dan beregenerasi menjadi tulang baru. Osteoinduksi, adalah kemampuan merangsang sel osteoprogenitor menjadi osteoblast yang aktif. Sel osteoinduktif yang saat ini sedang diteliti secara luas adalah *bone morphogenic protein BMPs*. Material bone graft yang bersifat osteokonduktif dan osteoinduktif tidak hanya berfungsi sebagai *scaffold* bagi osteoblast yang sudah ada tetapi juga berfungsi sebagai pencetus terbentuknya osteoblast yang baru. Osteointegrasi adalah terbentuknya kontak langsung antara tulang yang hidup dengan material *bone graft*.²² Osteogenesis, artinya sel tulang yang hidup dalam graft material mampu berkontribusi dalam *bone remodelling*.^{8, 20, 21} Kesuksesan aplikasi *bone graft* bergantung pada kerjasama proses-proses tersebut diatas. Namun ada satu proses lain yang memegang peranan penting secara fisiologis yaitu *ostepromotion*. *Ostepromotion* merupakan proses promosi *bone healing* dan regenerasi yang diperoleh dari dorongan yang terjadi dilingkungan biologis dan mekanik dimana proses penyembuhan tersebut terjadi. Proses ini dapat berfungsi pada setiap tahap *bone healing* dan menyediakan sinyal rangsangan yang berbeda-beda ke jaringan tulang yang sedang beregenerasi. Proses *ostepromotion* ini tidak dapat tercapai tanpa adanya rangsangan suatu substansi atau material yang dapat meningkatkan *bone regeneration*. Substansi atau material yang bersifat fisik dan mekanik diperlukan sehingga merangsang proliferasi dan diferensiasi sel pembentuk tulang²³. Sampai saat ini masih belum ada indikasi yang jelas mengenai teknik augmentasi yang paling efektif untuk prosedur augmentasi. Namun prosedur yang *less invasive* dan *simple* serta yang mengandung sedikit resiko masih menjadi prioritas dalam pemilihan suatu teknik augmentasi.

KESIMPULAN

Regenerasi tulang alveolar dapat dicapai dengan metode dan material *bone graft* yang bervariasi. Pada kasus ini kami memperlihatkan suatu perawatan augmentasi horizontal dan vertikal tulang alveolar yang sukses pada regio anterior mandibula.

DAFTAR PUSTAKA

1. Taylor RL. A Chronological review of the changing concepts related to modifications, treatment, preservation, and augmentation of the complete denture basal seat. August Prosthodont SocBull 1986;16:17-39
2. Hopkins R. A colour atlas of preprosthetic oral surgery. London: Wolfe Medical Publications;

1987. p. 136-43

3. Lytle RB. Complete denture construction based on a study of deformation of the underlying soft tissues. *J Prosthet Dent* 1959;9:539-51
4. Wang HL, Al-Shammari K. HVC ridge deficiency classification: A therapeutically oriented classification. *Int J Periodontics Restorative Dent* 2002;22:335-43
5. McAllister BS, Haghghat K. Bone augmentation techniques. *J Periodontol* 2007;78:377-96.
6. Klokkevold PR. Localized bone augmentation and implant site development. In: Newman MG, Takei HH, Klokkevold PR, Carranza FA, editors. *Clinical Periodontology*, 10 ed. Philadelphia: Saunders; 2006. p. 1133-47.
7. Bigham AS, Dehghani SN, Shafiei Z, Torabi Nezhad S (2008) Xenogenic demineralized bone matrix and fresh autogenous cortical bone effects on experimental bone healing: radiological, histopathological and biomechanical evaluation. *J Orthop Traumatol* 9(2): 73–80.
8. Scaglione M, Fabbri L, Dell’Omo D, Gambini F, Guido G (2014) Longbone nonunions treated with autologous concentrated bone marrow-derived cells combined with dried bone allograft. *Musculoskelet Surg* 98(2): 101-106.
9. Nandi SK, Roy S, Mukherjee P, Kundu B, De DK, et al. (2010) Orthopedic applications of bone graft and graft substitutes: a review. *Indian J Med Res* 132(1): 15–30.
10. Elsalanty ME, Genecov DG (2009) Bone grafts in craniofacial surgery. *Craniofacial Trauma Reconstr* 2(3): 125–134. Dinopoulos H, Dimitriou R, Giannoudis PV (2012) Bone graft substitutes:
11. What are the options? *Surgeon* 10(4): 230–239. Jensen SS, Terheyden H (2009) Bone augmentation procedures in localized defects in the alveolar ridge: clinical results with different bone grafts and bone-substitute materials. *Int J Oral Maxillofac Implants* 24(Suppl):218–236
12. Chiapasco M, Zaniboni M (2009) Clinical outcomes of GBR procedures to correct peri-implant dehiscences and fenestrations: a systematic review. *Clin Oral Implants Res* 20(Suppl 4):113–123
13. Hjørting-Hansen E (2002) Bone grafting to the jaws with special reference to reconstructive preprosthetic surgery. A historical review. *Mund Kiefer GesichtsChir* 6:6–14
14. Buser D, Dula K, Hirt HP, Schenk RK (1996) Lateral ridge augmentation using autografts and barrier membranes: a clinical study with 40 partially edentulous patients. *J Oral Maxillofac Surg* 54:420–432 discussion 432-43
15. Dimitriou R, Mataliotakis GI, Angoules AG, Kanakaris NK, Giannoudis PV (2011) Complications following autologous bone graft harvesting from the iliac crest and using the RIA: a systematic review. *Injury* 42(Suppl 2):S3–15.
16. Isaksson S, Alberius P (1992) Maxillary alveolar ridge augmentation with onlay bone-grafts and immediate endosseous implants. *J Craniomaxillofac Surg* 20:2–7
17. Clavero J, Lundgren S (2003) Ramus or chin grafts for maxillary sinus inlay and local onlay augmentation: comparison of donor site morbidity and complications. *Clin Implant Dent Relat Res* 5:154–16
18. Cricchio G, Lundgren S (2003) Donor site morbidity in two different approaches to anterior iliac crest bone harvesting. *Clin Implant Dent Relat Res* 5:161–16
19. Jensen SS, Terheyden H (2009) Bone augmentation procedures in localized defects in the alveolar ridge: clinical results with different bone grafts and bone-substitute materials. *Int J Oral Maxillofac Implants* 24(Suppl):218–236
20. Greenwald AS, Boden SD, Goldberg VM, Khan Y, Laurencin CT, et al. (2001) Bone-graft substitutes: facts, fictions and applications. *J Bone Joint Surg Am* 83(2): 98–103.
21. Kneser U, Schaefer DJ, Munder B, Klemm C, Andree C (2002) Tissue engineering of bone. *Min Invas Ther & Allied Technol* 11(3): 107-116.
22. Boyan BD, Weesner TC, Lohmann CH, Andreacchio D, Carnes DL, et al. (2000) Porcine fetal

enamel matrix derivative enhances bone formation induced by deminera

23. Zamprogno, H.C.D.D.M., 2004. Evaluation of bone grafting material in cats: a comparison of cancellous autograft, cancellous allograft and bioglass, in a femoral defect model. M.Sc.Thesis, Missisipi State University, United States of America.