

# REKONSTRUKSI VESTIBULUM:PERAWATAN ALTERNATIF GUMMY SMILE

*by* Agung Krismariono

---

**Submission date:** 15-Oct-2020 12:32PM (UTC+0800)

**Submission ID:** 1415719221

**File name:** REKONSTRUKSI\_VESTIBULUM\_PERAWATAN\_ALTERNATIF\_GUMMY\_SMILE.pdf (8.07M)

**Word count:** 1708

**Character count:** 10726

## REKONSTRUKSI VESTIBULUM: PERAWATAN ALTERNATIF GUMMY SMILE

Tjokrodiardjo E<sup>1\*</sup>, Subrata LH<sup>2</sup>, Krismariono A<sup>3</sup>

12

<sup>1</sup>Program Pendidikan Dokter Gigi Spesialis Periodonsia, Universitas Airlangga

<sup>2</sup>Program Pendidikan Dokter Gigi Spesialis Periodonsia, Universitas Airlangga

<sup>3</sup>Departemen Periodonsia, Fakultas Kedokteran Gigi, Universitas Airlangga

\*erlin0701@gmail.com

### Abstrak

**Latar Belakang:** *Gummy smile* merupakan penyebab utama timbulnya keluhan estetika yang dapat mempengaruhi kepercayaan diri seseorang. Senyum dapat dikategorikan estetik bila *gingiva* terlihat selebar 1-2 mm saat tersenyum. Perawatan estetika alternatif yang dapat diaplikasikan pada kasus *gummy smile* adalah rekonstruksi vestibulum. **Tujuan:** Memahami penatalaksanaan perawatan *gummy smile* dengan teknik rekonstruksi vestibulum. **Kasus:** Wanita, usia 28 tahun, dengan keluhan utama gusi terlihat berlebih saat tersenyum, sehingga membatasi senyumnya karena kurang percaya diri. Pasien sangat memperhatikan kecantikan. Pasien setuju dilakukan bedah plastik periodontal (rekonstruksi vestibulum) untuk memperbaiki penampilannya. **Manajemen Kasus:** Insisi horizontal pertama secara *partial thickness flap* dimulai dari *attached gingiva* gigi 15 hingga gigi 25. Insisi horizontal kedua apikal dari insisi pertama dengan jarak 10 mm. Kedua insisi dihubungkan pada setiap ujungnya. Jaringan lunak dibuang sebatas jaringan ikat. Penjahitan dengan teknik *interrupted* dilakukan di sepanjang insisi, dimulai dari garis tengah. **Diskusi:** Estetika penampilan *dentogingival* sangat bergantung pada penampakan *gingiva*. Semakin lebar gusi yang tampak (> 3mm), dikategorikan pada *gummy smile*. Rekonstruksi vestibulum merupakan teknik koreksi yang inovatif dan efektif. Teknik ini memiliki kelebihan antara lain *non-invasive*, sederhana, minimum instrumen, waktu pengerjaan relatif singkat, biaya terjangkau dengan waktu penyembuhan yang relatif pendek dan hasil yang cukup memuaskan. **Kesimpulan:** Manajemen kosmetik kasus *gummy smile* dapat ditangani dengan bedah plastik periodontal teknik rekonstruksi vestibulum.

**Kata Kunci:** *gummy smile*, bedah plastik periodontal, rekonstruksi vestibulum

### Abstract

13

**Background:** *Gummy smile* are major cause of patient dissatisfaction and may lead to a poor smile and impact on patient's confidence. The amount of *gingiva* showing in esthetic forced-smile is 1-2mm. One technique such as vestibulum reconstruction has been used to solve *gummy smile*. **Purpose:** To explain the management of *gummy smile* by vestibulum reconstruction. **Case:** A 28 years old, female, complains of showing too much gums while smiling. Patient prefers to limit her smile due to lack of confidence. Patient is aesthetic demanding. Patient agrees to do periodontal plastic surgery (vestibulum reconstruction). **Case management:** First horizontal partial thickness incision on *attached gingiva* of tooth 15 to 25, followed by 10 mm width of second incision apical to the first incision. Each incision is connected at the end point. Tissues are excised, leaving the connective tissue exposed. *Interrupted* suturing technique is performed along the incision line, started from the midline. **Discussion:** A pleasing *dentogingival* appearance depends on the extent of *gingival* exposure. Greater amount

of exposed gingiva (>3 mm) is considered unattractive. Vestibulum reconstruction is an innovative and effective way to improve the gummy smile of a patient. This technique has an edge over other techniques because it's simple, effective, minimal instrumentation, less time consuming, less invasive, cost-effective and easy to perform with excellent post-operative results, faster healing and patient satisfaction.

**Conclusion:** Cosmetic management of gummy smile can be eliminated by periodontal plastic surgery, such as vestibulum reconstruction.

**Key Words:**, gummy smile, periodontal plastic surgery, vestibulum reconstruction

## Pendahuluan

Senyum merupakan salah satu kunci kepercayaan diri dan daya tarik seseorang. Tiga komponen pembentuk senyum antara lain bibir, gigi (*white esthetics*), dan gusi (*pink esthetics*). Untuk mewujudkan estetika senyum ideal, keseimbangan dan harmoni antara bentuk, posisi dan warna gigi, gusi serta garis bibir harus dipenuhi.<sup>1,2</sup> Senyum dikategorikan estetik apabila gusi terlihat 1-2 mm saat tersenyum. Apabila gusi yang terlihat 4mm atau lebih, dikategorikan *gummy smile*.<sup>1,3,4</sup> Sedangkan tinggi atau tidaknya garis senyum diukur saat pasien tersenyum lebar, dan dikategorikan berdasar klasifikasi garis senyum NP Lang.<sup>4</sup>

Tabel 1. Klasifikasi Garis Senyum

Class	Type: Description	Evaluation
Score 0	"Low smile line"	IDG: <25% visible M: Not visible, teeth masked
Score 1	"Average/ideal smile line"	IDG: 25-75% visible M: Visible on individual teeth
Score 2	"High smile line"	IDG: >75% visible M: <3 mm visible (overall)
Score 3	"Very high smile line"	IDG: Completely visible M: >3 mm wide maxillary band of gingiva visible beyond the mucogingival line "gummy smile"

IDG: Interdental gingiva; M: Gingival margin

Tabel 1. Klasifikasi Garis Senyum ditentukan berdasar Bibir Atas, Interdental dan Margin Gingiva<sup>4</sup>

Empat faktor etiologi *gummy smile* antara lain *vertical maxillary excess*, *altered passive eruption*, ekstrusi dentoalveolar anterior, serta bibir atas pendek atau hiperaktif.<sup>3,4,5</sup> *Esthetic crown lengthening* dengan atau tanpa pengurangan tulang dapat menjadi pilihan perawatan *gummy smile*. Ekstrusi dentoalveolar bisa diatasi dengan terapi orthodonti.<sup>6</sup> *Gummy smile* oleh karena *vertical maxillary excess* dapat dirawat dengan bedah orthognatik, tetapi membutuhkan kemampuan khusus, serta mengharuskan pasien untuk tinggal di rumah sakit.<sup>1,5</sup> Tehnik lain yang menjadi alternatif perawatan *vertical maxillary excess* adalah rekonstruksi vestibulum, dimana dapat

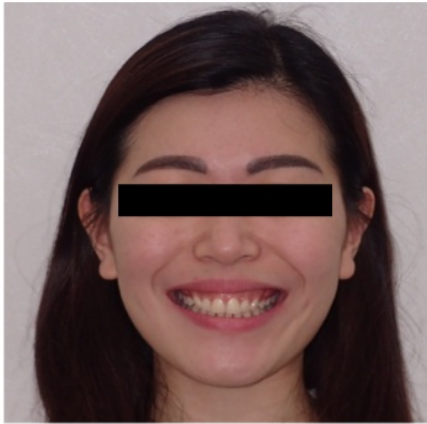
membatasi retraksi otot bibir atas dengan tehnik sederhana, waktu yang lebih singkat, dan keluhan pasca operasi yang minim.<sup>1,2,4,6</sup>

### Kasus

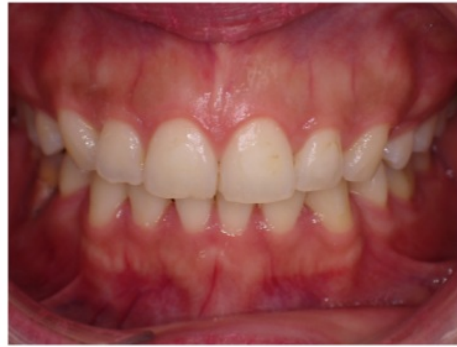Wanita, usia 28 tahun, asimtomatik dengan keluhan utama gusi terlihat berlebih saat tersenyum. Pasien merasa kurang percaya diri sehingga membatasi senyumnya. Analisa estetika senyum berdasarkan garis bibir atas dan pemeriksaan intra oral menunjukkan rahang miring (tidak simetris) disertai 10 – 14 mm gusi terlihat saat tersenyum. Level margin gingiva yang tidak sesuai terlihat pada gigi 23, dan posisi *gingival zenith* yang kurang ideal pada gigi 12, 11, 21, 22. Pasien tidak memiliki riwayat penyakit maupun penyakit sistemik yang berarti. Prosedur yang dianjurkan antara lain:

- *Surgical crown lengthening (gingivectomy laser-assisted)* untuk koreksi *gingival margin* dan *gingival zenith*,
- Bedah plastik periodontal (rekonstruksi vestibulum) untuk koreksi *gummy smile*.

Pasien sangat mementingkan kecantikan dan setuju dilakukan semua prosedur diatas.



Analisa Estetika Senyum



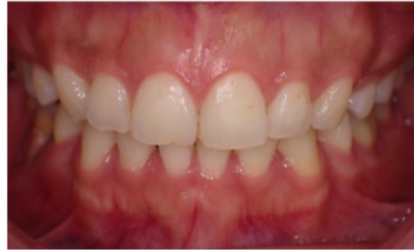Analisa Intra Oral

### Penatalaksanaan

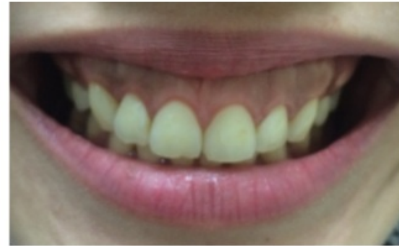Prosedur rekonstruksi vestibulum dilakukan 1 bulan pasca gingivektomi dengan tujuan didapatkan bentuk anatomi gigi dan gusi yang lebih ideal. Analisa lebar vestibulum 15–26 ditandai dengan pinsil tinta terlebih dahulu, dimulai pada *attached gingiva* yang kemudian diperluas 10-12 mm arah superior area vestibulum. Dilanjutkan dengan prosedur aseptik dan anestesi lokal pada mukosa vestibulum 16 hingga 26.

Insisi *partial thickness* pertama dan kedua dilakukan dengan mengikuti garis yang sudah dibentuk, kemudian kedua insisi dihubungkan pada setiap ujungnya, diikuti pembuangan epitel area terinsisi sehingga jaringan ikat terbuka. Penjaitan tehnik *interrupted* menggunakan benang *absorbable* 5-0 dimulai dari *mid-line* untuk memastikan garis tengah bibir bertemu dengan garis median maksila. Jarak setiap jahitan dipertahankan tidak lebih dari 1,5 mm. Instruksi pasca operasi (*oral hygiene*, mengurangi aktifitas bibir, kompres dingin ekstra oral 3 hari) dan medikasi 5 hari

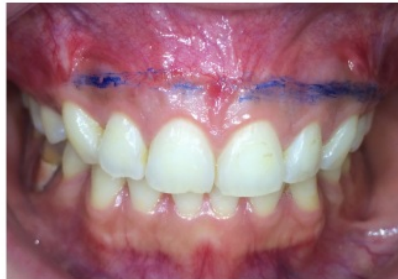(Amoxicillin 500 mg 3dd1, Natrium Diklofenak 50mg 2dd1) diberikan pada pasien. Kontrol pasca operasi dilakukan secara periodik pada 1 hari, 7 hari, 21 hari, 1 bulan, 2 bulan dan 3 bulan.



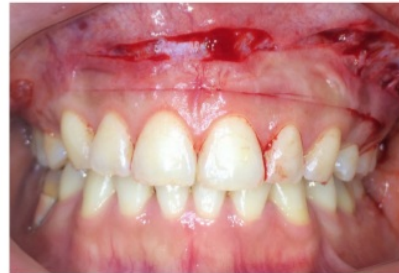Pre- Op



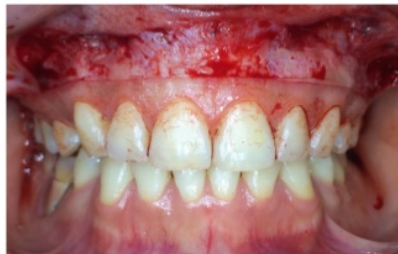1 bulan pasca gingivektomi



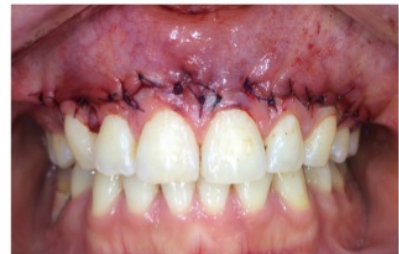penandaan garis insisi



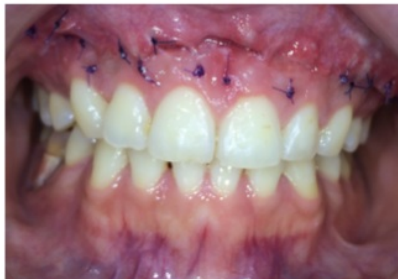insisi *attached gingiva* – vestibulum



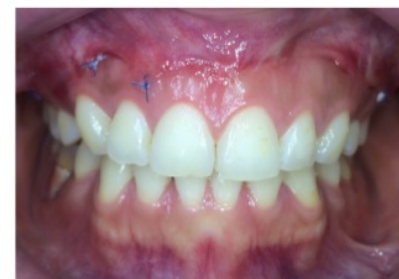refleksi *partial thickness*



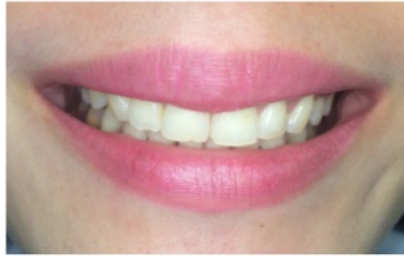*interrupted sutures*



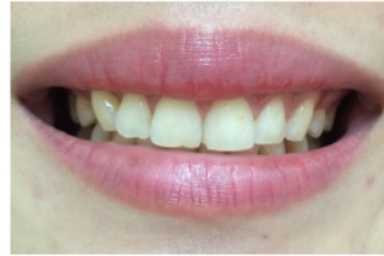7 hari pasca operasi



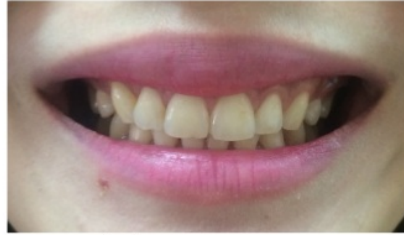21 hari pasca operasi



1 bulan pasca operasi



2 bulan pasca operasi



3 bulan pasca operasi

### Pembahasan

Estetika senyum saat ini tidak hanya melibatkan *white esthetics*, tetapi juga *pink esthetics* dimana periodontis memegang peranan dengan tujuan terbentuknya senyum ideal.<sup>1,2</sup> Perbaikan estetik pada *gummy smile* melalui prosedur bedah plastik periodontal (rekonstruksi vestibulum) disertai motivasi pasien yang tinggi menunjukkan hasil yang memuaskan. Teknik bedah ini harus memperhatikan detail untuk menghindari *relaps*, tetapi relatif sederhana dengan waktu pengerjaan relatif pendek, trauma pasca operasi yang minim, dan waktu penyembuhan relatif singkat.

Laporan kasus ini mendokumentasikan teknik rekonstruksi vestibulum untuk memperbaiki estetika senyum pasien *gummy smile* dengan prinsip merekonstruksi letak vestibulum menjadi lebih koronal. Lebar *attached gingiva* yang tidak adekuat merupakan kontra indikasi perawatan karena lebar *attached gingiva* yang sempit menyebabkan rekonstruksi vestibulum tidak optimal. Komplikasi yang paling sering terjadi adalah terbentuknya *mucocele* dan jaringan parut. Hal tersebut dapat dicegah dengan desain lebar insisi maximum 12 mm untuk menghindari kelenjar saliva minor dan insisi yang terlalu dekat dengan *vermillion border*.<sup>2,4,7</sup> Apabila koreksi yang diperlukan lebih dari 12 mm, maka disarankan untuk dilakukan prosedur kedua 3 bulan pasca operasi pertama.<sup>8</sup>

Teknik rekonstruksi vestibulum dikategorikan sebagai prosedur yang sederhana dengan waktu kerja relatif singkat dibandingkan bedah orthognatik. Meskipun demikian, laporan beberapa jurnal terdahulu menunjukkan kemungkinan adanya *relaps*.<sup>7,9,10</sup> Untuk meminimalkan *relaps*, beberapa trik juga dipraktekkan pada kasus ini. Desain garis insisi pada *attached gingiva* dan mukosa yang direncanakan akan diambil digambar terlebih dahulu sebelum dilakukan anestesi, karena posisi mukosa akan berubah seiring dengan injeksi. Insisi pertama dilakukan pada mukosa, dilanjutkan dengan insisi *attached gingiva* untuk menghindari tertariknya mukosa. Teknik *suturing* menggunakan *double-layered* yang diawali dengan penjahitan jaringan ikat, dilanjutkan

dengan penjahitan epitel. Pengangkatan benang jahit lapisan luar dilakukan 3 minggu pasca operasi agar terbentuk kestabilan posisi *attachment* yang baru. Instruksi pasca operasi termasuk meminimalkan pergerakan bibir.

Keluhan pasca operasi seperti memar, rasa tidak nyaman dan bengkak berlangsung selama 1 minggu. Rasa sakit pasca operasi yang dikeluhkan tergolong *medium*. Pada kasus ini akan dilakukan prosedur kedua karena koreksi yang dibutuhkan lebih dari 12 mm, tetapi hasil 3 bulan pasca operasi pertama menunjukkan peningkatan estetika yang signifikan.

### Kesimpulan

Manajemen kosmetik kasus *gummy smile* dan garis bibir tinggi dapat ditangani dengan bedah plastik periodontal teknik rekonstruksi vestibulum.

### Daftar Pustaka

1. Rao AG, Koganti VP, Prabhakar AK, Soni S. Modified lip repositioning: A surgical approach to treat the gummy smile. *Journal of Indian Society of Periodontics*. 2015; 19(3): 356-359.
2. Dayakar MM, Gupta S, Shivananda H. Lip repositioning: An alternative cosmetic treatment for gummy smile. *Journal of Indian Society of Periodontics*. 2014; 18(4): 520-523.
3. Simon Z, Rosenblatt A, Dorfman W. Eliminating a gummy smile with surgical technique for perio-esthetics. *Contemporary Clinical Dentistry*. 2014; 5(1): 142-145. lip repositioning. *The Journal of Cosmetic Dentistry*. 2007; 23(1): 102-109.
4. Sheth T, Shah S, Shah M, Shah E. Lip reposition surgery: A new call in periodontics. *Contemporary Clinical Dentistry*. 2013; 4(3): 378-381.
5. Gaddale R, Desai SR, Mudda JA, Karthikeyan I. Lip repositioning. *Journal of Indian Society of Periodontics*. 2014; 18(2): 254-258.
6. Grover HS, Gupta A, Lutha S. Lip repositioning surgery: A pioneering technique for perio – esthetics. *Contemporary Clinical Dentistry*. 2014; 5(1): 142-145.
7. Hamissi JH, Treatment of gingival display using a Lip Repositioning Technique: A literature review with case report. *Scholars Journal of Dental Sciences*. 2015; 2(6): 383-387.
8. Gupta KK, Srivastava A, Singhal R, Srivastava S. An innovative cosmetic technique called lip repositioning. *Journal of Indian Society of Periodontics*. 2010; 14(4): 266-269.
9. Panduric GB, Blaskovic M, Brosovic J, Susic M. Surgical treatment of excessive gingival display using lip repositioning technique and laser gingivectomy as an alternative to orthognathic surgery. *Journal of Oral Maxillofacial Surgery*. 2013: 1-11.
10. Manjunath N, Sheth M, George RS. Smile designing by surgical lip repositioning with gingival depigmentation and crown lengthening. *International Dental Journal of Student's Research*. 2015; 2(4): 23-28.

# REKONSTRUKSI VESTIBULUM:PERAWATAN ALTERNATIF GUMMY SMILE

## ORIGINALITY REPORT

19%

SIMILARITY INDEX

19%

INTERNET SOURCES

14%

PUBLICATIONS

%

STUDENT PAPERS

## PRIMARY SOURCES

1	<a href="http://www.contempclindent.org">www.contempclindent.org</a> Internet Source	3%
2	<a href="http://www.yumpu.com">www.yumpu.com</a> Internet Source	2%
3	Omnia K Tawfik, Hani E. El-Nahass, Peter Shipman, Stephen W. Looney, Christopher W. Cutler, Mark Brunner. "Lip repositioning for the treatment of excess gingival display: A systematic review", Journal of Esthetic and Restorative Dentistry, 2018 Publication	2%
4	<a href="http://www.bib.irb.hr">www.bib.irb.hr</a> Internet Source	2%
5	<a href="http://inpn.com.br">inpn.com.br</a> Internet Source	2%
6	<a href="http://saspjournals.com">saspjournals.com</a> Internet Source	1%
7	<a href="http://www.medigraphic.com">www.medigraphic.com</a>	



Internet Source

1%

---

8 [www.ajids.edu.in](http://www.ajids.edu.in)  
Internet Source

1%

---

9 [www.idaattingalbranch.org](http://www.idaattingalbranch.org)  
Internet Source

1%

---

10 [sgtuniversity.ac.in](http://sgtuniversity.ac.in)  
Internet Source

1%

---

11 [hdl.handle.net](http://hdl.handle.net)  
Internet Source

1%

---

12 [jurnal.ugm.ac.id](http://jurnal.ugm.ac.id)  
Internet Source

1%

---

13 [www.iosrjournals.org](http://www.iosrjournals.org)  
Internet Source

1%

---

14 [idjsr.com](http://idjsr.com)  
Internet Source

1%

---

15 [id.scribd.com](http://id.scribd.com)  
Internet Source

<1%

---

Exclude quotes Off

Exclude matches Off

Exclude bibliography On

# REKONSTRUKSI VESTIBULUM:PERAWATAN ALTERNATIF GUMMY SMILE

---

## GRADEMARK REPORT

---

FINAL GRADE

**/0**

GENERAL COMMENTS

**Instructor**

---

PAGE 1

---

PAGE 2

---

PAGE 3

---

PAGE 4

---

PAGE 5

---

PAGE 6

---