

Awareness of Subconjunctival Bleeding on Warfarin Therapy

by Diana Haryati Kusumastuti

Submission date: 03-Mar-2021 12:04PM (UTC+0800)

Submission ID: 1522889088

File name: 6_Awareness_of_Subconjunctival_Bleeding_on_Warfarin_Therapy.pdf (610.04K)

Word count: 2016

Character count: 12995

Awareness of Subconjunctival Bleeding on Warfarin Therapy Patient

Diana Haryati Kusumastuti, Dewi Rosalina, Ratna Doemilah, Evelyn Komaratih
Department of Ophthalmology, Faculty of Medicine Airlangga University/Dr. Soetomo General Hospital, Surabaya

ABSTRACT

A case of subconjunctival bleeding as an initial sign of progressive bleeding caused by warfarin therapy on patient with mitral regurgitation, its clinical signs, multidisciplinary approach and management. A 36 years old male came to eye emergency unit with chief complaints such as subconjunctival bleeding and diplopia. He suffered from mitral regurgitation and took warfarin as oral anticoagulant during the previous month. Ophthalmology examination revealed subconjunctival bleeding and chemosis, eyelid hematoma, and proptosis on the left eye. Retinal hemorrhage (flamed shape) and vascular tortuosity were found on both eyes. Orbital CT-Scan showed retrobulbar hemorrhage on lateral side of the left orbita. Laboratory findings were International Normalized Ratio (INR) 5.36, Prothrombin Time >2.01, Activated Partial Thromboplastin Time (APTT) 124. The signs of progressive bleeding of the eye were documented. The patient was consulted to cardiology, pulmonology, and internal department. The advice given was the discontinuation of warfarin and continued with ambulatory treatment. We were aware of the progressive bleeding, and decided to hospitalize the patient. Warfarin was discontinued and vitamin K was administered intravenously. His general condition decreased, and the patient was taken to resuscitation room. Subconjunctival bleeding was the initial sign of progressive multiorgan hemorrhage causing the death of the patient 22 hours later. Massive multiorgan hemorrhage could be caused by warfarin, and subconjunctival bleeding could be an initial sign of progressive bleeding. It is important to be aware of this sign and detailed history should be taken to find underlying disease. Multidisciplinary management should be undertaken by departments such as cardiology, pulmonology, internal, and anesthesiology.

Key words: warfarin, subconjunctival bleeding, multi organ hemorrhage

Correspondence: Diana H. Kusumastuti, c/o: Departemen/SMF Ilmu Kesehatan Mata Fakultas Kedokteran Universitas Airlangga/RSUD Dr. Soetomo, Jl. Mayjend. Prof. Dr. Moestopo 6-8 Surabaya 60286. E-mail: kusuma.dian@yahoo.com

PENDAHULUAN

Warfarin adalah antikoagulan oral yang bekerja dengan menghambat sintesis faktor pembekuan, sehingga mencegah terjadinya pembekuan darah. Warfarin sering diberikan pada pasien dengan resiko terbentuknya bekuan darah yang dapat menyebabkan tromboemboli, seperti pada penyakit kardiovaskuler dan pasien dengan risiko stroke.¹

Efek samping warfarin yang penting adalah perdarahan, dimana perdarahan dapat terjadi pada berbagai organ termasuk mata. Pada laporan kasus ini kami akan menyampaikan suatu kasus kematian akibat perdarahan masif multiorgan pada pasien dengan terapi warfarin,

dengan perdarahan subkonjungtiva sebagai gejala awal yang membuat penderita pergi berobat. Tujuannya adalah untuk meningkatkan kewaspadaan terhadap perdarahan subkonjungtiva yang dapat menjadi gejala awal dari perdarahan pada berbagai organ pada pasien dengan terapi warfarin.

LAPORAN KASUS

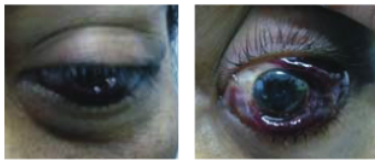Seorang laki-laki berusia 36 tahun datang ke Instalasi Rawat Darurat Mata RSUD Dr. Soetomo Surabaya pada tanggal 14 Pebruari 2009 pukul 16.00 dengan keluhan utama munculnya warna merah perdarahan di selaput mata

kiri. Keluhan ini kemudian juga disertai penglihatan double bila membuka kedua mata.

Sejak 3 jam sebelum masuk rumah sakit, mata kiri tampak merah, kemudian muncul benjolan berwarna merah pada mata dan penderita merasa melihat double bila membuka kedua mata. Mata terasa kemeng. Tidak ada riwayat trauma. Penderita mempunyai riwayat penyakit kelainan katup jantung sejak 1 tahun yang lalu, sudah pernah dirawat di ruang jantung pada awal Januari 2009 karena sesak. Terapi terakhir yang rutin digunakan: warfarin, angioten, digoxin, furosemid, dan spironolakton. Warfarin telah digunakan sejak sekitar 1 bulan sebelumnya. Sejak 2 minggu terakhir penderita mengeluh batuk kadang keluar darah, Urine berwarna kemerahan, dan bila menggosok gigi sering berdarah. Pasien juga sudah berobat ke poli paru dan mendapat terapi cefixime dan codein.

Penderita tidak mempunyai riwayat penyakit kencing manis serta tidak menggunakan kacamata. Penderita memiliki penyakit kelainan katup jantung, diketahui sejak 1 tahun yang lalu.

Dari pemeriksaan fisik, didapatkan tajam penglihatan kedua mata 6/6, dengan tekanan intraokuler mata kanan 12,2 mmHg dan mata kiri 17,3 mmHg. Segmen anterior mata kanan didapatkan edema palpebra, lain-lain tidak didapatkan kelainan. Segmen anterior mata kiri didapatkan edema dan hematoma palpebra yang minimal, hematoma hanya pada tepi lateral palpebra superior, proptosis, perdarahan subkonjungtiva dan kemosis di daerah superior, temporal dan inferior. Pemeriksaan oftalmoskopi langsung pada kedua mata didapatkan perdarahan *flamed shape*, dengan tortuosity pembuluh darah yang tampak jelas. Didapatkan hambatan gerakan bola mata pada mata kiri.



Gambar 1. Keadaan penderita 1 jam setelah datang ke RS dengan perdarahan subkonjungtiva.

Selanjutnya, dilakukan pemeriksaan laboratorium darah dan didapatkan kadar hemoglobin 9,1 g/dl, dan pemanjangan Prothrombin Time > 2,01 dan Activated Partial Thromboplastin Time (APTT) 124. Dari data pemeriksaan International Normalized Ratio (INR) yang dilakukan penderita 1 bulan sebelumnya, didapatkan INR 5,36 (nilai normal (0,9–1,2)). Pemeriksaan foto dada didapatkan kardiomegali dengan edema pulmonum dan Tb paru. Pemeriksaan CT scan orbita tanpa kontras didapatkan lesi hiperdens di daerah retrobulber sisi lateral orbita kiri, curiga suatu perdarahan retrobulber.

Selanjutnya, karena adanya tanda perdarahan yang progresif dan perpanjangan Prothrombin Time, APPT dan INR yang merupakan indikasi terjadinya gangguan

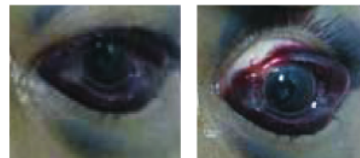


Gambar 2. Tampak proptosis pada mata kiri dan lesi hiperdens pada retrobulber, curiga suatu perdarahan.

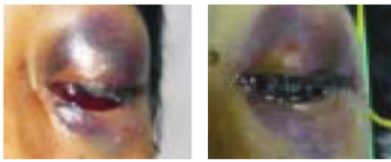koagulasi, pasien kami konsulkan ke Departemen Kardiologi, Paru dan Interna. Di bidang Kardiologi didapatkan Mitral Regurgitasi tanpa tanda akut heart failure, dimana *subkonjungtival bleeding* bisa disebabkan oleh penggunaan warfarin, pasien tidak diputuskan untuk dirawat di rumah sakit, dan kontrol poliklinis 2 hari lagi. Pasien juga dikonsulkan ke Departemen Ilmu Penyakit Paru dan didapatkan edema paru + suspek Tuberkulosa paru + suspek Pneumonia. Dari jawaban konsultasi kepada sejawat interna, didapatkan azotemia prerenal dan gross hematuria yang dapat disebabkan oleh warfarin.

Penatalaksanaan pada pasien ini yang merupakan hasil konsultasi dengan bidang Kardiologi, Paru dan Interna yaitu: warfarin dihentikan, pasien dirawat dan dilakukan observasi tanda-tanda vital. Di bidang mata, dilakukan observasi visus, Tekanan Intra Okuler, tanda-tanda perdarahan dan derajat proptosis. Terapi yang diberikan adalah injeksi Vitamin K 3 × 1 ampul IV, IVFD PZ 14 tetes/menit, Levofloksasin 1 × 500 mg IV drip, angioten 1-0-0, furosemide 1-0-0, digoxin 1 × 1, dan Copar 6 × 1. Untuk mata diberikan polimiksin neomisin ED 6 ddgtt IOS dan Kloramfenikol EO 3ddOS.

Observasi yang dilakukan untuk tanda-tanda perdarahan pada kedua mata menunjukkan adanya perdarahan yang progresif. Setelah 4 jam dirawat, hematoma palpebra meluas pada hampir seluruh bagian palpebra mata kiri dan 3 jam kemudian kemosis tampak meluas pada semua kuadran dengan hambatan gerak bola mata ke segala arah. Pada mata kanan, tampak hematoma dan edema minimal pada palpebra.



Gambar 3. Keadaan penderita setelah 3 jam dirawat, tampak hematoma palpebra dan kemosis yang meluas, proptosis tampak lebih jelas.



Gambar 4. Tampak proptosis makin berat, foto diambil 1 jam sebelum penderita meninggal

Penatalaksanaan penderita diprioritaskan untuk mengatasi kegawatannya karena keadaan umum yang memburuk dan didapatkan tanda-tanda perdarahan massif dan progresif pada organ vital. Penderita tidak sadar, dilakukan resusitasi oleh sejawat Anestesiologi, namun akhirnya penderita meninggal pada tanggal 15 Februari 2009 pukul 12.45, atau setelah sekitar 22 jam dirawat.

DISKUSI

Warfarin adalah antikoagulan oral yang banyak digunakan pada pasien dengan resiko tromboemboli dan mempunyai efektivitas yang tinggi untuk menurunkan morbiditas dan mortalitas akibat tromboemboli. Saat ini, warfarin merupakan antikoagulan oral yang paling banyak digunakan. Indikasi umum digunakan warfarin dalam jangka panjang adalah pasien dengan atrial fibrilasi, gangguan mekanik katup jantung, kardiomiopati dan penderita tromboemboli vena.^{1,2} Warfarin merupakan antagonis vitamin K, bekerja dengan menghambat sintesis hepatic faktor koagulasi II, VII, IX, X dan protein antikoagulasi C dan S yang tergantung vitamin K sebagai kofaktornya.^{1,3}

Bioavailabilitas oral dari warfarin hampir 100%. Warfarin terutama berikatan dengan protein plasma (97%), khususnya dengan albumin. Warfarin didistribusikan melalui hati, ginjal, paru-paru dan limpa. Durasi efek antikoagulannya setelah pemberian dosis tunggal adalah 5–7 hari.¹

Perdarahan adalah efek samping utama dari warfarin, dan terjadi berkaitan dengan intensitas antikoagulasi, lamanya terapi, penyakit yang mendasari, dan penggunaan obat lain yang kemungkinan memengaruhi hemostasis atau metabolisme warfarin. Perdarahan fatal ataupun nonfatal dapat terjadi pada berbagai jaringan atau organ.² Pada 2–4% kasus penggunaan warfarin terjadi perdarahan, dengan 25% dari kematian disebabkan karena perdarahan berat di saluran cerna.³

8 Perdarahan minor dapat berupa perdarahan membran mukosa, perdarahan subkonjungtiva, kemosis, hematuria dan epistaksis. Perdarahan mayor berupa perdarahan saluran cerna, perdarahan intrakranial dan perdarahan retroperitoneal. Perdarahan masif umumnya melibatkan saluran cerna, namun dapat pula melibatkan traktus spinal dan serebral, perikardium, paru, ginjal dan hepar. Meskipun jarang, perdarahan masif intraokuler dilaporkan terjadi

pada pasien dengan degenerasi makula yang telah ada sebelumnya.¹

Pada mata, efek warfarin juga dapat menyebabkan terjadinya perdarahan retrobulber, yaitu perdarahan di dalam cavum orbita, posterior dari bola mata. Perdarahan dapat menyeluruh atau terlokalisasi di subperiosteal, ekstrakonal, di dalam perut otot ekstraokuler, atau intrakonus.⁴

Diagnosis perdarahan retrobulber adalah nyeri, diplopia, penurunan visus, proptosis, kemosis dan distopia. Tekanan Intra Okuler dapat pula meningkat. Terjadi hambatan motilitas otot yang general ataupun terlokalisasi sesuai hematomnya. Tajam penglihatan, penglihatan warna, dan respons pupil dapat terganggu karena iskemia retina dan saraf optik.⁴

Pada laporan ini, disampaikan suatu kasus penggunaan warfarin oral yang menyebabkan perdarahan massif dan progresif pada organ vital hingga menyebabkan kematian. Perdarahan akibat gangguan faal homeostasis, dapat terjadi pada berbagai organ. Yang menarik, pada kasus ini pasien baru menyadari adanya suatu perdarahan ketika muncul perdarahan subkonjungtiva, meskipun dari anamnesa ternyata telah terjadi tanda-tanda perdarahan lain diluar organ mata, yaitu urine berwarna kemerahan, batuk bercampur darah dan perdarahan gusi sejak 2 minggu sebelumnya. Sehingga penanganan pertama pasien datang saat datang ke IRD adalah oleh bidang mata.

Kasus ini disampaikan untuk meningkatkan kewaspadaan pada kondisi yang dapat berkembang menjadi fatal, meskipun gejala awal yang ditemukan adalah perdarahan subkonjungtiva. Anamnesa yang baik mengenai riwayat penyakit penderita, penggunaan obat-obatan akan sangat membantu untuk menemukan penyakit yang mendasarinya. Ditemukannya kemosis, perdarahan subkonjungtiva, epistaksis, dan perdarahan vagina merupakan tanda terjadinya gangguan koagulasi yang luas.¹

Pada mata, perdarahan lainnya yang dapat terjadi adalah perdarahan retina, perdarahan vitreous dan perdarahan retrobulber. Diagnosis adanya perdarahan retrobulber ditegakkan melalui CT-Scan orbita, dan untuk mencari adanya perdarahan intrakranial, seharusnya dilakukan pemeriksaan CT-Scan kepala. Pada kasus ini ditemukan adanya perdarahan retina dan berangsur menurunnya kesadaran penderita, diduga terjadi pula perdarahan intrakranial. Perdarahan intraokuler yang berhubungan dengan adanya perdarahan intrakranial dan peningkatan tekanan intrakranial disebut Sindrom Terson. Perdarahan intraokuler pada sindrom Terson meliputi perdarahan subretina, retina, preretina, subhyaloid dan perdarahan vitreous.⁵

Pada perdarahan, tindakan pertama adalah menghentikan pemberian antikoagulan. Perdarahan hebat memerlukan suntukan vitamin K1 (filokuinon) iv, dan biasanya perdarahan dapat diatasi beberapa jam setelah penyuntikan. Pada perdarahan ringan dapat diberi dosis tunggal 1–5 mg; tapi untuk perdarahan berat dapat diberi dosis 20–40 mg, jika perlu dosis ditambah setelah 4 jam. Pemakaian vitamin

K harus dibatasi untuk kasus perdarahan berat karena pasien mungkin menjadi refrakter sehari-hari terhadap terapi ulang dengan antikoagulan oral.³

KESIMPULAN

Telah dilaporkan suatu kasus kematian akibat perdarahan multi organ pada pasien mitral regurgitasi yang mendapat terapi warfarin, di mana perdarahan subkonjungtiva menjadi gejala yang membuat penderita berobat. Kewaspadaan terhadap perdarahan subkonjungtiva pada pasien dengan terapi warfarin sangat penting, karena ternyata ditemukan pula perdarahan progresif pada organ lain, yang dapat berakibat fatal dan menyebabkan kematian. Penatalaksanaan pada kasus ini harus dilakukan secara menyeluruh dengan melibatkan bidang penyakit paru, jantung, interna, dan anesthesiologi.

DAFTAR PUSTAKA

1. Olson KR, Trickey DN, Miller MA, Yungmann Hile ML. Toxicity, Warfarin and Superwarfarins. *eMedicine, Emergency Medicine*. 2009. Diakses dari <http://emedicine.medscape.com>
2. Kneeland PP, Fang MC. Current issues in patient adherence and persistence: focus on anticoagulants for the treatment and prevention of thromboembolism. *Patient Prefer Adherence Journal* 2010; 4: 51–60 (Pubmed).
3. Rosmiati H, Gan Vincent HS. *Antikoagulan, Antitrombosit, Trombolitik dan Hemostatik*; Farmakologi dan Terapi Edisi 4, Bagian Farmakologi Fakultas Kedokteran Universitas Indonesia, 1995; hal. 747–755.
4. Kerrison JB, Iwamoto A, Merbs SL, Hiff NT. *Orbital Trauma in: Management Of Ocular Injuries And Emergencies*. 1998. Lippincot – Raven. Philadelphia: p. 108.
5. Ou RJ, Yoshizumi MO. Terson Syndrome. *eMedicine Retina*. 2010. Diakses dari <http://emedicine.medscape.com>
6. Superstein R, Gomolin JE, Hammouda W, Rosenberg A, Overbury O, Arsenault C. Prevalence of Ocular Hemorrhage in Patients Receiving Warfarin Therapy. *Can J Ophthalmol* 2000; 35(7): 385–9 (Pubmed).

Awareness of Subconjunctival Bleeding on Warfarin Therapy

ORIGINALITY REPORT

13%

SIMILARITY INDEX

13%

INTERNET SOURCES

4%

PUBLICATIONS

0%

STUDENT PAPERS

PRIMARY SOURCES

1	pt.scribd.com Internet Source	2%
2	journal.unair.ac.id Internet Source	2%
3	Andrea L. Vincent, Heather C. Russell. "Chapter 10 Ocular Findings in Pediatric Inflicted Injury", Springer Science and Business Media LLC, 2014 Publication	1%
4	issuu.com Internet Source	1%
5	doku.pub Internet Source	1%
6	id.scribd.com Internet Source	1%
7	qdoc.tips Internet Source	1%
8	vdocuments.site Internet Source	1%

9	repository.unpad.ac.id Internet Source	1 %
10	aguszn.blogspot.com Internet Source	1 %
11	Oktavia R. L. Sondakh, Damayanti Tangkidi, Herry E. J. Pandaleke. "FASIITIS NEKROTIKAN TIPE II", JURNAL BIOMEDIK (JBM), 2015 Publication	1 %
12	pesquisa.bvsalud.org Internet Source	<1 %
13	edoc.pub Internet Source	<1 %
14	stutzartists.org Internet Source	<1 %

Exclude quotes On

Exclude matches Off

Exclude bibliography On

Awareness of Subconjunctival Bleeding on Warfarin Therapy

GRADEMARK REPORT

FINAL GRADE

/100

GENERAL COMMENTS

Instructor

PAGE 1

PAGE 2

PAGE 3

PAGE 4
