

# Anti-Inflammation and Anti-Fibrotic Effects of Amniotic Membrane on Post-Trabeculectomy Conjunctiva (Experimental Research on *Oryctolagus cuniculus*)

*by* Listya Dyah Rihardini

---

**Submission date:** 03-Mar-2021 12:04PM (UTC+0800)

**Submission ID:** 1522889774

**File name:** Conjunctiva\_Experimental\_Research\_on\_Oryctolagus\_cuniculus.pdf (221.13K)

**Word count:** 3343

**Character count:** 21232

## LABORATORY SCIENCE

# Anti-Inflammation and Anti-Fibrotic Effects of Amniotic Membrane on Post-Trabeculectomy Conjunctiva (Experimental Research on *Oryctolagus cuniculus*)

**Listya Dyah Rihardini, Suparman, Evelyn Komaratih**  
Department of Ophthalmology, Faculty of Medicine, Universitas Airlangga  
Soetomo Hospital, Surabaya, East Jakarta

## ABSTRACT

**Background:** To evaluate the effects of amniotic membrane transplantation on the modulation of wound healing after trabeculectomy.

**Methods:** Eighteen eyes of nine New Zealand rabbits: nine left eyes underwent glaucoma filtering surgery, nine right eyes underwent trabeculectomy and amniotic membrane transplantation. Fresh frozen human amniotic membranes were transplanted above scleral flap, below the conjunctiva with the stromal side-up. Daily examination of anterior segment were performed using hand held slit lamp. After 7 days, all eyes were enucleated and sent for histopathology examination to evaluate the inflammatory and fibroblast cells. The rabbits were terminated. Blebs were well formed until 7 days.

**Results:** There were statistically no significant difference between two groups in quantity of inflammatory cells ( $p=0.258$ ) and fibroblast cells ( $p=0.436$ ). The tendency in the treatment group, however, the Masson's Trichrome obtained less fibrosis (88.9%) compared to the control group (44.4%). Hematoxylin eosin staining revealed inflammatory reaction tends to be more severe than the control group, suggesting a xenograft rejection.

**Conclusion:** AMT is still potential as an alternative option to reduce fibrosis in glaucoma filtering blebs but need further research. In rabbits, human amniotic membrane elicited a xenograft reaction.

**Keywords:** amniotic membrane, trabeculectomy, inflammation, fibrosis

Operasi filtrasi, sejak diperkenalkan oleh Wecker pertama kali pada tahun 1882, hingga saat ini merupakan pilihan yang utama dalam menangani glaukoma yang tidak terkontrol dengan medikamentosa. Tindakan operasi ini dapat menurunkan tekanan intraokular dengan membuat suatu fistula dari bilik

mata depan melalui sklera sehingga akuos humor dapat menuju area subkonjungtiva dan akuos humor akan diserap ke dalam pembuluh darah. Teknik operasi infiltrasi makin berkembang dan yang populer digunakan adalah tindakan trabekulektomi. Skuta dan Parrish<sup>5</sup> mengemukakan penyebab utama dari kegagalan trabekulektomi adalah

karena fibrosis subkonjungtiva. Membran amnion pada operasi trabekulektomi dapat menurunkan fibrosis pasca-trabekulektomi. Hingga saat ini, penurunan fibrosis pasca-trabekulektomi dengan transplantasi membran amnion belum dapat dijelaskan.<sup>1,2,3,4</sup>

*World Health Organization* (WHO) memperkirakan populasi dengan tekanan intraokular (TIO) >21 mmHg sekitar 104,5 juta penduduk, dengan prevalensi kebutaan karena glaukoma adalah lebih dari 8 juta penduduk. Glaukoma bertanggung jawab sebesar 15% dari angka kebutaan di seluruh dunia, dan merupakan penyebab tertinggi dari kebutaan *irreversible*. Menurut data Riset Kesehatan Dasar pada tahun 2007, didapatkan proporsi *low vision* di Indonesia sebesar 4,8%, dengan proporsi kebutaan tingkat nasional adalah sebesar 0,9% dan prevalensi glaukoma di Indonesia sebesar 4,6%. Trabekulektomi sebagai salah satu upaya menurunkan TIO dan mencegah progresivitas glaukoma ternyata memiliki angka kegagalan yang cukup tinggi, yaitu 24-74% dalam 4 tahun. Keberhasilan trabekulektomi dicapai dengan menghambat penyembuhan luka, tidak seperti prosedur operasi umumnya, yaitu dengan menggunakan obat-obatan farmakologis yang bekerja pada supresi dari proliferasi sel, terutama fibroblas, sehingga diharapkan akan mencegah fibrosis pascaoperasi. Fibrosis yang terjadi akan menyebabkan kegagalan operasi trabekulektomi yang dilakukan, dan tindakan penatalaksanaan lanjutan akan makin sulit dan memiliki angka keberhasilan yang rendah. Pemberian anti-metabolit memiliki angka kegagalan sekitar 23-51% dalam 5 tahun dan 52-59% dalam 15 tahun. Kegagalan dari trabekulektomi ini akan menyebabkan target penurunan tekanan intraokular tidak tercapai, sehingga progresivitas penyakit glaukoma terus berjalan dan berakhir pada kebutaan.<sup>1,2,3,4</sup>

Pencegahan fibrosis subkonjungtiva banyak berkembang, mulai dari modifikasi teknik operasi hingga medikamentosa perioperatif. Chen, pada tahun 1983, pertama kali memperkenalkan penggunaan anti-metabolit (mitomycin C dan 5-fluorourasil)

untuk mencegah fibrosis pascaoperasi dan sejak itu, penggunaan anti-metabolit menjadi populer sebagai tambahan dalam prosedur operasi filtrasi. Komplikasi yang ditimbulkan dengan penggunaan anti-metabolit juga harus diwaspadai, mulai dari toksik pada epitel dan endotel kornea, hipotoni makulopati, hingga penipisan sklera yang membahayakan. Obat yang efektif dan aman untuk menghambat fibrosis pada luka operasi trabekulektomi hingga saat ini belum tersedia.<sup>1,5,6</sup>

Tahapan proses penyembuhan luka yang berjalan akan melalui fase inflamasi, proliferasi, serta perbaikan jaringan dan *remodelling*. Tujuan utama dari modulasi penyembuhan luka pada trabekulektomi ini adalah untuk mencegah dan menekan jaringan sikatrik episkleral di dan sekitar area *bleb*, dan di saat yang sama penyembuhan luka yang optimal tetap dapat berjalan.

Membran amnion secara umum memiliki banyak keunggulan pada proses penyembuhan luka, antara lain sifat anti-inflamasi, anti-fibrosis, dan anti-angiogenesis. Membran amnion dapat menurunkan regulasi dari *transforming growth factor-β*, sehingga proliferasi fibroblas dapat dihambat dan tercapainya penyembuhan luka yang optimal dengan jaringan fibroblas yang minimal.<sup>1</sup>

## MATERIAL DAN METODE

Penelitian ini merupakan studi eksperimental pada *Oryctolagus cuniculus*, *post-test only control group design*. Penelitian ini dilakukan di ITD (*Institute of Tropical Disease*) Universitas Airlangga, Surabaya, pada bulan April-Mei 2014.

Populasi penelitian ini adalah bola mata kelinci putih jenis *New Zealand (Oryctolagus cuniculus)* dewasa dengan berat badan 2-4 kg, kondisi sehat dan tidak ada kelainan pada mata.

Sampel penelitian ini adalah bola mata kelinci yang terpilih. Kelinci diperoleh dari laboratorium ITD Universitas Airlangga.

Besar sampel penelitian diperirakan dengan rumus, didapatkan 8 sampel untuk

tiap kelompok.<sup>7</sup> Sampel diperbesar untuk mengantisipasi terjadinya *data error* akibat perlakuan penelitian diperhitungkan terjadi adalah 10%, maka besar sampel untuk setiap kelompok adalah 9. Penelitian ini menggunakan 18 bola mata kelinci sebagai sampel untuk kedua kelompok. Pengambilan sampel dilakukan dengan teknik *random sampling*.

Kriteria inklusi sampel penelitian ini adalah: kelinci putih *New Zealand*; usia 4-6 bulan; berat badan 2-4 kg; sehat; tampak aktif; pada pemeriksaan luar kondisi mata sehat. Sedangkan kriteria eksklusi sampel penelitian ini antara lain: kelinci dinyatakan oleh dokter hewan terbukti memiliki penyakit, baik menular maupun tidak, atau berpotensi menularkan penyakit selama menjalani evaluasi; kelinci sakit; mati; terjadi komplikasi selama operasi.

Variabel bebas penelitian ini adalah jenis perlakuan yang diberikan, yaitu trabekulektomi. Pada kelompok perlakuan dilakukan trabekulektomi dengan transplantasi satu lapis membran amnion segar beku manusia subkonjungtiva dengan posisi *stromal side-up*, dan pada kelompok kontrol dilakukan trabekulektomi tanpa transplantasi membran amnion.

Variabel tergantung penelitian ini adalah derajat inflamasi, yaitu sebaran sel radang polimorfonuklear dan/atau mononuklear di substansia propria konjungtiva kelinci, dan derajat fibrosis yaitu sebaran sel fibroblas di substansia propria konjungtiva kelinci.

Kelinci yang memenuhi kriteria inklusi akan dicatat dan diberi label. Dilakukan operasi trabekulektomi tanpa transplantasi membran amnion pada kelompok kontrol (bola mata kiri) dan dilakukan operasi trabekulektomi serta transplantasi membran amnion pada kelompok perlakuan (bola mata kanan). Pengangkatan bola mata kelinci (enukeasi) dilakukan 7 hari pasca-trabekulektomi, jaringan konjungtiva kemudian diperiksa secara histopatologi dengan pewarnaan hematoxilil eosin dan *Masson's Trichrome* oleh seorang Spesialis Patologi Anatomi.

Uji hipotesis untuk perbedaan derajat sebaran sel radang dan sebaran sel fibroblas

diuji dengan uji non-parametrik 2 sampel bebas (*Mann-Whitney*). Perbedaan dianggap bermakna apabila nilai  $\alpha$  dari hasil perhitungan  $\leq 0,05$ . Uji statistik akan menggunakan program SPSS (*Statistical Product and Service Solutions*) untuk *Windows*.

Kelayakan etik didapatkan dari Komite Etik untuk Penelitian Ilmu Dasar dan Klinik di Fakultas Kedokteran, Hewan Universitas Airlangga, Surabaya sebelum penelitian dilakukan.

## HASIL

Selama penelitian, tidak ada kelinci yang mati ataupun mengalami komplikasi, sehingga pada akhir hari ketujuh dapat dipenuhi jumlah sampel yang diperlukan.

Selama periode penelitian, baik pada kelompok kontrol maupun perlakuan mendapat terapi antibiotika topika (*gatifloxacin*) setiap hari hingga hari ketujuh. Evaluasi klinis kondisi segmen anterior pada bola mata dilakukan setiap hari menggunakan *hand held slit lamp*, *bleb* terbentuk cenderung difus pada kelompok perlakuan dan tidak didapatkan adanya kegagalan *bleb* pada kedua kelompok. Kondisi bilik mata depan dalam dan kornea jernih. Kelinci tampak sehat, makan minum baik, dan berat badan stabil.

Pada akhir hari ke-7 pascatrabekulektomi dilakukan enukleasi bola mata beserta konjungtiva pada seluruh sampel dan seluruh kelinci dilakukan terminasi. Seluruh sampel kemudian diperiksa secara histopatologis di bagian Patologi Anatomi Fakultas Kedokteran Universitas Airlangga/Rumah Sakit dr. Soetomo, Surabaya.

Tabel 1 menunjukkan bahwa pada

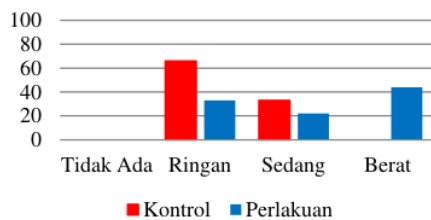
**Tabel 1.** Distribusi derajat inflamasi pada substansia propria konjungtiva kelinci

| Derajat<br>Sebaran Sel<br>Radang | Kelompok |                |   |                  |
|----------------------------------|----------|----------------|---|------------------|
|                                  | n        | Kontrol<br>(%) | n | Perlakuan<br>(%) |
| Tidak ada                        | 0        | 0,0            | 0 | 0,0              |
| Ringan                           | 6        | 66,7           | 3 | 33,3             |
| Sedang                           | 3        | 33,3           | 2 | 22,2             |
| Berat                            | 0        | 0,0            | 4 | 44,4             |

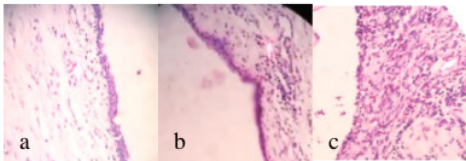
p=0,258



kelompok kontrol, 6 bola mata (66,7%) memberikan gambaran inflamasi ringan, 3 bola mata (33,3%) dengan inflamasi derajat sedang. Pada kelompok perlakuan, 3 bola mata (33,3%) menunjukkan inflamasi derajat ringan, 2 bola mata (22,2%) menunjukkan inflamasi sedang, dan 4 bola mata (44,4%) menunjukkan inflamasi berat. Hasil uji statistik yang dilakukan untuk melihat perbedaan antara kelompok kontrol dan perlakuan terhadap timbulnya inflamasi dan fibrotisasi dilakukan dengan uji non-parametrik 2 sampel bebas (*Mann-Whitney*), hasilnya adalah tidak ada penurunan (tidak ada perbedaan derajat inflamasi), dengan  $p=0,258$ .



**Gambar 1.** Diagram distribusi derajat inflamasi



**Gambar 2.** Gambaran histopatologi sebaran sel radang pada substansia propria konjungtiva kelinci: (a) ringan; (b) sedang; dan (c) berat.

Derajat fibrotisasi pada substansia propria konjungtiva kelinci pada kelompok kontrol dan perlakuan ditampilkan pada tabel 2.

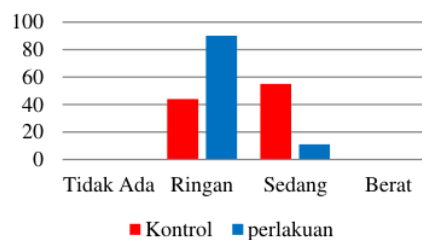
**Tabel 2.** Distribusi derajat fibrotisasi

| Derajat Fibrotisasi | Kelompok |             |   |               |
|---------------------|----------|-------------|---|---------------|
|                     | n        | Kontrol (%) | n | Perlakuan (%) |
| Tidak ada           | 0        | 0,0         | 0 | 0,0           |
| Ringan              | 4        | 44,4        | 8 | 88,9          |
| Sedang              | 5        | 55,6        | 1 | 11,1          |
| Berat               | 0        | 0,0         | 0 | 0,0           |

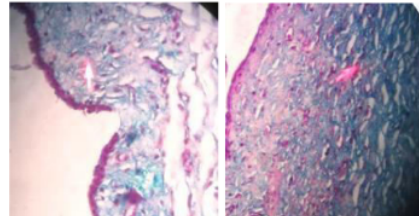
$p=0,436$

Tabel di atas menunjukkan bahwa pada kelompok kontrol, 4 bola mata (44,4%)

memberikan gambaran fibrotisasi derajat ringan dan 5 bola mata (55,6%) dengan fibrotisasi derajat sedang. Pada kelompok perlakuan, 8 bola mata (88,9%) memberikan gambaran fibrotisasi derajat ringan dan hanya 1 bola mata (11,1%) dengan derajat inflamasi sedang. Hasil uji statistik yang dilakukan untuk melihat perbedaan antara kelompok kontrol dan perlakuan terhadap timbulnya fibrotisasi, dilakukan dengan uji non-parametrik 2 sampel bebas (*Mann-Whitney*) hasilnya adalah tidak ada penurunan (tidak ada perbedaan derajat fibrotisasi);  $p=0,436$ .



**Gambar 3.** Diagram distribusi derajat fibrotisasi



**Gambar 4.** Sel fibroblas pada substansia propria konjungtiva kelinci dengan pewarnaan *Masson's Trichrome*: (a) derajat ringan; (b) derajat sedang

## DISKUSI

Pencegahan fibrotisasi pascatrabekulektomi dilakukan dengan pemberian medikamentosa perioperatif dan juga modifikasi teknik operasi. Obat anti-fibrotisasi, seperti anti-metabolit (MMC dan 5-FU), sangat efektif dalam menekan pembentukan jaringan fibrotisasi pascatrabekulektomi, yaitu bekerja mengumgi proliferasi fibroblas, sehingga jaringan fibrosis berkurang. *Bleb* yang terbentuk seringkali kistik dan rentan terjadi kebocoran dan infeksi. Pendekatan lain harus

dipikirkan untuk mengurangi fibrotisasi pasca-operasi tersebut.<sup>5</sup>

Membran amnion sudah sejak lama digunakan untuk terapi pada *ocular surface disease* dan memiliki banyak keunggulan pada penyembuhan luka. Membran amnion dapat bermanfaat pada operasi trabekulektomi karena memiliki semua sifat anti-fibrotisasi, anti-inflamasi, anti-angiogenesis, anti-mikroba, integrasi yang baik dengan jaringan sekitar, penolakan yang rendah, menghambat VEGF, menurunkan TGF- $\beta$ , dan dengan risiko komplikasi yang minimal. Demir et al menemukan bahwa membran amnion kurang efektif bila dibandingkan dengan MMC dalam menurunkan proliferasi fibroblas, tetapi masih dengan efek anti fibrotisasi.<sup>1,10,14</sup>

Pada penelitian ini, dilakukan operasi trabekulektomi tanpa disertai pemberian anti-metabolit dan juga kortikosteroid perioperatif. Secara klinis, pada seluruh sampel penelitian pada kedua kelompok didapatkan kondisi *bleb* yang terbentuk baik hingga hari ke-7 dan *bleb* pada kelompok perlakuan cenderung *diffuse* dan lebih tinggi daripada kelompok kontrol. Hal tersebut sesuai dengan hasil yang diperoleh oleh Stavrakas et al pada penderita glaukoma sudut terbuka primer.<sup>10</sup> Nakamura et al melakukan evaluasi *bleb* menggunakan *ultrasound biomicroscopy* (UBM) pada penderita glaukoma yang menjalani operasi trabekulektomi dengan membran amnion, tampak *bleb* yang *diffuse*, membentuk ruang yang terisi cairan, dengan dinding yang tipis.<sup>15</sup>

Selama masa evaluasi paskatrabekulektomi, seluruh bola mata kelinci menunjukkan kondisi segmen anterior dengan kornea yang jernih dan bilik mata depan dalam. Tidak terdapat komplikasi selama masa evaluasi. Enukleasi pada kedua mata dilakukan hari ke-7 dan terminasi kelinci dilakukan dengan sedasi dalam (*deep sedation*) injeksi ketamin intramuskular. Jaringan bola mata lantas direndam dalam cairan *buffer* formalin 10% dan dilanjutkan dengan proses pemeriksaan histopatologi di laboratorium Patologi Anatomi RS dr. Soetomo Surabaya.

Beberapa sediaan preparat histopatologi kelompok perlakuan penelitian ini ditemukan adanya membran amnion yang intak. Hal ini

sesuai dengan hasil yang ditemukan oleh Barton et al, didapatkan membran amnion intak pada hari ke-14 disertai dengan reaksi inflamasi granulositosa, dan pada hari ke-36 ditemukan membran amnion yang lisis secara histopatologi.<sup>16</sup> Hal yang serupa didapatkan oleh Biswas et al, yaitu lisis dari membran amnion terjadi setelah satu bulan.<sup>17</sup>

Pada penelitian ini, transplantasi membran amnion dilakukan dengan menggunakan satu lapis membran amnion segar beku, dijahit di atas *flap* sklera, dengan sisi epitel menghadap sklera (*stromal side-up*), diharapkan sitokin yang terdapat di stroma membran amnion akan menekan proses fibrotisasi subkonjungtiva. Membran amnion dalam upaya menghambat fibrotisasi subkonjungtiva ini sekaligus disebut memiliki fungsi sebagai *mechanical barrier*, yaitu secara mekanis memisahkan antara konjungtiva dengan permukaan sklera, hal tersebut memiliki kemiripan dengan keunggulan *scaffold* pada implan Ologen yang terbukti memiliki efektivitas setara penggunaan MMC pada penelitian yang dilakukan oleh Senthil et al pada tahun 2013.<sup>18</sup>

Fase inflamasi pada penyembuhan luka ditandai dengan datangnya neutrofil dan monosit ke area perlukaan, dan pembekuan darah. Trauma (tindakan bedah) mengakibatkan kerusakan pada jaringan ikat dan juga pembuluh darah, diikuti dengan ekstrasvasi darah, protein plasma, dilanjutkan dengan kaskade pembekuan darah. Invasi neutrofil terjadi dalam beberapa jam awal dan segera diikuti oleh limfosit dan makrofag. Neutrofil, monosit, dan makrofag menghilangkan infeksi dengan memfagositosis bakteri dan berpartisipasi dalam dekontaminasi dari jaringan debris luka.<sup>12</sup>

Selama ini, kortikosteroid merupakan baku emas yang rutin digunakan dalam upaya pencegahan inflamasi yang timbul dalam operasi trabekulektomi. Kortikosteroid telah secara luas diketahui memiliki peran penting dalam menekan proses inflamasi yang terjadi. Pada penelitian ini tidak diberikan kortikosteroid saat operasi maupun pasca-operasi pada kedua kelompok untuk menghindari terjadinya bias.

Penelitian terdahulu menunjukkan bahwa membran amnion memiliki kemampuan mengurangi inflamasi, antara lain: 1) mengandung mediator anti-inflamasi, dimana aksi tersebut menuntut kontak langsung dengan matriks stroma; 2) didapatkan gambaran sel PMN yang mendekat pada sisi stroma; dan mempercepat proses apoptosis pada trauma kimia. Penggunaan membran amnion pada operasi trabekulektomi diharapkan dapat menekan proses inflamasi yang terjadi, sehingga secara tidak langsung diharapkan mengurangi jaringan fibrosis. Demir et al menemukan turunnya jumlah makrofag secara signifikan pada gambaran histopatologi konjungtiva kelinci pasca-trabekulektomi dengan transplantasi membran amnion.<sup>14</sup>

Pada penelitian ini, didapatkan derajat inflamasi ringan sebesar 66,7%, inflamasi derajat sedang sebesar 33,3%, tanpa adanya sampel dengan inflamasi berat pada kelompok kontrol; sedangkan pada kelompok perlakuan didapatkan inflamasi derajat ringan sebesar 33,3%, derajat sedang 22,2%, dan derajat berat 44,4%. Hasil uji statistik menunjukkan tidak adanya perbedaan respon inflamasi pada kedua kelompok ( $p=0,258$ ), data menunjukkan bahwa pada kedua kelompok, perlakuan cenderung terjadi reaksi inflamasi yang lebih berat dibanding kelompok kontrol. Secara histopatologi, pada pewarnaan HE, tampak sel-sel inflamasi yang timbul pada kelompok perlakuan didominasi oleh sel eosinofil yang merupakan salah satu penanda reaksi rejeksi terhadap benda asing. Hal ini dapat disebabkan membran amnion yang dipergunakan berasal dari manusia sehingga terjadi reaksi penolakan (*xenograft rejection*).

Hal tersebut serupa dengan hasil yang diperoleh pada penelitian Barton et al, yang melakukan transplantasi membran amnion manusia pada kelinci dibandingkan dengan kelompok kontrol. Pada pemeriksaan histopatologi hari ke-14, didapatkan membran amnion yang intak disertai inflamasi granulositosa dan berlanjut pada lisis dari membran amnion pada hari ke-36.<sup>16</sup> Biswas et al menemukan timbulnya reaksi *xenograft* (reaksi penolakan) pada evaluasi histopatologi hari ke-7, 14, dan satu bulan.<sup>17</sup>

Pasca-trauma akan diikuti dengan fase penyembuhan luka, salah satu yang terpenting adalah fase pembentukan jaringan sikatrik dalam upaya menutup luka. Pada fase tersebut, sel fibroblas memiliki peran utama mensintesis kolagen, elastin, glikosaminoglikan, dan fibronektin untuk membentuk matriks ekstraseluler. Sel fibroblas juga berdiferensiasi menjadi myofibroblas yang bersifat kontraktile.

Pasca-trabekulektomi, Yucel et al menemukan bahwa kultur sel fibroblas mulai muncul hari ke-3 dan meningkat hingga hari ke-15.<sup>19</sup> Skuta et al mengemukakan bahwa proliferasi fibroblas ditemukan mulai hari ke-5 pasca-trabekulektomi pada kelinci, dan mulai membentuk jaringan kolagen hingga hari ke-14, dan pada hari ke-30 jaringan subkonjungtiva mendekati ketebalan normal, proliferasi minimal, dan tampak jaringan sikatrik padat.<sup>5</sup>

Membran amnion terbukti mampu mengurangi timbulnya fibrosis pada proses penyembuhan luka secara tidak langsung karena memiliki efek anti-inflamasi, anti-VEGF, dan juga secara langsung menekan fibroblas melalui supresi *TGF- $\beta$  signaling* pada level transkripsi.<sup>13</sup> Keunggulan membran amnion dalam menekan proliferasi fibroblas ditunjukkan oleh Demir et al: penelitian pada pemeriksaan histopatologi sel fibroblas hari ke-14, didapatkan hasil jumlah sel fibroblas yang lebih rendah bila dibandingkan dengan kelompok trabekulektomi standar.<sup>14</sup>

Hasil uji statistik yang dilakukan untuk melihat perbedaan antara kelompok kontrol dan perlakuan terhadap timbulnya fibrosis hasilnya adalah tidak ada penurunan (tidak ada perbedaan derajat fibrosis,  $p=0,436$ ). Kecenderungan pada kelompok perlakuan, meski demikian, didapatkan gambaran fibrosis yang lebih ringan, yaitu sebanyak 88,9% dibandingkan pada kelompok kontrol 44,4%.

## KESIMPULAN

Tidak terjadi penurunan derajat inflamasi dan fibrosis pada substansia propria konjungtiva kelinci pasca-trabekulektomi dengan transplantasi membran amnion. Penggunaan membran



amnon manusia pada kelinci menimbulkan reaksi penolakan (*xenograft reaction*).

Saran yang dapat disampaikan berdasarkan penelitian ini sebagai berikut: 1) untuk meningkatkan presisi dan validitas hasil diperlukan hari evaluasi yang lebih panjang, jumlah sampel yang lebih besar, pemeriksaan yang lebih spesifik seperti pemeriksaan imunohistokimia dan kultur sel; 2) menggunakan membran amnon dari spesies yang sejenis untuk menghindari reaksi penolakan (*xenograft reaction*); 3) penelitian lebih lanjut dalam upaya menentukan teknik transplantasi membran amnon yang paling efektif.

#### Referensi

1. Sheha H. Update on modulating wound healing in trabeculectomy. In: Rumelt S, editor. *Glaucoma Basic and Clinical Concepts*. Rijeka (Croatia): InTech;2011. p.401-16
2. Khaw PT, Jones E, Mireskandari K, Dahlmann A, Cambrey A. Modulating wound healing after glaucoma surgery. *Glaucoma Today* 2004;12-9
3. Radcliffe NM. Trabeculectomy revision as treatment for failed trabeculectomy. *Glaucoma Today* 2010;25-8
4. Riskesdas. Riset Kesehatan Dasar. Jakarta: Badan Penelitian dan Pengembangan Kesehatan Departemen Kesehatan Republik Indonesia; 2007
5. Skuta GL, Parrish RK. Wound healing in glaucoma filtering surgery. *Survey of Ophthalmology* 1987;32(3): 149-70
6. Loon SC, Chew PTK. A major review of antimetabolites in glaucoma therapy. *Ophthalmologica* 1999;213:234-5
7. Lameshow S, Hosmer DW, Klar J, Lwanga SK. Adequacy of sample size in health studies. *World Health Organization*; 1990
8. Seibold LK, Sherwood MB, Kahook MY. Wound modulation after filtration surgery. *Survey of Ophthalmology* 2012;57:530-50
9. Stavarakas P, Georgopoulos G, Milia M, Papaconstantinou D, Bafa M, Stavarakas E, et al. The use of amniotic membrane in trabeculectomy for treatment of primary open-angle glaucoma: a prospective study. *Clinical Ophthalmology* 2012;6:205-12
10. Lee DA. Anti fibrosis and glaucoma surgery. *Investigate Ophthalmology & Visual Science* 1994;35:3789-91
11. Cordeiro MF, Chang L, Lim KS, Daniels JT, Pleass RD, Siriwardena D, et al. Modulating conjunctival wound healing. *Eye* 2010;14:536-47
12. Liu J, Sheha H, Fu Y, Liang L, Tseng SC. Update on amniotic membrane transplantation. *Expert Rev Ophthalmol* 2010;5:645-61
13. Demir T, Turgut B, Akyol N, Ozercan I, Ulaq F. Effect of amniotic membrane transplantation and mitomycin C on wound healing in experimental glaucoma surgery. *Ophthalmologica* 2002;216:438-42
14. Nakamura M, Naka M, Tatsumi Y, Kusuhara AN, Kanamori A, Yamada Y, Negi A. Filtering bleb structure associated with long-term intraocular pressure control after amniotic membrane-assisted trabeculectomy. *Eye Research* 2012;37:239-50
15. Barton K, Budenz DL, Khaw PT, Tseng SCG. Glaucoma filtration surgery using amniotic membrane transplantation. *Investigative Ophthalmology & Visual Science* 2001;8: 1762-8
16. Biswas N, Khokhar S, Rajesh P, Gogoi M, Sen S, Das TK, Kumar H. Amniotic membrane in trabeculectomy: an experimental study. *Journal of Clinical and Diagnostic Research* 2007;1:55-60
17. Senthil S, Rao HL, Babu JG, Mandal AK, Garudadri CS. Comparison of outcomes of trabeculectomy with mitomycin C vs ologen implant in primary glaucoma. *Indian Journal of Ophthalmology* 2013;61:338-42
18. Yucel I, Bagci G, Duranoglu Y, Ozturk A, Aksu G, Luleci G. The effect of hydroxyurea on rabbit subconjunctival fibroblast culture and use of hydroxyurea in rabbits after glaucoma filtering surgery. *Ophthalmologica* 1999;213:311-9



# Anti-Inflammation and Anti-Fibrotic Effects of Amniotic Membrane on Post-Trabeculectomy Conjunctiva (Experimental Research on *Oryctolagus cuniculus*)

## ORIGINALITY REPORT

19%

SIMILARITY INDEX

18%

INTERNET SOURCES

12%

PUBLICATIONS

0%

STUDENT PAPERS

## PRIMARY SOURCES

- |   |  |    |
|---|--|----|
| 1 | <a href="http://kobe-med-ganka.com">kobe-med-ganka.com</a><br>Internet Source  | 1% |
| 2 | Carsten Heinz, Tobias Hudde, Kerstin Heise, Klaus-Peter Steuhl. "Antiproliferative effect of mycophenolate mofetil on cultured human Tenon fibroblasts", Graefe's Archive for Clinical and Experimental Ophthalmology, 2014<br>Publication | 1% |
| 3 | <a href="http://studyres.com">studyres.com</a><br>Internet Source  | 1% |
| 4 | Hosam Sheha, Lingyi Liang, Scheffer C. G. Tseng. "Chapter 71 Amniotic Membrane Grafts for Glaucoma Surgery", Springer Science and Business Media LLC, 2010<br>Publication  | 1% |
| 5 | <a href="http://www.ijo.cn">www.ijo.cn</a><br>Internet Source  | 1% |

|    |   |     |
|----|---|-----|
| 6  | <a href="http://jcdr.net">jcdr.net</a><br>Internet Source   | 1 % |
| 7  | Tamer Demir, Burak Turgut, Nuray Akyol, Ibrahim Ozercan, Fatih Ulaş, Ulkü Celiker. "Effects of Amniotic Membrane Transplantation and Mitomycin C on Wound Healing in Experimental Glaucoma Surgery", <i>Ophthalmologica</i> , 2002<br>Publication | 1 % |
| 8  | <a href="http://docplayer.info">docplayer.info</a><br>Internet Source   | 1 % |
| 9  | <a href="http://idoc.pub">idoc.pub</a><br>Internet Source   | 1 % |
| 10 | <a href="http://repository.unair.ac.id">repository.unair.ac.id</a><br>Internet Source   | 1 % |
| 11 | <a href="http://www.frontiersin.org">www.frontiersin.org</a><br>Internet Source   | 1 % |
| 12 | J. Lacorzana. "Membrana amniótica, aplicaciones clínicas e ingeniería tisular. Revisión de su uso oftalmológico", <i>Archivos de la Sociedad Española de Oftalmología</i> , 2020<br>Publication   | 1 % |
| 13 | <a href="http://spider.med.miami.edu">spider.med.miami.edu</a><br>Internet Source   | 1 % |

[core.ac.uk](http://core.ac.uk)

|    |  |      |
|----|--|------|
| 14 | Internet Source  | 1 %  |
| 15 | <a href="http://eprints.undip.ac.id">eprints.undip.ac.id</a><br>Internet Source  | 1 %  |
| 16 | <a href="http://iovs.arvojournals.org">iovs.arvojournals.org</a><br>Internet Source  | 1 %  |
| 17 | <a href="http://journals.plos.org">journals.plos.org</a><br>Internet Source  | 1 %  |
| 18 | <a href="http://www.update-software.com">www.update-software.com</a><br>Internet Source  | 1 %  |
| 19 | <a href="http://fertilityresearchandpractice.biomedcentral.com">fertilityresearchandpractice.biomedcentral.com</a><br>Internet Source                            | <1 % |
| 20 | <a href="http://bjo.bmj.com">bjo.bmj.com</a><br>Internet Source  | <1 % |
| 21 | <a href="http://repository.pimedu.ac.id">repository.pimedu.ac.id</a><br>Internet Source  | <1 % |
| 22 | <a href="http://juke.kedokteran.unila.ac.id">juke.kedokteran.unila.ac.id</a><br>Internet Source  | <1 % |
| 23 | "Clinical Glaucoma Care", Springer Science and Business Media LLC, 2014<br>Publication   | <1 % |
| 24 | L.-F. Seet, S.N. Finger, S.W.L. Chu, L.Z. Toh, T.T. Wong. "Novel Insight into the Inflammatory and Cellular Responses Following Experimental Glaucoma Surgery: A | <1 % |

# Roadmap for Inhibiting Fibrosis", Current Molecular Medicine, 2013

Publication

---

|    |   |      |
|----|---|------|
| 25 | <a href="http://media.neliti.com">media.neliti.com</a><br>Internet Source               | <1 % |
| 26 | <a href="http://moldmedjournal.md">moldmedjournal.md</a><br>Internet Source             | <1 % |
| 27 | <a href="http://ijogi.mums.ac.ir">ijogi.mums.ac.ir</a><br>Internet Source               | <1 % |
| 28 | <a href="http://juri.urologi.or.id">juri.urologi.or.id</a><br>Internet Source           | <1 % |
| 29 | <a href="http://www.nature.com">www.nature.com</a><br>Internet Source                   | <1 % |
| 30 | <a href="http://www.scribd.com">www.scribd.com</a><br>Internet Source                   | <1 % |
| 31 | <a href="http://id.scribd.com">id.scribd.com</a><br>Internet Source                     | <1 % |
| 32 | <a href="http://pt.scribd.com">pt.scribd.com</a><br>Internet Source                     | <1 % |
| 33 | <a href="http://www.orli.or.id">www.orli.or.id</a><br>Internet Source                   | <1 % |
| 34 | <a href="http://es.scribd.com">es.scribd.com</a><br>Internet Source                     | <1 % |
| 35 | <a href="http://garuda.ristekbrin.go.id">garuda.ristekbrin.go.id</a><br>Internet Source | <1 % |

---



---

|    |   |      |
|----|---|------|
| 36 | <a href="http://garuda.ristekdikti.go.id">garuda.ristekdikti.go.id</a><br>Internet Source | <1 % |
| 37 | <a href="http://jom.unri.ac.id">jom.unri.ac.id</a><br>Internet Source                     | <1 % |
| 38 | <a href="http://lib.ui.ac.id">lib.ui.ac.id</a><br>Internet Source                         | <1 % |
| 39 | <a href="http://qdoc.tips">qdoc.tips</a><br>Internet Source                               | <1 % |
| 40 | <a href="http://repository.ub.ac.id">repository.ub.ac.id</a><br>Internet Source           | <1 % |
| 41 | <a href="http://www.intechopen.com">www.intechopen.com</a><br>Internet Source             | <1 % |

---

Exclude quotes      On

Exclude matches      Off

Exclude bibliography      On

# Anti-Inflammation and Anti-Fibrotic Effects of Amniotic Membrane on Post-Trabeculectomy Conjunctiva (Experimental Research on *Oryctolagus cuniculus*)

---

GRADEMARK REPORT

---

FINAL GRADE

**/100**

GENERAL COMMENTS

**Instructor**

---

PAGE 1

---

PAGE 2

---

PAGE 3

---

PAGE 4

---

PAGE 5

---

PAGE 6

---

PAGE 7

---