

# Modifikasi film holder untuk melihat hubungan kanalis mandibularis dengan apikal molar ketiga bawah impaksi

*by* Eha Astuti

---

**Submission date:** 28-Aug-2020 03:25PM (UTC+0800)

**Submission ID:** 1375366883

**File name:** kasi\_film\_holder\_untuk\_melihat\_hubungan\_kanalis\_mandibularis.pdf (101.56K)

**Word count:** 3247

**Character count:** 20101

Research Report

4  
**Modifikasi film holder untuk melihat hubungan kanalis mandibularis dengan apikal molar ketiga bawah impaksi**

( Film holder modification to observe the relationship of mandibular canal with the impacted mandibular third molar)

Shintya Rizki Ayu Agitha<sup>1</sup>, Yunita Savitri<sup>2</sup>, Eha Renwi Astuti<sup>2</sup>

<sup>1</sup> Mahasiswa Pendidikan Dokter Gigi

<sup>2</sup> Staf Departemen Radiologi Kedokteran Gigi  
Fakultas Kedokteran Gigi Universitas Airlangga  
Surabaya – Indonesia

**ABSTRACT**

4  
**Background.** One of the use of the radiographic examine in Oral and Maxillofacial Surgery is to observe the relationship of mandibular canal with the impacted mandibular third molar. After knew the position of mandibular canal to the impacted mandibular third molar, it can be decided the best technique odontectomy to prevent the damage of alveolar inferior nerve. **Purpose.** To see the difference of relationship of mandibular canal with the impacted mandibular third molar apical which made by BOR technique by using the modification from the film holder with angulation 0° (parallel) and inferior angulation of 20° in UPF Radiologi Kedokteran Gigi RSGMP Fakultas Kedokteran Gigi Universitas Airlangga Surabaya. **Method.** This in an observational analytic research with 24 samples. Each sample get 2 times of exposure, by the BOR's technique angulation 20° to inferior and angulation 0° (parallel). **Results.** There is a significance difference in the radiographic images the relationship of mandibular canal with the impacted mandibular third molar apical. This is made by BOR technique modification using the film holder with angulation 0° (parallel) and inferior angulation of 20°. **Conclusion.** The radiographic images of mandibular canal aren't looked superimposed to the impacted mandibular third molar apical through using of film holder modification at inferior angulation of 20°.

**Keywords :** BOR's technique , impacted mandibular third molar, film holder modification

7  
Korespondensi (Correspondence) : Shintya Rizki Ayu Agitha, Pendidikan Dokter Gigi, Fakultas Kedokteran Gigi Universitas Airlangga. Jln. Mayjend Prof. Dr. Moestopo No. 47, Surabaya, 60132, Indonesia. Email : [luphe\\_shintya@yahoo.co.id](mailto:luphe_shintya@yahoo.co.id).

**PENDAHULUAN** 1

Seiring perkembangan ilmu pengetahuan dan teknologi di bidang kedokteran, pembuatan radiografik yang merupakan salah satu sarana diagnostik di bidang kedokteran gigi juga semakin meningkat. Pemeriksaan radiografi dapat membantu dokter gigi untuk menentukan diagnosa dan rencana perawatan yang akan dilakukan, serta mengevaluasi hasil perawatan tersebut sehingga didapatkan hasil yang memuaskan bagi penderita dan operator.<sup>1</sup>

Salah satu bidang pelayanan kedokteran gigi yang sering memerlukan pemeriksaan radiografik sebagai penunjang dalam penegakan diagnosa adalah Bedah Mulut. Pemeriksaan radiografik di bedah mulut dibutuhkan sebagai pemeriksaan penunjang untuk menentukan diagnosa suatu kelainan dalam rongga mulut sehingga dapat merencanakan perawatan yang tepat penderita. Salah satu manfaat pemeriksaan radiografik pada pelayanan di bidang bedah mulut yaitu untuk melihat hubungan antara kanalis mandibularis dengan apikal gigi molar ketiga

rahang bawah sehingga dapat ditentukan rencana perawatan yang tepat dan aman bagi penderita dengan gigi molar ketiga rahang bawah impaksi. Salah satu resiko pencabutan gigi molar ketiga rahang bawah impaksi adalah terlukanya saraf alveolar inferior yang berada pada kanalis mandibularis. Hal ini dapat dibuktikan dengan adanya data kasus yang menyatakan bahwa insiden terlukanya saraf alveolaris inferior saat pencabutan gigi molar ketiga rahang bawah di Barcelona, Spanyol.<sup>2</sup> Penelitian lain di Brazilia yang menyebutkan bahwa insiden terlukanya saraf alveolaris inferior saat pencabutan gigi molar ketiga rahang bawah adalah sebesar 8% dari 50 kasus pencabutan.<sup>3</sup> Pembuatan radiografik yang biasanya digunakan untuk pemeriksaan regio posterior adalah proyeksi periapikal teknik paralel. Radiografik yang dibuat dengan teknik paralel kadang-kadang menghasilkan gambaran yang bersitumpang pada akar ganda, kanalis mandibularis, dan gambaran ujung apikal gigi molar ketiga rahang bawah yang sering terpotong, oleh karena itu diperlukan modifikasi teknik untuk mengatasi masalah tersebut.<sup>4</sup>

Pemeriksaan radiografik periapikal dengan prinsip BOR (*Buccal Object Rule*) mungkin dapat digunakan untuk mengatasi kekurangan tersebut. Teknik ini merupakan teknik modifikasi paralel yang pertama kali dikenalkan oleh Clark pada tahun 1909. Indikasi teknik ini yaitu mengidentifikasi saluran akar yang bersitumpang terutama pada akar ganda serta untuk melihat hubungan akar gigi dengan sinus maksilaris, kanalis mandibularis dan prosessus zygomaticus yang sering kali bersitumpang. Prinsipnya adalah untuk menentukan letak suatu obyek di bukal atau lingual/palatal dilakukan dua kali pembuatan radiografi. Posisi kanalis mandibularis terhadap gigi molar 3 rahang bawah ditentukan setelah dilakukan pengambilan radiografi pertama dengan proyeksi standar, dilakukan pengambilan radiografi kedua dengan modifikasi sudut vertikal 20<sup>0</sup> arah inferior. Jika kanalis mandibularis terletak di bukal apeks gigi molar 3 rahang bawah, maka gambaran kanalis mandibularis akan bergerak keatas atau superior terhadap apeks gigi molar 3. Sebaliknya jika kanalis mandibularis terletak di lingual apeks, maka ia akan bergerak ke inferior, atau searah dengan perubahan sudut vertikal cone sinar-X.<sup>5</sup>

Berdasarkan uraian di atas, muncul ketertarikan penulis untuk meneliti posisi antara kanalis mandibularis terhadap apikal gigi molar ketiga rahang bawah dengan menggunakan modifikasi *film holder* teknik radiografi BOR dimensi vertikal.

#### 14 BAHAN DAN METODE

Penelitian ini merupakan penelitian observasional analitik. Lokasi penelitian adalah UPF Radiologi Kedokteran Gigi RSGM Pendidikan Fakultas Kedokteran Gigi Universitas Airlangga Surabaya yang dilakukan selama empat bulan (bulan Maret-Juli). Sampel penelitian adalah pasien yang datang di UPF Radiologi Gigi RSGM Pendidikan Fakultas Kedokteran Gigi Universitas Airlangga Surabaya dengan kasus gigi molar ketiga rahang bawah impaksi mesioangular atau horisontal dan posisi B atau C. Kriteria sampel yaitu laki-laki dan perempuan berusia diatas 18 tahun dengan kasus gigi molar ketiga rahang bawah impaksi dan gigi molar kedua rahang bawah erupsi sempurna pada regio yang sama dan terletak dalam lengkung rahang yang normal.

Modifikasi *film holder* dibuat lebih dulu berdasarkan desain dari UPF Radiologi Fakultas Kedokteran Gigi Universitas Airlangga. Pembuatan alat bantu modifikasi yang berbasis pada *film holder* standar untuk teknik BOR ini dibuat dari karton setebal 3mm. Modifikasi film holder ini dibuat dalam dua bentuk yaitu angulasi 0<sup>0</sup> dan angulasi inferior sebesar 20<sup>0</sup> sesuai dengan tujuan penelitian untuk melihat hubungan kanalis mandibularis dengan apikal gigi molar ketiga rahang bawah impaksi. Setelah alat bantu berupa modifikasi *film holder* tersebut selesai dibuat, sampel diberi penjelasan secara lisan dan telah dilakukan pengisian *informed consent* selanjutnya sampel dilakukan perlakuan.

Hasil radiograf periapikal yang telah diperoleh diamati oleh tiga orang yaitu seorang peneliti dan dua dosen pembimbing untuk melihat hubungan kanalis mandibularis dengan apikal impaksi gigi molar ketiga rahang bawah dengan teknik BOR angulasi vertikal 20<sup>0</sup> ke inferior dan teknik paralel (angulasi 0<sup>0</sup>).

Dengan penilaian sebagai berikut:  
Positif (+) :gambaran radiograf kanalis mandibularis yang bersitumpang dengan apikal molar ketiga rahang bawah impaksi.

Negatif (-) :gambaran radiograf kanalis mandibularis yang tidak bersitumpang dengan apikal molar ketiga rahang bawah impaksi.

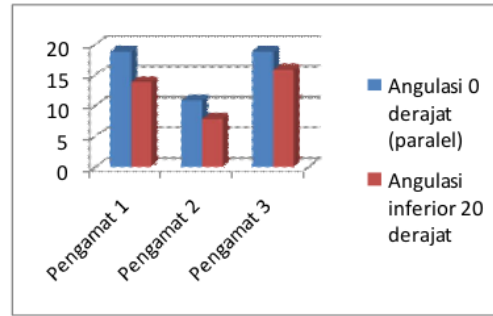
Penelitian ini menggunakan uji statistik non parametrik. Sebelum dilakukan analisis data, dites terlebih dahulu distribusi normalitas data dengan Uji Kolmogorov-Smirnov. Kemudian analisis data menggunakan *pair t-test* jika data berdistribusi normal dan menggunakan Uji Wilcoxon bila data berdistribusi tidak normal.

**HASIL PENELITIAN**

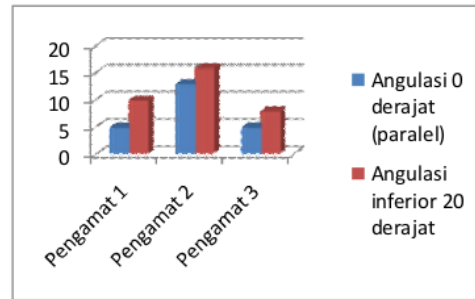
Hasil penelitian ini dilakukan secara visual sehingga menghasilkan data yang bersifat kualitatif. Besar sampel yang digunakan pada penelitian ini adalah 24 sampel terdiri dari 9 laki-laki dan 15 perempuan. Setiap sampel penelitian diberi penjelasan secara lisan dan tertulis tentang prosedur penelitian serta menandatangani *informed consent* terlebih dahulu. Setelah selesai menandatangani *informed consent*, dilakukan pembuatan radiografik teknik BOR menggunakan alat bantu yang inovatif berupa *film holder* yang telah dimodifikasi dengan angulasi 0<sup>0</sup> dan 20<sup>0</sup> ke arah inferior pada gigi molar ketiga rahang bawah. Hasil penelitian kemudian diamati oleh 3 orang pengamat yang terdiri dari 2 dosen pembimbing dan 1 penulis.

Tabel 5.1 Frekuensi dan Persentase antar Pengamat pada Angulasi 0<sup>0</sup> dan Angulasi Inferior 20<sup>0</sup>

Pengamat	Angulasi 0 <sup>0</sup> (paralel)		Angulasi inferior 20 <sup>0</sup>	
	Nilai + (%)	Nilai - (%)	Nilai + (%)	Nilai - (%)
Pengamat 1	19 (79,17 %)	5 (20,83 %)	14 (58,33 %)	10 (41,67 %)
Pengamat 2	11 (45,83 %)	13 (54,17 %)	8 (33,33 %)	16 (66,67 %)
Pengamat 3	19 (79,17 %)	5 (20,83 %)	16 (66,67 %)	8 (33,33 %)



(a)



(b)

Gambar 5.1 Diagram hasil penelitian (a) nilai positif (+) dan (b) nilai negatif (-)

23  
Tabel 5.1 dan gambar 5.1 menunjukkan hasil data pengamatan dari 3 pengamat terhadap hasil radiografik dengan teknik paralel angulasi 0<sup>0</sup> dan teknik BOR angulasi inferior 20<sup>0</sup>. Berdasarkan hasil penelitian menggunakan teknik paralel angulasi 0<sup>0</sup>, diperoleh gambaran apikal molar ketiga rahang bawah bersitumpang dengan kanalis mandibularis pada pengamat 1 sebanyak 19 radiograf (79,17 %), pengamat 2 sebanyak 11 radiograf (45,83 %), dan pengamat 3 sebanyak 19 radiograf ( 79,17 %) dan diperoleh juga gambaran apikal molar ketiga rahang bawah yang tidak bersitumpang dengan kanalis mandibularis pada pengamat 1 sebanyak 5 radiograf (20,83 %), pengamat 2 sebanyak 13 radiograf (54,17 %), pengamat 3 sebanyak 5 radiograf (20,83 %).

Table 5.1 dan gambar 5.1 juga menunjukkan hasil data pengamatan dari 3

pengamat terhadap hasil radiografik menggunakan teknik BOR dengan angulasi inferior 20°. Berdasarkan hasil penelitian menggunakan teknik BOR dengan angulasi inferior 20°, diperoleh gambaran apikal molar ketiga rahang bawah bersitumpang dengan kanalis mandibularis pada pengamat 1 sebanyak 14 radiograf (58,33 %), pengamat 2 sebanyak 8 radiograf (33,33 %), dan pengamat 3 sebanyak 16 radiograf ( 66,67 %) dan diperoleh juga gambaran apikal molar ketiga rahang bawah yang tidak bersitumpang dengan kanalis mandibularis pada pengamat 1 sebanyak 10 radiograf (41,67 %), pengamat 2 sebanyak 16 radiograf (66,67 %), pengamat 3 sebanyak 8 radiograf (33,33 %).

Hasil penelitian akan dikaji lebih lanjut namun sebelum dilakukan analisis data terlebih dahulu distribusi normalitas data dengan Uji *Kolmogorov-Smirnov*. Uji normalitas data ini dikatakan normal jika signifikansinya diatas 0,05 dan dikatakan tidak normal bila terdapat salah satu atau semua data mempunyai nilai signifikansi dibawah 0,05.

Tabel 5.2 menunjukkan untuk angulasi 0° (paralel) memiliki signifikansi 0,000 dan untuk angulasi inferior 20° memiliki signifikansi 0,002. Berdasarkan hasil uji normalitas data dengan menggunakan uji *Kolmogorov-Smirnov* didapatkan hasil bahwa data pada angulasi 0° (paralel) dan angulasi inferior 20° mempunyai hasil signifikansi dibawah 0,05. Hal ini menunjukkan bahwa data tersebut tidak berdistribusi normal. Karena hasil dari uji *Kolmogorov-Smirnov* menyatakan bahwa data tidak berdistribusi normal, maka analisa data selanjutnya menggunakan uji *Wilcoxon* untuk mengetahui ada atau tidak perbedaan gambaran radiografik apikal molar ketiga bawah terhadap kanalis mandibularis pada penggunaan modifikasi film holder di titik angulasi 0° (paralel) dan angulasi 20° arah inferior.

Tabel 5.2 Uji *Kolmogorov-Smirnov*

	Angulasi 0° (paralel)	Angulasi inferior 20°
<i>Kolmogorov-Smirnov</i>	2,371	1,858
Signifikansi	0,000	0,002

Tabel 5.3 menunjukkan hasil radiograf dengan teknik BOR menggunakan alat bantu inovatif berupa modifikasi *film holder* angulasi 20° ke arah inferior dan angulasi 0° (paralel) yang diuji dengan menggunakan Uji *Wilcoxon*. Dari data pada tabel 5.3, didapatkan hasil bahwa terdapat 5 radiograf dengan teknik BOR angulasi 20° arah inferior lebih baik dibandingkan angulasi 0°, dan tidak ada radiograf dengan angulasi 0° (paralel) yang lebih baik dibandingkan teknik BOR angulasi 20° arah inferior serta terdapat 19 radiograf dengan teknik BOR angulasi 20° arah inferior mempunyai hasil yang sama dengan angulasi 0°. Hasil radiograf yang baik adalah hasil radiograf yang dapat memperlihatkan dengan jelas hubungan antara apikal molar ketiga rahang bawah dengan kanalis mandibularis.

Hasil penelitian dengan menggunakan Uji *Wilcoxon* pada tabel 5.3 menunjukkan nilai hasil uji *Wilcoxon* sebesar -2,236 dan nilai signifikansi sebesar 0,025. Oleh karena nilai signifikansi yang dihasilkan adalah dibawah 0,05 maka dapat disimpulkan bahwa ada perbedaan dari hasil penelitian penggunaan teknik BOR dengan menggunakan alat bantu inovatif berupa modifikasi *film holder* angulasi 20° arah inferior dan angulasi 0° (paralel) untuk melihat hubungan apikal molar ketiga rahang bawah dengan kanalis mandibularis.

Tabel 5.3 Uji *Wilcoxon*

Kategori	N	Mean rank	Sum of rank
Inferior < Paralel	0	0,00	0,00
Inferior > Paralel	5	3,00	15,00
Inferior = Paralel	19		

Angka Hasil Uji *Wilcoxon* (Z) : -  
2,236  
Signifikansi : 0,025

## PEMBAHASAN

Pemeriksaan radiografi mempunyai peranan yang sangat penting di bidang kedokteran gigi. Hampir semua perawatan gigi dan mulut membutuhkan data pendukung pemeriksaan radiografi agar perawatan yang dilakukan memberikan keberhasilan yang optimal. Pemeriksaan radiografi di kedokteran

gigi secara umum berperan penting dalam 4 aspek, yaitu diagnosis, rencana perawatan, perawatan dan evaluasi hasil perawatan.<sup>6</sup> Salah satu bidang di kedokteran gigi yang membutuhkan adanya pemeriksaan radiografik adalah bidang bedah mulut, terutama untuk melihat anatomi, kelainan mulai dari mahkota hingga jaringan periapikal serta posisi dari gigi impaksi.<sup>7</sup> Teknik radiografik yang paling sering digunakan untuk melihat gigi impaksi molar ketiga rahang bawah di UPF Radiologi Kedokteran Gigi UNAIR adalah radiografi periapikal teknik paralel. Teknik ini kadang-kadang menghasilkan gambaran hubungan antara apikal gigi molar ketiga rahang bawah impaksi dengan kanalis mandibularis sering tidak terlihat jelas. Oleh karena itu, dibutuhkan teknik radiografi yang dapat menentukan letak kanalis mandibularis terhadap apikal molar ketiga rahang bawah impaksi.

Teknik BOR (*Buccal Object Rule*) yang diperkenalkan oleh Clark merupakan modifikasi teknik paralel (teknik standar). Modifikasi pada *film holder* dengan penambahan angulasi  $20^0$  ke superior atau  $20^0$  ke inferior. Penambahan angulasi inilah yang dijadikan sebagai alat bantu pedoman dalam mengarahkan *cone* pada saat pemajanan sinar-X. Modifikasi ini diharapkan mampu menghasilkan radiografik yang tidak bersimpang seperti pada saat penggunaan teknik paralel.<sup>8</sup> Peneliti melakukan uji coba terlebih dahulu pada 3 sampel sebelumnya untuk menentukan arah penambahan angulasi yang akan dilakukan pada penelitian ini. Hasil penelitian ini adalah terdapat 3 sampel radiografik yang tampak terpotong bagian apikal molar ketiga rahang bawah pada angulasi superior  $20^0$  sehingga dipilih angulasi inferior  $20^0$  karena apikal molar ketiga rahang bawah dan kanalis mandibularis dapat terlihat utuh.

Penelitian Saputra (2002) di klinik Bedah Mulut Fakultas Kedokteran Gigi Universitas Airlangga periode Juni-Desember 2002 melaporkan dari 55 sampel foto radiografik periapikal impaksi gigi molar ketiga rahang bawah didapatkan 36,36% mesioangular, 32,73% horisontal, posisi vertikal 25,46%, posisi transversal 5,45% sedangkan distoangular dan inverted tidak ditemukan dalam penelitian tersebut.<sup>9</sup> Kriteria molar ketiga rahang bawah yang digunakan adalah pada posisi mesioangular dan horisontal karena tingginya insiden gigi impaksi posisi

mesioangular dan horisontal di klinik Bedah Mulut Fakultas Kedokteran Gigi Universitas Airlangga. Selain kriteria tersebut, digunakan pula kriteria molar ketiga rahang bawah yang terletak pada posisi B dan C agar dapat melihat hubungan antara molar ketiga impaksi rahang bawah dengan kanalis mandibularis menggunakan teknik BOR angulasi  $20^0$  dan angulasi  $0^0$  (paralel).

Penelitian ini menggunakan modifikasi *film holder* sebagai alat bantu pembuatan radiografik dengan teknik BOR. Setiap sampel dilakukan 2 kali pengambilan radiografi yaitu pada angulasi  $0^0$  (paralel) dan angulasi  $20^0$  arah inferior. Hasil penelitian berupa gambaran radiografik diamati oleh 3 orang pengamat yaitu 2 dosen pembimbing dan penulis. Hasil radiografik diberi nilai (+) untuk gambaran apikal molar ketiga rahang bawah yang bersimpang dengan kanalis mandibularis dan diberi nilai (-) pada gambaran molar ketiga rahang bawah yang tidak bersimpang dengan kanalis mandibularis.

Hasil penelitian menunjukkan bahwa terdapat perbedaan hasil pengamatan gambaran radiografik yang dibuat dengan dihasilkan menggunakan alat bantu modifikasi *film holder* angulasi  $20^0$  arah inferior dan angulasi  $0^0$  oleh ketiga pengamat. Hal ini disebabkan karena adanya perbedaan interpretasi visual pengamat pada gambaran radiografik 2 dimensi yang dihasilkan dari teknik BOR angulasi  $20^0$  dan angulasi  $0^0$  (paralel).

Perbedaan gambaran radiografik yang dihasilkan dari teknik BOR angulasi inferior  $20^0$  dan angulasi  $0^0$  (teknik paralel) disebabkan karena adanya variasi anatomi apikal molar ketiga bawah yang impaksi dan letak kanalis mandibularis terhadap apikal molar ketiga rahang bawah masing-masing sampel. Jika kanalis mandibularis terletak di bukal apeks gigi molar ketiga rahang bawah, maka gambaran kanalis mandibularis akan bergerak keatas atau superior terhadap apeks gigi molar ketiga rahang bawah. Sebaliknya jika kanalis mandibularis terletak di lingual apeks, maka ia akan bergerak ke inferior, atau searah dengan perubahan sudut vertikal *cone* sinar-X.<sup>5</sup> Selain itu, terdapat 2 faktor yang mempengaruhi gambaran radiografik dari teknik BOR. Pertama, jarak antara apikal molar ketiga rahang bawah dan kanalis mandibularis baik dalam arah *mesiodistal* maupun *buccolingual*. Kedua, pergerakan tabung sinar-X, semakin

besar pergerakan tabung maka akan semakin besar jarak pergeseran gambar.<sup>10</sup>

Penelitian ini bersifat uji observasional analitik karena peneliti tidak hanya mengamati hasil radiografik yang dihasilkan dari teknik BOR dan paralel pada hubungan apikal molar ketiga bawah impaksi dengan kanalis mandibularis, tetapi juga melakukan analisis statistik dari data yang telah didapat. Sebelum dilakukan uji perbandingan antara teknik BOR angulasi 20<sup>0</sup> arah inferior dengan angulasi 0<sup>0</sup> (paralel), dilakukan uji distribusi normalitas terlebih dahulu dengan menggunakan uji *Kolmogorov-Smirnov*. Hasilnya menunjukkan signifikansi dari data angulasi 0<sup>0</sup> sebesar 0,000 dan dari data angulasi 20<sup>0</sup> sebesar 0,002. Kedua angka tersebut menunjukkan bahwa angka signifikansi data yang dihasilkan kurang dari 0,05 sehingga dapat disimpulkan bahwa data tersebut tidak berdistribusi normal dan selanjutnya dapat dilakukan uji perbandingan dengan menggunakan uji *Wilcoxon*. Berdasarkan uji *Wilcoxon* yang telah dilakukan, angka signifikansi yang didapatkan yaitu sebesar 0,025. Hal ini menunjukkan bahwa ada perbedaan antara gambaran radiografik apikal molar ketiga rahang bawah impaksi terhadap kanalis mandibularis pada teknik BOR angulasi 20<sup>0</sup> arah inferior dengan angulasi 0<sup>0</sup> (paralel). Hasil penelitian menunjukkan bahwa hipotesa dapat diterima. Penggunaan alat modifikasi *film holder* teknik BOR angulasi 20<sup>0</sup> arah inferior dapat menghasilkan gambaran apikal molar ketiga rahang bawah impaksi tidak bersimpang dengan kanalis mandibularis.

Hasil penelitian ini sesuai dengan kesimpulan Kositbowornchai (2010) bahwa *periapical tube shift technique* atau teknik BOR dapat digunakan untuk melihat hubungan kanalis mandibularis dengan apikal molar ketiga rahang bawah. Flygare dan Ohman (2008) juga pernah melakukan penelitian dan hasilnya sesuai dengan penjelasan Rule (1950) yang mengatakan bahwa *tube shift technique* atau teknik BOR mampu menggambarkan dengan jelas hubungan antara kanalis mandibularis dengan apikal molar ketiga rahang bawah.<sup>11</sup>

Dari penelitian ini dapat disimpulkan bahwa terdapat perbedaan yang bermakna pada gambaran radiografik hubungan apikal gigi molar ketiga rahang bawah impaksi yang dibuat dengan teknik BOR menggunakan alat bantu modifikasi *film*

*holder* angulasi 0<sup>0</sup> (paralel) dan angulasi inferior 20<sup>0</sup>. Teknik BOR angulasi inferior 20<sup>0</sup> dapat memberikan gambaran radiograf apikal molar ketiga rahang bawah impaksi yang tidak bersimpang dengan kanalis mandibularis.

## REFERENCES

1. Haring, J.I, and Jansen, L. 2000. *Dental Radiography, Principles, and Techniques 2<sup>nd</sup> ed.* Philadelphia. Saunders. P348-349,351.
2. Queral-Godoy,Elena, Valmaseda-Castellón, Eduard, Leonardo Berini-Aytés, Leonardo & Cosme Gay-Escoda. 2004. *Incidence and Evolution of Inferior Alveolar Nerve Lesions Following Lower Third Molar Extraction.* International Journal of Oral & Maxillofacial Surgery. vol 99, Issue 3, P.256-264.
3. Genu,PR & Vasconcelos,BCE.2008. *Influence of The Tooth Section Technique in Alveolar Nerve Damage After Surgery of Impacted Lower Third Molars.* Vol 37. Issues 10. P.923-928.
4. White S. C and Pharaoh, M. J. 2004. *Oral Radiology Principles and Interpretation, fifth edition.* China : Mosby Year Book Inc., p. 291-92. 296.
5. Alhami, Achmad, & Savitri, Evi. 2008. *Modifikasi Teknik Radiografi Kedokteran Gigi untuk tujuan Pemeriksaan Khusus.* [www.pdgi.online.com](http://www.pdgi.online.com). Accessed October 23,2010.
6. Supriyadi. 2008. *Dentika Radiograf Periapikal Pada Berbagai Regio Gigi.* Dentika Dental Journal. Vol 13. No. 1. Hal 33-36.
7. Walton, R.E.; Torabinejad, M.. 1998. *Prinsip dan Praktik Ilmu Endodonsi Edisi ke 2.* Alih Bahasa : Narlan Sumawinata, Winiati Sidharta, Bambang Nursasongko. EGC, Jakarta.
8. Goaz, P.W. 1994. *Oral radiology : Principles and Interpretation 3rd ed.* St.Louis. Mosby Year Book. p.102-103.
9. Saputra, D. 2002. *Prevalensi Impaksi Molar Ketiga Rahang Bawah Klasifikasi Winter di Klinik Bedah Mulut Periode Juni-Desember 2002 (Pemeriksaan Radiografik).* Skripsi, FKG Unair.
10. Kositbowornchai,S, Densiri-aksorn,W & P Piumthanaroj. 2010. *Research: Ability of Two radiographic Methods to Identify The Closeness Between The Mandibular Third Molar Root and The Inferior Alveolar*

*Canal: a pilot study.* Dentomaxillofacial Radiology (2010) 39, p.79-84.  
11. Flygare, Lennart & Ohman, Andres. 2008.  
*Preoperative Imaging Procedures for*

*Lower Wisdom Teeth Removal.* Clin Oral Invest. Springer: Sweden. Vol.12. pp.291-302.



# Modifikasi film holder untuk melihat hubungan kanalis mandibularis dengan apikal molar ketiga bawah impaksi

## ORIGINALITY REPORT

**22%**

SIMILARITY INDEX

**21%**

INTERNET SOURCES

**5%**

PUBLICATIONS

**3%**

STUDENT PAPERS

## PRIMARY SOURCES

1	<a href="http://evhyavrilliachedward.blogspot.com">evhyavrilliachedward.blogspot.com</a> Internet Source	5%
2	<a href="http://pt.scribd.com">pt.scribd.com</a> Internet Source	3%
3	<a href="http://adln.lib.unair.ac.id">adln.lib.unair.ac.id</a> Internet Source	3%
4	<a href="http://www.mitrariset.com">www.mitrariset.com</a> Internet Source	3%
5	<a href="http://repository.unhas.ac.id">repository.unhas.ac.id</a> Internet Source	1%
6	<a href="http://www.scribd.com">www.scribd.com</a> Internet Source	1%
7	<a href="http://eprodata.ub.ac.id">eprodata.ub.ac.id</a> Internet Source	1%
8	<a href="http://ojs.unud.ac.id">ojs.unud.ac.id</a> Internet Source	<1%
9	<a href="http://jurnal.unej.ac.id">jurnal.unej.ac.id</a>	

Internet Source

<1%

10

[www.coursehero.com](http://www.coursehero.com)

Internet Source

<1%

11

Bayu R. E. Warouw. "GAMBARAN TINGKAT PENGETAHUAN DAN SIKAP MASYARAKAT TENTANG PENCABUTAN GIGI DI DESA MOLOMPAR UTARA KABUPATEN MINAHASA TENGGARA", e-GIGI, 2014

Publication

<1%

12

[docplayer.info](http://docplayer.info)

Internet Source

<1%

13

[fr.scribd.com](http://fr.scribd.com)

Internet Source

<1%

14

[elibrary.almaata.ac.id](http://elibrary.almaata.ac.id)

Internet Source

<1%

15

S. Sivoella, G. Boccuzzo, E. Gasparini, G. De Conti, M. Berengo. "Verifica della necessità di prescrizione di tomografia computerizzata per l'estrazione dei terzi molari inferiori: indagine tra 322 dentisti", La radiologia medica, 2011

Publication

<1%

16

[www.neliti.com](http://www.neliti.com)

Internet Source

<1%

17

[repositori.usu.ac.id](http://repositori.usu.ac.id)

Internet Source

<1%

18

[journal.unj.ac.id](http://journal.unj.ac.id)

Internet Source

<1%

19

[mafiadoc.com](http://mafiadoc.com)

Internet Source

<1%

20

[sdn1kaliber.au.blogspot.com](http://sdn1kaliber.au.blogspot.com)

Internet Source

<1%

21

[docobook.com](http://docobook.com)

Internet Source

<1%

22

[eprints.uny.ac.id](http://eprints.uny.ac.id)

Internet Source

<1%

23

[zh.scribd.com](http://zh.scribd.com)

Internet Source

<1%

24

[worldwidescience.org](http://worldwidescience.org)

Internet Source

<1%

Exclude quotes  Off

Exclude matches  < 7 words

Exclude bibliography  On

# Modifikasi film holder untuk melihat hubungan kanalis mandibularis dengan apikal molar ketiga bawah impaksi

---

## GRADEMARK REPORT

---

FINAL GRADE

**/0**

GENERAL COMMENTS

**Instructor**

---

PAGE 1

---

PAGE 2

---

PAGE 3

---

PAGE 4

---

PAGE 5

---

PAGE 6

---

PAGE 7

---