

Gambaran radiografik sudut antegonial mandibula sebagai indikator osteoporosis pada wanita postmenopause

by Eha Astuti

Submission date: 28-Aug-2020 03:31PM (UTC+0800)

Submission ID: 1375368872

File name: ran_radiografik_sudut_antegonial_mandibula_sebagai_indikator.pdf (62.04K)

Word count: 1842

Character count: 11645

Research Report

Gambaran radiografik sudut antegonial mandibula sebagai indikator osteoporosis pada wanita postmenopause

(Radiographs of mandibular antegonial angle as an indicator of osteoporosis postmenopausal women)

Bintang Charisma Putri Lolobua¹, EhaRenwi Astuti², Yunita Savitri²

¹ Mahasiswa Pendidikan Dokter Gigi

² Staf Departemen Radiologi Kedokteran Gigi

Fakultas Kedokteran Gigi Universitas Airlangga
Surabaya – Indonesia

ABSTRACT

Background : Osteoporosis is defined as the most common bone disease in adults, especially in old age, which is caused by a reduction in the organic matrix of calcified bone abnormalities. Antegonial mandibular angle is a depression or concavity commonly present on the lower edge of the mandible on each side, near the anterior margin of the masseter muscle attachment. There was a significant decrease in the values of antegonial angle mandibula. study of radiographic image antegonial angle of the mandible as an indicator of osteoporosis in postmenopausal women in Indonesia still has not been done. **Purpose** : This study analyzed changes in the antegonial mandibula region in postmenopausal osteoporotic women at Puskesmas Tegal Parang, South Jakarta. **Methods**: Thirty postmenopausal osteoporotic women underwent panoramic radiography. Measurement antegonial angle mandibula were performed. **Result**: Changes in the antegonial angle mandibula in postmenopausal osteoporotic women was observed. Furthermore there were changes in angle antegonial mandibula. There was a significant decrease in the values of antegonial angle mandibula. **Conclusions**: Postmenopausal osteoporotic women have a smaller values of antegonial angle mandibula.

Key words: Antegonial angle mandibula, postmenopausal osteoporotic women, panoramic radiograph

Korespondensi (correspondence): Bintang Charisma Putri Lolobua, Bagian Radiologi, Fakultas Kedokteran Gigi Universitas Airlangga. Jl. Mayjen. Prof. Dr. Moestopo 47, Surabaya, Jawa Timur 60286, Indonesia. Email: quarantasei_ijo@yahoo.com

PENDAHULUAN

Osteoporosis didefinisikan sebagai penyakit tulang paling umum pada orang dewasa, terutama pada usia tua, yang disebabkan oleh berkurangnya matriks organik dari kelainan kalsifikasi tulang.¹ Osteoporosis mempengaruhi kira-kira 10% dari total populasi, tetapi prevalensi pada wanita setelah menopause lebih dari 30%.² Wanita cenderung mudah mengalami osteoporosis setelah menopause sebagaimana dilaporkan bahwa pada wanita Kaukasian yang memiliki risiko fraktur pergelangan tangan, vertebra, maupun

fraktur pinggul sebesar 45% di atas usia 50 tahun.³ Di Indonesia osteoporosis dihubungkan dengan masalah hormonal pada wanita menopause. Menopause lebih cepat dicapai wanita Indonesia yaitu pada usia 48 tahun dibandingkan wanita barat yaitu usia 60 tahun.^{4,18}

Osteoporosis dibagi menjadi primer dan sekunder. Osteoporosis primer merupakan bentuk yang sering dijumpai, yang diduga sangat erat hubungannya dengan kehilangan massa tulang karena umur. Bentuk ini dibagi lagi atas 2 tipe yaitu tipe I dan II. Tipe I

disebut dengan osteoporosis postmenopause.⁵ Osteoporosis primer tipe I lebih sering terjadi pada usia 53 – 75 tahun, wanita 6 – 8 kali lebih sering dibandingkan pria dan kehilangan jaringan tulang trabekular lebih banyak dibandingkan tulang kortikal.⁶ Etnis atau ras, kulit putih dan Asia berisiko lebih tinggi dibandingkan ras kulit hitam.⁵ Sedangkan osteoporosis primer senilis timbul pada usia lanjut dengan usia berkisar 70-85 tahun.⁷

Secara radiografik osteoporosis dapat diperiksa dari densitas tulangnya. Observasi dapat dilakukan pada daerah dagu, dengan mengukur densitas gigi sebagai pembandingnya. Pada inferior mandibula terjadi penurunan densitas dan penipisan tulang kortikal. Lamina dura akan tampak lebih tipis dibandingkan keadaan normal dan penurunan pada trabekula dapat pula terlihat.⁸ Beberapa penelitian tentang gambaran radiografik osteoporosis telah dilakukan antara lain resorpsi tulang alveolar pada wanita post menopause osteoporosis.⁹ Pengamatan diagnosa osteoporosis dengan radiografik panoramik¹⁰ dan penelitian perubahan regio sudut antegonial dengan panoramik.¹¹

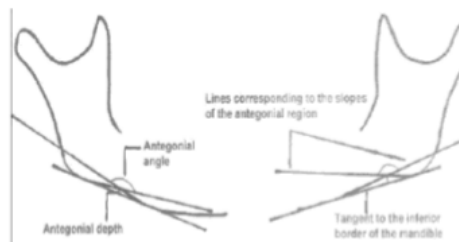
Sudut antegonial mandibula adalah cekungan pada persimpangan antara ramus dan badan mandibula, biasanya terdapat di dekat margin anterior dari otot masseter. Hubungan antara densitas tulang mandibula dan mineral tulang telah menjadi perhatian selama beberapa tahun terakhir, dan kebanyakan studi telah menunjukkan korelasi yang baik antara kedua parameter ini.^{12,13,14} Penelitian tentang pengukuran regio antegonial mandibular sebagai indikator pada individu yang berisiko osteoporosis juga telah dilakukan.¹⁵ Menurut beberapa penelitian mengenai sudut antegonial mandibula, didapatkan besar sudut antegonial mandibula pada manusia normal $\pm 173^\circ$ dan didapatkan pula bahwa besar sudut antegonial mandibula pada pasien osteoporosis lebih kecil jika dibandingkan dengan orang yang memiliki massa tulang normal (lebih kecil dari 173°).¹⁵ Namun penelitian tentang gambaran radiografik sudut antegonial mandibula sebagai indikator osteoporosis pada wanita post menopause di Indonesia masih belum pernah dilakukan.

Penulis ingin melakukan penelitian tentang perubahan sudut gambaran radiografik regio antegonial mandibula pada wanita post menopause dengan osteoporosis di Puskesmas Kelurahan Tegal Parang, Jakarta Selatan.

Peneliti menetapkan puskesmas tersebut sebagai lokasi penelitian karena sampel dengan kriteria tertentu lebih mudah didapatkan di lokasi tersebut. Hal ini dipengaruhi oleh faktor tingginya kepedulian terhadap lansia oleh puskesmas tersebut.

5 BAHAN DAN METODE

Penelitian ini merupakan penelitian observasional deskriptif dengan jumlah sampel 30 wanita post menopause yang berusia >50 tahun di Puskesmas Kelurahan Tegal Parang, Jakarta Selatan. Peneliti melakukan foto panoramik untuk melihat seluruh regio di rongga mulut. Film diproses secara digital di Laboratorium Klinik Parahita *Diagnostic Center*. Hasil radiografik panoramik diletakkan diatas plastik transparan yang sudah bergambar grafik milimeter. Kemudian diamati serta dibaca oleh penulis dan dua dosen pembimbing. Gambaran sudut antegonial mandibula pada radiografik panoramik dihitung dengan melihat dua garis paralel menuju ke tepi bawah kortikal dan mengukur sudut terdalam dari derajat antegonial mandibula. Menurut beberapa penelitian mengenai sudut antegonial, didapatkan besar sudut antegonial mandibula pada manusia normal $\pm 173^\circ$. Pada penderita osteoporosis, sudut tersebut akan semakin mengecil. Kemudian dilakukan pencatatan hasil pengukuran tersebut dan dibuatkan tabel pengukurannya.



Gambar 1. Gambar cara pengukuran sudut antegonial mandibula

17 HASIL

Berdasarkan hasil penelitian yang dilakukan pada 30 orang kelompok wanita pasca menopause yang telah memenuhi kriteria sampel penelitian.

Tabel 1. Tabel Frekuensi Hasil Pengamatan

Sudut	Frek	Persen
147	1	3,3
148	1	3,3
150	4	13,3
154	4	13,3
156	2	6,7
157	1	3,3
158	3	10,0
160	5	16,7
163	1	3,3
164	2	6,7
165	2	6,7
166	1	3,3
168	1	3,3
170	2	6,7
Total	30	100.0

Berdasarkan tabel 1, dapat dilihat pula bahwa 30 sampel (100%) tersebut didapatkan sudut yang <173°.

Selanjutnya dilakukan penghitungan statistik analisis. Hasilnya dapat dilihat pada tabel 2.

Tabel 2. Hasil Tabel Uji Normalitas Kolmogorov-Smirnov

	Kolmogorov-Smirnov		
	Statistic	Df	Sig
sudut antegonial	0,1	30	0,2

Nilai $p = 0,2$ dari pengamat utama, $p = 0,09$ dari dosen pembimbing I, $p = 0,2$ dari dosen pembimbing II. Karena nilai $p > 0,05$ maka distribusi tiga data dari tiga pengamat adalah normal. Maka dapat diambil kesimpulan bahwa data hasil pengamatan dari pengamat utama dapat digunakan sebagai hasil penelitian karena data hasil pengamatan dari dosen pembimbing I dan II kurang lebih sama.

PEMBAHASAN

Penelitian ini menggunakan radiografik panoramik sebagai media penelitian pada 30 sampel wanita postmenopause sesuai kriteria penelitian yang didapatkan dari Puskesmas Kelurahan Tegal Parang mulai September sampai Desember 2011.

Radiografik panoramik dipilih karena gambaran yang dihasilkan dapat menjelaskan keadaan rahang bawah secara jelas terutama

pada sudut antegonial mandibula. Kelebihan radiografik panoramik, yaitu dapat mempermudah dokter gigi untuk melihat hasil radiografik dengan area yang luas dari maksila dan mandibula hanya dengan menggunakan satu film. Kelebihan lainnya adalah dosis radiasi radiografik panoramik relatif kecil, dimana dosis radiasi yang diterima pasien untuk satu kali hampir sama dengan dosis empat kali radiografik intra oral.¹⁶

Osteoporosis memiliki dampak besar pada kesehatan masyarakat, melalui peningkatan morbiditas, mortalitas, dan biaya ekonomi yang terkait dengan terjadinya patah tulang. Bagian masyarakat yang paling rentan menderita osteoporosis adalah wanita postmenopause. Osteoporosis terjadi karena terdapat gangguan proses "remodeling" sehingga resorpsi jaringan tulang melebihi pembentukannya, sehingga secara keseluruhan terjadi kehilangan tulang.¹⁷ Massa tulang yang menurun berpengaruh pula pada sudut antegonial mandibula, yaitu menjadi semakin menyempit.¹⁵

Hasil penelitian 30 sampel menunjukkan besar sudut antegonial mandibula seluruh sampel adalah < 173°, dengan besar sudut minimal yang didapatkan adalah 147° dan sudut maksimal yang didapatkan adalah 170°. Hal ini membuktikan bahwa sudut antegonial mandibula mengalami penyempitan pada manusia dengan massa tulang yang menurun, seperti osteoporosis. Sebagaimana yang dinyatakan oleh Dutra¹⁵, terdapat perbedaan yang signifikan pada sudut antegonial mandibula antara manusia dengan massa tulang normal dibandingkan osteoporosis.

Osteoporosis tidak ditentukan oleh umur saja, tetapi oleh beberapa faktor kuat lainnya. Menurut Guyton¹ sebagian besar penyebab osteoporosis adalah kurangnya stres fisik terhadap tulang, karena tidak aktif, malnutrisi yang berlebihan, kurangnya vitamin C, kurangnya sekresi estrogen, penyakit Cushing. Menurut Prihatini et al,¹⁸ faktor gaya hidup seperti kebiasaan merokok, minum-minuman beralkohol, minum-minuman bersoda, minum kopi, tidak berolahraga, dan tidak minum susu juga dapat meningkatkan risiko osteoporosis. Penelitian ini menggunakan sampel wanita yang semuanya berusia lebih dari 50 tahun dan umumnya kurang terdapat stres fisik pada tulang, karena kurang berolahraga dan minimnya bekerja, juga tidak minum susu,

selain sekresi estrogen berkurang menunjukkan bahwa tidak terdapat hubungan yang signifikan antara umur dengan sudut antegonial mandibula.

Berdasarkan hasil penelitian ini terbukti bahwa pasien yang telah didiagnosis osteoporosis mengalami penyempitan sudut antegonial mandibula dari pengamatan menggunakan radiografik panoramik. Hasil penelitian tersebut dapat membuktikan bahwa radiografik panoramik dapat digunakan sebagai indikator awal osteoporosis. Sebagaimana yang dinyatakan oleh Zusan¹⁹ bahwa wanita postmenopause dengan osteoporosis dengan tes BMD juga dapat diidentifikasi dari kortikal mandibular (radiografik panoramik). Penggunaan radiografik panoramik dapat dipertimbangkan sebagai indikator osteoporosis di Indonesia. Pemeriksaan melalui radiografik panoramik sangat membantu masyarakat, terutama masyarakat menengah ke bawah karena faktor biaya tes BMD yang cukup tinggi. Radiografik panoramik menggunakan biaya yang jauh lebih rendah dibanding tes BMD, selain itu tahap kerja radiografik panoramik juga lebih sederhana dibanding tes BMD. Hal ini mendukung pasien yang telah berusia lanjut untuk melakukan pemeriksaan dengan prosedur yang mudah dan sederhana.

REFERENCES

1. Guyton, A. Fisiologi Kedokteran. ed9 Jakarta. EGC. 1997. 1258
2. Sumintarti S. Hubungan osteoporosis dan penyakit periodontal pada wanita menopause. Dent. J. Edisi Khusus Temu Ilmiah Nasional IV. 2005. 81.
3. Dragoi, D. *A multidisciplinary approach in patients with femoral neck fracture on an osteoporotic basis. Romanian Journal of Morphology and Embryology.* 2010. Vol. 51 (4):707-11.
4. HTA Indonesia. 2005. Penggunaan Bone Densitometry pada Osteoporosis. 27
5. Djuwantoro, D. Osteoporosis. Cermin Dunia Kedokteran Jakarta. 1996. 29-31
6. Rahman IA, Bongguk R, Surjana EJ. Peranan Vit. D3, kalsium dan obat hormon pengganti pada penatalaksanaan osteoporosis pascamenopause. Dalam: Kumpulan makalah KOGI X. Bagian Obstetri dan Ginekologi FK. UI/ RSUPN Dr. Cipto Mangunkusumo Jakarta, 1996; 1-9.
7. Sinaga, D S. Pengaruh Osteoporosis terhadap Kesehatan Rongga Mulut pada Wanita Menopause. Medan. 2006
8. White, S. Pharoah, M J. *Oral Radiology: principles and interpretation.* Missouri. Mosby. 2000. 4th ed. 480
9. Rofiqi, U. 2008. Gambaran Radiografik Resorpsi Tulang Alveolar pada Wanita Pasca Menopause dengan Osteoporosis. Skripsi Fakultas Kedokteran Gigi Universitas Airlangga. Surabaya.
10. Taguchi, A. Diagnostic performance of general dental practitioners after lecture in identifying post-menopausal women with low bone mineral density by panoramic radiographs. Dentomaxillofacial radiology. 2006. 249-252
11. Gosh S, Vengal M, Pai KM, Abishek K. Remodelling of the antegonial angle region in the human mandible: A panoramic radiographic cross sectional study. Med Oral Patol Oral Cir Bucal. 2010:802-

Gambaran radiografik sudut antegonial mandibula sebagai indikator osteoporosis pada wanita postmenopause

ORIGINALITY REPORT

23%

SIMILARITY INDEX

21%

INTERNET SOURCES

4%

PUBLICATIONS

1%

STUDENT PAPERS

PRIMARY SOURCES

1

emirfakhrudin.blogspot.com

Internet Source

3%

2

dokterahimsa.blogspot.com

Internet Source

2%

3

repository.unhas.ac.id

Internet Source

2%

4

www.medicinaoral.com

Internet Source

2%

5

pt.scribd.com

Internet Source

2%

6

Stavros Ntalampiras. "Identification of Anomalous Phonocardiograms Based on Universal Probabilistic Modeling", IEEE Letters of the Computer Society, 2020

Publication

1%

7

www.scribd.com

Internet Source

1%

indahemond.blogspot.com

8	Internet Source	1%
9	repository.usu.ac.id Internet Source	1%
10	repository.unair.ac.id Internet Source	1%
11	Submitted to Universitas Airlangga Student Paper	1%
12	journal.ipb.ac.id Internet Source	1%
13	jurnal.untad.ac.id Internet Source	1%
14	jurnal.umsb.ac.id Internet Source	1%
15	es.scribd.com Internet Source	1%
16	teses.usp.br Internet Source	1%
17	digilib.unisayogya.ac.id Internet Source	<1%
18	artikelsehat.com Internet Source	<1%
19	Ümmühan Tozoğlu, Binali Çakur. "Evaluation of	<1%

the morphological changes in the mandible for
dentate and totally edentate elderly population
using cone-beam computed tomography",
Surgical and Radiologic Anatomy, 2013

Publication

Exclude quotes Off
Exclude bibliography On

Exclude matches < 7 words

Gambaran radiografik sudut antegonial mandibula sebagai indikator osteoporosis pada wanita postmenopause

GRADEMARK REPORT

FINAL GRADE

/0

GENERAL COMMENTS

Instructor

PAGE 1

PAGE 2

PAGE 3

PAGE 4
