

Gambaran radiografik resorpsi tulang alveolar pada penderita hipertiroid

by Eha Astuti

Submission date: 28-Aug-2020 03:32PM (UTC+0800)

Submission ID: 1375369178

File name: iografik_resorpsi_tulang_alveolar_pada_penderita_hipertiroid.pdf (160.06K)

Word count: 2630

Character count: 16338

Research Report

Gambaran radiografik resorpsi tulang alveolar pada penderita hipertiroid

Radiographic alveolar bone resorption in patient with hyperthyroid

Putu Ferbika Mitamadella¹, Eha Renwi Astuti², Yunita Savitri²

¹ Mahasiswa Pendidikan Dokter Gigi

² Staf Departemen Radiologi Kedokteran Gigi

Fakultas Kedokteran Gigi Universitas Airlangga

Surabaya – Indonesia

ABSTRACT

Background. Clinical experience suggests that hyperthyroidism affecting the low of mineral density due to the alveolar bone resorption. The mechanism starts from the over – activity of the thyroid hormone on hyperthyroidism, produce the low of TSH(Thyroid Stimulating Hormone) level and increased T3(Tri -iodotironine) and T4(Tiroxine) level. These conditions are the characteristic of hyperthyroidism, which is responsible of the metabolism in human body. Laboratory studies supported with the elevated biochemical markers of bone turn-over such as osteocalcin, alkaline phosphates, bone specific alkaline phosphatase (ALP) and urinary collagen pyridinoline or deoxypyridinoline cross-links indicating osteoporotic bone resorption. **Purpose.** The aim of this study was to measure the radiographic alveolar bone resorption in patient with hyperthyroid. **Methods.** 18 patients 18-40 years were take the intra – oral periapical radiographic examination at left or right P1 and P2 lower jaw. The alveolar bone loss measured using millimeter block paper, radiographs and data were registered. **Results.** The average of alveolar bone loss in patient with hyperthyroid is above 3 millimeters, higher compares to the normal (1-2mm). **Conclusion.** There are alveolar bone resorption in patient with hyperthyroid that higher compare to the normal criteria through periapical radiographic examination with parallel technique.

Key words: Hyperthyroid, Alveolar Bone Loss, Periapical.

Korespondensi (correspondence): Putu Ferbika Mitamadella, Mahasiswa, Fakultas Kedokteran Gigi Universitas Airlangga, Jl. Prof Dr. Moestopo no. 47 Surabaya, 60132, Indonesia. Email: putuferbika@gmail.com

PENDAHULUAN

Penggunaan sinar rontgen telah lama dikenal di bidang kedokteran gigi baik untuk diagnosa maupun perawatan.¹Gambaran radiografik yang dihasilkan penting untuk melihat adanya kelainan yang tidak tampak secara klinis sehingga akan membantu dokter gigi untuk menentukan diagnosa dan rencana perawatan.¹ Radiografik intra oral dapat memberikan informasi tentang kondisi gigi dan jaringan periodontal serta adanya dugaan keadaan patologis.² Pemeriksaan radiografik dapat digunakan untuk mengetahui adanya dugaan manifestasi penyakit sistemik di rongga mulut.³

Salah satu penyakit sistemik dengan prevalensi 15, 8 % di dunia menurut WHO adalah hipertiroid. Toksisitas hipertiroid adalah kelainan medis yang membutuhkan perhatian pada bidang bedah mulut. Hipertiroid adalah suatu keadaan dimana kelenjar tiroid bekerja terlalu aktif sehingga kadar hormon tiroid yang beredar dalam darah menjadi berlebih. Hal ini ditandai dengan meningkatnya sekresi kadar T3 (Tri-Iodotironine) dan T4 (Tiroksin) dan menurunnya kadar TSH (Thyroid Stimulating Hormone). Salah satu fungsi dari kelenjar tiroid adalah bertanggung jawab dalam metabolisme tubuh, termasuk pada tulang. Hormon tiroid ini menangani efek homeostasis pada tulang dengan meningkatkan

proses demineralisasi. Kadar T3 dan T4 yang meningkat dalam darah mengakibatkan percepatan aktivitas demineralisasi pada tulang dibandingkan proses *remodelling*. Hal ini menyebabkan jumlah osteoklas yang lebih banyak dibandingkan osteoblas, sehingga proses *bone turn-over* menjadi lebih cepat.^{4,7} Penelitian yang dilakukan Akalin (2002) ditemukan bahwa, pada penderita hipertiroid terjadi peningkatan jumlah *biochemical markers* resorpsi tulang seperti *osteocalcin*, *alkaline phosphates*, *bone specific alkaline phosphatase* (ALP) dan *urinary collagen pyridinoline* atau *deoxy pyridinoline cross-links* sebagai karakteristik penderita hipertiroid yang menyebabkan kepadatan tulang menurun sehingga terjadi resorpsi tulang berkaitan dengan timbulnya osteoporosis.^{18,19}

Manusia mulai menghubungkan penyakit hipertiroid dengan tulang pertama kali pada tahun 1891 ketika dilaporkan adanya penemuan gambaran radiografik "*worm-eaten appearance*" pada tulang panjang wanita yang meninggal karena penyakit hipertiroid.⁷ Struktur tulang manusia baik di tulang panjang, atau pada rahang tidak ada perbedaan, sehingga Talaiepour (2005) menyatakan bahwa deteksi dini adanya penurunan kepadatan tulang pada anggota tubuh dapat dilihat dari keadaan tulang rahang di rongga mulut.⁷ Carlos, (2010) mengemukakan kaitan penyakit endokrin dengan kesehatan rongga mulut, dalam hal ini hipertiroid pada rongga mulut dapat menyebabkan terjadinya penyakit periodontal. Penyakit periodontal pada penderita hipertiroid diduga berasal dari aktivitas metabolisme tulang karena hiperaktivitas hormon tiroid. Hal ini mengakibatkan terjadinya resorpsi tulang alveolar akibat osteoporosis yang akan menimbulkan adanya resiko kehilangan gigi.^{7,9} Penanganan penderita hipertiroid merupakan tantangan bagi dokter gigi dalam melakukan perawatan, dibutuhkan keterampilan dan pengetahuan untuk menentukan rencana perawatan gigi.¹⁷

Tulang alveolar berubah sesuai dengan berubahnya keseimbangan dari formasi tulang, dan resorpsi. Ketinggian tulang alveolar dipertahankan oleh keseimbangan yang konstan antara pembentukan dan resorpsi tulang. Jika resorpsi lebih besar dibandingkan pembentukan tulang, maka ketinggian tulang alveolar akan berkurang. Resorpsi yang berlebihan ini dapat terjadi secara fisiologis

yang disebut proses penuaan atau atropi senil dan dapat pula terjadi secara patologis oleh karena penyakit sistemik. Setiap faktor atau kombinasi dari beberapa faktor tersebut, dapat merubah keseimbangan tulang yang kemudian akan mengakibatkan kehilangan tulang alveolar.¹⁵ Ketepatan pemeriksaan tulang alveolar dilakukan oleh klinisi menggunakan pemeriksaan radiografik memiliki peran yang penting dalam diagnosa dan perawatan periodontal pasien. Resorpsi tulang alveolar berhubungan dengan penyakit periodontal yang terjadi pada semua permukaan gigi dan dapat dilihat pada pemeriksaan radiografik.¹⁵

Salah satu metode yang dapat digunakan untuk diagnosis penyakit periodontal dengan melihat banyaknya resorpsi tulang alveolar dapat diamati dengan teknik radiografik periapikal.¹⁰ Radiografik periapikal merupakan radiografik intraoral yang dirancang secara khusus untuk memperlihatkan gambaran gigi secara individual dan jaringan disekitar apikal. Pemeriksaan radiografik dengan proyeksi periapikal dapat digunakan untuk melihat jumlah kerusakan tulang interproksimal. Setiap radiografik periapikal biasanya memperlihatkan dua hingga empat gigi serta disertai informasi keadaan gigi tersebut dan keadaan tulang alveolarnya.^{11,12}

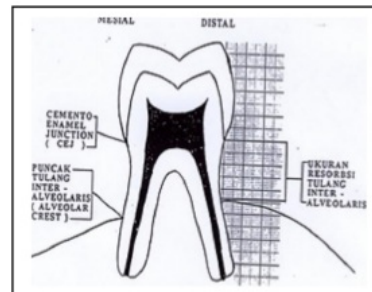
Dua metode pada radiografik proyeksi periapikal adalah teknik *bisecting* dan paralel. Pada teknik paralel, film diletakkan di dalam rongga mulut dengan posisi paralel terhadap sumbu gigi yang akan difoto, sinar-X diarahkan tegak lurus film dan sumbu panjang gigi. Selain itu, biasanya *film-holder* digunakan pada teknik ini untuk menjaga posisi film agar tetap paralel dengan sumbu panjang gigi. Distorsi dimensi pada proyeksi periapikal dengan teknik paralel lebih kecil sehingga memberikan gambaran yang lebih kuat dibandingkan teknik *bisecting*.^{11,13}

Jumlah kerusakan tulang alveolar dapat dihitung dengan menghitung jarak antara CEJ (*cemento-enamel junction*) dengan dasar kerusakan tulang alveolaris.¹² Interpretasi gambaran radiografik secara benar harus diketahui dokter gigi melalui gambaran radiografik dari jaringan periodontal yang normal, dimana tidak terdapat kerusakan tulang alveolar. Gambaran radiografik yang dapat dijadikan panduan adalah jarak antara margin *alveolar crest* dan *cemento-enamel junction* (CEJ). Puncak tulang alveolar berada

1-2 mm ke arah apikal dari *cemento-enamel junction* (CEJ).¹⁶ Melalui pemeriksaan radiografik intra oral proyeksi periapikal dengan teknik paralel rumusan masalah penelitian ini muncul bertujuan untuk mengukur seberapa besar resorpsi tulang alveolar pada penderita hipertiroid. Penelitian ini diharapkan dapat digunakan untuk bahan penelitian lanjutan dan deteksi dini adanya resorpsi tulang pada penderita hipertiroid.

6 BAHAN DAN METODE

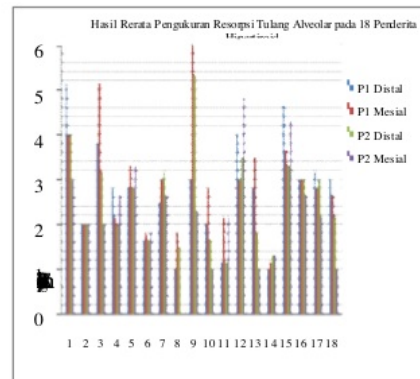
Jenis penelitian ini adalah observasional deskriptif. Bahan yang digunakan antara lain : kaca mulut, foto periapikal merk Agfa, dental x-ray unit merk Belmont and Orix, cairan *fixer* dan *developer* merk Agfa, *film viewer*, penggaris, lup (kaca pembesar) serta jangka. Penelitian ini menggunakan 18 orang sampel pasien hipertiroid didapatkan dari poli bedah RSUD. Dr. M.Soewandhie Surabaya yang memenuhi kriteria yang sesuai. Subyek penelitian adalah penderita hipertiroid dengan kadar TSH lebih rendah dari normal dan kadar T3, T4 yang melebihi normal. Penderita dengan gigi regio posterior rahang bawah yaitu premolar pertama (P1) dan premolar kedua (P2) minimal dua buah gigi tanpa membedakan kanan atau kiri. Penderita tidak sedang melakukan perawatan ortodonsia, tidak dalam sedang perawatan restorasi (*crow*n) dan tidak merokok. Memiliki oral hygiene yang baik, dan belum melakukan tindakan (tiroidektomi). Rentang usia 18-40 tahun, serta kooperatif. Selanjutnya dilakukan pemeriksaan gigi – gigi posterior mandibula jkarena penelitian akan mengambil sampel pada bagian mesial dan distal gigi premolar 1 (P1) dan gigi premolar kedua (P2) kanan atau kiri. (34,35 atau 44,45). Foto proyeksi periapikal kemudian dilakukan pada masing – masing gigi untuk mendapatkan gambaran keadaan periapikal serta *bone loss* yang terjadi. Proses selanjutnya adalah prosesing film lalu dilakukan pengamatan keadaa tulang alveolar.




Gambar 1. Cara penghitungan resorpsi tulang alveolar

HASIL

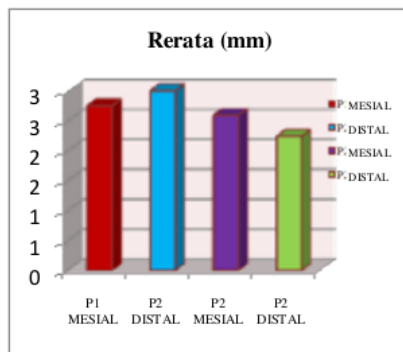
Hasil pengukuran 18 sampel penderita hipertiroid dari 3 pengamat tidak berbeda secara signifikan. Setelah dilakukan pengukuran kemudian dicatat, dan hasilnya di rata-rata.



Gambar 2. Diagram batang hasil rerata pengukuran



Gambar 3. Grafik Rerata Resorpsi Tulang Alveolar pada 18 Penderita Hipertiroid resorpsi tulang alveolar pada 18 penderita hipertiroid gigi posterior bawah P1 & P2(mm)



Gambar 4. Diagram batang per bagian gigi resorpsi tulang alveolar pada penderita hipertiroid setelah di rata – rata dari 18sampel.

Gambar 5. Tabel Hasil Statistik Deskriptif Rerata Resorpsi Tulang Alveolar pada Penderita

GIGI	N	MI N	MAX	MEAN	STANDAR D DEVIASI
P1 MESIAL	18	1.00	5.17	2.7593	1.17882
P1 DISTAL	18	1.17	6.00	3.0093	1.19157
P2 MESIAL	18	1.17	5.33	2.5926	1.08197
P2 DISTAL	18	.00	4.83	2.2407	1.19260
Valid (Listwise)	N				

PEMBAHASAN

Didapatkan hasil penelitian dan pengamatan bahwa 2 gigi premolar bawah, gigi P1,P2 mengalami resorpsi tulang alveolar. Hal ini sesuai dengan pernyataan Greenstein (2009) bahwa penyakit periodontal yang menimbulkan resorpsi tulang alveolar tidak hanya berasal dari bakteri periodontitis, namun dapat berkaitan dengan penyakit sistemik.¹⁵ Hasil tersebut menunjukkan adanya rata rata resorpsi tulang sebesar 3 mm, lebih besar dibandingkan normal yaitu 1-2 mm. Penelitian ini menunjukkan tidak adanya perbedaan antara gigi P1 dan P2

Sebagian besar resorpsi tulang alveolar pada gigi P1 dan P2 bagian mesial dan distal berkisar antara 2,5 hingga 3 mm. Pada gigi premolar pertama (P1) sisi mesial mencapai 2,7 milimeter, sisi distal 3 milimeter. Gigi P2

mesial 2,59 mm dan sisi distalnya 2,2mm. Besar resorpsi tulang alveolar yang relatif sama tersebut diduga dipengaruhi oleh beberapa faktor seperti *oral hygiene*. Penderita hipertiroid yang kurang menjaga *oral hygienenya* maka akan menimbulkan adanya resorpsi tulang alveolar. Faktor lain yang menyebabkan besar resorpsi relatif sama yaitu keadaan sistemik penderita, karena subyek diambil dari penderita hipertiroid dalam keadaan tidak sehat dapat mempengaruhi resorpsi tulang alveolar.

Hiperaktivitas hormon tiroid ini mengakibatkan peningkatan kadar¹ dari *biochemical markers* seperti *alkaline phosphates, bone specific alkaline phosphatase (ALP)* dan *urinary collagen pyridinoline* atau *deoxyypyridinoline cross-links* yang merupakan indikasi meningkatnya proses *bone – turnover*.

Beberapa penderita dalam penelitian ini mengalami resorpsi tulang alveolar yang besar yaitu 5 hingga 6 mm. Faktor yang mempengaruhi adanya besar resorpsi ini antara lain adalah keadaan sistemik penderita. Penderita hipertiroid yang digunakan padapenelitian ini sebagian berasal dari kalangan ekonomi rendah dimana mereka baru mengobati penyakit hipertiroidnya ketika ada keluhan yang berarti. Hal ini diduga menyebabkan kadar T3 dan T4 hormon tiroid yang berlebihan dalam tubuh telah berlangsung lama sehingga adanya peningkatan kadar dari *biochemical- markers* seperti *alkaline phosphates, bone specific alkaline phosphatase (ALP)* dan *urinary collagen pyridinoline deoxyypyridinoline cross-links* yang merupakan indikasi meningkatnya proses *bone – turnover* sehingga terjadi resorpsi tulang alveolar sudah berlangsung cukup lama. Selain itu adanya efek samping dari penderita hipertiroid seperti hipertensi sekunder juga dapat menyebabkan resorpsi tulang alveolar akibat buruknya vaskularisasi pada tulang mandibula. Hal – hal lain diduga dapat mempengaruhi besarnya resorpsi tulang alveolar seperti kebiasaan mengunyah satu sisi sehingga beban yang diterima salah satu gigi posterior besar. Faktor – faktor pendukung juga diduga mempengaruhi seperti adanya riwayat genetik, dan nutrisi seperti kurangnya asupan kalsium.^{20,21}

Jia *et., Al* (2007) menyatakan bahwa jika gigi posterior diberi beban sebelu adanya restorasi maka beban terbesar berada pada sisi mesial sehingga dapat menyebabkan resorpsi

tulang alveolar. Hal ini sesuai dengan hasil penelitian yang terdapat pada gigi P2 tetapi tidak pada gigi P1. Gigi sisi mesial P1 pada penelitian ini mengalami resorpsi tulang alveolar lebih kecil dibandingkan sisi distalnya. Hal ini tidak dapat dijelaskan secara pasti penyebabnya karena penderita mengalami penyakit endokrin sistemik dimana seluruh tubuh mengalami percepatan metabolisme.¹⁹

Melalui pemeriksaan radiografik proyeksi periapikal teknik paralel dapat diketahui bahwa pada penderita hipertiroid terjadi resorpsi tulang alveolar sebesar 3 mm. Penanganan pasien hipertiroid merupakan tantangan bagi dokter gigi untuk menentukan rencana perawatan dan diagnosa, karena resorpsi tulang alveolar pada penderita hipertiroid dapat mengakibatkan adanya resiko kehilangan gigi. Resorpsi tulang alveolar pada penderita hipertiroid dapat menjadi deteksi dini adanya resorpsi tulang pada anggota tubuh lainnya.

REFERENCES

1. Boel, T. 2009. *Dental Radiologi; Prinsip dan Teknik-USU Press*. Medan:(5)
2. White S. C and Pharaoh, M. J. 2004. *Oral Radiology Principles and Interpretation*, 5th ed China : Mosby Year Book Inc., p. 291-92. 296
3. American Dental Association. 2004. U.S. Food & Drug Administration. *The Selection of Patients For Dental Radiograph Examinations*. Guidelines for Prescribing Dental Radiographs
4. *The 5-minute Pediatric Consult*. 2008. Tersedia di: <http://www.rightdiagnosis.com/a/ai/prevalence.htm> diakses 21 Januari 2012
5. Lestari C, 2008. *Waspada! Hipertiroid yang Semakin Menjamur*. Tersedia di: <http://www.tanyadokteranda.com/artikel/2008/02/waspada-hipertiroid-yang-semakin-menjamur> diakses 10 Juni 2011
6. Amin A, Magy N.2010 *Evaluation of Local Osseous Tissue Respons to Minor Oral Surgery Procedures in the First Nine Months After Radioactive Iodine – 131 Therapy in Adult Female Patients with Graves Disease: A clinical Preliminary Trial* . The European Journal Of Endocrine Medicine: vol : I (II), 8
7. Talaeipour A, Shirazi M, Kheirandish Y , Delrobaie A, Jafari A, Dehpour A .2005. *Densitometric evaluation of skull and jaw bones after administration of thyroid hormones in rats*. Dentomaxillofacial Radiology 34, 332–336
8. Feitosa D, Marques M, Casati M, .2009. The influence of thyroid hormones on periodontitis-related bone loss and tooth-supporting alveolar bone: a histological study in rats. *J Periodont Res*; 44: 472–478
9. Carlos F, Jiménez Y, Pérez M. 2010. Dental management of patients with endocrine disorders. *J Clin Exp Dent*;2(4):e196-20
10. Mehdizadeh M , Amintavakoli M, Allahverdi M, .2006. The Effect of X-Ray Vertical Angulation on Radiographic Assessment of Alveolar Bone Loss . *Dental Research Journal Vol. 2, No. 2*
11. Haring, J. I.& Jansen, L. 2000. *Dental Radiography, Principles and Techniques*. 2nd edition. China. Saunders. P 490
12. Greenstein B, Frantz B, Desai R, Proskin H, Campbell J, Caton J. 2009. Stability of Treated Angular and Horizontal Bony Defects: A Retrospective Radiographic Evaluation in a Private Periodontal Practice. *J Periodontol*;80:228-233
13. Engebretson S, Ira B, Lamster, Mitchell s, Elkind, Rundek T, Neill J, Serman Ryan T, Demmer, Ralph L, Sacco, Panos N, Papapanou and Moise. 2005. *Radiographic Measures of Chroic Periodontitis and Carotid Artery Plaque*. *Journal of the American Heart Association*: 36:pp:561-566
14. Whaites, E. 2003. *Essentials of Dental Radiography and Radiology*. London. Churchill Livingstone. pp. 260 – 262
15. Carranza, F.A. 2002. *Glickman's Clinical Periodontology*. 9th ed., W.B.Saunders Company, Philadelphia, London, Toronto, Mexico City, Rio de Janerio, Tokyo: 245-50
16. Schwairtz M, Lamster I. B., Fine J. B. 1995. *Clinical Guide To Periodontics*. W. B.Saunders : Philadelphia
17. Pinto A. And Glick M. 2002. *Management of Patients with Thyroid Disease* . Journal of American Dental Association. 133 (7): pp: 849-858
18. Akalin A, Colak O, Alatast O and Eve B. 2002. *Bone Remodelling Markers and Serum Cytikines in Patients with Hyperthyroidism*. *Clinical Endocrinology*: 57:pp 125-129

19. Jia J et., al 2007. A- *Three-Dimensional Finite Element Analysis of a Tilted Molar as a Partial Denture Abutment* . International China Dental Journal; 7:pp:23-26
20. Angeli et., al 2003. Association Between Periodontal Disease and Left Ventricle Mass in Essential Hypertension. Journal of The American Heart Association; 41: 488-492
21. Vanderpump M., 2009. M. Epidemiology of Thyroid Dysfunction – Hypothyroidism and Hyperthyroidism. Thyroid International, Merck : 2

Gambaran radiografik resorpsi tulang alveolar pada penderita hipertiroid

ORIGINALITY REPORT

19%

SIMILARITY INDEX

18%

INTERNET SOURCES

3%

PUBLICATIONS

1%

STUDENT PAPERS

PRIMARY SOURCES

1 dentj.fkg.unair.ac.id Internet Source 13%

2 es.scribd.com Internet Source 1%

3 富山大学附属図書館(Toyama University Library). "富山大学ヘルン文庫所蔵小泉八雲（ラフカディオ・ハーン）関係文献目録：改訂版", 富山大学附属図書館, 1998. Publication 1%

4 www.scribd.com Internet Source 1%

5 pt.scribd.com Internet Source 1%

6 jurnal.pdgi.or.id Internet Source <1%

7 ojs.amikom.ac.id Internet Source <1%

Exclude quotes Off

Exclude bibliography On

Exclude matches < 7 words

Gambaran radiografik resorpsi tulang alveolar pada penderita hipertiroid

GRADEMARK REPORT

FINAL GRADE

/0

GENERAL COMMENTS

Instructor

PAGE 1

PAGE 2

PAGE 3

PAGE 4

PAGE 5

PAGE 6
