

Sensitivitas, spesifisitas, dan akurasi pengukuran Mandibular Cortical Index pada radiografi panoramik wanita post-menopause

by Eha Astuti

Submission date: 28-Aug-2020 03:37PM (UTC+0800)

Submission ID: 1375370684

File name: esifisitas,_dan_akurasi_pengukuran_Mandibular_Cortical_Index.pdf (170.63K)

Word count: 2527

Character count: 16272

2
Research Report

Sensitivitas, spesifisitas, dan akurasi pengukuran *Mandibular Cortical Index* pada radiografi panoramik wanita post-menopause

(Sensitivity, specificity, and accuracy of measurement *Mandibular Cortical Index* in panoramic radiography postmenopausal women)

Melisa Azalia¹, Eha Renwi Astuti², Yunita Savitri²

¹ Mahasiswa Pendidikan Dokter Gigi

² Staf Departemen Radiologi Kedokteran Gigi
Fakultas Kedokteran Gigi Universitas Airlangga
Surabaya –Indonesia

ABSTRAK

Latar belakang : Radiografi panoramik mempunyai peranan penting dalam memberikan tanda-tanda sugestif penyakit sistemik. Penurunan ketebalan korteks mandibula merupakan salah satu tanda penyakit osteoporosis yang terlihat pada radiografi panoramik. Populasi yang beresiko menderita osteoporosis adalah wanita post-menopause. Saat ini DXA masih menjadi *gold* standar dalam deteksi osteoporosis karena efektivitas DXA sangat tinggi. *Mandibular Cortical Index* (MCI) telah dikembangkan untuk menilai osteoporosis di daerah kortikal mandibula menggunakan radiografi panoramik. **Tujuan :** Menilai sensitivitas, spesifisitas, dan akurasi pengukuran MCI pada gambaran radiografi panoramik wanita post-menopause yang menderita osteoporosis dan tidak menderita osteoporosis. **Metode :** Dalam penelitian ini, dilakukan penilaian MCI pada radiografi panoramik dari 18 wanita post-menopause yang menderita osteoporosis dan 18 wanita post-menopause yang tidak menderita osteoporosis. Subyek dipilih dengan kriteria wanita berusia di atas 50 tahun, telah didiagnosa oleh dokter menggunakan DXA, dan memiliki *oral hygiene* yang baik. **Hasil :** Penelitian menunjukkan bahwa kategori C2 (erosi korteks ringan sampai sedang) lebih banyak ditemukan dibandingkan kategori C1 (korteks normal) dan C3 (erosi korteks parah) pada wanita post-menopause yang menderita osteoporosis. Kategori C1 (korteks normal) lebih banyak ditemukan pada wanita post-menopause yang tidak menderita osteoporosis. Pengukuran MCI menghasilkan sensitivitas 11,11%, spesifisitas 72,22%, dan akurasi 41,67%. Tidak ada perbedaan signifikan antar pengamat dalam menilai sensitivitas, spesifisitas dan akurasi MCI. **Kesimpulan :** MCI tidak efektif sebagai alat *screening* dalam mendeteksi osteoporosis.

Kata kunci : akurasi, *Mandibular Cortical Index* (MCI), sensitivitas, spesifisitas, wanita post-menopause

ABSTRACT

Background : Panoramic radiography plays a very important role which provides suggestive signs of possible systemic disease. For example, decrease in the mandibular cortical thickness on panoramic radiography is a sign of osteoporosis. Population at risk of osteoporosis is in postmenopausal women. Nowadays, DXA remains the gold standard in detection of osteoporosis due to the highly effectiveness of DXA. *Mandibular Cortical Index* (MCI) has been developed to evaluate osteoporosis in the cortical area of the mandible using panoramic radiographs. **Purpose :** Measure the sensitivity, specificity, and accuracy of MCI on panoramic radiographs postmenopausal women with osteoporosis and without osteoporosis. **Methods :** In this study, panoramic radiographs of 18 postmenopausal women with osteoporosis and 18 postmenopausal women without osteoporosis were evaluated for MCI. Subjects are selected by criteria such as women aged over 50 years old, had been diagnosed by a doctor using the DXA, and have a good oral hygiene. **Results :** The study showed that the category C2 (mildly to moderately eroded cortex) was more found than the category C1 (normal cortex) and C3 (severely eroded cortex) in postmenopausal women with osteoporosis. Category C1 (normal cortex) was more found in postmenopausal women without osteoporosis. Measurements MCI yield sensitivity 11.11%, specificity 72.22%, and accuracy 41.67%. There is no significant differences between observers in evaluating the sensitivity, specificity and accuracy of MCI. **Conclusion :** MCI is not effective as a screening tool in detecting osteoporosis.

Key words: accuracy, *Mandibular Cortical Index* (MCI), sensitivity, specificity, postmenopausal women

Korespondensi (correspondence): Melisa Azalia, Mahasiswa Program Pendidikan Dokter Gigi, Fakultas Kedokteran Gigi Universitas Airlangga Jl. Prof. Dr. Moestopo No. 47 Surabaya 60132, Indonesia. Email : meyxaaz@gmail.com.

PENDAHULUAN

5
Radiografi panoramik atau *panomografi* adalah prosedur radiografi yang menghasilkan gambar tunggal dari struktur wajah, termasuk lengkung rahang atas dan bawah beserta struktur pendukungnya.¹ Radiografi panoramik memainkan peran yang sangat penting dalam kedokteran gigi, yakni tidak hanya memberikan informasi kondisi gigi tetapi juga tanda-tanda sugestif penyakit sistemik. Misalnya, penurunan ketebalan korteks mandibula sebagai tanda osteoporosis.²

Radiografi panoramik secara luas digunakan untuk pemeriksaan rutin, khususnya pada pasien edentulous sebelum konstruksi gigi tiruan lengkap. Pemeriksaan ini akan sangat berguna untuk menentukan perubahan radiografi pada mandibula yang menunjukkan osteopenia tulang dan mendeteksi osteoporosis.³

Osteoporosis merupakan penyakit tulang sistemik yang ditandai dengan berkurangnya massa tulang dan terganggunya mikro jaringan tulang, menyebabkan peningkatan kerapuhan tulang dan risiko patah tulang.⁴ Faktor risiko osteoporosis meliputi penuaan, menopause, konsumsi makanan yang kurang kalsium, pendidikan keluarga dan penurunan aktivitas fisik.⁶

Osteoporosis post-menopause adalah umum terjadi, risiko fraktur lebih dari 40% pada wanita berusia 50 tahun ke atas, diperkirakan 30% wanita berusia 50 tahun ke atas mengalami osteoporosis.⁶ Patah tulang akibat osteoporosis adalah masalah kesehatan yang besar bagi orang berusia lanjut, bahkan dapat menyebabkan kematian.⁷

15
Osteoporosis didefinisikan sebagai BMD (*Bone Mineral Density*) T-score -2.5 atau kurang.⁴ *Single-* atau *dual-photon absorptiometry*, *quantitative CT*, *single-* atau *dual-energy X-ray absorptiometry* (DXA) and *quantitative ultrasound* adalah teknik yang dikembangkan untuk mengidentifikasi individu dengan osteoporosis.⁸

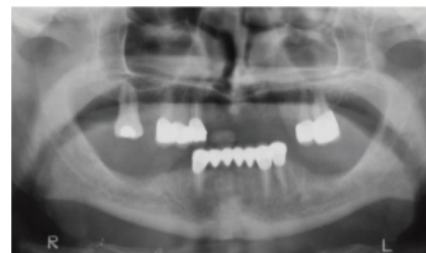Hingga saat ini DXA masih menjadi *gold standar* dalam deteksi osteoporosis. DXA memiliki sensitivitas tinggi (sekitar 90%) dan spesifisitas rendah (sekitar 40-60%).² DXA memiliki akurasi 90% untuk mengukur daerah hip (panggul).⁹ DXA masih relatif mahal di Indonesia dan biaya operasionalnya juga relatif tinggi.¹⁰ Keberadaan alat ini juga terbatas di Indonesia¹¹, berbeda dengan radiografi panoramik yang dapat dengan mudah ditemui di institusi-institusi kesehatan. Oleh karena itu,

diperlukan metode alternatif baru untuk membantu diagnosa osteoporosis dengan menggunakan dental panoramik.⁹

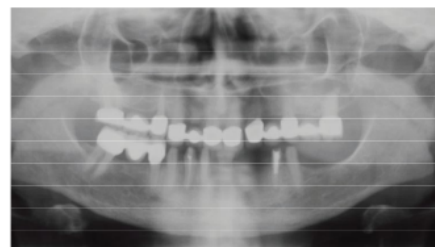Saat ini sudah dilakukan penelitian radiografi panoramik untuk mendeteksi osteoporosis. *Mandibular cortical index* (MCI) telah dikembangkan untuk menilai osteoporosis di daerah kortikal mandibula menggunakan radiografi panoramik.¹² Penilaian sensitivitas, spesifisitas dan akurasi pengukuran *mandibular cortical index* (MCI) pada gambaran radiografi panoramik belum pernah dilakukan sebelumnya. Oleh karena itu, penulis bermaksud untuk mengetahui sensitivitas, spesifisitas dan akurasi pengukuran *mandibular cortical index* pada gambaran radiografi panoramik wanita post-menopause yang menderita osteoporosis.

12 BAHAN DAN METODE

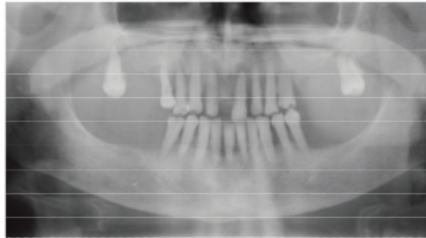
Penelitian ini merupakan penelitian observasional deskriptif dengan jumlah sampel 18 wanita osteoporosis dan 18 wanita yang tidak menderita osteoporosis dengan kriteria, yaitu wanita post-menopause berusia lebih dari 50 tahun, sudah didiagnosis osteoporosis oleh dokter menggunakan BMD, *oral hygiene* baik, tidak merokok dan tidak menderita penyakit sistemik lainnya. Subyek dilakukan foto panoramik. Hasil radiografik panoramik diletakkan diatas viewer dan kemudian diamati oleh pengamat. Pengamatan dilakukan dengan melihat gambaran kortikal mandibula dan diklasifikasikan ke dalam tiga kategori MCI.



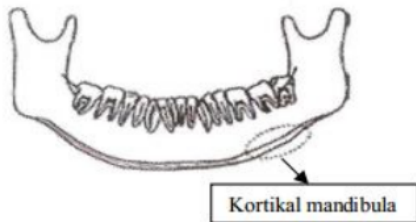
Gambar 1. Kategori C1: Korteks tajam di kedua sisi¹³



Gambar 2. Kategori C2: Korteks dengan erosi ringan dan menengah pada salah satu atau kedua sisi¹³



Gambar 3. Kategori C3: Korteks dengan erosi parah¹³



Gambar 4. Kortikal mandibula¹⁴

HASIL

2 **Tabel 1.** Sensitivitas, Spesifisitas, dan Akurasi MCI

Nilai	Pengamat 1	Pengamat 2	Pengamat 3
a	2	2	2
b	5	6	6
c	16	16	16
d	13	12	12

Berdasarkan data di atas, a menunjukkan angka *true* positif (total kategori C3 pada kelompok wanita post-menopause osteoporosis), b menunjukkan angka *false* positif (total kategori C2 dan C3 pada kelompok wanita post-menopause yang tidak menderita osteoporosis), c menunjukkan angka *false* negatif (total kategori C1 dan C2 pada kelompok wanita post-menopause osteoporosis), dan d menunjukkan angka *true* negatif (total kategori C1 pada kelompok wanita post-menopause yang tidak menderita osteoporosis). Data dimasukkan dalam perhitungan sensitivitas, spesifisitas dan akurasi.

5 **Tabel 2.** Uji Sensitivitas, Spesifisitas, dan Akurasi MCI

MCI	Sensitivitas	Spesifisitas	Akurasi
Pengamat 1	11,11%	72,22%	41,67%
Pengamat 2	11,11%	66,67%	38,89%
Pengamat 3	11,11%	66,67%	38,89%

Hasil pengujian yang telah dilakukan didapatkan hasil sensitivitas *Mandibular Cortical Index* (MCI) dalam mengukur wanita post-menopause yang menderita osteoporosis sebesar 11,11% (ketiga pengamat menunjukkan hasil yang sama). Spesifisitas *Mandibular Cortical Index* (MCI) dalam mengukur wanita post-menopause yang tidak menderita osteoporosis sebesar 72,22% (menurut pengamat 1) dan 66,67% (menurut pengamat 2 dan 3). Akurasi pengukuran *Mandibular Cortical Index* (MCI) sebesar 41,67% (menurut pengamat 1) dan 38,89% (menurut pengamat 2 dan 3).

Tabel 3. Uji Statistik Friedman

Nilai	Asymp.Sig	
	Wanita Post-Menopause Osteoporosis	Wanita Post-Menopause Non-Osteoporosis
1.00		0.607

Hasil uji Friedman menunjukkan nilai signifikan (*p-value*) 1.00 dan 0.607 yang berarti > 0.05, hal ini menunjukkan tidak ada perbedaan penilaian antara pengamat 1, 2 dan 3 pada kelompok wanita post-menopause yang menderita osteoporosis dan tidak menderita osteoporosis.

PEMBAHASAN

Klasifikasi MCI (*Mandibular Cortical Index*) merupakan salah satu sistem klasifikasi yang mudah dilakukan dan membutuhkan waktu singkat untuk melihat adanya perubahan pada korteks sehingga dapat membantu *screening* osteoporosis pada pasien berusia tua.¹⁵ Dalam bidang kedokteran, untuk menguji suatu alat *screening* dalam mendeteksi penyakit, umumnya digunakan uji sensitivitas dan spesifisitas.¹⁶ Oleh karena itu, dilakukan pengujian terhadap sensitivitas, spesifisitas dan akurasi MCI dalam

mendeteksi wanita post-menopause yang menderita osteoporosis maupun tidak menderita osteoporosis.

Hasil pengamatan menggunakan radiografi panoramik pada wanita post-menopause yang menderita osteoporosis berdasarkan klasifikasi MCI didapatkan kategori C2 yang terbanyak (50%) di mana margin endosteal menunjukkan resorpsi atau membentuk residu kortikal pada satu atau kedua sisi. Kategori C1 pada wanita post-menopause osteoporosis sebesar 38,89%, yakni margin endosteal dari korteks tajam di kedua sisi. Kategori C3 pada wanita post-menopause osteoporosis sebesar 11,11% yakni lapisan korteks membentuk residu endosteal kortikal tebal dan terlihat jelas berpori. Hasil pengamatan pada wanita post-menopause yang tidak menderita osteoporosis berdasarkan klasifikasi MCI didapatkan kategori C1 yang terbanyak (72,22%) diikuti kategori C2 (27,78%), sedangkan kategori C3 tidak dijumpai.

Sensitivitas menunjukkan kemampuan MCI dalam memberikan diagnosis positif (menderita osteoporosis) pada kelompok wanita post-menopause yang menderita osteoporosis sebesar 11,11%. Spesifisitas menunjukkan kemampuan MCI dalam memberikan diagnosis negatif (tidak menderita osteoporosis) pada kelompok wanita post-menopause yang tidak menderita osteoporosis sebesar 72,22%. Akurasi menunjukkan kemampuan MCI untuk mendeteksi dengan benar seluruh subjek yang di tes (kelompok osteoporosis dan yang tidak menderita osteoporosis) sebesar 41,67%.

Hasil pengukuran menunjukkan nilai sensitivitas dan akurasi MCI yang rendah sedangkan nilai spesifisitas MCI tinggi. Hal ini menunjukkan bahwa MCI tidak dapat mendiagnosis positif osteoporosis dan menghasilkan nilai false negatif (pasien didiagnosis tidak menderita osteoporosis) pada kelompok wanita post-menopause yang menderita osteoporosis oleh karena nilai sensitivitasnya yang rendah. Di sisi lain, MCI dapat mendiagnosis negatif pada kelompok wanita post-menopause yang tidak menderita osteoporosis oleh karena nilai spesifisitasnya yang tinggi. Akurasi MCI rendah karena nilai sensitivitasnya yang rendah, sehingga tidak dapat mendeteksi osteoporosis secara akurat.

Pengukuran MCI tidak efektif, hal ini disebabkan tidak terdapat hubungan antara MCI dan BMD tulang pada kelompok wanita post-menopause yang menderita osteoporosis.

Banyak faktor yang mempengaruhi, antara lain populasi pasien, kriteria pemilihan pasien, teknik eksperimen, jumlah sampel, kualitas serta sifat gambaran radiografi panoramik.¹⁴ Selain itu, juga terdapat kombinasi faktor resiko pada pasien, antara lain usia, ras, genetik, asupan kalsium, riwayat keluarga dan aktivitas fisik yang berkontribusi terhadap osteoporosis.¹⁷

Radiografi panoramik adalah metode *imaging* rutin dalam kedokteran gigi. Identifikasi kualitas tulang pada radiografi panoramik sangat penting dalam mendiagnosis pasien dengan osteoporosis.¹⁸ MCI adalah pengukuran cepat yang cukup mudah dilakukan dokter gigi, pengukuran dengan menggunakan MCI pada radiografi panoramik dapat tetap dilakukan.¹⁹ Pengukuran MCI memberikan peranan terhadap dokter gigi dalam mengidentifikasi pasien berisiko osteoporosis dan sebagai *screening* awal terhadap DXA dalam menilai risiko osteoporosis yang mungkin kasusnya akan ditemui secara kebetulan.²⁰

Sejumlah studi menunjukkan bahwa osteoporosis tidak dapat didiagnosis pada radiografi panoramik, dan merekomendasikan dokter gigi untuk merujuk wanita post-menopause dengan erosi korteks tulang mandibula untuk pemeriksaan densitometri tulang.²¹ Secara keseluruhan, MCI membatasi nilai diagnostik osteoporosis oleh dokter gigi.²⁰ MCI adalah klasifikasi sederhana dari perubahan korteks namun tidak mampu mendeteksi wanita dengan osteoporosis secara signifikan. Oleh karena itu pengukuran MCI menghasilkan nilai sensitivitas dan akurasi yang rendah. Pengukuran MCI terhadap wanita post-menopause osteoporosis tidak efektif. MCI tidaklah efektif sebagai alat *screening* dalam mendeteksi osteoporosis.

KESIMPULAN

4
Hasil pengukuran *Mandibular Cortical Index* (MCI) pada radiografi panoramik wanita post-menopause menghasilkan sensitivitas 11,11%, spesifisitas 72,22%, dan akurasi 41,67%. Secara keseluruhan, pengukuran MCI terhadap wanita post-menopause osteoporosis tidaklah efektif. Oleh karena itu, MCI tidak efektif sebagai alat *screening* dalam mendeteksi osteoporosis.

REFERENCES

1. Kumar, CA. 2004. **A Short Textbook of Oral Radiology First Edition**. New Delhi

- : Jaypee Medical Brothers Publishing. Hal 106-108
2. Taguchi, A. 2010. **Triage Screening for Osteoporosis in Dental Clinics Using Panoramic Radiographs**. Japan : Oral Diseases 16, 316–32
 3. Balcikonyte, E, Balciuniene, I & Alekna, V. 2004. **Panoramic Radiographs in Assessment of the Bone Mineral Density**. Lithuania: Baltic Dental and Maxillofacial Journal, 6:17-19
 4. Ferguson, N. 2004. **Osteoporosis in Focus First Edition**. USA: Pharmaceutical Press. Hal 5-6
 5. Weinstein, SL & Buckwalter, JA. 2005. **Turek's Orthopaedics Principles and Their Application First Edition**. USA: Lippincott Williams&Wilkins. Hal 202
 6. Rizzoli, R. 2009. **Atlas of Post-Menopause Osteoporosis 3rd Edition**. UK: Springer Science Business Media. Hal 33-36
 7. Tandra, H. 2009. **Segala Sesuatu yang Harus Anda Ketahui tentang Osteoporosis : Mengenal Mengatasi dan Mencegah Tulang Keropos Edisi 1**. Jakarta : PT Gramedia Pustaka Utama. Hal 2-3, 8-9
 8. Syed, Z & Khan, A. 2002. **Bone Densitometry: Applications and Limitations**. J Obstet Gynaecol Can;24: 476–484
 9. Abidin, Z & Arifin, AZ. 2009. **Analisa Kerapatan Trabecular Bone Berbasis Graph Berbobot Pada Citra Panorama Gigi untuk Identifikasi Osteoporosis**. JUTI 7 (3) : 1
 10. Susilo, Budi, WS, Kusminarto & Intan, Y. 2009. **Kajian Spine Phantom dengan Teknik Radiografi DEXA**. Surakarta : Prosiding Seminar Nasional ke-15 Teknologi dan Keselamatan PLTN Serta Fasilitas Nuklir
 11. Ichramsyah, Setyohadi, B, Kusumawijaya, K, Jatim, Suharti, Muharram, Susanti, M, Samsuridjal, Roesadi, D, Makmur, S, Kasma, N, & Jasmarizal. 2005. **Penggunaan Bone Densitometry pada Osteoporosis**. HTA Indonesia. Hal 27
 12. Klemetti E, Kolmakov S, Kroger H. 1994 **Pantomography in Assessment of The Osteoporosis Risk Group**. Scand J Dent Res. 102:68-72.
 13. Hastar, E, Yilmaz, HH & Orhan, H. 2011. **Evaluation of Mental Index, Mandibular Cortical Index and Panoramic Mandibular Index on Dental Panoramic Radiographs in the Elderly**. Turkey : European Journal of Dentistry ;5:60-67
 14. Cakur, B, Sahin, A, Dagistan, S, Altun, O, Caglayan, F, Miloglu, O & Harorli, A. 2008. **Dental Panoramic Radiography in the Diagnosis of Osteoporosis**. Turkey : The Journal of International Medical Research; 36: 792–799
 15. Nalçacı, R; Baran, I; Orkun, S; Tosun, A; Misirlioğlu, M. 2010. **Evaluation of Panoramic Radiography Measures for Identifying Reduced Bone Mineral Density in Elderly**. Turkish Journal of Geriatrics. Vol.13(1):18-25
 16. Budiarto, E. 2001. **Pengantar Epidemiologi Edisi 2**. Jakarta : Penerbit Buku Kedokteran EGC. Hal 90
 17. Meeta, 2013. **Postmenopausal Osteoporosis Basic and Clinical Concepts**. New Delhi : Jaypee Medical Brothers Publishing. Hal 62
 18. White SC, Taguchi A, Kao D, Wu S, Service SK, Yoon D, Swei Y, Nakamoto T, Tanimoto K. 2005. **Clinical and Panoramic Predictors of Femur Bone Mineral Density**. *Osteoporos Int*, 16:339-346
 19. Uysal, S, Çağırankaya, BL, Hatipoğlu, MG. 2007. **Do Gender and Torus Mandibularis Affect Mandibular Cortical Index?** Turkey : Uysal et al; licensee BioMed Central Ltd
 20. Horner, K, Karayianni, K, Mitsea, A, Berkas, L, Mastoris, M, Jacobs, R, Lindh, C, Stelt, P, Marjanovic, E, Adams, J, Pavitt, S & Devlin, H. 2007. **The Mandibular Cortex on Radiographs as a Tool for Osteoporosis Risk Assessment: The OSTEODENT Project**. UK : Journal of Clinical Densitometry, vol. 10, no. 2
 21. Taguchi A, Tsuda M, Ohtsuka M, Kodama I, Noguchi T, Kudo Y, Swei Y, Tanimoto K, Bollen A-M. 2006. **Use of Dental Panoramic Radiographs in Identifying Younger Postmenopausal Women with Osteoporosis**. *Osteoporos Int*, 17:387-39

Sensitivitas, spesifisitas, dan akurasi pengukuran Mandibular Cortical Index pada radiografi panoramik wanita post-menopause

ORIGINALITY REPORT

21%

SIMILARITY INDEX

18%

INTERNET SOURCES

10%

PUBLICATIONS

1%

STUDENT PAPERS

PRIMARY SOURCES

1

dentj.fkg.unair.ac.id

Internet Source

3%

2

journal.unair.ac.id

Internet Source

3%

3

www.scribd.com

Internet Source

3%

4

sinta3.ristekdikti.go.id

Internet Source

2%

5

docplayer.info

Internet Source

1%

6

Hayashi, Tatsuro, Takuya Matsumoto, Tsuyoshi Sawagashira, Motoki Tagami, Yoshinori Hayashi, Chisako Muramatsu, Xiangrong Zhou, Yukihiro Iida, and Akitoshi Katsumata. "", Medical Imaging 2012 Computer-Aided Diagnosis, 2012.

Publication

1%

7

"Biomarkers in Bone Disease", Springer Science

and Business Media LLC, 2017

Publication

1%

8

Irbath Hamdanie, Agus Prastowo, Indah Rahmawati. "Hubungan Indeks Massa Tubuh dan Massa Lemak dengan Densitas Tulang pada Mahasiswa Fakultas Kedokteran Universitas Jendral Soedirman", JURNAL NUTRISIA, 2017

Publication

1%

9

S Dagistan, OM Bilge. "Comparison of antegonial index, mental index, panoramic mandibular index and mandibular cortical index values in the panoramic radiographs of normal males and male patients with osteoporosis", Dentomaxillofacial Radiology, 2010

Publication

1%

10

mhthamringizid3.blogspot.com

Internet Source

1%

11

Vera Vera, Siti Setiati, Arya Govinda Roosheroe. "Determinan Diagnostik Klinis Defisiensi Vitamin D pada Wanita Berusia Lebih dari 50 Tahun", Jurnal Penyakit Dalam Indonesia, 2015

Publication

1%

12

pt.scribd.com

Internet Source

<1%

13

eprints.uny.ac.id

Internet Source

<1%

14

fr.scribd.com

Internet Source

<1%

15

iatrikionline.gr

Internet Source

<1%

16

C. Dane. "The role of quantitative ultrasound in predicting osteoporosis defined by dual-energy X-ray absorptiometry in pre- and postmenopausal women", *Climacteric*, 2008

Publication

<1%

17

"2011 Annual Meeting of the American Society for Bone and Mineral Research San Diego, CA September 16-20, 2011", *Journal of Bone and Mineral Research*, 2011

Publication

<1%

Exclude quotes

Off

Exclude matches

< 7 words

Exclude bibliography

On

Sensitivitas, spesifisitas, dan akurasi pengukuran Mandibular Cortical Index pada radiografi panoramik wanita post-menopause

GRADEMARK REPORT

FINAL GRADE

/0

GENERAL COMMENTS

Instructor

PAGE 1

PAGE 2

PAGE 3

PAGE 4

PAGE 5
