

Ketinggian mandibular alveolar ridge pada gambaran radiografik panoramik pasien pria tidak bergigi

by Otty Ratna Wahyuni

Submission date: 03-Aug-2022 10:52AM (UTC+0800)

Submission ID: 1878285181

File name: ibular_alveolar_ridge_pada_gambaran_radiografik_panoramik_2.pdf (367.88K)

Word count: 2230

Character count: 13340

Research Report

Ketinggian *mandibular alveolar ridge* pada gambaran radiografik panoramik pasien pria tidak bergigi

(*Mandibular alveolar ridge height using radiographic panoramic in edentulous men*)

Nastiti Faradilla Ramadhani¹, Otty Ratna Wahyuni², Eha Renwi Astuti²

¹ Mahasiswa Program Pendidikan Dokter Gigi

² Staf Pengajar Departemen Radiologi Kedokteran Gigi

Fakultas Kedokteran Gigi Universitas Airlangga

Surabaya – Indonesia

ABSTRACT

Background: Panoramic radiography is extraoral radiographic that have been used commonly in dentistry to obtain a complete picture of the entire maxillofacial. One of the structures seen on panoramic radiographs is the alveolar ridge. Height of the mandibular alveolar ridge can be decreased after tooth loss. **Purpose:** To determine value of the mandibular alveolar ridge in men with a toothless jaw on panoramic radiographic picture **Methods** In this study measured the height of mandibular alveolar ridge in panoramic radiograph in 23 men, divided into two groups, dentate and edentulous. Measurements were taken at three points on mandibular, the measurement observed by 3 observers and taken the **Results:** The average of height mandibular alveolar ridge in the group of edentulous men lower than the dentate men. **Conclusion:** The average of the height mandibular alveolar ridge in the edentulous men is 27.43 mm in the molar point, 31.18 mm in point premolars, and 32.84 mm in the incisor point.

Keywords: mandibular alveolar ridge, edentulous men, panoramic radiography

ABSTRAK

Latar belakang : Radiografi panoramik merupakan salah satu radiografi ekstra oral yang telah digunakan secara umum di kedokteran gigi untuk mendapatkan gambaran utuh dari keseluruhan maksilofasial. Salah satu struktur yang terlihat di radiografi panoramik adalah *alveolar ridge*. Ketinggian *mandibular alveolar ridge* dapat menurun setelah kehilangan gigi. **Tujuan :** Mengetahui nilai *mandibular alveolar ridge* pada pria dengan rahang tak bergigi pada gambaran radiografik panoramik. **Metode :** Pada penelitian ini dilakukan pengukuran *mandibular alveolar ridge* pada 23 hasil radiografi panoramik pasien pria, dibagi dalam dua kelompok tidak bergigi, pengukuran dilakukan di tiga titik di mandibula, pengukuran dilakukan oleh 3 pengamat dan diambil rata-rata. **Hasil :** Besaran rata-rata ketinggian *mandibular alveolar ridge* pada kelompok pria tidak bergigi lebih rendah dibandingkan kelompok pria bergigi. **Kesimpulan :** Rata-rata *mandibular alveolar ridge* pada kelompok pria tidak bergigi didapatkan nilai rata-rata sebesar 27,43 mm di titik molar, 31,18 mm di titik premolar, dan 32,84 mm di titik insisif.

Kata kunci : *mandibular alveolar ridge*, pria tidak bergigi, radiografi panoramik

Korespondensi (*correspondence*) : Nastiti Faradilla Ramadhani, Mahasiswa Program Pendidikan Dokter Gigi, Fakultas Kedokteran Gigi Universitas Airlangga, Jl. Prof. Dr. Moestopo No.47 Surabaya, Indonesia. E-mail : nastitifaradilla@yahoo.com

PENDAHULUAN

Radiografi panoramik merupakan salah satu radiografi ekstra oral yang telah digunakan secara umum di kedokteran gigi untuk mendapatkan gambaran utuh dari keseluruhan maksilofasial. Radiografi panoramik dapat memberikan gambaran dari maksila, mandibula,

sendi temporomandibular, gigi dan struktur pendukung dalam satu film¹.

Struktur yang terlihat pada gambaran radiografi panoramik salah satunya adalah *alveolar ridge*. Setelah kehilangan gigi, rangsangan mekanis pada *alveolar ridge* akan berkurang dan menyebabkan perubahan ketinggian sehingga terjadi penurunan ketinggian *mandibular alveolar ridge*².

Tingkat resorpsi *alveolar ridge* pada mandibula adalah tiga sampai empat kali lebih tinggi dari resorpsi *alveolar ridge* pada maksila karena tulang maksila lebih luas dari mandibula sehingga beban yang diterima oleh mandibula lebih besar³.

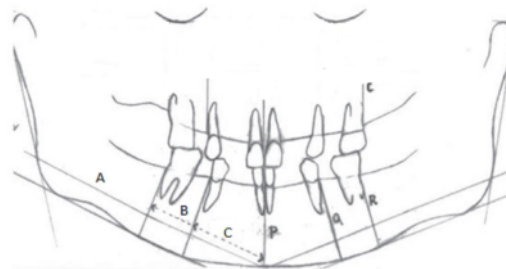
3 BAHAN DAN METODE

Penelitian ini merupakan jenis penelitian *observasional cross sectional* dan dilakukan di UPF Radiologi Kedokteran Gigi Universitas Airlangga. Penelitian ini menggunakan 23 sampel hasil radiografi panoramik pasien pria tidak bergigi yang akan membuat gigi tiruan palsu di Rumah Sakit Gigi Mulut Pendidikan di Jalan Prof Moestopo 47 Surabaya dengan rentang waktu antara tahun 2012 hingga 2014. Sampel harus memenuhi kriteria sebagai berikut : (1) telah berusia diatas 40 tahun; (2) tidak memiliki riwayat terdiagnosa kista, tumor rahang dan menderita penyakit sistemik yang bermanifestasi terhadap tulang; (3) memiliki rahang yang tidak bergigi seluruhnya pada kelompok tidak bergigi dan memiliki minimal 20 gigi pada kelompok kontrol dengan 9-10 gigi kontak. Gigi yang harus ada yaitu insisif pertama, premolar pertama dan molar pertama sebagai pedoman pengukuran. Alat yang digunakan dalam penelitian ini adalah film panoramik, kertas transparan, spidol, penggaris, *viewer*, dan kaliper dengan ketelitian 0,05. Sampel kemudian dikumpulkan dengan syarat sesuai kriteria kemudian dikelompokkan. Sampel dikelompokkan menjadi 2 kelompok, yaitu 10 orang kelompok pria dengan rahang bergigi (normal) dan 13 orang kelompok pria dengan rahang tidak bergigi. Setelah itu, dilakukan pengukuran *mandibular alveolar ridge* oleh 3 pengamat menggunakan kaliper dan dinyatakan dengan milimeter (mm).

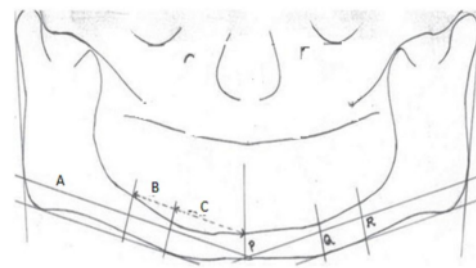
Pengukuran *mandibular alveolar ridge* pada radiografi panoramik jarak antara titik paling inferior dari mandibula dan *alveolar crest* pada rahang bawah. Pada rahang bergigi, garis ditarik secara tangensial ke batas yang paling inferior dari mandibula. Garis vertikal digambar tegak lurus dengan garis tangen dan jarak vertikal diukur pada tiga titik, garis tengah (P), di permukaan distal dari premolar pertama (Q) dan pada permukaan distal dari molar pertama (R. Garis lain ditarik sejajar dengan garis tangen yang telah dibuat pada 10 mm di atas untuk menghitung proporsi jarak horizontal premolar pertama dan molar pertama. Pada rahang tak bergigi, garis

ditarik secara tangensial ke batas yang paling inferior dari mandibula. Garis vertikal digambar tegak lurus dengan garis tangen dan jarak vertikal diukur pada garis tengah (P) ditentukan oleh letak *genial tubercle*, di permukaan distal dari premolar pertama (Q) dan pada permukaan distal dari molar pertama (R), jarak horizontal dari garis tengah ke premolar pertama dan molar pertama ditentukan dengan menghitung proporsi dari sampel rahang bergigi (kontrol) dari garis ini kemudian di rata-rata. Dengan rumus :⁴

$$\frac{\text{Panjang garis dari midline sampai batas dari premolar atau molar pertama (Garis B/C)}}{\text{Panjang garis dari midline sampai batas posterior ramus (Garis A)}} \times 100$$



Gambar 1. Pengukuran ketinggian *mandibular alveolar ridge* pada kelompok bergigi⁴



Gambar 2. Pengukuran ketinggian *mandibular alveolar ridge* pada kelompok tidak bergigi⁴

Hasil pengukuran ketinggian *mandibular alveolar ridge* dilakukan uji normalitas menggunakan *one sample kolmogorov test* data hasil pengukuran semua pengamat. Kemudian dilakukan uji validitas diantara tiga pengamat menggunakan *repeated measure*.

Apabila didapatkan hasil yang *valid*, maka dilanjutkan uji perbedaan menggunakan *independent t test*. Semua uji ini dilakukan menggunakan aplikasi SPSS 17.

HASIL

Berdasarkan penelitian yang dilakukan, didapatkan hasil sebagai berikut:

Tabel 1. Hasil pengukuran nilai rata-rata *mandibular alveolar ridge*

Jenis sampel	Rata-Rata Sampel (mm)		
	I	P	M
Bergigi	41,63	40,26	35,16
Tidak Bergigi	32,84	31,18	27,43

Sebelum dilakukan uji validitas dan uji perbedaan, dilakukan uji normalitas dengan menggunakan *one-sample kolmogorov-smirnov test* dari hasil pengukuran 3 pengamat.

Tabel 2. Hasil Uji *One-Sample Kolmogorov-Smirnov Test*

	Nilai sig. (2-tailed)						
	I	Bergigi			Tidak bergigi		
		P	M	I	P	M	
Pengamat 1	0,213	0,523	0,890	0,943	0,995	0,995	
Pengamat 2	0,219	0,609	0,752	0,938	0,903	0,89	
Pengamat 3	0,170	0,781	0,781	0,976	0,976	0,82	

Berdasarkan data tabel 2 didapatkan sig >0,05 di titik insisif, premolar dan molar sehingga dapat disimpulkan bahwa data berdistribusi normal. Selanjutnya untuk mengetahui validitas data antar 3 pengamat dilakukan uji validitas menggunakan *repeated measure* diantara tiga pengamat.

Tabel 3. Hasil Uji Validitas Tiga Pengamat

sig.	Pengamat
	0,227

Tabel 3 menunjukkan nilai sig yaitu 0,227, karena nilai sig. >0,05 maka dapat disimpulkan bahwa tidak terdapat perbedaan nilai yang signifikan diantara tiga pengamat dan menunjukkan hasil yang valid. Sehingga dapat

dilanjutkan ke uji perbedaan dengan menggunakan *independent t test*.

Tabel 4. Hasil Uji *Independent t Test*

Perbedaan nilai antar kelompok	Titik pengukuran		
	I	P	M
Nilai asymp .sig. (2-tailed)	0,000	0,000	0,000

Dari tabel 4 diatas di titik pengukuran insisif, premolar, dan molar diperoleh nilai sig. = 0.000. Nilai sig. < 0.05 sehingga dapat disimpulkan bahwa terdapat perbedaan signifikan nilai *mandibular alveolar ridge* diantara kelompok bergigi dan tidak bergigi di semua titik pengukuran

PEMBAHASAN

Pada penelitian ini didapatkan rata-rata ketinggian *mandibular alveolar ridge* sebesar 35,16 mm di titik molar, 40,26 mm di titik premolar, dan 41,63 mm di titik insisif pada rahang bergigi. Sedangkan pada rahang tidak bergigi didapatkan nilai rata-rata ketinggian *mandibular alveolar ridge* sebesar 27,43 mm di titik molar, 31,18 mm di titik premolar, dan 32,84 mm di titik insisif. Terdapat perbedaan yang cukup besar antara rata-rata ketinggian *mandibular alveolar ridge* kelompok pria bergigi dan pria tidak bergigi. Sedangkan secara statistik, didapatkan perbedaan yang signifikan antara nilai *mandibular alveolar ridge* pada kelompok pria bergigi dan tidak bergigi. Hal ini juga didapatkan pada penelitian yang telah dilakukan sebelumnya di Turki^{5,6} dan India⁴ yaitu terdapat perbedaan yang besar dan signifikan secara statistik antara nilai rata-rata *mandibular alveolar ridge* kelompok pria bergigi dan tidak bergigi. Hal ini dapat disebabkan pada rahang yang tidak bergigi tersebut tidak mendapatkan rangsangan mekanis yang cukup sehingga metabolisme tulang dapat terganggu yaitu terjadinya stimulasi osteoklas yang meningkat dan stimulasi osteoblas yang menurun sehingga menyebabkan resorpsi pada *alveolar ridge* dan menyebabkan penurunan ketinggian *mandibular alveolar ridge*⁷.

Pada hasil pengukuran *mandibular alveolar ridge* pada rahang tidak bergigi dan rahang bergigi terdapat perbedaan pada regio anterior dan posterior, regio anterior mempunyai ketinggian *mandibular alveolar ridge* yang lebih

tinggi dibandingkan dengan regio posterior. Hal ini mungkin dapat disebabkan karena pada regio anterior terdapat perlekatan dari otot-otot genial, yaitu geniohyoid dan genioglossus. Kekuatan fungsional dari otot-otot ini, dapat melindungi regio ini dari resorpsi tulang alveolar yang cepat⁸. Pada regio premolar dan molar didapatkan ketinggian *mandibular alveolar ridge* yang lebih tinggi pada regio premolar baik di kanan maupun di kiri. Hal ini mungkin dapat disebabkan karena posisi *curve of spee* di posterior yang lebih rendah⁹.

Mandibular alveolar ridge sangat berpengaruh pada stabilitas gigi tiruan, apabila terjadi resorpsi yang cukup besar dari *mandibular alveolar ridge*, stabilitas gigi tiruan akan berkurang sehingga gigi tiruan tersebut tidak berfungsi dengan baik¹⁰. Desain yang dapat digunakan yaitu desain gigi tiruan *implant supported overdenture*, *implant* dibawah *denture* akan menerima beban yang berlebih sehingga dapat mengurangi beban yang diterima langsung oleh *alveolar ridge* dan mencegah terjadinya resorpsi lebih lanjut¹¹. Setelah kehilangan gigi dan kontak oklusi hilang, akan terjadi ketidakseimbangan pada posisi istirahat fisiologis (*rest* posisi) dan pengurangan tinggi wajah, hal ini akan mempengaruhi pada saat penetapan dimensi vertikal rahang. Apabila penetapan dimensi vertikal rahang terlalu tinggi atau terlalu rendah dapat menyebabkan kelainan pada sendi temporomandibular¹². Selain itu untuk pembuatan implan, pemeriksaan radiografi panoramik merupakan prosedur wajib yang harus dilakukan oleh pasien, sehingga penelitian ini juga dapat digunakan sebagai pertimbangan pembuatan implan, karena apabila ketinggian *mandibular alveolar ridge* terlalu rendah, akan menyebabkan implan tersebut tidak terpasang dengan baik dan mudah terlepas¹³.

Penelitian ketinggian *mandibular alveolar ridge* di berbagai negara termasuk pada penelitian ini menunjukkan bahwa besaran rata-rata pada kelompok tidak bergigi lebih kecil dibanding dengan kelompok bergigi. Hasil penelitian ini diharapkan dapat digunakan sebagai informasi pada pasien agar segera membuat gigi tiruan setelah gigi hilang untuk mengembalikan fungsi mastikasi, fonetik, dan estetis¹⁴. Selain itu hasil penelitian ini juga dapat menjadi informasi ketinggian *mandibular alveolar ridge* di Indonesia dan digunakan oleh dokter gigi untuk menentukan rencana perawatan atau pembuatan prothesa pada pasien dengan rahang tidak bergigi.

DAFTAR PUSTAKA

1. Ghom. *Textbook of Oral Radiology*. 2008. India: Elsevier India. p.191-212
2. D'Souza, D. *Residual Ridge Resorption – Revisited, Oral Health Care - Prosthodontics, Periodontology, Biology, Research and Systemic Conditions, Prof. Mandeep Viridi (Ed.)*, 2012 .p.15-24.
3. Reich, K. *Atrophy of the Residual Alveolar Ridge Following Tooth Loss in a Historical Population*. J Oral Diseases. 2010. Vol.33 p.1-26
4. Panchbhai, AS. *Quantitative Estimation of Vertical Heights of Maxillary and Mandibular Jawbones in Elderly Dentate and Edentulous Subjects*. India. *Spec Care Dentist*. 2013.Vol33(2): p.62-69
5. Saglam, AA. *The Vertical Heights of Maxillary and Mandibular Bones in Panoramic Radiographs of Dentate and Edentulous Subjects*. Quintessence International. 2002. Vol 33 (6). p.433-438.
6. Canger E.M, Celenk P. *Radiographic evaluation of alveolar ridge heights of dentate and edentulous patients*. Gerodontolgy. 2010. Vol. 29 p.17–23
7. Caetano-Lopes J, Canhao H, Fonseca JE. *Osteoblasts and bone formation*. Acta Reumatol Port. 2007. Vol. 132 p.103–110
8. Ulm C , Solar P , Blahout R , Matejka M , Gruber H. *Reduction of the compact and cancellous bone substances of the edentulous mandible by resorption*. Oral Surg Oral Med Oral Pathol. 1992. Vol. 74 p.131 – 36 Mississippi Medical Center. Vol. 45. Hal 110–114
9. Guler AU . Sumer M , Sumer P , Bicer I. *The evaluation of vertical heights of maxillary and mandibular bones and the location of anatomic landmarks in panoramic radiographs of edentulous patients for implant dentistry* . J Oral Rehabil. 2005. Vol. 32 p.741 - 746.
10. Xie Q , Nrhi TO , Nevalainen JM , Wolf J , Ainamo A. *Oral status and prosthetic factors related to residual ridge resorption in elderly subjects* . Acta Odontol Scand. 1997. Vol. 55: p. 306 -313
11. Doundoulakis JH, Eckert SE, Lindquist CC, Jeffcoat MK. *The implant-supported overdenture as an alternative to the complete mandibular denture*. J Am Dent Assoc. 2003. Vol. 134(11) p.1455-1458

12. Millet C, Leterme A, Jeannin C, Jaoudin P. *Vertical dimension in the treatment of edentulous patient. Revue de stomatologie et de chirurgie maxillo-faciale (Impact Factor: 0.35)*. 2010. vol. 111(5-6): p. 315-30
13. Misch, C.E. *Contemporary Implant Dentistry (3rd ed.)*, Mosby St. Louis, MO. 2008. p.208-210
14. Mahmud M; Rahajoeningsih P; Sumarsongko T; Rikmasari R. *Evaluasi pencatatan relasi sentrik secara interoklusal dan alat ekstra oral pada pembuatan gigi tiruan lengkap rahang atas dan bawah*. Jurnal Kedokteran Gigi Unpad. 1996.Vol. 8, p.10-14

Ketinggian mandibular alveolar ridge pada gambaran radiografik panoramik pasien pria tidak bergigi

ORIGINALITY REPORT

17%

SIMILARITY INDEX

16%

INTERNET SOURCES

2%

PUBLICATIONS

1%

STUDENT PAPERS

PRIMARY SOURCES

1	Repositori.Usu.Ac.Id Internet Source	3%
2	ojs.kmutnb.ac.th Internet Source	2%
3	core.ac.uk Internet Source	2%
4	id.123dok.com Internet Source	1%
5	jurnal.pdgi.or.id Internet Source	1%
6	dentj.fkg.unair.ac.id Internet Source	1%
7	e-journal.unmas.ac.id Internet Source	1%
8	F Härle. "Long-term results with the visor-osteotomy.", International journal of oral surgery, 1981 Publication	1%

9	tr.scribd.com Internet Source	1 %
10	riset.unisma.ac.id Internet Source	1 %
11	journal.univetbantara.ac.id Internet Source	<1 %
12	repository.ub.ac.id Internet Source	<1 %
13	repository.unjaya.ac.id Internet Source	<1 %
14	www.researchgate.net Internet Source	<1 %
15	journal.unika.ac.id Internet Source	<1 %
16	karyailmiah.unipasby.ac.id Internet Source	<1 %

Exclude quotes Off

Exclude matches Off

Exclude bibliography On

Ketinggian mandibular alveolar ridge pada gambaran radiografik panoramik pasien pria tidak bergigi

GRADEMARK REPORT

FINAL GRADE

/0

GENERAL COMMENTS

Instructor

PAGE 1

PAGE 2

PAGE 3

PAGE 4

PAGE 5
