

Prevalensi posisi dan tipe  
foramen mental melalui  
pengamatan radiograf panoramik  
pasien rsgm fkg universitas  
airlangga (Maret - Mei 2015)  
*by Eha Astuti*

---

**Submission date:** 28-Aug-2020 03:48PM (UTC+0800)

**Submission ID:** 1375373593

**File name:** posisi\_dan\_tipe\_foramen\_mental\_melalui\_pengamatan\_radiograf.pdf (281.61K)

**Word count:** 2612

**Character count:** 15887

Research Report

**Prevalensi posisi dan tipe foramen mental melalui pengamatan radiograf panoramik pasien rsgm fkg universitas airlangga (Maret - Mei 2015)**

*(Prevalence position and type mental foramen through the observation a radiograph panoramic patients rsgm fkg airlangga university ( March-May 2015))*

Rois Kholilullah<sup>1</sup>, Otty Ratna Wahyuni<sup>2</sup>, Eha Renwi Astuti<sup>2</sup>

<sup>1</sup>Mahasiswa Pendidikan Dokter Gigi

<sup>2</sup>Staf Pengajar Departemen Radiologi Kedokteran Gigi

Fakultas Kedokteran Gigi Universitas Airlangga

Surabaya-Indonesia

**ABSTRACT**

**Background:** Mental foramen is an open channel on mandibular corpus where the discharge of arteries, veins and nerves that branch mentally inferior alveolar nerve. The position of the mental foramen is important to know because it is closely connected with dental procedures especially when considering surgical procedures. **Purpose:** To determine variations in the position and type of mental foramen in mandibular right and left through the panoramic photo in patients at the Hospital of Dentistry Airlangga University. **Methods:** Sample of 48 digital panoramic radiography photo. Variations in the position and type of the mental foramen processed and analyzed by using friedman test and paired t-test. **Results:** Mental foramen position in line with the second premolar by 50.74%, are between the first and second premolar by 31.35%, is between the second premolar and first molar as much by 17.91%, and beyond it at 0%. Type mental foramen diffuse bounded by 46.53%, apart from the mandibular canal by 27.08%, to connect with the mandibular canal by 19.44%, and is not identified by 6.95%. **Conclusion:** there are the highest position in line with the second premolar while the mental foramen most types contained in the mental foramen bounded diffuse picture.

**Keywords:** Digital Radiography Panoramic, Mental Foramen Position, Mental Foramen Type

**ABSTRAK**

**Latar belakang** Foramen mental adalah suatu saluran terbuka pada korpus mandibular tempat keluarnya arteri, vena dan nervus mental yang merupakan cabang nervus alveolaris inferior. Posisi foramen mental penting diketahui karena erat hubungannya dengan prosedur perawatan gigi khususnya ketika mempertimbangkan prosedur bedah di sekitar foramen mental dan untuk menghindari terlukanya jaringan neurovaskular yang melewati foramen mental. **Tujuan:** Mengetahui variasi posisi dan tipe foramen mental pada mandibula kanan dan kiri melalui foto panoramik pada pasien di RSGM FKG Unair. **Metode:** Sampel 48 foto radiografi digital panoramik. Variasi posisi dan tipe foramen mental diolah dan dianalisis dengan menggunakan friedman test dan paired t-test. **Hasil:** Posisi foramen segaris dengan premolar kedua sebanyak 50,74 %, berada diantara premolar pertama dan kedua sebanyak 31,35 %, berada diantara premolar kedua dan molar pertama sebanyak 17,91 %, dan diluar itu sebesar 0%. Tipe foramen mental berbatas difus sebesar 46,53 %, terpisah dari kanalis mandibula sebanyak 27,08 %, menyambung dengan kanalis mandibula sebanyak 19,44 %, dan tidak teridentifikasi sebanyak 6,95 %. **Kesimpulan:** posisi foramen mental terbanyak segaris dengan premolar kedua dan tipe foramen mental terbanyak berbatas difus. **Kata kunci:** Radiografi Digital Panoramik, Posisi Foramen Mental, Tipe Foramen Mental

Korespondensi (*Correspondence*): Rois Kholilullah, Mahasiswa Pendidikan Dokter Gigi, Fakultas Kedokteran Gigi Universitas Airlangga. Jl. Mayjen. Prof. Dr. Moestopo 47 Surabaya 60132, Indonesia. E-mail: [rois.kholilullah-12@fkg.unair.ac.id](mailto:rois.kholilullah-12@fkg.unair.ac.id)

**PENDAHULUAN**

Radiograf panoramik sering digunakan dokter gigi untuk pemeriksaan penunjang yang membutuhkan cakupan luas karena dapat

memperlihatkan rahang atas dan rahang bawah sekaligus, serta struktur anatomis dalam satu film<sup>1,2</sup>.

Salah satu struktur anatomi jaringan rongga mulut yang dapat diketahui melalui

radiografi panoramik adalah foramen mental. Posisi foramen mental perlu diketahui dengan tepat karena sangat erat hubungannya dengan prosedur perawatan gigi karena dilewati oleh vena dan nervus mentalis<sup>3,4</sup>. Mengetahui posisi dan tipe foramen mental sangat penting ketika mempertimbangkan prosedur bedah guna menghindari terlukanya jaringan neurovaskular<sup>5,6</sup>. Posisi foramen mental pada mandibula dapat berbeda seiring dengan pertumbuhan mandibula,<sup>7</sup> serta dapat diamati melalui sumbu vertikal terhadap gigi di atasnya<sup>8</sup>. Foramen mental umumnya terletak dibawah gigi premolar rahang bawah<sup>4</sup>.

Tipe foramen mental dapat diklasifikasikan menjadi empat yaitu menyambung dengan kanalis mandibula, terpisah dari kanalis mandibula, memiliki batas foramen yang difus, dan foramen mental yang tidak dapat teridentifikasi<sup>11</sup>.

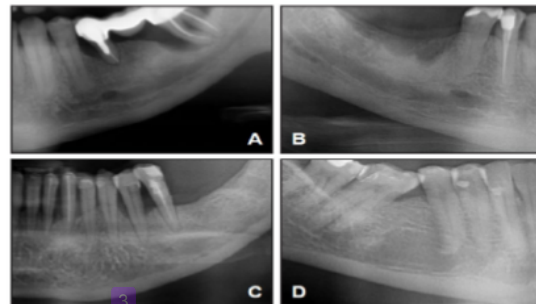
Penelitian posisi foramen mental oleh Kim *et al*<sup>24</sup> dan Swamy *et al*<sup>9</sup> menunjukkan posisi mental terbanyak terletak segaris premolar dua. Sedangkan pada populasi Iran<sup>10</sup> posisi terbanyak terletak diantara premolar pertama dan kedua. Penelitian menurut Swamy *et al*<sup>9</sup> didapatkan foramen mental terbanyak berbatas difus.

Penelitian tentang variasi posisi dan tipe foramen mental melalui radiograf panoramik belum pernah dilakukan di RSGM FKG Universitas Airlangga. Hal tersebut diatas mendorong peneliti untuk melakukan penelitian tentang macam-macam tipe dan posisi foramen mental untuk memudahkan anastesi lokal, tindakan bedah mulut dan prosedur invasif lainnya pada saat dokter gigi melakukan tindakan bedah di daerah foramen mental rahang bawah.

## BAHAN DAN METODE

Sampel yang digunakan, data sekunder radiograf panoramik digital berjumlah 48 di RSGM FKG Universitas Airlangga yang telah dinyatakan lulus laik etik oleh Komisi Kelaikan Etik Penelitian Kesehatan (KKEPK) Fakultas Kedokteran Gigi Universitas Airlangga serta memenuhi kriteria sampel. Kriteria inklusi adalah mempunyai gigi 36 sampai 46, gigi P1, P2, dan M1 erupsi sempurna, serta foto yang memenuhi kualitas mutu hasil radiograf baik. Kriteria eksklusi adalah terdapat gigi hilang antara 36 dan 46 serta terdapat lesi di daerah periapikal regio premolar dan molar rahang bawah.

Foramen mental diamati berdasarkan 4 klasifikasi tipe menurut Yossue dan Brooks<sup>11</sup>. Sedangkan menurut Ngeow posisi foramen mental diamati melalui sumbu vertikal terhadap gigi di atasnya<sup>8</sup>. Analisa data dengan Uji Friedman Test menggunakan SPSS untuk menentukan apakah data dari 3 pengamat terdapat perbedaan. Selanjutnya data dihitung menggunakan paired t-test untuk menentukan apakah terdapat perbedaan antara kiri dan kanan. Untuk mengetahui frekuensi, data dihitung menggunakan Microsoft Excel dan hasil disajikan dalam bentuk tabel dan diagram.



**Gambar 1.** Gambaran foramen mental menurut Yosue dan Brooks : A = *continuous* (tipe 1); B = *separated* (tipe 2); C = *diffuse* (tipe 3); D = *unidentified type* (tipe 4)<sup>12</sup>

## HASIL

Berdasarkan penelitian yang telah dilakukan, didapatkan hasil besaran nilai rata – rata posisi dan tipe foramen mental seperti berikut:

**Tabel 1.** Persentase posisi foramen mental sebelah kanan

	Menyambung Kanalisis Mandibula	Terpisah Kanalisis Mandibula	Batas Difus	Tidak Teridentifikasi
Hasil Pengamatan	19,44 %	27,08 %	46,53 %	6,95 %

**Tabel 2.** Persentase tipe foramen mental sebelah kanan

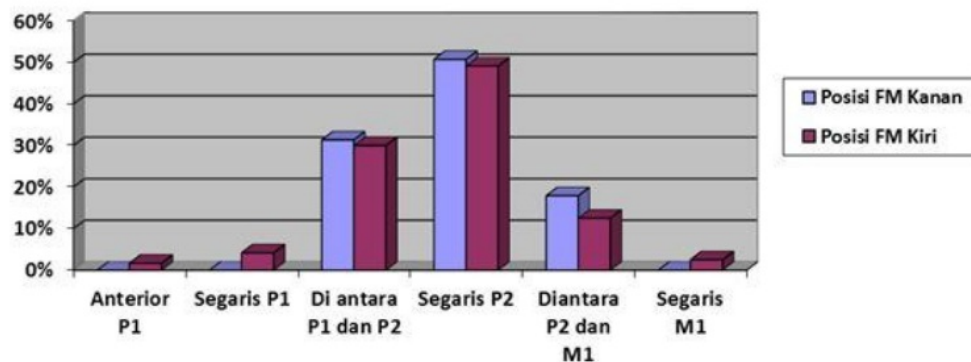
	Anterior P1	Segaris P1	Di antara P1 dan P2	Segaris P2	Diantara P2 dan M1	Segaris M1
Hasil Pengamatan	0 %	0 %	31,35 %	50,74 %	17,91 %	0 %

**Tabel 3.** Persentase posisi foramen mental sebelah kiri

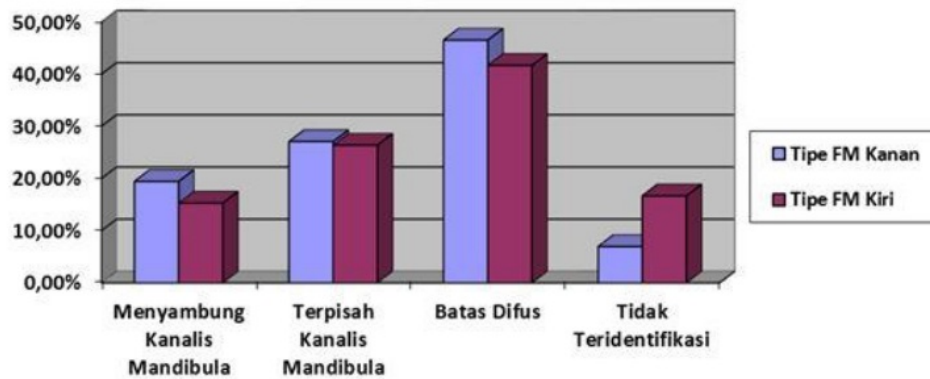
	Anterior P1	Segaris P1	Di antara P1 dan P2	Segaris P2	Diantara P2 dan M1	Segaris M1
Hasil Pengamatan	1,67 %	4,17 %	30 %	49,16 %	12,5 %	2,5 %

**Tabel 4.** Persentase tipe foramen mental sebelah kiri

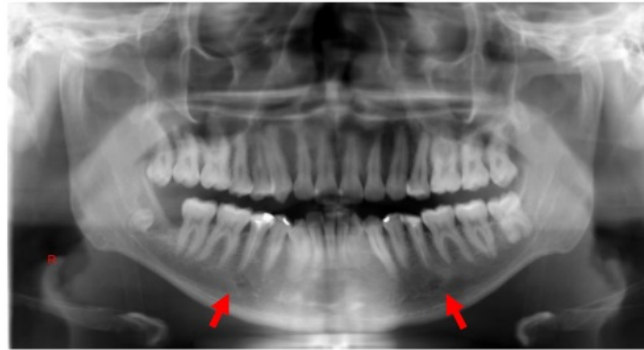	Menyambung Kanalis Mandibula	Terpisah Kanalis Mandibula	Batas Difus	Tidak Teridentifikasi
Hasil Pengamatan	15,28 %	26,38 %	41,67 %	16,67 %



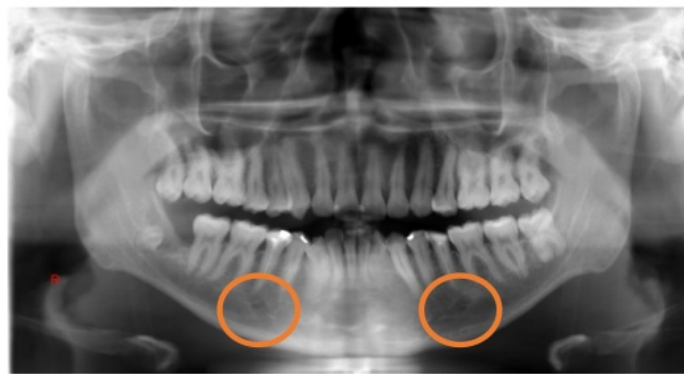**Gambar 2.** Grafik rata-rata persentase variasi posisi foramen mental



**Gambar 3.** Grafik rata-rata persentase variasi tipe foramen mental



**Gambar 4.** Hasil Pengamatan Posisi Foramen Mental Terbanyak (Segaris Premolar Dua)



**Gambar 5.** Hasil Pengamatan Foramen Mental Terbanyak (Berbatas Difus)

15  
 Analisa data yang digunakan pada penelitian ini adalah Friedman Test.

**Tabel 5.** Hasil Uji Friedman Test hasil pengamatan ketiga pengamat

	Kanan		Kiri	
	Posisi Foramen Mental	Tipe Foramen Mental	Posisi Foramen Mental	Tipe Foramen Mental
Nilai Asymp .Sig	.115	<b>.65</b>	.72	.369

Pada penelitian ini Friedman test dapat digunakan untuk menguji hipotesis-nol (Ho) bahwa sampel ditarik dari populasi yang sama yang artinya diantara ketiga pengamat tidak ada perbedaan yang signifikan. Kesimpulan data dapat ditarik dengan menggunakan kriteria pengujian hipotesis berdasarkan *p-value* (nilai .sig) yang diperoleh. Hal ini menunjukkan *p-value* lebih besar atau sama dengan 0,05, yang berarti bahwa tidak ada perbedaan yang signifikan diantara hasil

hasil yang diteliti (Rihandoyo, 2009). Berdasarkan data tabel diatas, dapat dilihat nilai probabilitas dari rata-rata hasil pengamatan dari ketiga pengamat memiliki nilai yang lebih besar dari 0,05. Selanjutnya hasil pengamatan dari ketiga pengamat dapat diambil rata-rata persentasenya dan kemudian dapat dijadikan sebagai data penelitian dan pembahasan lebih lanjut.

Untuk mengetahui ada atau tidaknya perbedaan rata-rata antara dua kelompok sampel yang berpasangan (berhubungan), dilakukan *paired t-test*.

**Tabel 6.** Hasil Uji Paired t-test

	Posisi Foramen Mental	Tipe Foramen Mental
Nilai .Sig (2-tailed)	.72	.125

Berdasarkan tabel diatas, didapatkan nilai .sig.(2-tailed) dari sampel kelompok posisi

foramen mental sebesar 0.72 dan pada tipe foramen mental sebesar 0.125. Seluruh nilai uji banding pengamatan posisi dan tipe foramen mental menunjukkan angka lebih dari 0,05 sehingga dapat disimpulkan bahwa tidak ada perbedaan antara rata-rata kanan dan kiri

## PEMBAHASAN

Pada penelitian ini tipe foramen mental terbatas difus ditemukan paling banyak yaitu sebesar 46,53 %. Hal ini disebabkan oleh beberapa faktor antara lain diameter, bentuk, dan sudut keluar foramen mental<sup>8</sup>. Ketika sudut penyinaran sejajar dengan foramen mental, visualisasi akan terlihat lebih jelas<sup>13</sup>. Pada penelitian ini, tipe foramen mental yang terbatas difus memiliki persentase yang paling besar, kemungkinan dikarenakan pada waktu paparan radiasi arah sinar yang dikeluarkan dari panoramik tidak sejajar dengan anatomi sudut keluar foramen mental.

Foramen mental yang tidak teridentifikasi menjadi variasi yang paling langka. Penyebab foramen mental tidak dapat teridentifikasi karena adanya atrofi, fibrosis pasca trauma, hiperplasia osteoblastik, dan agenesis bawaan<sup>14</sup>.

Dari penelitian ini didapatkan posisi foramen mental segaris premolar dua memiliki persentase terbesar sebanyak 50,74%. Anestesi gigi anterior, kaninus, dan premolar dengan menggunakan teknik *inferior alveolar nerv block* kadang mengalami kegagalan, maka sebagai alternatif anestesi dapat diberikan pada daerah foramen mental<sup>15</sup>. Teknik ini disebut *mental nerve block*<sup>16</sup>. Pada teknik *mental nerve block* anestesi perlu dilakukan di daerah apikal premolar dua. Perlu diperhatikan, menurut Blanton sebaiknya anestesi dilakukan mendekati posisi foramen mental tetapi tidak masuk ke foramen mental untuk menghindari resiko trauma saraf dan paresthesia, serta kemungkinan arteri terluka. Tindakan bedah yang dilakukan di sekitar apikal premolar dua perlu lebih berhati-hati<sup>17</sup>.

Disekitar foramen mental, saraf alveolar inferior bercabang menjadi saraf mentalis dan insisivus. Saraf mentalis mengintervasi jaringan gingiva dan mukosa termasuk bibir bawah dan dagu. Sedangkan saraf insisivus mengintervasi jaringan pulpa gigi premolar, kaninus, dan insisiv. Tindakan bedah yang dilakukan dekat saraf menyebabkan trauma pada saraf yang dapat menimbulkan parastesi maupun anestesi<sup>18</sup>.

Posisi foramen mental juga penting diketahui sebelum dilakukan perawatan saluran akar. Pada penelitian ini didapatkan posisi

terbanyak terletak segaris dengan premolar kedua sehingga dapat digunakan sebagai acuan dokter gigi yang akan melakukan perawatan endodontik pada gigi premolar kedua. Hal ini sejalan dengan penelitian sebelumnya yang menunjukkan bahwa kesalahan pada perawatan endodontik dapat menyebabkan trauma pada saraf mental. Trauma pada saraf dapat terjadi karena overinstrumental. Hal ini dapat menyebabkan parestesi sementara. Ekstrusi bahan irigasi, obat-obatan dan bahan obturasi ke wilayah periapikal juga dapat menyebabkan cedera pada saraf. Resiko lain perawatan gigi dengan periodontitis apikal adalah teknik instrumentasi dapat menyebabkan ekstrusi debris ke dalam saluran mandibula atau foramen mental yang berpotensi semakin berkembangnya kotoran dan bakteri sehingga dapat merusak konduktivitas saraf<sup>19</sup>.

Sebagai tambahan informasi menurut hasil penelitian Green berdasarkan ras, pada ras mongoloid kebanyakan foramen mental terletak segaris dengan molar kedua. Sedangkan pada ras Kaukasoid foramen mental banyak ditemukan diantara premolar pertama dan premolar kedua dan pada ras Negro banyak di temukan foramen mental diantara premolar kedua dan molar pertama<sup>20</sup>. Kelompok ras yang berbeda akan memperlihatkan pola pertumbuhan kraniofasial yang berbeda<sup>21</sup>. Pertumbuhan foramen mental diawali dengan pertumbuhan ramus mandibula ke arah posterior terhadap korpus mandibula. Hal ini menyebabkan terjadinya pemanjangan korpus mandibula Pemanjangan korpus mandibula menyebabkan foramen mental akan bergerak lebih ke belakang<sup>22</sup>.

Hasil akhir penelitian ini menunjukkan posisi dan tipe foramen mental regio kanan dan kiri simetris. Hal ini mungkin disebabkan karena cara pengunyahan yang seimbang antara regio kanan dan kiri sehingga kontraksi otot pengunyahan yang digunakan juga seimbang. Menurut penelitian lain disebutkan juga bahwa simetri maupun tidaknya mandibula dipengaruhi oleh fungsi neuromuskular dan pengunyahan. Oklusi dan posisi gigi menjadi faktor utama untuk mempengaruhi pertumbuhan wajah<sup>23</sup>.

## KESIMPULAN

Berdasarkan seluruh hasil pengamatan tersebut posisi foramen pada radiografik panoramik terbesar terdapat segaris dengan premolar kedua dengan nilai 50,74 % (kanan) dan 49,16 % (kiri) sedangkan tipe foramen mental pada radiografik panoramik terbanyak terdapat pada gambaran

foramen mental bertatas difus dengan nilai 46,53 % (kanan) dan 41,67 % (kiri)

#### REFERENCES

1. Margono, G. 2005. *Prediksi kesulitan dalam perawatan bidang kedokteran gigi ditinjau dari sudut radiologi kedokteran gigi*. Kongres XXII PDGI: Maret 20-23, Fakultas Kedokteran Gigi Universitas Trisakti. Makassar, p.154.
2. Rupesh S, Jasmin JW, Anna SJ, Joy T, Prasad AR, Reddy V. 2011. *Radiographic Study of the Location of Mental Foramen in a Randomly Selected Asian Indian Population on Digital Panoramic Radiographs*. *Journal of Medical Sciences*.
3. Al-Jasser, N.M & Al Nwoku. 1998. *Radiography Study of Mental Foramen in Selected Saudi Population*. *Dentomaxillofacial radiology*.1998
4. Junior E.M. 2009. *Morphological and Morphometric Study of the Mental Foramen on the M-CP-18 Jiachenjiang Point*. *International Journal Morphology*.
5. Al-Juboori MJ, Hua CM, Yuen KY. 2014. *The importance of the mental foramen location detection by using different radiographic technique: Mini review*. *Int J Med Imaging*;2:63-68.
6. Pederson. 1996. *Buku Ajar Praktis Bedah Mulut*. EGC: Jakarta
7. Peterson. 2008. *Journal of the American Medical Association*. *Gray's Anatomy of the Human Body*.
8. Ngeow WC, Yuzawati Y. 2003. *The location of the mental foramen in a selected Malay population*. *J Oral Sci*;45:171-5.
9. Swamy NN, Nagaraj T, Ghouse N, Jagadish CD, Sreelakshmi N, Goswami RD. 2015. *Radiographic study of mental foramen type and position in Bangalore population*. *J Med Radiol Pathol Surg*; 1:5-8.
10. Haghanifar S, Rokouei M. 2009. *Radiographic evaluation of the mental foramen in a selected Iranian population*. *Indian J Dent Res*;20:150-2
11. Yosue T, Brooks SL. 1989. *The appearance of mental foramina on panoramic radiographs. I. Evaluation of patients*. *Oral Surg Oral Med Oral Pathol* 68, 360-364.
12. Juodzbalys G, Wang HL, Sabalya G. 2010. *Anatomy of mandibular vital structures. Part II : Mandibular incisive canal, mental foramen and associated neurovascular bundles in relation with dental implantology*. *J of Oral & Maxillofacial Res*; 1: 3-5 .
13. Lorenzo J, Quintanilla JA, Alonso A, Mallou J, Cunqueiro MM. 2015. *Anatomical characteristics and visibility of mental foramen and accessory mental foramen: Panoramic radiography vs. cone beam CT*. *Med Oral Patol Oral Cir Bucal*. 20 (6):e707-14.
14. Hasan T. 2010. *Characteristics Of The Mental Foramen In Different Populations*. *The Internet Journal of Biological Anthropology*. Volume 4 Number 2
15. Meechan JG. 1999. *How to overcome failed local anaesthesia*. Department of Oral and Maxillofacial Surgery, The Dental School, Framlington Place, Newcastle.
16. Prabodha LBL, Nanayakkara BG. 2006. *The position, dimensions and morphological variations of mental foramen in mandibles*. Faculty of Medicine, University of Ruhuna, Galle.
17. Blanton PL, Jeske AH. 2003. *The key to profound local anesthesia Neuroanatomy*. *JADA*, Vol. 134
18. Ilayperuma I, Nanayakkara G, Palahepiti N. 2009. *Morphometric analysis of the mental foramen in adult Sri Lankan mandibles*. *Int. J. Morphol.*, 27(4):1019-1024.
19. Muhammadi, Z. 2010. *Endodontics-Related Paresthesia of the Mental and Inferior Alveolar Nerves: An Updated Review*. Department of endodontics, Hamedan University of Medical Sciences School of Dentistry, Iran.
20. Green RM. 1987. *The position of the mental foramen: A comparison between the southern (Hong Kong) Chinese and other ethnic and racial groups*. Hong Kong
21. Sudarso, I. 2003. *Perbedaan Pengaruh Ukuran Mesiodistal Gigi Desidui Rahang Atas terhadap Bentuk Lengkung dan Wajah Anak Arah Lateral pada Anak Perempuan Suku Jawa dengan Cina Umur 5-6 tahun*. *Jurnal Kedokteran Gigi*. Jakarta : Universitas Indonesia
22. Sperber GH. 2001. *Carniofacial Development*. London: BC Decker Inc.
23. Captier G, Lethuillier J, Oussaid M. 2006. *Neural symmetry and functional asymmetry of the mandible*. Montpellier, France. *Surg Radiol Anat* 28: 379-386.
24. Kim IS, Kim SG, Kyun KY, Duk KJ. 2006. *Position of the Mental Foramen in a Korean Population: A Clinical and Radiographic Study*. Korea. ISSN 1056-6163/06/01504-4

# Prevalensi posisi dan tipe foramen mental melalui pengamatan radiograf panoramik pasien rsgm fkg universitas airlangga (Maret - Mei 2015)

## ORIGINALITY REPORT

23%

SIMILARITY INDEX

20%

INTERNET SOURCES

8%

PUBLICATIONS

4%

STUDENT PAPERS

## PRIMARY SOURCES

1	<a href="http://repository.unair.ac.id">repository.unair.ac.id</a> Internet Source	9%
2	Submitted to Universitas Airlangga Student Paper	4%
3	<a href="http://repository.unhas.ac.id">repository.unhas.ac.id</a> Internet Source	2%
4	<a href="http://repository-tnmgrmu.ac.in">repository-tnmgrmu.ac.in</a> Internet Source	1%
5	<a href="http://agustiawan99-spss.blogspot.com">agustiawan99-spss.blogspot.com</a> Internet Source	1%
6	<a href="http://repository.upi.edu">repository.upi.edu</a> Internet Source	1%
7	<a href="http://pt.scribd.com">pt.scribd.com</a> Internet Source	1%
8	<a href="http://e-journal.unair.ac.id">e-journal.unair.ac.id</a> Internet Source	1%



9	<a href="http://scialert.net">scialert.net</a> Internet Source	<1%
10	A. Gawlikowska-Sroka, Ł. Stocki, P. Dąbrowski, B. Kwiatkowska, J. Szczurowski, F. Czerwiński. "Topography of the mental foramen in human skulls originating from different time periods", HOMO, 2013 Publication	<1%
11	<a href="http://terapijantungkoroner.com">terapijantungkoroner.com</a> Internet Source	<1%
12	<a href="http://www.thieme-connect.de">www.thieme-connect.de</a> Internet Source	<1%
13	<a href="http://jurnal.untad.ac.id">jurnal.untad.ac.id</a> Internet Source	<1%
14	Sitti Subekti. "Kepuasan Penumpang Terhadap Pelayanan Terminal Domestik di Bandar Udara Adi Sucipto Yogyakarta", Warta Penelitian Perhubungan, 2018 Publication	<1%
15	<a href="http://id.123dok.com">id.123dok.com</a> Internet Source	<1%
16	<a href="http://actascientific.com">actascientific.com</a> Internet Source	<1%
17	Ewa Zmyslowska-Polakowska, Mateusz Radwanski, Slawomir Ledzion, Michal Leski,	<1%

Agnieszka Zmyslowska, Monika Lukomska-Szymanska. "Evaluation of Size and Location of a Mental Foramen in the Polish Population Using Cone-Beam Computed Tomography", BioMed Research International, 2019

Publication

---

Exclude quotes Off

Exclude matches < 7 words

Exclude bibliography On

# Prevalensi posisi dan tipe foramen mental melalui pengamatan radiograf panoramik pasien rsgm fkg universitas airlangga (Maret - Mei 2015)

---

## GRADEMARK REPORT

---

FINAL GRADE

**/0**

GENERAL COMMENTS

**Instructor**

---

PAGE 1

---

PAGE 2

---

PAGE 3

---

PAGE 4

---

PAGE 5

---

PAGE 6

---