

C1.21. Gambaran Darah dan Histopatologi Insang, Usus dan Otak Ikan Koi (*Cyprinus carpio* Koi) yang Diinfeksi Spora *Myxobolus koi* Secara Oral

by Gunanti Mahasri

Submission date: 02-Sep-2021 12:35PM (UTC+0800)

Submission ID: 1639900046

File name: us_carpio_Koi_yang_Diinfeksi_Spora_Myxobolus_koi_Secara_Oral.pdf (461.97K)

Word count: 4700

Character count: 29058

**GAMBARAN DARAH DAN HISTOPATOLOGI INSANG, USUS DAN OTAK IKAN KOI
(*Cyprinus carpio koi*) YANG DIINFEKSI SPORA *Myxobolus koi* SECARA ORAL**

**HAEMATOLOGY AND HISTOPATOLOGY OF GILLS, INTESTINE AND BRAIN KOI FISH
(*Cyprinus carpio koi*) *Myxobolus koi* ORALLY INFECTED**

Era Insivitawati¹, Gunanti Mahasri² dan Kusnoto³

26

¹ Sekolah Pascasarjana Universitas Airlangga
Kampus B Jl. 35 Airlangga 4-6 Surabaya, 60286 Telp. 031-5041566

² Fakultas Perikanan dan Kelautan Universitas Airlangga
Kampus C Mulyorejo – Surabaya, 60115 Telp. 031-5033710

³ Fakultas Kedokteran Hewan Universitas Airlangga
Kampus C Mulyorejo – Surabaya, 60115

17

Abstract

Koi fish (*Cyprinus carpio koi*) is one of the ornamental fish are preferred. One of the obstacles in the koi fish is a disease caused by infection myxobolus. This research to determine the effect of the infection myxobolus by oral in blood picture and histopathology. Haematology and histopathology is an indicator of the health of the fish to diagnose disease and to determine changes in the fish tissue. The research was conducted in Politeknik Kelautan dan Perikanan, dan Balai Karantina Ikan Kelas I, Juanda Surabaya from October to December 2014. This study uses the 5 treatments and 5 replications with different doses of infection (0,60,80,100 and 120 spora/fish). Data were analyzed with Anova haematology, followed by Duncan 5%. While histopathology were analyzed by semiquantitative scoring method used to determine the degree of histology Kluschal Wallis. The result showed that the haematology has significant result, white histopathology signify the presence of significant damage.

Keywords : Koi Fish (*Cyprinus carpio koi*), *Myxobolus*, Haematology and Histopatology

Pendahuluan

Perkembangan usaha perikanan di Indonesia saat ini semakin pesat, hal ini ditunjukkan dengan semakin meningkatnya usaha perikanan, baik dari usaha budidaya, penangkapan hingga industri pengolahan produk perikanan. Koi merupakan salah satu jenis ikan hias yang memiliki potensi untuk dikembangkan dan memiliki jenis dan warnawarni yang menarik sehingga menjadi daya tarik bagi penggemar ikan hias.

Dayat dan Sitanggung, (2004) menyatakan bahwa peluang pasar ikan hias, khususnya permintaan konsumen terhadap koi lokal tidak pernah sepi sehingga para pembudidaya koi di Jawa Timur terus-menerus melakukan pembudidayaan, bahkan hingga kesulitan dalam memenuhi permintaan pasar. Tingginya permintaan pasar tersebut meningkatkan harga ikan di pasaran.

(Dinas Perikanan dan Kelautan Kabupaten Blitar, 2012) Produksi ikan koi di kabupaten Blitar mencapai 647.000 ekor. Saat ini pembudidayaan ikan koi tidak hanya di kecamatan Nglegok saja, namun mulai menyebar di kecamatan Sanankulon, Selopuro, Gandusari, Ponggok dan Wlingi.

Usaha budidaya memiliki banyak kendala dalam memenuhi kebutuhan pasar. Kendala yang utama umumnya disebabkan oleh ancaman hama dan penyakit. Salah satu penyakit yang banyak ditemukan pada ikan koi adalah *myxobolus* yang disebabkan oleh *Myxobolus sp.* Penyakit ini merupakan penyakit yang berbahaya, karena dapat mengakibatkan kematian ikan. Sampai saat ini belum ada obat yang efektif untuk ikan yang terinfeksi species ini.

Myxobolus merupakan penyakit yang mengancam keberhasilan budidaya ikan koi. Menurut Mulyana et al. (1990) dikutip oleh Irianto dan Madya (2012), infeksi *Myxobolus koi* dapat menyebabkan kematian sekitar 50% dari populasi. Hal tersebut menunjukkan bahwa *Myxobolus sp.* dapat merugikan dan berbahaya bagi usaha budidaya ikan koi. Gejala klinis yang terjadi pada ikan terserang *Myxobolus sp.* adalah adanya benjolan (bisul) pada bagian insang dan mengeluarkan cairan keruh berwarna kemerahan seperti nanah (Bachtiar, 2002). Nodul yang terdapat pada insang akan mengganggu suplai oksigen ke dalam darah, kondisi ikan akan semakin parah ketika nodul pecah sehingga menyebabkan nekrosis pada

jaringan karena fungsi pernafasan terganggu. Tahun 2012 pernah terjadi kematian masal di daerah Sleman dan Kulon Progo yang disebabkan oleh infeksi *Myxobolus*. Infeksi *Myxobolus koi* dapat menyebabkan kematian sekitar 50% dari populasi (Irianto, 2012).

Darah merupakan salah satu bagian yang terdapat pada ikan yang dapat digunakan sebagai indikator untuk mengetahui tingkat kesehatan ikan. Sesuai dengan pernyataan [Lasia et al. \(2001\)](#) bahwa gambaran normal darah ikan diperlukan untuk menentukan status kesehatan dan membantu diagnosis penyakit pada ikan.

[18](#) Pemeriksaan histopatologi merupakan teknik pemeriksaan dengan mempelajari perubahan abnormal sel atau jaringan yang digunakan untuk menentukan diagnosis penyakit pada ikan (Mohammadi et al., dikutip oleh Sudaryatma et al., 2012).

Pemeriksaan histopatologi pada ikan dapat memberikan gambaran perubahan jaringan ikan yang terinfeksi penyakit. Dalam penentuan penyakit pada ikan, diagnosis penyakit merupakan langkah [21](#) wal yang perlu diterapkan (Asniatih, 2013), oleh sebab itu perlu dilakukan penelitian mengenai gambaran darah dan histopatologi ikan untuk mengetahui kondisi kesehatan ikan.

Materi [14](#) Metode

Penelitian ini dilaksanakan di Laboratorium Pembibitan dan Laboratorium Hama dan Penyakit Ikan Akademi Perikanan [39](#)oarjo (APS) dan di Laboratorium Histologi Balai Karantina Ikan dan Pengendalian Mutu Kelas I Juanda, Surabaya pada September hingga Oktober 2014. Peralatan yang digunakan dalam penelitian ini antara lain: akuarium, gelas ukur, bak ember plastik, sechio set, obyek glass, pipet tetes, haemocytometer, tabung *sahli*, mikroskop, obyek glass, cover glass, *srynge* (suntikan), kantong plastik, selang dan batu aerasi, termometer air, DO meter, pH meter, mikrotome, Lieca biosystem tissue process [34](#)ax dispenser, wadah Plastik.

Bahan yang digunakan dalam penelitian ini antara lain: Ikan mas (*Cyprinus carpio*) sehat, ikan mas (*Cyprinus carpio*) terinfeksi *Myxobolus*, antikoagulan EDTA, etanol 70%, etanol 80%, etanol 85%, etanol 100%, Xylene, parafin cair, Formalin 10%, alkohol 95%, alkohol 100%, Acid alkohol, Hematoxylin, Eosin, Larutan Davidson, aquades [25](#)msa.

Penelitian ini adalah jenis *true eksperimental* dengan menggunakan *post test only control group design*. Penelitian ini

dilakukan dengan [menggunakan](#) 5 perlakuan dan masing-masing perlakuan dilakukan 5 ulangan, perlakuan dilakukan dengan pemberian dosis infeksi *Myxobolus koi* yang berbeda, antara lain:

1. Perlakuan A dengan Tanpa pemberian infeksi *Myxobolus koi* (kontrol)
2. Perlakuan B dengan pemberian dosis infeksi *Myxobolus koi* 60 spora/ikan.
3. Perlakuan C dengan pemberian dosis infeksi *Myxobolus koi* 80 spora/ikan.
4. Perlakuan D dengan pemberian dosis infeksi *Myxobolus koi* 100 spora/ikan.
5. Perlakuan E dengan pemberian dosis infeksi *Myxobolus koi* 120 spora/ikan.

Pelaksanaan Penelitian

Persiapan dan Perlakuan Ikan Selama Penelitian

Sebelum digunakan akuarium dicuci dan diberi KmnO_4 0,125 ppm sebagai desinfektan, selanjutnya masing-masing akuarium diisi dengan air PDAM yang sudah dilakukan penyaringan sebanyak 3 liter.

Ikan mas yang telah didapat dari kolam di Desa Kemloko, Kecamatan Nglegek, Kabupaten Blitar, Jawa Timur, dibawa ke laboratorium pembenihan Akademi Perikanan Sidoarjo menggunakan kantong plastik tertutup dengan penambahan oksigen sebanyak 2 kali dari tinggi air di dalam plastik. Sebelum ikan mas digunakan untuk penelitian dilakukan aklimatisasi selama 3 hari.

Ikan yang terinfeksi *Myxobolus* diperiksa nodul pada insangnya dan diambil nodul tersebut dan diletakkan pada wadah. Selanjutnya nodul dipecah dengan menggunakan pinset, ditambahkan dengan aquadest dan dilakukan pengenceran dan diamati dibawah mikroskop untuk mengetahui jumlah yang akan diberikan sesuai dosis yang diinginkan, kemudian nodul yang tidak langsung digunakan direndam dalam larutan buffer Phosphat dan disimpan dalam freezer.

Selanjutnya dilakukan perlakuan dengan menginfeksi ikan yang sehat menggunakan paparan *Myxobolus* infeksi buatan dengan dosis 60 spora/ikan, 80 spora/ikan, 100 spora/ikan, 120 spora/ikan dan tanpa pemberian spora *Myxobolus* sebagai kontrol. Spora *Myxobolus* diberikan secara oral dan dilakukan selama 7 hari, dan kontrol kualitas air dilakukan setiap hari, pagi dan sore.

Pemeriksaan Gambaran Darah

Pengambilan Darah

Pengambilan darah ikan dilakukan dengan cara Sputit diisi dengan EDTA (*Ethylene Diamine Tetracetic Acid*) agar darah yang

diambil tidak membeku. Selanjutnya ikan disiapkan dan diambil darahnya dengan cara pengambilan darah yaitu spuit ditusukkan pada bagian linea lateralis dengan kemiringan 45°, lalu darah diambil dengan spuit secara perlahan, sehingga didapatkan darah yang diinginkan. Tempat pengambilan darah ikan dapat dilakukan pada daerah Linea Lateralis, dorsal ventralis, caudal peduncle dan jantung. (Rahmatullah, 2010).

Perhitungan Kadar Hemoglobin

Pengukuran kadar Hemoglobin (Hb) dilakukan dengan metode Sahli yang mengkonversi darah ke dalam bentuk asam kromat setelah darah ditambah dengan HCl. Pertama darah dihisap dengan pipet sahli sampai skala 20 mm³ atau pada skala 0.02 ml, kemudian darah dipindahkan ke dalam tabung Hb-meter yang telah diisi HCl 0.1 N sampai skala 10, aduk dan dibiarkan selama 3-5 menit.

Setelah itu aquades ditambahkan sampai warna darah dan HCl tersebut seperti warna larutan standar yang ada dalam Hb meter tersebut. Skala dibaca dengan melihat permukaan cairan dan dicocokkan dengan skala tabung sahli yang dilihat pada skala jalur putih (kuning) yang berarti banyaknya hemoglobin dalam gram per 100 ml darah (Maswan, 2009).

Perhitungan Kadar Hematokrit

Darah dihisap dengan tabung mikrohematokrit sampai mencapai $\frac{3}{4}$ bagian tabung. Kemudian ujung tabung ditutup dengan *crytoseal* sedalam 1 mm, sehingga terbentuk sumbat *crytoseal*. Selanjutnya tabung mikrohematokrit disentrifus dengan kecepatan 5000 rpm selama 5 menit dengan posisi tabung yang bervolume sama berhadapan agar putaran sentrifuse seimbang. Nilai kadar hematokrit ditentukan dengan persentase panjang bagian darah yang mengendap (a) dan panjang total volume darah yang terdapat di dalam tabung (b). Sehingga kadar Hematokrit = $(a/b) \times 100\%$ (Chinabut *et al.* 1991 dikutip oleh Maswan, 2009)

Penghitungan Total Eritrosit

Darah dihisap dengan pipet yang berisi bulir pengaduk warna merah sampai skala 0,5). Lalu tambahkan larutan Hayem's (berfungsi untuk mematikan sel-sel darah putih) sampai skala 1:1, pengadukan darah di dalam pipet dilakukan dengan mengayunkan tangan yang memegang pipet seperti membentuk angka delapan selama 3 – 5 menit sehingga darah tercampur rata. Setelah itu tetesan pertama

larutan darah dalam pipet dibuang, selanjutnya teteskan pada haemacytometer tipe *Neubauer* kemudian ditutup dengan gelas penutup. Jumlah sel darah merah dengan bantuan mikroskop dengan perbesaran 400 x. Menurut Nabib & Pasaribu (1989) dikutip oleh Maswan (2009), jumlah eritrosit total dihitung pada 5 kotak kecil haemacytometer dan jumlahnya di hitung dengan rumus : $\text{Jumlah eritrosit} = (A/N) \times (1/V) \times Fp$; Keterangan : A = Σ sel terhitung, V = volume kotak haemacytometer, N = Σ kotak haemacytometer yang diamati, Fp = Faktor pengenceran

Penghitungan Total Leukosit

Darah dihisap dengan pipet yang berisi bulir pengaduk warna putih sampai skala 0,5. Lalu tambahkan larutan Turk's (berfungsi untuk mematikan sel-sel darah merah) sampai skala 11, pengadukan darah di dalam pipet dilakukan dengan mengayunkan tangan yang memegang pipet seperti membentuk angka delapan selama 3 – 5 menit sehingga darah tercampur rata. Setelah itu tetesan pertama larutan darah dalam pipet dibuang, selanjutnya teteskan pada haemacytometer tipe *Neubauer* kemudian ditutup dengan gelas penutup. Jumlah sel darah putih dengan bantuan mikroskop dengan perbesaran 400 x. Menurut Svobodova & Vyukusova (1991) dikutip oleh Mazwan (2009), jumlah leukosit total dihitung sebanyak 5 kotak besar dan dan jumlahnya dihitung dengan rumus : $\text{Total Leukosit} = \text{jumlah sel terhitung} \times 50 \text{ sel/mm}^3$.

Histopatologi

Preparasi sampel

Ikan dimatikan dengan menusuk bagian otak, kemudian operkulum digunting dan diambil insangnya, kemudian dibedah dan diambil usus dan otaknya diambil sehingga didapatkan 3 organ dari ikan yang akan diamati secara histopatologi Organ-organ tersebut selanjutnya difiksasi dengan buffer formalin 5% atau dengan larutan davidson dan selanjutnya dibuat preparat sediaan histologis.

Pembuatan Sediaan Histopatologi

Sampel insang yang telah difiksasi dalam buffer formalin 4%, kemudian dibuat sediaan histologis (metode parafin dan pewarnaan Hematoksilin-Eosin (HE) dengan tahapan yang dapat Teknik Pemeriksaan Histopatologi Organ Ikan dengan Pewarna Hematoxylin-Eosin menurut Mahasri (2007) dikutip oleh Amalisa (2012), adalah sebagai berikut: Tahap pertama adalah Fiksasi, dimana organ Ikan dipotong kecil-kecil dan difiksasi ke

dalam larutan 10% Neutral Buffered Formalin selama 24 jam. Selanjutnya dehidrasi dan clearing, yaitu organ yang telah difiksasi dimasukkan kedalam *cassete* dan didehidrasi dengan menggunakan alkohol bertingkat: 70%, 80%, 85%, 90%, 95%, alkohe; absolut I dan II masing-masing selama 2 jam. Clearing dengan menggunakan Xylene I, II dan III. Kemudian Tahap Impregnasi, organ dimasukkan ke dalam paraffin cair I, II, dan III masing-masing 30 menit.

Selanjutnya tahap Embedding, organ dimasukkan ke dalam cetakan-cetakan besi (base mold yang telah dipanaskan diatas *hot plate* dan sudah diisi dengan paraffin cair, biarkan hingga paraffin membeku (mengeras. Kemudian tahap Sectioning yaitu Blok paraffin yang telah mengeras diiris dengan menggunakan microtome dengan ketebalan 2-3 μm , hasil irisan dicelupkan kedalam air hangat dengan suhu 42-45°C sampai jaringan mengembang. Kemudian diletakkan diatas gelas obyek glas dan dikeringkan. Selanjutnya tahap Staining, jaringan yang telah tertemp pada obyek glas dimasukkan kedalam xylene I dan II masing-masing selama 5 menit, alcohol absolut I, II dan 95% selama 1 menit. Kemudian diwarnai dengan Hematoxylin selama 10 menit, ke dalam akuades 4 celupan, acid alcohol 4 celupan dan air mengalir 10 menit. Kemudian diwarnai dena Eosin selama 2 menit, dimasukkan kedalam alcohol 95% I dan II masing-masing 2 celupan, alcohol absolut I dan II masing-masing I, II dan III masing-masing 2 Menit.

Selanjutnya tahap Pengamatan yang dilakukan dibawah mikroskop cahaya dengan perbesaran 100 x dan 400x. 4.5.3 Pemeriksaan Histopatologi Insang, Usus dan Otak Pengamatan secara mikroskopis preparat irisan histologi insang dan usus diamati dengan menggunakan mikroskop dengan perbesaran 40-100 kali, dan diamati perubahan dan kerusakan jaringan pada insang, usus dan otak ikan koi. Parameter

Parameter utama dalam penelitian ini adalah profil darah ikan meliputi nilai haemoglobin, leukosit, eritrosit, hematokrit, limfosit dan gambaran histopatologi insang, usus dan otak. Sedangkan parameter pendukung adalah kualitas air.

Analisis Data

Data pemeriksaan gambaran darah ikan berupa nilai kadar haemoglobin, leukosit, eritrosit, hematokrit, limfosit dengan uji F yang dilanjutkan dengan uji Duncan 5%. Sedangkan histopatologi dianalisis dengan metode *semiquantitative scoring* perubahan histopatologi, yaitu *scoring* yang digunakan untuk menentukan tingkat kerusakan histopatologi Kluschal wallis yang dilanjutkan dengan uji T untuk perbandingan.

Hasil dan Pembahasan

Hasil penelitian didapatkan data perhitungan gambaran darah yang dapat dilihat pada Tabel 1.

Leukosit

Hasil analisa data perhitungan leukosit yang dianalisis dengan Anova dapat diketahui bahwa terdapat perbedaan yang signifikan ($p < 0,05$) terhadap perlakuan pemberian dosis infeksi yang berbeda. Berdasarkan uji Duncan 5%, diketahui bahwa limfosit ikan koi tertinggi didapatkan dari ikan yang diinfeksi dengan dosis 120 spora/ikan yaitu sebesar 188800 ± 8500 . Jumlah leukosit perakuan D dengan dosis 100 spora/ikan menunjukkan hasil yang tidak signifikan dengan perlakuan C yang diinfeksi dengan dosis 80 spora/ikan. Sedangkan jumlah leukosit terendah adalah ikan yang tanpa pemberian infeksi spora myxobollus yang menunjukkan hasil yang tidak signifikan terhadap perlakuan B yaitu ikan yang diinfeksi dengan dosis 60 spora/ikan.

Nilai kadar leukosit dalam darah dapat digunakan untuk mengetahui sistem pertahanan tubuh ikan dari gangguan luar, termasuk pathogen. Dari penelitian ini diketahui hasil

Tabel 1. Data Gambaran Darah Ikan Koi

Perlakuan	Gambaran Darah Ikan Koi				
	Rata-rata + SD				
	Leukosit	Eritrosit	Hematokrit	Trombosit	Haemoglobin
A	63500 ^a + 29089	0,502 ^a + 0,46143	2,254 ^a + 0,816	17100 ^a + 60725	4,0600 + 2,090
B	109650 ^{ab} + 44750	0,690 ^{ab} + 0,37000	3,133 ^b + 0,903	39000 ^{ab} + 8000	3,8500 + 1,250
C	167900 ^{bc} + 71700	1,335 ^{ab} + 0,30500	4,627 ^{bc} + 0,651	65000 ^{bc} + 13000	3,6000 + 0,300
D	158050 ^{bc} + 39150	1,130 ^{ab} + 0,64000	4,007 ^{bc} + 1,458	108500 ^{bc} + 12500	3,3000 + 1,150
E	188800 ^c + 8500	1,275 ^b + 0,02	4,764 ^c + 0,045	110500 ^c + 28500	3,7000 + 1,250

pengujian kandungan leukosit pada darah ikan pada perlakuan A dan B enunjukkan nilai leukosit berkisar antara 20.000-150.000 sel/mm³, sedangkan perlakuan C dan D terus meningkat, hingga didapatkan nilai leukosit tertinggi pada perlakuan E dengan rata-rata 174.500. Menurut Moyle dan Chech (1988) dikutip oleh Sarjito, dkk (2013), bahwa ikan yang normal memiliki jumlah leukosit normal sebanyak 20.000 – 150.000 sel/mm³. (Moyle dan Chech 1988 dikutip oleh Sarjito, dkk 2013)

Jumlah leukosit yang meningkat sesuai dengan meningkatnya dosis infeksi ikan menunjukkan bahwa semakin besar dosis infeksi myxobolus, maka akan semakin menurunkan tingkat kesehatan ikan. Leukosit digunakan sebagai indikator kesehatan ikan karena leukosit sebagai system pertahanan tubuh ikan dari gangguan luar, termasuk pathogen, stress, leukemia atau parasit. Hal ini sesuai dengan pernyataan Anderson dan Siwicki (1993) dikutip oleh Syawal et al. (2008), bahwa terjadinya peningkatan jumlah leukosit dapat dijadikan sebagai tanda adanya infeksi, stres maupun leukimia. Respon tersebut juga akan muncul akibat adanya beberapa faktor seperti trauma, bahan kimia, toksin, parasit, bakteri, dan virus.

Eritrosit

Hasil analisa data perhitungan jumlah eritrosit pada ikan koi yang dianalisis dengan Anova menunjukkan hasil yang tidak signifikan terhadap pemberian dosis infeksi myxobolus yang berbeda tiap perlakuan.

Berdasarkan hasil uji Duncan 5% diketahui bahwa jumlah eritrosit pada perlakuan A yaitu tanpa pemberian infeksi spora menunjukkan hasil yang signifikan terhadap perlakuan E yang diinfeksi Myxobolus dengan dosis 120 spora/ikan. Sedangkan pada perlakuan B,C dan D menunjukkan hasil jumlah eritrosit yang tidak signifikan.

Hasil penelitian menunjukkan bahwa infeksi myxobolus berpengaruh pada peningkatan kandungan eritrosit, dimana kandungan rerata eritrosit pada darah ikan yang terinfeksi myxobolus mengalami peningkatan dibanding dengan yang tidak terinfeksi. Hasil menunjukkan bahwa semua perlakuan yang diinfeksi spora myxobolus mempunyai kandungan eritrosit pada darah lebih tinggi dari ikan yang tidak terinfeksi myxobolus. Lebih jelasnya diagram kandungan eritrosit setiap perlakuan.

Dari gambar diatas dapat dijelaskan bahwa setiap ikan yang terinfeksi Myxobolus akan mengalami peningkatan jumlah eritrosit

dalam darah, dan peningkatan eritrosit ini tergantung dari dosis infeksi spora/ikan. Jumlah kandungan eritrosit dalam darah akan meningkat seiring dengan peningkatan dosis infeksi pada ikan, hal ini disebabkan karena ikan yang mengalami stress akan mempunyai kandungan eritrosit lebih tinggi. Hal tersebut sesuai dengan pernyataan Wedemeyer, (1997) yang dikutip oleh Syawal et al. (2008), bahwa eritrosit yang terlalu tinggi mengindikasikan ikan dalam keadaan stres.

Hematokrit

Setelah data di transformasi dan di analisa dengan Anava, hasil menunjukkan bahwa perbedaan dosis infeksi myxobolus menunjukkan perbedaan yang sangat signifikan (<0,01).

Berdasarkan hasil uji Duncan 5% diketahui bahwa jumlah hematokrit pada perlakuan A yaitu tanpa pemberian infeksi spora menunjukkan hasil yang signifikan terhadap perlakuan E yang diinfeksi Myxobolus dengan dosis 120 spora/ikan. Sedangkan hematokrit pada perlakuan B,C dan D menunjukkan hasil yang signifikan.

Hasil penelitian menunjukkan bahwa infeksi myxobolus berpengaruh pada nilai hematokrit dalam darah ikan, seiring dengan tingkatan pada perlakuan dosis infeksi yang berbeda. Data menunjukkan bahwa semua perlakuan yang terinfeksi spora myxobolus mengalami peningkatan hematokrit, tergantung dari tingkat stress ikan. Sedangkan jumlah hematokrit < 30 % merupakan defisiensi eritrosit, oleh sebab itu hasil uji hematokrit akan berkorelasi dengan hasil uji eritrosit.

Trombosit

Hasil analisa data perhitungan jumlah trombosit pada ikan koi yang dianalisis dengan Anova menunjukkan hasil yang signifikan (<0,05) terhadap pemberian dosis infeksi myxobolus yang berbeda tiap perlakuan.

Berdasarkan hasil uji Duncan 5% diketahui bahwa jumlah trombosit pada perlakuan A yaitu tanpa pemberian infeksi spora menunjukkan hasil yang signifikan terhadap perlakuan E yang diinfeksi Myxobolus dengan dosis 120 spora/ikan. Sedangkan pada perlakuan A dan B menunjukkan hasil yang tidak signifikan, hasil yang tidak signifikan juga terdapat pada perlakuan C dan D menunjukkan hasil jumlah eritrosit yang tidak signifikan.

Trombosit merupakan sel pembeku darah. Dari penelitian ini diperoleh bahwa kandungan trombosit ikan pada setiap perlakuan menunjukkan hasil yang berbeda. Data

menunjukkan bahwa pada setiap peningkatan dosis infeksi yang diberikan dari setiap perlakuan (perlakuan B,C,D dan E) menunjukkan kandungan trombosit dalam darah yang berbeda, hal ini disebabkan karena adanya infeksi ini, darah akan berusaha untuk membentuk ketahanan dengan meningkatnya jumlah trombosit sebagai sel pembeku darah. Namun demikian pada ikan yang tidak terserang infeksi pathogen, juga dapat mengalami stress atau membentuk pertahanan dengan meningkatnya kandungan trombosit, seperti halnya perlakuan A (kontrol), nilai trombosit yang tinggi menandakan ikan dalam kondisi stress.

Haemoglobin

Hasil analisa data perhitungan jumlah haemoglobin pada ikan koi yang dianalisis dengan Anova menunjukkan hasil yang tidak signifikan ($>0,05$) terhadap pemberian dosis infeksi myxobollus yang berbeda tiap perlakuan. Berdasarkan hasil uji Duncan 5% diketahui bahwa jumlah haemoglobin pada semua perlakuan menunjukkan hasil jumlah haemoglobin yang tidak signifikan.

Haemoglobin sangat berperan dalam mengikat oksigen untuk katabolisme yang akan menghasilkan energi, dengan demikian rendahnya haemoglobin dapat menurunkan daya tahan ikan yang pada akhirnya dapat menyebabkan kematian.

Hasil pengukuran haemoglobin menunjukkan bahwa pada setiap perlakuan yang diberi infeksi spora myxobolus, akan menunjukkan kandungan hemoglobin yang lebih rendah dari ikan yang tidak terinfeksi. Hal ini menunjukkan bahwa semakin tinggi dosis infeksi spora pada ikan akan semakin banyak tumbuh myxobolus pada bagian insang, yang berakibat semakin rendahnya haemoglobin pada darah. Hal ini dikarenakan semakin rendah haemoglobin pada ikan, berarti insang sedang terganggu, atau mengalami kerusakan.

Histopatologi

Dari hasil penelitian didapatkan Nilai skoring untuk perubahan histopatol³⁷ insang, usus dan otak ikan koi dapat dilihat pada Tabel 2.

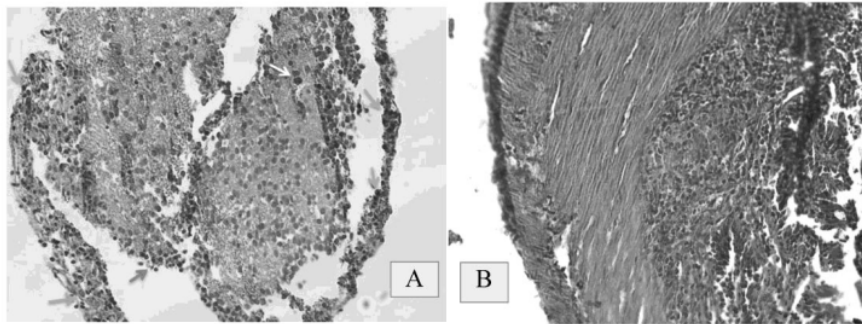
Dari hasil penjabaran pada Tabel 2, diketahui bahwa kerusakan histopatologi terberat adalah pada bagian insang ikan koi dari perlakuan E yang diberikan dosis tertinggi sebanyak 120 spora/ekor,yaitu haemoragi, nekrosis, dislokasi, hipertropi, dan hiperplasia. Haemoragi (pendarahan) yang ditandai dengan keluarnya darah dari vaskula akibat kerusakan dari dinding vaskula. Sedangkan nekrosis adalah kematian sel yang ditandai dengan adanya inti sel yang tidak tampak, tidak dapat diwarnai atau hilang. Hasil dari histopatologi juga menunjukkan adanya hipertropi yaitu adanya peningkatan ukuran sel atau sel yang

Tabel 2. Nilai skoring histopatologi insang, usus dan otak

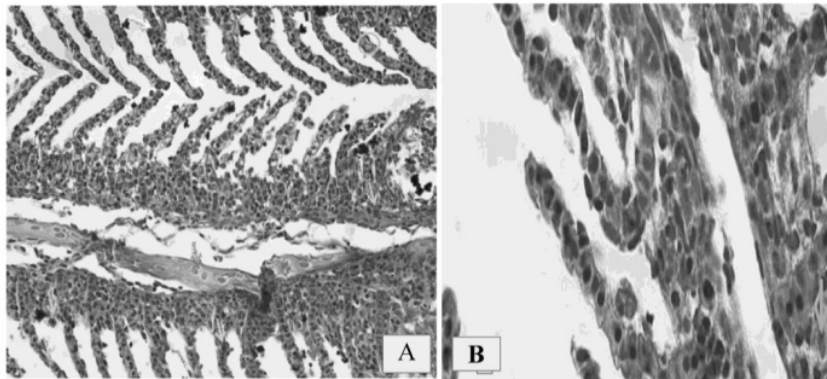
No.	Perlakuan	Organ	Score					Keterangan
			0	1	2	3	4	
1	A	Insang	0	0	0	0	0	
		Usus	0	0	0	0	0	
		Otak	0	0	0	0	0	
2	B	Insang	1	0	1	0	1	Haemoragi
		Usus	0	0	1	1	0	Haemoragi
		Otak	0	0	0	0	0	
3	C	Insang	1	1	1	0	0	Haemoragi
		Usus	1	0	1	0	0	Haemoragi, dislokasi
		Otak	0	0	0	0	0	
4	D	Insang	2	1	0	0	1	Haemoragi
		Usus	2	2	0	0	1	Haemoragi, hipertropi
		Otak	0	0	0	0	0	
5	E	Insang	3	0	0	2	2	Haemoragi, hipertropi, hierplasia dan nekrosis
		Usus	2	0	0	2	1	Haemoragi, nekrosis
		Otak	0	0	0	0	0	

Keterangan : Nilai Skoring perubahan Histopatologi menurut Pantung (2002) dikutip oleh Abdulghani, ⁵k (2013), adalah sebagai berikut :

- Score 0 (normal) : tidak ada sama sekali
- Score 1 (ringan) : kurang dari 30% dari luasan pandang
- Score 2 (sedang) : 30-70% dari luasan pandang
- Score 3 (berat) : lebih dari 70% luasan pandang



Gambar 1. (A) Histopatologi Usus Ikan Koi yang Terinfeksi Myxobolus (Perbesaran 400X), (B) Histopatologi Otak Ikan Koi yang Terinfeksi Myxobolus (Perbesaran 400X)
Keterangan : → haemoragi, → dislokasi, → hiperplasia, → nekrosis, → hipertropi



Gambar 2. (A) Histopatologi Insang Ikan Koi yang Terinfeksi Myxobolus (Perbesaran 400X), (B) Histopatologi Insang Ikan Koi yang Terinfeksi Myxobolus (Perbesaran 1000X)
Keterangan : → haemoragi, → dislokasi, → hiperplasia, → nekrosis, → hipertropi

membesar, dan hiperplasia yaitu penambahan jumlah sel.

Dari hasil histopatologi diketahui bahwa ikan yang dipapar dengan myxobolus menunjukkan adanya kerusakan dalam jaringan insang dan ususnya, sedangkan pada otak ikan tidak mengalami perubahan yang berarti. Hal ini menunjukkan bahwa infeksi tersebut telah membuat ikan mengalami gangguan dan perubahan yang ditandai adanya pembengkakan, nekrosis, hipertropi, hiperplasia dan edema. Pembengkakan sel bersifat reversibel sehingga apabila paparan zat toksik tidak berlanjut maka sel dapat kembali normal, namun jika zat tersebut berlangsung lama maka sel tidak dapat mentolerir kerusakan yang diakibatkan oleh zat toksin tersebut.

Kualitas Air

Dalam penelitian ini dilakukan pengukuran kualitas air pada setiap hari, untuk mengetahui apakah ada hal-hal yang bersifat ekstrim dan dapat menyebabkan kematian ikan, sedangkan kualitas air yang diukur adalah variable yang dimungkinkan berubah yaitu DO, Suhu dan pH.

Dari data diatas dapat diketahui bahwa tidak terdapat DO ekstrim rendah, karena selama penelitian, air media diberikan aerasi yang cukup, yaitu oksigen terlarut pada kisaran 4 ppm, sehingga kematian ikan sepenuhnya akibat dari perlakuan infeksi spora myxobullus.

Dari data tersebut diatas dapat diketahui bahwa suhu air media cenderung konstan, walaupun ada perubahan harian tetapi relatif kecil, karena penelitian ini dilakukan

didalam ruangan yang rapat sehingga perubahan suhu luar kecil pengaruhnya pada air media. Selama penelitian tidak terdapat suhu ekstrim pada air media, sehingga kematian ikan sepenuhnya disebabkan oleh perlakuan infeksi spora myxobolus.

Dari data diatas dapat diketahui bahwa tidak terdapat pH ekstrim yang dapat menyebabkan kematian ikan pada air media penelitian, sehingga kematian ikan murni disebabkan perlakuan infeksi spora myxobolus. Namun demikian sama halnya dengan parameter kualitas air yang lain(DO), pH mengalami penurunan setelah ada kematian ikan, hal ini menunjukkan adanya penurunan kualitas air akibat degradasi protein dari Ikan yang mati.

Kesimpulan

Hasil penelitian menunjukkan bahwa pemberian infeksi Myxobollus secara oral pada ikan koi dapat memberikan perubahan gambaran darah dan histopatologi pada ikan koi (*Cyprinus carpio koi*). Terjadi Kerusakan jaringan ikan koi (*Cyprinus carpio koi*) yang diinfeksi Myxobollus secara oral, kerusakan terparah terdapat pada ikan koi dengan dosis infeksi terbanyak yaitu 120 spora/ikan (perlakuan E). Kerusakan jaringan yang ditemukan antara lain haemoragi, hipertropi, hiperplasia, dislokasi dan nekrosis.

Hasil gambaran darah menunjukkan terjadinya peningkatan jumlah eritrosit dan trombosit pada ikan koi yang terinfeksi Myxobollus menunjukkan bahwa ikan mengalami stres, dan terjadinya peningkatan jumlah leukosit menunjukkan ikan mengalami stres dan terjadi infeksi.

Saran yang dapat diajukan dalam penelitian ini adalah perlunya informasi mengenai pengaruh pemberian infeksi myxobollus perlu dilanjutkan hingga didapatkan solusi dalam hal pengobatan yang tepat, mengingat infeksi myxobollus dapat menyerang dengan cepat sehingga perlu penelitian lebih lanjut untuk mendapatkan solusi penanganan Myxobollus yang cepat dan tepat. Masyarakat juga diharapkan mewaspadaai serangan Myxobollus koi terhadap Ikan Koi (*Cyprinus carpio koi*), Myxobollus yang menginfeksi ikan koi dapat mengakibatkan perubahan gambaran darah dan kerusakan pada histopatologi ikan.

1

Daftar Pustaka

Afrianto dan Liviawaty.,1992. Pengendalian hama dan Penyakit Ikan. Kanisius. Yogyakarta. 89 hal.

10

Arie U., dan C. Muharam., 2009. Panen Ikan Mas 2,5 Bulan. Penebar Swadaya. Jakarta. 92 hal.

Amalisa, 2012. Perubahan Patologis Insang dan Usus Ikan Koi (*Cyprinus carpio koi*) Akibat Infeksi Myxobolus pada Derajat Infeksi Berbeda. Skripsi. Fakultas Perikanan dan Kelautan. Universitas Airlangga. Surabaya.61 hal.

Andrianto T.T., 2005. Pedoman Praktis Budidaya Ikan Mas (Kiat Merintis Usaha Bermuda Kecil). Absolut. Yogyakarta.189 hal.

Asniatih, Idris M., dan Sabilu K. 2013. Studi Histopatologi pada Ikan Lele Dumbo (*Clarias bgariepinus*) yang Terinfeksi Bakteri *Aeromonas Hydrophila*. Universitas Halu Oleo. Kendari.

6

Bastiawan, D; A. Wahid; M. Alifudin, dan I. Agustiawan. 2001. Gambaran Darah Lele Dumbo (*Clarias Spp.*) yang Diinfeksi Cendawan *Aphanomyces Sp.* pada pH yang Berbeda. Jurnal Penelitian Indonesia 7(3) 44-47.

29

Bachtiar Y., 2002. Pembesaran Ikan Mas di Kolam Air Deras. Agromedia Pustaka. Jakarta. 96 hal.

Cholik M.F., A.G. Jagatraya, R.P.Poernomo, dan A. Jauzi. 2005. Akuakultur Tumpuan Harapan Masa Depan Bangsa.Taman akuarium Air tawar Tan Mini Indonesia Indah. Jakarta. 415 hal.

Dayat M., dan Sitanggang M. 2004. Budidaya Koi Blitar Pengalaman dari Ciganjur. Agromedia Pustaka. Jakarta. 74 hal.

Dyah E.W., Anunrohimi, Nurlita A. 2011. Studi Histopatologi Insang Ikan Mujair (*Oreochromis mossambicus*) pada Konsentrasi Sublethal Air Lumpur Lapindo. Institut Sepuluh November. Surabaya.

28

Fujaya Y. 2008. Fisiologi Ikan Dasar Pengembangan Teknik Perikanan. Rineka Cipta. Jakarta. 179 hal.

Handajani dan Samsundari. 2005. Parasit dan Penyakit. UMM Press. Malang. 201 hal.

Hastuti, Arisha Miraka, dan Sarjito. 2012. Identifikasi Agensia Penyebab dan Profil Darah Ikan Gurami (*Osphronemus gouramy*) yang Terserang Penyakit Bakteri.

Hilda Lu'luin N.D. 2011. Hubungan Derajat Investasi Myxobolus Koi terhadap Jumlah Spora dan Derajat Kerusakan pada Usus Ikan Mas (*Cyprinus carpio L.*). Universitas Airlangga. Surabaya.

- Irawan A. 2000. Menanggulangi Hama dan Penyakit Ikan Pengendalian, Pencegahan dan Pemberantasan. Aneka. Solo. 82 hal.
- Irianto dan Madya, 2012. Waspada Myxobolus Sp. Tipe Baru Parasit Pada Ikan Mas (*Cyprinus carpio*) Di Ngrajek Jawa Tengah. www.badandiklat.jatengprov.go.id. Diakses 2 Januari 2015.
- 24 Khairuman, D. Sudenda, dan B. Gunadi., 2008. Budi Daya Ikan Mas Secara Intensif. 33 Agromedia Pustaka. Jakarta, 99 hal.
- Kordi. 2004. Penanggulangan Hama dan Penyakit Ikan. Rineka Cipta dan Bina Adiaksara. 190 hal.
- 1 Lesmana D.S. 2003. Mencegah dan Menanggulangi Penyakit Ikan Hias. Penebar Swadaya. Jakarta.
- 15 Mahasri, G. 2007. Protein Membran Imunogenik *Zoothamnium penaei* Sebagai Bahan Pengembangan Imunostimulan pada Udang Windu terhadap *Zoothamniosis*. Disertasi Program Pasca sarjana. Universitas Airlangga. 284 hal.
- 20 Maswan N.A. 2009. Pengujian Efektivitas Dosis Vaksin DNS dan Korelasinya terhadap Parameter Hematologi secara Kuantitatif. Institut Pertanian Bogor. Bogor
- Rahmatullah Jefry, 2010. Darah Ikan. Jefry-bp09.blogspot.com. Diakses 2 Januari 2015.
- 38 Redaksi Agromedia. 2002. Koi si Ikan Panjang Umur. Agromedia Pustaka. Jakarta. 74 hal.
- Rivai Harrizul. 2013. Macam-macam Metode Penelitian. Universitas Andalas. Padang.
- 10 Santoso B., 1992. Petunjuk Praktis Budidaya Ikan Mas. Kanisius. Yogyakarta. 83 hal.
- 2 Saputra H.M., Marusin N., dan Santoso P. 2013. Struktur Histologis Insang dan Kadar Haemoglobin Ikan Asang (*Osteochillus hasseltii* C.V) di Danau Singkarak dan Maninjau, Sumatera Barat. Universitas Andal. 11. Padang.
- Setiadi Hadi, 2013. Pengaruh Pendekatan Taktis Terhadap Hasil Belajar Lay Up Shoot Dalam Permainan Bolabasket (Studi Eksperimen Di Kegiatan Ekstra Kulikuler Bolabasket SMP Negeri 2 Arjawinangun). Universitas Pendidikan Indonesia.
- Setiawan W., 1988. Intisari Biologi. Ernesco. Bandung. 400 hal.
- Setiono K.L., 2010. Hakikat Penelitian. www.liliksetiono.wordpress.com. Diakses 30 November 2010.
- 2 Setyowati A., Hidayati D., Awik P.D.N., dan Abdulgani N. 2010. Studi Histopatologi Hati Ikan Belanak (*Mugil cephalus*) si Muara Sungai Aloo Sidoarjo. Institut Teknologi Sepuluh November. Surabaya. 13
- Subandiyono dan Hastuti Sri. 2011. Performa Hematologis Ikan Lele Dumbo (*Clarias gariepinus*) dan Kualitas Air Media pada Sistem Budidaya Penerapan Kolam Biofiltrasi. 1 Sainstek Perikanan Vol. 6 No.2 2011. 1-5.
- Surya Rahardian, 2015. Budidaya Ikan Koi, Cara Pemijahan dan Penetasan Telur. www.bibitikan.net. Diakses 2 Januari 2015.
- Susanto H, 2002. 7 Koi. Penebar Swadaya. Jakarta. 78 hal.
- Syahailatua D.Y., 2009. Seleksi Bakteri Probiotik sebagai Stimulator Sistem Imun pada Udang Vaname (*Litopenaus Vannamei*). Institut Pertanian Bogor. Bogor.
- Syawal H, Syaifriadiman, Syauqi Hidayah. 2008. Pemberian Ekstrak Kayu Siwak (*Salvadora Persica* L. 21 untuk Meningkatkan Kekebalan Ikan Mas (*Cyprinus Carpio* L.) yang Dipelihara dalam Keramba. ISSN : 1412-033X Januari 2008.
- 27 Wijoyo P.M. 2012. Rahasia Sukses Mencegah Kematian Koi. Pustaka Agro Indonesia. Jakarta. 97 hal.
- Yuniar Irma, 2013. Produksi Ikan Koi di Kab. Blitar Tahun 2013 Ditargetkan Mencapai 188 Juta Ekor. www.blitarkab.go.id. Diakses 2 Januari 2015.

Gambaran Darah dan Histopatologi Insang.....

C1.21. Gambaran Darah dan Histopatologi Insang, Usus dan Otak Ikan Koi (Cyprinus carpio Koi) yang Diinfeksi Spora Myxobolus koi Secara Oral

ORIGINALITY REPORT

17%

SIMILARITY INDEX

15%

INTERNET SOURCES

10%

PUBLICATIONS

0%

STUDENT PAPERS

PRIMARY SOURCES

1	online-journal.unja.ac.id Internet Source	1%
2	journal.unnes.ac.id Internet Source	1%
3	anggikurniasih.blogspot.com Internet Source	1%
4	Fajrin Saputra Laitupa, Sahril Kacoa, Muhammad Askar Laitupa, Umar Tangke. "Pendugaan daerah potensial penangkapan ikan layang (Decapterus sp) berdasarkan SPL dan klorofil-a di perairan pesisir Pulau Ternate", Agrikan: Jurnal Agribisnis Perikanan, 2015 Publication	1%
5	ejurnal.its.ac.id Internet Source	1%
6	moam.info Internet Source	1%

7	www.slideshare.net Internet Source	1 %
8	Indriasari ., Remy E.P. Mangindaan, Inneke F.M. Rumengan. "The effectivity of polysaccharide extracted from marine algae, Euchema cottonii, on the immune response of tilapia, Oreochromis niloticus", AQUATIC SCIENCE & MANAGEMENT, 2014 Publication	1 %
9	repository.ugm.ac.id Internet Source	1 %
10	repository.ubb.ac.id Internet Source	1 %
11	repository.upi.edu Internet Source	1 %
12	Ulil Amri, Eka Indah Raharjo, Farida .. "PENGUNAAN MEDIA YANG BERBEDA DALAM MENINGKATKAN PERTUMBUHAN DAN KELANGSUNGAN HIDUP BENIH IKAN ARWANA SILVER (<i>Osteoglossum bicirrosom</i>) DIFFERENT USE OF MEDIA IN INCREASING GROWTH AND SURVIVAL RATE SEED ARWANA SILVER FISH (<i>Osteoglossum bicirrosom</i>)", Jurnal Ruaya : Jurnal Penelitian dan Kajian Ilmu Perikanan dan Kelautan, 2017 Publication	<1 %

13

S Safrida, N Wasilah, S Supriatno. "Effect of diet combination of avocado *Persea americana* and pumpkin *Cucurbita moschata* on *Osphronemus gouramy* Lac", IOP Conference Series: Earth and Environmental Science, 2021

Publication

<1 %

14

juniusakbar.wordpress.com

Internet Source

<1 %

15

M Nisa, G Mahasri, L Sulmartiwi. "Gill and skin pathology of hybrid grouper (*E. fuscoguttatus* x *E. lanceolatus*) infested *Zeylanicobdella arugamensis* worms in different infestations degree", IOP Conference Series: Earth and Environmental Science, 2021

Publication

<1 %

16

jurnal.untirta.ac.id

Internet Source

<1 %

17

U Yanuhar, N S Junirahma, K Susilowati, N R Caesar, M Musa. " Effects of Probiotic Treatment on Histopathology of Koi Carp () Infected by sp. ", Journal of Physics: Conference Series, 2019

Publication

<1 %

18

journal.ugm.ac.id

Internet Source

<1 %

repositori.uin-alauddin.ac.id

19	Internet Source	<1 %
20	repository.usu.ac.id Internet Source	<1 %
21	simdos.unud.ac.id Internet Source	<1 %
22	riset.unisma.ac.id Internet Source	<1 %
23	Sri Lestari, Firma Fika Rahmawati, Rahmad Jumadi. "PENGARUH PENAMBAHAN SERBUK DAUN TANAMAN KAYU MANIS (<i>Cinnamomum burmannii</i>) PADA PAKAN TERHADAP PROFIL DARAH (KADAR HEMATOKRIT, KADAR HEMOGLOBIN, TOTAL LEUKOSIT DAN TOTAL ERITROSIT) IKAN NILA (<i>Oreochromis niloticus</i>) YANG DIINFEKSI <i>Streptococcus agalactiae</i> ", Jurnal Perikanan Pantura (JPP), 2018 Publication	<1 %
24	amos.ugm.ac.id Internet Source	<1 %
25	jurnal.untan.ac.id Internet Source	<1 %
26	pasca.unair.ac.id Internet Source	<1 %
27	ejurnal.binawakya.or.id Internet Source	<1 %

28

jurnal.unsyiah.ac.id

Internet Source

<1 %

29

Julio David, Sartje Lantu, Henneke Pangkey, Lawrence J.L. Lumingas, Jeffrie F. Mokolensang, Juliaan Ch. Watung. "The use of fish silage in different composition for the growth of carp *Cyprinus carpio* L.", JURNAL ILMIAH PLATAX, 2019

Publication

<1 %

30

Rachimi ., Eka Indah Raharjo, Andy Sudarsono. "PENGARUH KONSENTRASI PENYUNTIKAN HORMON HCG DAN OVAPRIM TERHADAP DAYA TETAS TELUR DAN SINTASAN LARVA IKAN KELABAU (*Osteochilus melanopleura* Blkr.)", Jurnal Ruaya : Jurnal Penelitian dan Kajian Ilmu Perikanan dan Kelautan, 2017

Publication

<1 %

31

www.coursehero.com

Internet Source

<1 %

32

Hastiadi Hasan, Eka Indah Raharjo, Bobi Hastomo. "Pemanfaatan Ekstrak Biji Buah Keben (*Barringtonia asiatica*) dalam proses Anestesi pada Transportasi Sistem Tertutup Calon Induk Ikan Mas (*Cyprinus carpio*)", Jurnal Ruaya : Jurnal Penelitian dan Kajian Ilmu Perikanan dan Kelautan, 2017

Publication

<1 %

33	baranyaahmad.blogspot.com Internet Source	<1 %
34	jurnaldampak.ft.unand.ac.id Internet Source	<1 %
35	nur-laili-sumba-fpk15.web.unair.ac.id Internet Source	<1 %
36	repository.ipb.ac.id:8080 Internet Source	<1 %
37	Eka Hari Purnama, Ita Novita, Apendi Arsyad. "Analisis Nilai Tambah Pisang Nangka (Musa paradisiaca,L) (Studi Kasus di Perusahaan Kripik Pisang Krekes di Loji, Wilayah Bogor)", JURNAL AGRIBISAINS, 2017 Publication	<1 %
38	Rona Taula Sari. "HUBUNGAN PANJANG TUBUH DAN RASIO PAPILLA DENGAN JENIS KELAMIN PADA IKAN GOBI (Sicyopterus macrostetholepis Blkr.)", Jurnal Pendidikan Matematika dan IPA, 2016 Publication	<1 %
39	adoc.tips Internet Source	<1 %
40	azharfa.wordpress.com Internet Source	<1 %
41	repository.um.ac.id Internet Source	<1 %

Exclude quotes Off

Exclude matches < 10 words

Exclude bibliography On