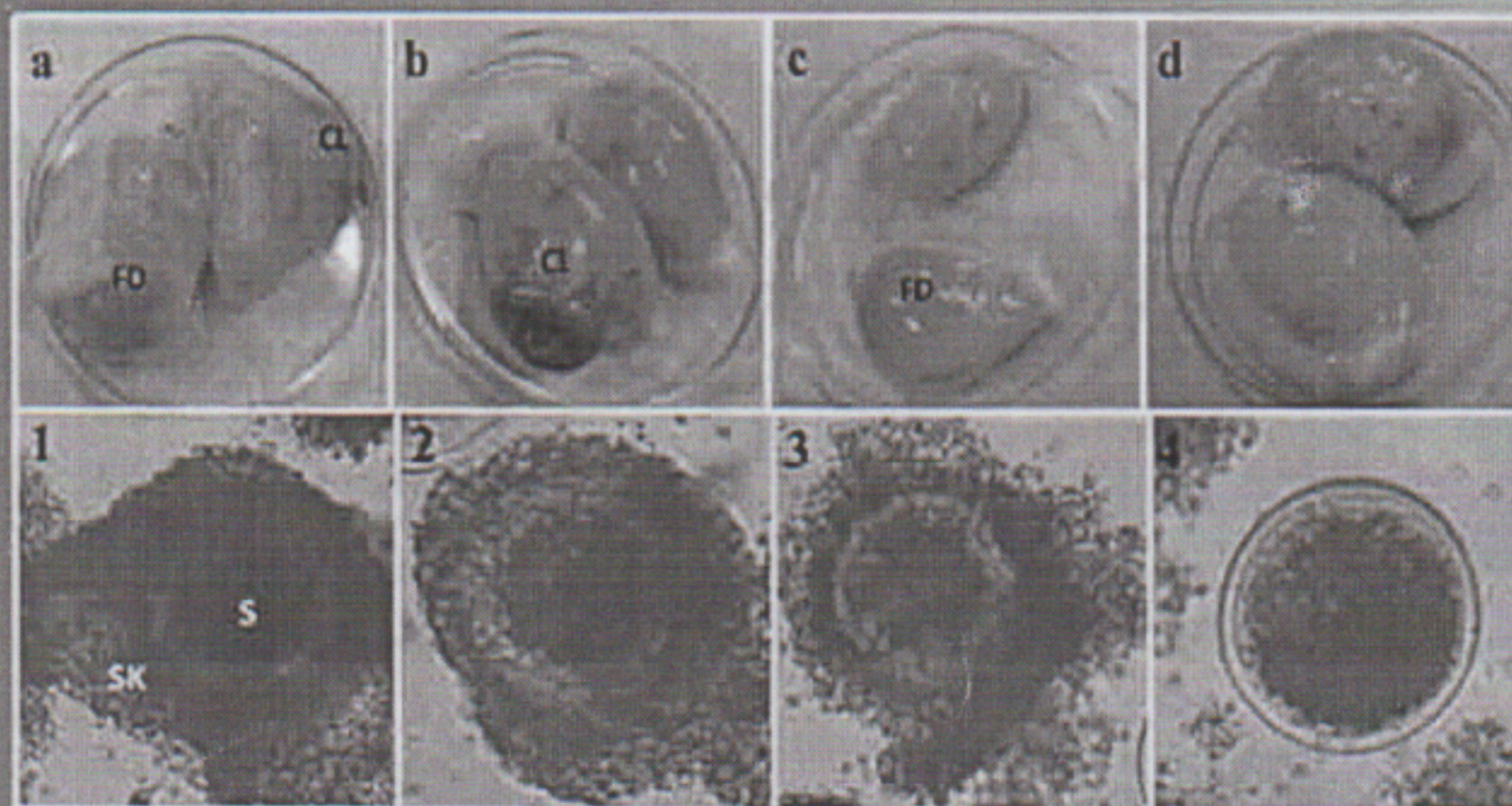


Online
<https://jurnal.ugm.ac.id/jsv>

JSV 35 (2), Desember 2017

ISSN : 0126 - 0421 (print)
ISSN : 2407 - 3733 (online)

Jurnal Sain Veteriner



Terakreditasi oleh Dirjen Penguatan Riset dan Pengembangan Kemenristek Dikti
SK No. : I/E/KPT/2015, tanggal 21 September 2015



FAKULTAS KEDOKTERAN HEWAN, UNIVERSITAS GADJAH MADA
BEKERJA SAMA DENGAN PERHIMPUNAN DOKTER HEWAN INDONESIA





Menu

[Home](#) [About](#) [Login](#) [Register](#) [Search](#) [Current](#) [Archives](#) [Announcements](#) [Statistics](#) [Online Submission](#) [Journal History](#) [Indexing](#)[Contact](#)[Home > Archives > Vol 35, No 2 \(2017\)](#)

Vol 35, No 2 (2017)

Desember

Full Issue

[View or download the full issue](#)

Table of Contents

Articles

- Optimalisasi Pembekuan Sperma Limbah Kauda Epididimis Kambing Lokal dengan Metode Bertahap dan Stabilisasi 150-158
Naela Wanda Yusria Dalimunthe, M. Rosyid Ridlo, Agung Budiyo
[10.22146/jsv.34663](#) Abstract views : 1036 | [views : 1186](#)
- Potensi Immunologi Serbuk Umbi Tanaman Sarang Semut (*Myrmecodia tuberosa*) Terhadap Tikus Wistar yang Diinduksi Streptozotocin 159-160
Imron Rosyadi, Bambang Hariono
[10.22146/jsv.34664](#) Abstract views : 1368 | [views : 1395](#)
- Infeksi Virus Peste de Petits Ruminants (PPR) pada Kambing dan Domba di Indonesia 165-174
Indrawati Sendow, Raden Mohamad Abdul Adjid
[10.22146/jsv.34665](#) Abstract views : 1467 | [views : 827](#)
- Variasi Morfologi dan Deteksi Leucocytozoon caulleryi dengan Metode PCR pada Ayam Ras di Wilayah Endemis Indonesia 175-183
Endang Suprihati, Wiwik Misaco Yuniarti
[10.22146/jsv.34666](#) Abstract views : 2004 | [views : 1531](#)
- Determination of Cattle and Buffalo Skin Crackers Using Polymerase Chain Reaction Restriction Fragment Length Polymorphism 184-190
Rulli Riana Dewi, Yuny Erwanto, Nanung Agus Fitriyanto
[10.22146/jsv.34667](#) Abstract views : 576 | [views : 596](#)
- Respon Imun Mencit terhadap Protein 24 dan 71 kDa *Toxocara vitulorum* dalam Membentuk Antibodi dan Protektifitasnya terhadap Infeksi Buatan 191-197
Candra Dwi Atma, Kusnoto Kusnoto, Eduardus Bimo Aksono HP
[10.22146/jsv.34684](#) Abstract views : 644 | [views : 644](#)
- Identifikasi Ektoparasit pada Benih Ikan Mas (*Cyprinus carpio*) di Balai Benih Ikan Kabat, Kabupaten Banyuwangi 197-207
Mohammad Faizal Ulkhaq, Darmawan Setia Budi, Gunanti Mahasri, Kismiyati
[10.22146/jsv.34702](#) Abstract views : 6901 | [views : 3401](#)
- Pengaruh Ekstrak Buah Delima Terstandar 40% Ellagic Acid terhadap Profil Darah Tikus Putih Yang Mengalami Nefrotoksitas akibat Induksi Gentamisin 208-215
Bambang Sektiari Lukiswanto, Wiwik Misaco Yuniarti
[10.22146/jsv.34697](#) Abstract views : 1095 | [views : 1426](#)
- Kualitas Oosit Kerbau dari Status Reproduksi Ovarium yang Berlainan 216-222

<https://jurnal.ugm.ac.id/jsv/issue/view/3331/showToc>

FULLS & JOURNALS

[Author Guidelines](#)[Copyright Transfer Form](#)[Publication Ethics](#)[Screening For Plagiarism](#)[Editorial Board](#)[Peer Reviewers](#)[Order Journal](#)[Visitor Statistics](#)

TEMPLATE

Article
template

CITATION ANALYSIS

- ▶ SCOPUS
- ▶ Google Scholar

REFERENCE
MANAGEMENT TOOLS

MENDELEY

grammarly

 EndNote
...Bibliographies Made Easy™

USER

Username Password Remember me

NOTIFICATIONS

- ▶ View
- ▶ Subscribe

JOURNAL CONTENT

Search



Menu

[Home](#) [About](#) [Login](#) [Register](#) [Search](#) [Current](#) [Archives](#) [Announcements](#) [Statistics](#) [Online Submission](#) [Journal History](#) [Indexing](#)

Contact

[Home](#) > [About the Journal](#) > [Editorial Team](#)

Editorial Team

Editor In Chief

Aris Haryanto, Dept. Biochemistry, Faculty of Veterinary Medicine, Universitas Gadjah Mada, Yogyakarta, Indonesia

Editorial Board

Sri Agus Sudjarwo, Faculty of Veterinary Airlangga University, Surabaya, Indonesia

Ni Wayan Kurniani Karja, Faculty of Veterinary Medicine IPB University, Indonesia

Nastiti Wijayanti, Faculty of Biology Universitas Gadjah Mada Yogyakarta, Indonesia

Agustina Dwi Wijayanti, Dept. Farmacology, Faculty of Veterinary Medicine, Universitas Gadjah Mada, Yogyakarta, Indonesia

Devita Anggraini, Dept. Surgery and Radiology, Faculty of Veterinary Medicine, Universitas Gadjah Mada, Indonesia

Dito Anggoro, Depart. of Surgery and Radiology, Faculty of Veterinary Medicine, Universitas Gadjah Mada, Yogyakarta, Indonesia

Hevi Wihadmadyatami, Scopus ID: 56925321000, Dept. Anatomy, Faculty of Veterinary Medicine, Universitas Gadjah Mada, Yogyakarta, Indonesia

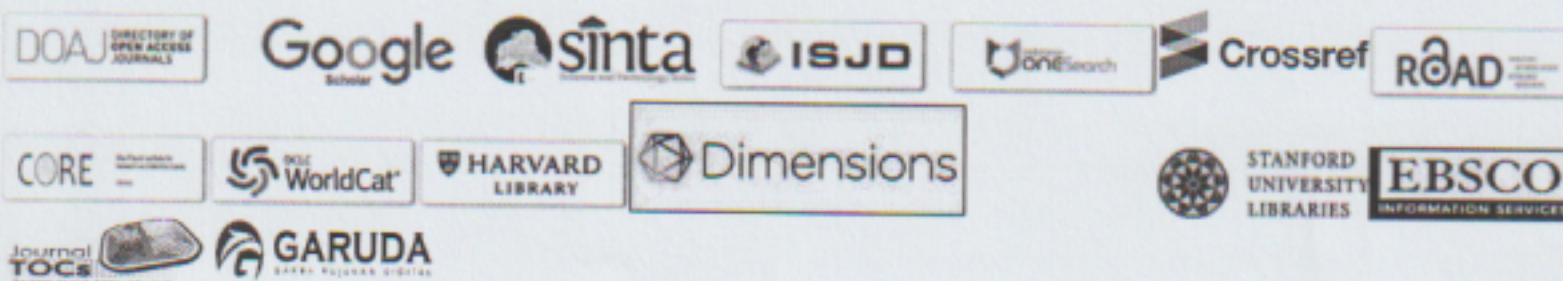
Khrisdiana Putri, Departement of Veterinary Public Health, Faculty of Veterinary Medicine, Universitas Gadjah Mada, Yogyakarta, Indonesia

Assistant Editor

Endah Choiriyah, Faculty of Veterinary Medicine, Universitas Gadjah Mada, Indonesia

Surohmiatun Surohmiatun, Faculty of Veterinary Medicine, Universitas Gadjah Mada, Indonesia

Jurnal Sain Veteriner Indexed by



Copyright of JSV (Jurnal Sain Veteriner) ISSN 0126-0421 (print), ISSN 2407-3733 (online).

Fakultas Kedokteran Hewan, Universitas Gadjah Mada

Jl. Fauna No.2, Karangmalang, Yogyakarta


Phone: 0274-560862

Fax: 0274-560861

Email: jsv_fkh@ugm.ac.id

Jurnal Sain Veteriner is licensed under a Creative Commons Attribution-ShareAlike 4.0 International License.

View My Stats

[Focus & Scope](#)[Author Guidelines](#)[Copyright Transfer Form](#)[Publication Ethics](#)[Screening For Plagiarism](#)[Editorial Board](#)[Peer Reviewers](#)[Order Journal](#)[Visitor Statistics](#)[TEMPLATE](#)Article
template[CITATION ANALYSIS](#)[SCOPUS](#)[Google Scholar](#)[REFERENCE
MANAGEMENT TOOLS](#)[MENDELEY](#)[grammarly](#)[EndNote](#)
Bibliographies Made EasyUsername Password Remember me[NOTIFICATIONS](#)[View](#)[Subscribe](#)[JOURNAL CONTENT](#)Search

Identifikasi Ektoparasit pada Benih Ikan Mas (*Cyprinus carpio*) di Balai Benih Ikan Kabat, Kabupaten Banyuwangi

Identification of Ectoparasites in Goldfish Fry (Cyprinus carpio) in Center of Fish Fry Kabat, Banyuwangi District

Mohammad Faizal Ulkhaq¹, Darmawan Setia Budi¹, Gunanti Mahasri², Kismiyati²

¹Prodi Budidaya Perairan Universitas Airlangga PSDKU Banyuwangi, Jl. Wijayakusuma 11
Banyuwangi

²Fakultas Perikanan dan Kelautan, Universitas Airlangga, Jl. Mulyorejo Kampus C Surabaya
*Email : m-faizalulkhaq@fpkunair.ac.id

Abstract

Diseases caused by parasitic groups get less serious attention from the farmers because it is chronic morbidity and mortality rates and small. However, if observed further, parasitic diseases may trigger secondary infection by bacteria, viruses and fungi that can cause death and high losses. Thus this study aims to identify the types of ectoparasites that infected the seed goldfish in BBI Kabat, Banyuwangi which the results will be used as an early warning to prevent the death of fish in bulk. The research sample in the form of seeds 3-5 cm carp amounted 150 obtained from BBI Kabat, Banyuwangi. Ectoparasites inspection method performed by scraping the surface of the body, fins and gills of fish, and then observed under a microscope with a magnification ranging from 40-400x. The observation of ectoparasites are further identified accordance morphology based on the keys of identification. Identified ectoparasites infect seed goldfish in BBI Kabat, Banyuwangi consists of 8 genus is *Zoothamnium* sp., *Trichodina* sp., *Oodinium* sp., *Vorticella* sp., *Argulus* sp., *Lernaea* sp., *Dactylogyrus* sp., and *Gyrodactylus* sp. Further research is needed to determine the prevalence and intensity of parasites and appropriate measures to prevent the spread of parasites in healthy fish in BBI Kabat, Banyuwangi.

Keyword: Ectoparasites, Goldfish fry, BBI Kabat

Abstrak

Penyakit yang disebabkan oleh golongan parasit kurang mendapatkan perhatian serius dari para pembudidaya karena penyakit ini bersifat kronis serta tingkat mortalitas dan morbiditasnya kecil. Namun jika diamati lebih jauh, penyakit akibat parasit dapat menjadi pemicu terjadinya infeksi sekunder oleh bakteri, virus dan jamur yang dapat menimbulkan kematian dan kerugian tinggi. Penelitian ini bertujuan untuk mengidentifikasi jenis ektoparasit yang menginfestasi benih ikan mas di BBI Kabat, Banyuwangi yang hasilnya nanti dapat dijadikan peringatan awal untuk mencegah terjadinya kematian ikan secara massal. Sampel penelitian berupa benih ikan mas berukuran 3-5 cm sejumlah 150 ekor yang diperoleh dari BBI Kabat, Banyuwangi. Metode pemeriksaan ektoparasit dilakukan dengan cara mengerok permukaan tubuh, sirip dan insang ikan, lalu diamati dibawah mikroskop dengan perbesaran mulai dari 40-400x. Hasil pengamatan ektoparasit selanjutnya diidentifikasi dengan menurut kunci identifikasi. Ektoparasit yang teridentifikasi menginfestasi benih ikan mas di BBI Kabat, Banyuwangi terdiri dari 8 genus yaitu *Zoothamnium* sp., *Trichodina* sp., *Oodinium* sp., *Vorticella* sp., *Argulus* sp., *Lernaea* sp., *Dactylogyrus* sp., dan *Gyrodactylus* sp. Perlu dilakukan penelitian lebih lanjut untuk mengetahui prevalensi dan intensitas parasit serta tindakan yang tepat untuk mencegah penyebaran parasit pada ikan sehat di BBI Kabat, Banyuwangi.

Kata kunci : Ektoparasit, benih ikan mas, BBI Kabat.

Pendahuluan

Penyakit pada ikan masih merupakan salah satu penyebab kematian yang menimbulkan kerugian tinggi pada proses budidaya. Serangan penyakit timbul karena menurunnya sistem imun dalam tubuh ikan yang disertai dengan memburuknya kualitas air, sehingga mempermudah patogen untuk menginfeksi ikan. Agen penyebab penyakit (patogen) ikan dapat berasal dari golongan parasit, bakteri, jamur dan virus. Parasit merupakan organisme yang kebutuhan metabolit esensialnya didapatkan dan bergantung sepenuhnya pada inang (Noble and Noble, 1989).

Penyakit yang disebabkan oleh golongan parasit kurang mendapat perhatian serius dari para pembudidaya dibandingkan penyakit infeksius yang disebabkan oleh virus dan bakteri. Hal ini dikarenakan penyakit ini murni disebabkan oleh parasit dan bersifat kronis, sehingga tidak banyak pembudidaya yang mengobati penyakit ini sebelum terjadi wabah. Bahkan keberadaan penyakit parasit kadang tidak diketahui oleh pembudidaya. Selain itu, tingkat mortalitas dan morbiditas penyakit parasit kadang tidak terlalu signifikan, namun demikian apabila penyakit parasit dicermati lebih jauh, justru akan mengakibatkan kerugian ekonomi yang cukup besar. Tidak jarang pula banyak pembudidaya yang mengalami kerugian akibat terjadi penurunan produksi dikarenakan serangan parasit (Adiwimarta, 2011).

Salah satu faktor yang mempengaruhi keberhasilan budidaya yaitu tersedianya benih yang sehat, karena stadia benih merupakan periode rawan terhadap serangan penyakit. Saat stadia benih, sistem imun dalam tubuh ikan masih belum berkembang secara sempurna sehingga perlawanan tubuh ikan terhadap patogen yang masuk masih lemah (Purbomartono dkk, 2007). Oleh karena itu, diperlukan usaha penyediaan benih ikan yang berkualitas dan bebas dari infeksi patogen yang dilakukan oleh Unit Pembenihan Rakyat (UPR) dan Balai Benih Ikan (BBI) di masing-masing daerah. Di Kabupaten Banyuwangi,

terdapat 2 unit BBI yang menyediakan kebutuhan benih untuk para pembudidaya ikan di wilayah Banyuwangi, yaitu BBI Genteng dan BBI Kabat.

Penelitian mengenai identifikasi ektoparasit di BBI sebagai langkah pertama untuk mengatasi penyakit masih sedikit dilakukan. Hasil penelitian Pujiastuti (2015) melaporkan bahwa jenis ektoparasit yang menyerang ikan konsumsi di BBI Siwarak yaitu *Trichodina* sp., *Ichthyophthyrus multifiliis*, *Oodinium* sp., *Dactylogyrus* sp., *Gyrodactylus* sp., dan *Argulus* sp. Abadiyyah (2010) melaporkan bahwa jenis ektoparasit yang menyerang ikan gurami (*Oshpronemus gouramy* Lac.) di BBI Rambigundam Kabupaten Jember yaitu *Ichthyophthyrus* sp., *Trichodina* sp., *Epistylis* sp., dan *Argulus* sp. Hasil penelitian lain yang dilakukan oleh Cahyono dkk (2006) menyatakan bahwa benih ikan tawes (*Punctius javanicus*) di BBI Sidabowa, Kabupaten Banyumas dan BBI Kutasari, Kabupaten Purbalingga terinfestasi ektoparasit jenis *Trichodina* sp., *Ichthyophthyrus multifiliis*, *Myxobolus* sp., *Epistylis* sp., *Chilodonella* sp., *Vorticella* sp. serta *Apisoma* sp. Informasi mengenai jenis ektoparasit yang menginfestasi benih ikan mas di BBI Kabat, Banyuwangi masih belum ada, sehingga penelitian ini bertujuan untuk mengidentifikasi jenis ektoparasit yang menginfestasi benih ikan mas di BBI Kabat, Banyuwangi. Data mengenai jenis-jenis parasit pada benih ikan mas diharapkan dapat dimanfaatkan sebagai dasar acuan dalam upaya memperbaiki kualitas air kolam, intensifikasi pengelolaan kolam, strategi dalam upaya pencegahan dan pengobatan yang efektif serta manajemen pemeliharaan yang baik. Selain itu, dapat juga dijadikan sebagai bahan pertimbangan oleh pihak pengelola BBI Kabat dan dinas-dinas terkait untuk meningkatkan sarana dan prasarana produksi benih ikan yang berkualitas dalam rangka memenuhi kebutuhan benih ikan bagi para pembudidaya ikan di Kabupaten Banyuwangi.

Materi dan Metode

Penelitian ini dilaksanakan selama 3 bulan yaitu pada bulan September sampai Desember 2016 di Laboratorium Basah Program Studi Di luar Kampus Utama (PSDKU) Universitas Airlangga di Banyuwangi. Sampel penelitian benih ikan mas diambil dari kolam pembenihan di BBI Kabat Banyuwangi berukuran 3-5 cm sejumlah 150 ekor. Pengambilan sampel dilakukan secara acak dan menyeluruh di kolam pemeliharaan benih di BBI Kabat. Hal ini dilakukan agar sampel ikan mas benar-benar mewakili seluruh lokasi penelitian. Penelitian ini menggunakan metode survei untuk identifikasi ektoparasit dengan cara mengambil sampel ikan tanpa menunggu adanya laporan dari pembudidaya (Herlina, 2016). Lokasi tempat pengambilan sampel benih ikan ditentukan dengan sengaja (*purposive sampling*) dan sampel ikan yang diambil sejumlah 5% dari total populasi ikan di BBI Kabat.

Pemeriksaan ektoparasit dilakukan dengan metode pengerokan (*scrapping*) pada permukaan tubuh, sirip dan insang. Sebelum dilakukan pemeriksaan, ikan dimatikan dengan cara menusuk bagian kepala dengan jarum penusuk. Kemudian dilakukan pemeriksaan pada kulit, sisik dan sirip dengan mengerok lendir yang terdapat pada kulit/sisik dan sirip dengan menggunakan scalpel di atas gelas objek, lalu ditutup dengan gelas penutup. Selanjutnya masing-masing preparat diamati di bawah mikroskop dengan pembesaran mulai 40-400x dan diambil gambarnya untuk dicocokkan dengan buku identifikasi. Hasil identifikasi parasit selanjutnya dianalisis secara deskriptif dengan membandingkan bentuk morfologi sesuai dengan literatur yaitu Woo (2006) dan Kabata (1985).

Hasil dan Pembahasan

Berdasarkan hasil pengamatan secara mikroskopis pada benih ikan mas (*Cyprinus carpio*) dari BBI Kabat Banyuwangi ditemukan jenis

ektoparasit yang menginfestasi benih ikan mas seperti tertera pada Tabel 1.

Hasil identifikasi menunjukkan 4 jenis ektoparasit dari golongan Protozoa yaitu *Zoothamnium* sp., *Trichodina* sp., *Oodinium* sp. dan *Vorticella* sp.; 2 jenis ektoparasit dari golongan Crustacea yaitu *Argulus* sp., dan *Lernaea* sp.; dan 2 jenis ektoparasit dari golongan Trematoda yaitu *Dactylogyrus* sp., dan *Gyrodactylus* sp. Jenis ektoparasit yang ditemukan pada benih ikan mas memiliki predileksi di sirip dan kulit. Hal ini disebabkan karena sirip dan kulit merupakan organ tubuh paling luar dan langsung berhubungan dengan air sehingga parasit akan lebih mudah menempel pada bagian tubuh tersebut. Kabata (1985) dalam Riko dkk. (2012) menyatakan bahwa kulit dan sirip ikan mengandung banyak lendir yang merupakan makanan bagi parasit sehingga banyak parasit berkumpul di

Tabel 1. Jenis ektoparasit yang menginfestasi benih ikan mas (*Cyprinus carpio*) di BBI Kabat Banyuwangi

No.	Jenis Ektoparasit	Predileksi		
		Sirip	Kulit	Insang
1.	<i>Zoothamnium</i> sp.	-	v	-
2.	<i>Trichodina</i> sp.	-	v	-
3.	<i>Oodinium</i> sp.	-	v	-
4.	<i>Vorticella</i> sp.	-	v	-
5.	<i>Argulus</i> sp.	v	v	-
6.	<i>Lernaea</i> sp.	v	v	-
7.	<i>Dactylogyrus</i> sp.	-	-	v
8.	<i>Gyrodactylus</i> sp.	-	v	-

organ tersebut. Penjelasan secara rinci dari masing-masing ektoparasit yang menginfestasi benih ikan mas yaitu sebagai berikut:

Zoothamnium sp.

Zoothamnium sp. yang telah teridentifikasi pada penelitian ini memiliki bentuk oval, bersilia dan berkoloni yang terdiri dari 5 individu. Berdasarkan klasifikasinya, parasit *Zoothamnium* sp. termasuk

dalam golongan *Protozoa Ciliata*, yaitu parasit yang memiliki silia sebagai alat geraknya. Klasifikasi *Zoothamnium* sp. menurut Hu and Song (2001) yaitu: Filum : *Ciliophora*, Kelas : *Oligohymenophorea*, Ordo : *Sessilida*, Famili : *Zoothamniidae*, Genus : *Zoothamnium*, Spesies : *Zoothamnium* sp.

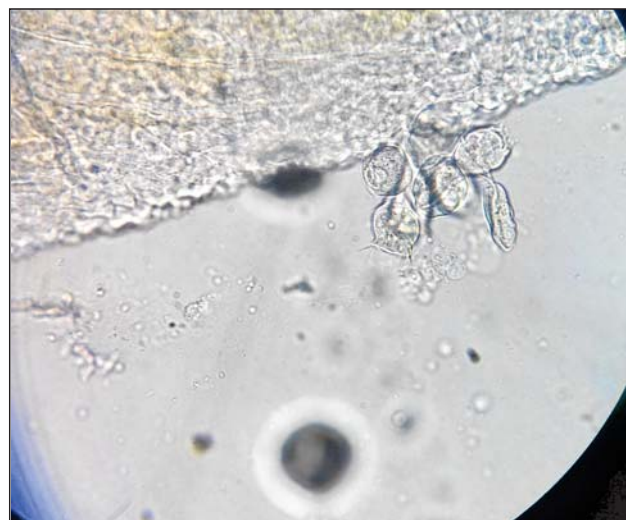Zoothamnium sp. merupakan Ciliata yang hidup normal pada perairan, akan tetapi populasinya akan meningkat seiring dengan menurunnya kualitas air dan akan menimbulkan wabah pada ikan yang dibudidayakan. Gejala klinis ikan yang terserang parasit ini yaitu adanya luka di kulit, sisik atau sirip, pendarahan, dan memperlihatkan gejala *flashing* (Mahasri dkk. 2009). Mohan (2003) menyatakan bahwa keberadaan ektoparasit protozoa seperti *Zoothamnium* sp. dapat menyebabkan kematian pada ikan terutama pada stadia benih, hal ini didukung dengan kondisi perairan yang buruk seperti oksigen yang rendah dan tingginya bahan organik yang dapat mempercepat proses perkembangan parasit. Hasil penelitian yang dilakukan oleh Dash *et al.* (2015) melaporkan infestasi *Zoothamnium* sp pada Exotic carp di India dengan prevalensi sebesar 20%. Hasil pengamatan *Zoothamnium* sp. pada benih ikan mas (*Cyprinus carpio*) dapat dilihat pada Gambar 1.

***Trichodina* sp.**

Trichodina sp. yang teridentifikasi dalam penelitian ini memiliki bentuk bulat yang dilengkapi dengan dentikel sebagai alat untuk menempel dan memiliki silia di sekeliling tubuhnya. Hal ini sesuai dengan pernyataan Azmi dkk. (2013) yang menyatakan bahwa *Trichodina* sp. berbentuk lingkaran menyerupai piring dan terdapat silia di tepi tubuhnya yang digunakan sebagai pergerakan parasit. Parasit *Trichodina* sp. termasuk dalam parasit dari golongan Protozoa dengan klasifikasi yaitu: Filum: *Ciliophora*, Kelas: *Oligohymenophorea*, Ordo : *Peritrichida*, Famili: *Trichodinidae*, Genus: *Trichodina*, Spesies: *Trichodina* sp. (Tang and Zhao,

2013).

Trichodina sp. menginfestasi benih ikan



Gambar 1. *Zoothamnium* sp. (perbesaran 100x)

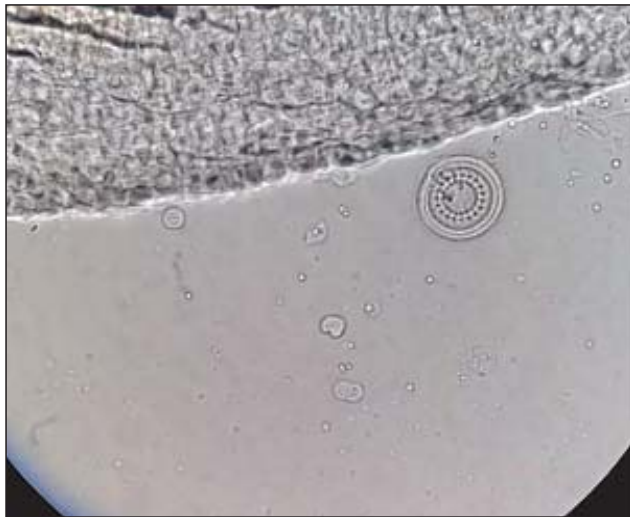dengan cara menempel dan mengakibatkan ikan menjadi lemah dan sering menggesek-gesekkan tubuhnya pada dinding kolam, sehingga menimbulkan luka dan pendarahan (Arbie dkk., 2014). Hasil penelitian Roohi *et al.* (2016) melaporkan bahwa ikan *Carassius auratus* yang dipelihara di kolam di Provinsi Guilan, Iran Utara terinfestasi 11 jenis ektoparasit, salah satunya yaitu *Trichodina* sp. Iqbal and Haroon (2014) menyatakan bahwa ikan mas dan beberapa jenis ikan hias yang diimpor ke Pakistan ditemukan positif terinfestasi 12 spesies ektoparasit, salah satunya yaitu *Trichodina* sp.

Parasit *Trichodina* sp merupakan salah satu masalah yang banyak ditemukan pada kegiatan budidaya di tambak, kolam maupun akuarium (Arthur and Lom, 1994). Hal ini diduga berkaitan dengan adanya fluktuasi suhu yang berpengaruh pada kondisi stress ikan. Ikan yang mengalami stress akan menurunkan sistem kekebalan tubuh sehingga ikan menjadi mudah terinfeksi patogen. Selain itu, kandungan oksigen terlarut dan kepadatan ikan yang tinggi dapat mempermudah perpindahan parasit antar ikan (Hossain *et al.* 2008). Hasil pengamatan *Trichodina* sp. dapat dilihat pada gambar 2.

Oodinium sp.

Oodinium sp. yang teridentifikasi dalam penelitian ini memiliki bentuk oval seperti balon yang dilengkapi dengan rhizoid untuk alat menempel. Manurung dan Gaghenggang (2016) menyatakan bahwa *Oodinium sp.* menempel pada ikan dengan menggunakan flagela yang kemudian membentuk batang yang menghisap masuk ke dalam kulit dan selaput lendir pada tubuh ikan. Parasit *Oodinium sp.* termasuk dalam ektoparasit Protozoa dengan klasifikasi : Filum : *Protozoa*, Kelas : *Flagellata*, Ordo : *Dirofirida*, Famili : *Oodinidae*, Genus : *Oodinium*, Spesies : *Oodinium sp.* (Kabata, 1985).

Oodinium sp. merupakan ektoparasit yang menyebabkan penyakit velvet dan menginfestasi kulit dan insang ikan. Ikan yang terinfestasi parasit



Gambar 2. *Trichodina sp.* (perbesaran 100x)

Oodinium sp. menunjukkan gejala anoreksia serta terjadi pendarahan, dan pada infeksi yang berat permukaan kulit ikan terlihat seperti lapisan seperti bludru (Sumiati dan Aryati, 2010). Infeksi *Oodinium sp.* disebabkan karena penetrasi rizoid kedalam sel epitel inang, sehingga menyebabkan nekrosis, pendarahan dan mengalami infeksi sekunder oleh bakteri bakteri dan jamur (Kabata, 1985).

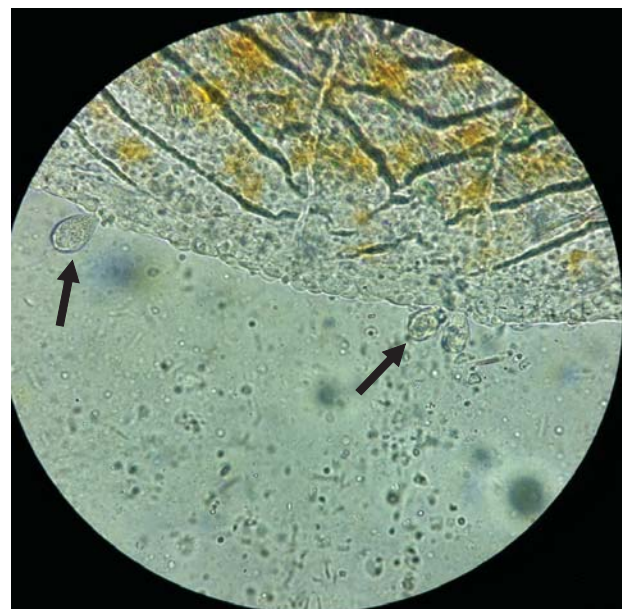
Pujiastuti (2015) melaporkan bahwa ditemukan 6 jenis ektoparasit yang menginfestasi ikan

di BBI Siwarak, salah satunya yaitu *Oodinium sp.* Hasil penelitian Herowati dkk. (2014) menyatakan bahwa ikan mas yang dipelihara secara polikultur di Desa Beji, Kecamatan Kedung Banteng, Kabupaten Banyumas terinfestasi 6 jenis ektoparasit, diantaranya yaitu *Oodinium sp.* Hasil pengamatan *Oodinium sp.* dapat dilihat pada Gambar 3.

Vorticella sp.

Vorticella sp. yang teridentifikasi pada penelitian ini memiliki bentuk oval dan dikelilingi oleh silia, dilengkapi dengan tangkai yang digunakan sebagai organ untuk menempel. Hadiroseyani dkk. (2006) menyatakan bahwa *Vorticella sp.* memiliki ciri bentuk yang khas, bagian adoral membran dapat membuka dan menutup seperti rambut getar untuk mendapatkan makanan dari lingkungan, serta tangkai yang berfungsi untuk menempel pada organ inang atau substrat dan mengambil makanan. Klasifikasi *Vorticella sp.* yaitu: Filum : *Ciliophora*, Kelas : *Oligomenophorea*, Ordo : *Sessilida*, Famili : *Vorticellidae*, Genus : *Vorticella*, Spesies: *Vorticella sp.* (Sun *et al.* 2006).

Vorticella sp. merupakan ektoparasit



Gambar 3. *Oodinium sp.* (Perbesaran 100x)


komensal yang ditemukan dan hidup dalam tubuh inang serta mengambil lendir sebagai makanannya. *Vorticella* sp. memiliki toleransi salinitas yang luas, sehingga dapat ditemukan menginfestasi ikan air payau dan laut. Selain itu, *Vorticella* sp. dapat juga ditemukan pada air yang mengandung bahan organik yang sangat tinggi dan memiliki alat pengait yang dapat merusak pada kulit inang (Tumbol dkk., 2011).

Hasil penelitian Abdel-Azeem *et al.* (2014) melaporkan bahwa *Vorticella* sp. ditemukan telah menginfestasi ikan nila di Saudi Arabia. Hasil penelitian lain yang dilakukan oleh Mohammadi *et al.* (2012) menyatakan bahwa pada insang dan kulit ikan *Discus* (*Symphysodon discus*) dan Oscar (*Astronotus ocellatus*) telah terinfestasi 5 jenis ektoparasit, salah satunya yaitu *Vorticella* sp. Hasil pengamatan *Vorticella* sp. dapat dilihat pada gambar 4.

***Argulus* sp.**

Argulus sp. yang teridentifikasi pada penelitian ini memiliki bentuk oval dan terlihat dengan mata telanjang. Parasit ini memiliki 4 pasang kaki, sepasang maxilla untuk menempel dan sepasang bintik mata. Wardany dan Kurniawan (2014) menyebutkan bahwa *Argulus* sp. memiliki bentuk bulat pipih, transparan dan dilengkapi alat untuk menempel pada tubuh ikan. *Argulus* sp. termasuk dalam ektoparasit golongan krustasea dengan klasifikasi yaitu: Filum : *Arthropoda*, Kelas: *Branchiura*, Ordo : *Arguloida*, Famili : *Argulidae*, Genus : *Argulus*, Spesies : *Argulus* sp. (William, 2003).

Argulus sp. atau sering disebut sebagai kutu ikan menginfestasi kulit dan sirip ikan, bahkan dapat juga pada insang ikan. Efek dari gigitan *Argulus* sp. menyebabkan ikan menjadi timbul luka, iritasi, borok dan nekrosis (Robin, 2007). Parasit ini senang berlindung di bawah sisik ikan dan pangkal sirip. Jika ikan terinfestasi berat, tubuh ikan akan menggesek-gesekkan pada pinggir kolam maupun benda lain



Gambar 4. *Vorticella* sp. (pembesaran 100x)

dalam air (Juwahir *et al.*, 2016).

Prevalensi dan intensitas *Argulus* sp. pada inang berbeda untuk setiap musim karena perbedaan suhu yang terjadi. Selain itu, tingkat kepadatan ikan yang tinggi dan arus air yang rendah dapat meningkatkan derajat infeksi serta mempercepat perkembangan *Argulus* sp. Benih ikan umumnya lebih rentan terinfestasi *Argulus* sp dibandingkan ikan yang dewasa (Khan *et al.* 2017).

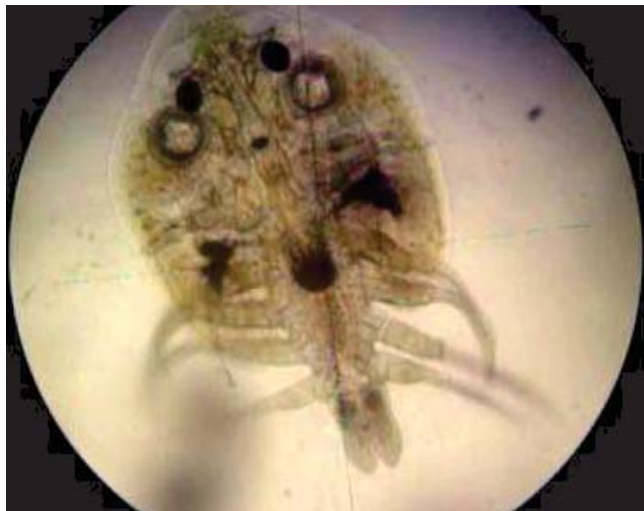Muchlisin dkk. (2014) menemukan infestasi *Argulus* sp. pada ikan *Tor tambra* di Kabupaten Nagan Raya, Provinsi Aceh. Hasil penelitian serupa oleh Dawar *et al.* (2015) menyatakan bahwa infestasi *Argulus* sp. juga ditemukan pada ikan mas di Pakistan. Gambar *Argulus* sp hasil penelitian dapat dilihat pada Gambar 5.

***Lernaea* sp.**

Lernaea sp. yang teridentifikasi pada penelitian ini memiliki bentuk yang memanjang menyerupai jarum, terlihat secara makroskopis, dan dibagian ujung terdapat kait sebagai alat penempel pada tubuh inang. Nofyan dkk. (2015) menyatakan bahwa parasit *Lernaea* sp. jika dilihat dengan mata telanjang tampak seperti lidi halus, bagian anterior terdapat jangkar yang digunakan untuk menghujam ke dalam daging inangnya dan bagian posterior terdapat

abdomen. Klasifikasi ektoparasit *Lernaea* sp. menurut Kabata (1985) yaitu: Filum : *Arthropoda*, Kelas : *Crustacea*, Ordo : *Cyclopoida*, Famili : *Lernaeidae*, Genus : *Lernaea*, Spesies : *Lernaea* sp.

Ikan yang terinfestasi *Lernaea* sp. mengalami



Gambar 5. *Argulus* sp. (Perbesaran 40x)

pertumbuhan yang lambat, dan pada infestasi yang berat dapat mengakibatkan kematian karena gangguan dalam mengambil dan memperoleh makanan. Hal ini disebabkan karena infestasi parasit yang sudah sampai ke seluruh tubuh ikan, termasuk mulut (Tumbol dkk. 2011). Intensitas dan kelimpahan *Lernaea* sp. semakin meningkat seiring dengan meningkatnya umur dan usia inang. Ikan yang dewasa mengalami akumulasi parasit dalam jangka waktu lebih lama dibandingkan ikan muda. (Gutierrez-Galindo and Lacasa-Millan, 2005)

Lernaea sp. dilaporkan telah menginfestasi ikan hias dari spesies *Poecilia latipinna* dan *Xiphophorus helleri* di Iran (Mirzaei, 2015). Selain itu, parasit ini juga telah menginfestasi dan menimbulkan wabah pada ikan mas di Danau Choghakhor, Iran (Raissy *et al.* 2012). Gambar *Lernaea* sp yang ditemukan saat penelitian dapat dilihat pada Gambar 6.

***Dactylogyrus* sp.**

Dactylogyrus sp. yang teridentifikasi pada penelitian ini memiliki bentuk lonjong, dengan bintik

mata di bagian anterior dan dibagian posterior terdapat alat untuk menempel pada inang. Alminah (2015) menyatakan bahwa cacing *Dactylogyrus* sp. memiliki jangkar pada bagian posterior dan dua pasang bintik mata pada ujung anterior. Terdapat *ophisthaptor* yang berfungsi untuk melekatkan cacing pada tubuh inang. Parasit ini termasuk dalam ektoparasit golongan cacing dengan klasifikasi yaitu: Filum : *Platyhelminthes*, Kelas : *Trematoda*, Ordo : *Monogenea*, Famili : *Dactylogyridae*, Genus : *Dactylogyrus*, Spesies : *Dactylogyrus* sp. (Cloutman,



Gambar 6. *Vorticella* sp. (pembesaran 100x)

1994).

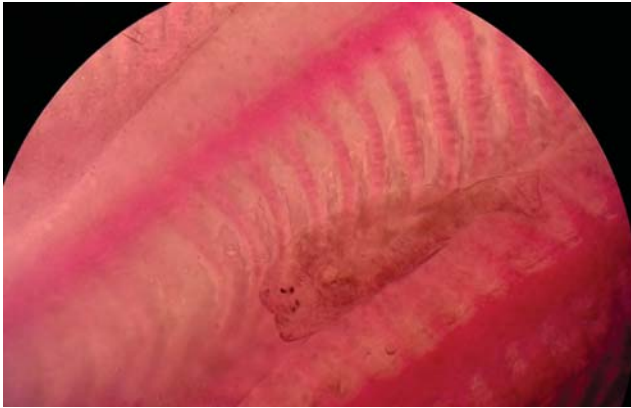
Infestasi parasit *Dactylogyrus* sp. menyebabkan perubahan histopatologis berupa nekrosis pada insang yang berwarna kekuningan atau putih, pembengkakan pada lamela insang, hiperplasia dan fusi pada sel epitel. Selain itu juga terjadi proliferasi di kartilago hialin dan lamela sekunder (Sudaryatma dan Eriawati, 2012). Perkembangan parasit *Dactylogyrus* sp. dipengaruhi oleh suhu, konsentrasi oksigen dalam perairan, ukuran dan umur inang (Tekin-Ozan *et al.* 2008)

Parasit *Dactylogyrus* sp. dilaporkan telah menyerang ikan yang hidup di Sungai Eufrat, Al-Musaib, Irak Tengah (Mhaisen *et al.* 2015) dan ikan patin di kolam tadah hujan di Kecamatan Seruyan

Hilir, Kabupaten Seruyan (Herlina, 2016). Gambar parasit *Dactylogyrus* sp. hasil penelitian dapat dilihat pada Gambar 7.

***Gyrodactylus* sp.**

Gyrodactylus sp. yang teridentifikasi dalam penelitian ini memiliki bentuk lonjong dan di bagian



Gambar 7. *Dactylogyrus* sp. (perbesaran 100x)

posterior terdapat alat pengait untuk menempel pada tubuh inang. Azmi dkk. (2013) menyatakan bahwa *Gyrodactylus* sp. memiliki tubuh panjang, 16 pengait dan 1 pasang anchor yang saling berhubungan di bagian posterior, tidak memiliki mata dengan oesophagus yang panjang. *Gyrodactylus* sp. termasuk dalam ektoparasit cacing dengan klasifikasi yaitu: Filum : *Platyhelminthes*, Kelas : *Trematoda*, Ordo : *Monogenea*, Famili : *Gyrodactylidae*, Genus : *Gyrodactylus*, Spesies : *Gyrodactylus* sp. (Beverly-Burton, 1984).

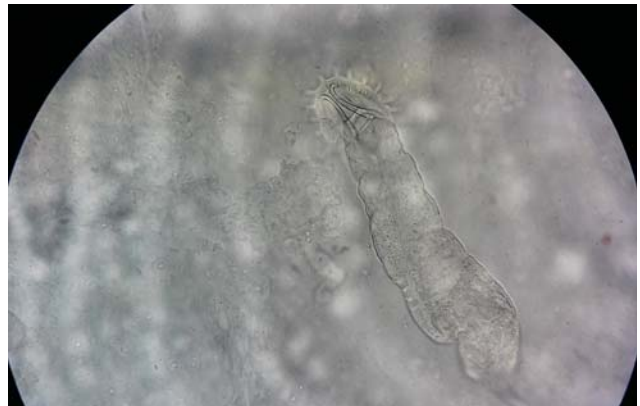Ikan yang terinfestasi *Gyrodactylus* sp. menimbulkan gejala klinis berupa ikan lemah, tidak nafsu makan, pertumbuhan lambat, tingkah laku renang yang tidak normal disertai produksi lendir yang berlebihan. Selain itu, ikan terlihat berkumpul di saluran air masuk atau mengapung di permukaan air. Pada infestasi yang berat, ikan terlihat timbul luka, pendarahan dan nekrosis jaringan (Putri dkk. 2016). *Gyrodactylus* sp. lebih banyak menginfeksi benih ikan dan mengakibatkan kematian yang tinggi. Keberadaan parasit ini pada tubuh ikan sering menyebabkan

terjadinya ko-infeksi dengan ektoparasit lain seperti *Trichodina* dan *Chilodonella* (Ergens, 1988).

Gyrodactylus sp. dilaporkan telah menginfestasi ikan *Channa punctatus* di Waduk Lower Manain, India (Bommakanti, 2016) dan menjadi penyebab infeksi sekunder VHSV pada ikan *Merlangius merlangus* akibat luka yang ditimbulkan (Ogut and Cavus, 2014). Gambar *Gyrodactylus* sp. hasil penelitian dapat dilihat pada Gambar 8.

Kesimpulan

Ektoparasit yang teridentifikasi menginfestasi benih ikan mas di BBI Kabat, Banyuwangi terdiri dari



Gambar 8. *Gyrodactylus* sp. (Perbesaran 100x)

8 genus yaitu *Zoothamnium* sp., *Trichodina* sp., *Oodinium* sp., *Vorticella* sp., *Argulus* sp., *Lernaea* sp., *Dactylogyrus* sp., dan *Gyrodactylus* sp. Perlu dilakukan penelitian lebih lanjut untuk mengetahui prevalensi dan intensitas parasit serta tindakan yang tepat untuk mencegah penyebaran parasit pada ikan sehat di BBI Kabat, Banyuwangi.

Daftar Pustaka

Abadiyyah, R. (2014). Prevalensi dan intensitas ektoparasit yang menyerang gurami (*Osphronemus gouramy* Lac.) di Balai Benih Ikan Rambigundam Kabupaten Jember. Skripsi. Program Studi Biologi. Fakultas Matematika dan Ilmu Pengetahuan Alam, Universitas Jember, Jember.

- Abdel-Azeem S., Abdel-beki, Gewik, MM., and Al-Quraishy, S. (2013). First records of *Ambiphrya* and *Vorticella* spp. (Protozoa, Ciliophora) in cultured Nile tilapia (*Oreochromis niloticus*) in the Central Region of Saudi Arabia. *Saudi J. of Bio. Sci. Inpress*.
- Adiwimarta, K.I.S. (2011). Kontrol biologi untuk mengatasi penyakit parasiter. Pidato pengukuhan guru besar Fakultas Peternakan Universitas Gadjah Mada, 2 Agustus 2011. Yogyakarta. 12 hal.
- Alminiah, A. (2015). Pengendalian ektoparasit pada benih ikan mas (*Cyprinus carpio* L.) dengan penambahan garam dapur (NaCl) di Balai Benih Perikanan Plalangan Kalisat Kabupaten Jember. Skripsi. Program Studi Biologi. Fakultas Matematika dan Ilmu Pengetahuan Alam, Universitas Jember, Jember.
- Arbie, M., dan Syamsudin, M. (2014). Prevalensi dan intensitas *Trichodina* sp. pada kulit dan insang ikan mas (*Cyprinus carpio*) di Balai Pengembangan Budidaya Ikan Air Tawar (BPBIAT) Gorontalo. Program Studi Budidaya Perairan. Fakultas Ilmu-Ilmu Pertanian, Universitas Negeri Gorontalo, Gorontalo.
- Arthur, JR., and Lom, J. (1984). Trichodinid protozoa (Ciliophora: Peritricha) from freshwater fishes of Rybinsk Reservoir, USSR. *J. Protozool.* 31: 82-91
- Azmi, H., Rini, D., dan Kariada, N., (2013). Identifikasi ektoparasit pada ikan koi (*Cyprinus carpio*) di Pasar Ikan Hias Jurnatan Semarang. *Unnes J. of Life Sci.* 2(2): 64-70.
- Beverley-Burton, M. (1984). *Monogenea and Turbellaria*. In: [ed.] Guide to the Parasites of Fishes of Canada. Part 1. Margolis, L. and Kabata, Z. Canada Special Publication Fisheries Aquatic Science. Canada. 74:209
- Bommakanti, L. (2016). Prevalence of *Gyrodactylus* sp. in *Channa punctatus* (Bloch, 1793) monogenean ectoparasite Family: Gyrodactilidae at Lower Manair Dam. *Int. J. of Cur. Mic. and Appl. Sci.* 5(9): 496-507.
- Cahyono, PM., Mulia, DS., dan Rochmawati, E. (2006). Identifikasi ektoparasit protozoa pada benih ikan tawes (*Puntius javanicus*) di Balai Benih Ikan Sidabowa Kabupaten Banyumas dan Balai Benih Ikan Kutasari Kabupaten Purbalingga. *Jurnal Protein.* 13(2): 181-187.
- Cloutman, DG. (1994). Two new species of *Dactylogyrus* (Monogenea: Dactylogiridae) from *Notropis alborus* (Pisces: Cyprinidae), with comment on inferred host relationships. *J. Helminthol. Soc. Wash.* 6(1): 22-25.
- Dash, G., Majumder, D. and Ramudu, R.K. (2015). Seasonal distribution of parasites in freshwater exotic carps of West Bengal, India. *Indian J. Anim. Res.* 49(1): 95-102.
- Dawar, FU., Khan, MF., Kamal, R. and Ullah, S. (2015). Prevalence of parasites in fresh water pond fishes from District D.I Khan, Pakistan. *J. of Zoo. Stud.* 2(2): 47-50.
- Ergens, B. (1988). A Survey of the result of studies on *Gyrodactylus katharineri* Malmberg 1964 (Gyrodactilidae: Monogenea). *Fol. Parasit.* 50: 319-327.
- Gutierrez-Galindo, JF., and Lacasa-Millan, MI. (2005). Population dynamics of *Lernaea cyprinacea* (Crustacea: Copepoda) on four cyprinid species. *Dis. Aquat. Org.* 67: 111-114.
- Hadiroseyani, Y., Hariyadi, P. dan Nuryati, S. (2006). Inventarisasi parasit lele dumbo *Clarias* sp. di daerah Bogor. *Jurnal Akuakultur Indonesia.* 5(2): 167-177.
- Herlina, S. (2016). Prevalensi dan identifikasi ektoparasit pada ikan patin (*Pangasius djambal*) pada kolam tadah hujan di Kecamatan Seruyan Hilir Kabupaten Seruyan. *Jurnal Ilmu Hewani Tropika.* 5(1): 15-18.
- Herowati, S., Rokhmani, dan Riwidiharso, E. (2014). Keragaman dan prevalensi ektoparasit serta intensitasnya pada ikan mas (*Cyprinus carpio*) secara polikultur di Desa Beji Kecamatan Kedungbanteng Kabupaten Banyumas. Fakultas Biologi, Universitas Jendral Soedirman, Purwokerto.
- Hossain, MD., Hossain, MK., Rahaman, MH., Akter, A., and Khanom, DA. (2008). Prevalence of ectoparasites of carp fingerlings at Santaher, Bogra. *J. Zool Rajashi Univ.* 27: 17-19
- Hu, X., and Song, W. (2001). Description of *Zoothamnium chlamydis* sp. n. (Protozoa: Ciliophora: Peritrichida), an ectocommensal peritrichous ciliate from cultured scallop in North China. *Act. Protozool.* 40: 215-220.

- Iqbal, Z., and Haroon, F. (2014). Parasitic infections of some freshwater ornamental fishes imported in Pakistan. *Pakistan J. Zoo.* 46(3): 651-656.
- Juwahir, A., Ya'la, ZR., dan Rusaini. (2016). Prevalensi dan intensitas ektoparasit pada ikan mas (*Cyprinus carpio* L.) di Kabupaten Sigi. *J. Agrisains.* 17(2): 50-57.
- Kabata, Z. (1985). *Parasites and Diseases of Fish Cultured in The Tropics.* Taylor and Francis. London and Philadelphia. 318 p.
- Khan, S., Ali, W., Javid, M., Ullah, I., Hussain, G., Shahnaz, Z., Ullah, I., and Ullah, I. (2017). Prevalence of *Argulus* in common carp (*Cyprinus carpio*) from D.I. Khan (Khyber Pakhtunkhwa) Pakistan. *JEZS* 5(1): 203-205.
- Mahasri, G., Sunarti, Triastuti, J., dan Juniastuti, T. (2009). Kerusakan dan jumlah hemosit udang windu (*Penaeus monodon* Fab.) yang mengalami zoothamniosis. *Jurnal Ilmiah Perikanan dan Kelautan* 1(1): 21-29.
- Manurung, UN., dan Gaghegang, F. (2016). Identifikasi dan prevalensi ektoparasit pada ikan nila (*Oreochromis niloticus*) di kolam budidaya Kampung Hiung, Kecamatan Manganitu, Kabupaten Kepulauan Sangihe. *Budidaya Perairan* 4(2): 26-30.
- Mhaisen, FT., Al-Rubiae, ARL., and Al-Sa'adi BAH. (2015). Monogenean parasites of fishes from the Euphrates River at Al-Musaib City, Mid Iraq. *Am. J. Bio. and Life Sci.* 3(2): 50-57.
- Mirzaei, M. (2015). Prevalence and histopathologic study of *Lernaea cyprinacea* in two species of ornamental fish (*Poecilia latipinna* and *Xiphophorus helleri*) in Kerman, South-East Iran. *Turkiye Parasitol. Derg.* 39: 222-226.
- Mohammadi, F., Mousavi, SM., and Rezaie, A. (2012). Histopathological study of parasitic infestation of skin and gill on Oscar (*Astronotus ocellatus*) and Discus (*Symphosodon discus*). *Int. J. the Bio. Soc.* 5(1): 88-93.
- Mohan, CV. (2003). Species introductions: impacts on aquatic animal health and trade. Presentation at the Aquamarket Shrimp Session, Manila, Philippines, June 2-6 2003.
- Muchlisin, ZA., Munazir, AM., Fuady, Z., Winaruddin, Sugianto, Adlim, M., Fadli, N., and Hendri, A., (2014). Prevalence of ectoparasites on mahseer fish (*Tor tambra* Valenciennes, 1842) from aquaculture ponds and wild population of Nagan Raya District, Indonesia. *Int. J. the Bio. Soc.* 6(3): 148-152.
- Noble, G.A and E.R. Noble. (1989). *Parasitologi : Biologi parasit hewan.* Terjemahan: Wardiarto. Gadjah Mada University Press. Yogyakarta. hal 3-44.
- Nofyan, E., Ridho, MR., dan Fitri, R. (2015). Identifikasi dan prevalensi ektoparasit dan endoparasit pada ikan nila (*Oreochromis niloticus* Linn) di Kolam Budidaya Palembang, Sumatera Selatan. Prosiding Semirata 2015 bidang MIPA BKS-PTN Barat Universitas Tanjungpura Pontianak Hal 19–28.
- Ogut, H., and Cavus, N. (2014). A Comparison of ectoparasite prevalence and occurrence of Viral Haemorrhagic Septicemia Virus (VHSV) in whiting *Merlangius merlangus euxinus*. *Rev de Biol. Mar. y Ocean.* 49(1): 91-96.
- Pujiastuti. (2015). Identifikasi dan prevalensi ektoparasit pada ikan konsumsi di Balai Benih Ikan Siwarak. Skripsi. Fakultas Keguruan dan Ilmu Pendidikan, Universitas Negeri Semarang, Semarang.
- Purbomartono, C., Isaetin, M., dan Suwarsito. (2007). Ektoparasit benih ikan gurami (*Osphronemus gouramy* Lac.) di Unit Perikanan Rakyat (UPR) Beji dan Sidabowa, Kabupaten Banyumas. Skripsi. Fakultas Perikanan dan Ilmu Kelautan, Universitas Muhammadiyah Purwokerto, Purwokerto.
- Putri, SM., Haditomo, AHC., dan Desrina. (2016). Infestasi monogenea pada ikan konsumsi air tawar di Kolam Budidaya Desa Ngrajek Magelang. *J. of Aquac. Manage. and Techn.* 5(1): 162-170.
- Raissy, M., Sohrabi, HR., Rashedi, M., and Ansari, M. (2013). Investigation of a parasitic outbreak of *Lernaea cyprinacea* Linnaeus (Crustacea: Copepoda) in cyprinid fish from Choghakhor Lagoon. *Iranian J. of Fish. Sci.* 12(3): 680-688.
- Riko, YA., Rosidah, dan Titin H., (2012). Intensitas dan prevalensi ektoparasit pada ikan bandeng (*Chanos chanos*) dalam keramba jaring apung di Waduk Cirata Kabupaten Cianjur Jawa Barat. *Jurnal Perikanan dan Kelautan* 3(4): 231-241.

- Robin. (2007). Inventarisasi parasit pada ikan hias botia (*Botia macracanthus*) di Sungai Kelekar, Kabupaten Ogan Ilir, Provinsi Sumatera Selatan. *Akuatik-Jurnal Sumberdaya Perairan* 2(1): 1-7.
- Roohi, JD., Ghasemzadeh, K., and Amini, M. (2016). Occurrence and intensity of parasites in goldfish (*Carassius auratus* L.) from Guilan Province Fish Ponds, North Iran. *Croatian J. of Fish.* 74: 20-24.
- Sudaryatma, PE., dan Eriawati NN. (2012). Histopatologis insang ikan hias air laut yang terinfestasi *Dactylogyrus* sp. *Jurnal Sain Veteriner* 30(1): 68-75.
- Sumiati, T. dan Aryati, Y. (2010). Penyakit parasitik pada ikan hias air tawar. Prosiding Forum Inovasi Teknologi Akuakultur. 963-967.
- Sun, P., Song, W., Clamp, J., and Al-Rasheid, KAS., (2006). Taxonomic characterization of *Vorticella fusca* Precht, 1935 and *Vorticella parapulchella* n. sp., two marine peritrichs (Ciliophora, Oligohymenophorea) from China. *J. Eukaryot. Microbiol.* 53(5): 348-357.
- Tang, F. and Zhao, Y. (2013). Record of three new *Trichodina* species (Protozoa, Ciliophora) parasitic on gills of freshwater fishes from Chongqing, China. *African J. of Microb. Res.* 7(14): 1226-1232.
- Tekin-Ozan, S., Kir, I., and Barlas, M., (2008). Helminth parasites of common carp (*Cyprinus carpio* L., 1758) in Beysehir Lake and population dynamic related in month and host size. *Turk. J. Fish Aquat Sci.* 8: 201-205.
- Tumbol, RA., Longdong, SN. dan Kanoli, TA. (2011). Identifikasi, tingkat insidensi, indeks dominasi dan tingkat kesukaan parasit pada sidat (*Anguilla marmorata*). *Biota* 16(1): 114-127.
- Wardhany, KH., dan Kurniawan, N. (2014). Eksplorasi ektoparasit pada ikan famili Cyprinidae di kolam rumah makan wilayah Malang Raya. *Jurnal Biotropika* 2(2): 87-91.
- William, JP. (2003). *Argulus ambystoma*, A new species parasitic on the salamander *Ambystoma dumerilii* from Mexico (Crustacea: Branchiura: Argulidae). *The Ohio J. of Sci.* 103(3): 52-61.
- Woo, PTK. (2006). *Fish disease and disorders, Volume 1: Protozoan and metazoan infections* 2nd Ed. CABI International. Cambridge, USA. 801 p.