

34. Efektivitas Ekstrak Rumput Kebar (*Biophytum Petersianum* Klotzch) dalam Meningkatkan Tebal Epitel Tubulus Seminiferus Pada Mencit (*Mus Musculus*)

by Magfira Febrianty Lacindung

Submission date: 09-Jun-2021 03:07PM (UTC+0800)

Submission ID: 1603315101

File name: n_Tebal_Epitel_Tubulus_Seminiferus_Pada_Mencit_Mus_Musculus.pdf (246.73K)

Word count: 2590

Character count: 16101

DOI: <http://dx.doi.org/10.33846/sf11nk310>

Efektivitas Ekstrak Rumput Kebar (*Biophytum Petersianum Klotzch*) dalam Meningkatkan Tebal Epitel Tubulus Seminiferus Pada Mencit (*Mus Musculus*) Jantan Model Diabetes Melitus

33

Magfira Febrianty Lacindung

Program Magister Ilmu Kesehatan Reproduksi, Fakultas Kedokteran Universitas Airlangga;
magfira110294@gmail.com (koresponden)

Bambang Purwanto

Departemen Ilmu Faal, Fakultas Kedokteran, Universitas Airlangga

Reny I'tishom

Departemen Biologi Kedokteran, Fakultas Kedokteran Universitas Airlangga

ABSTRACT

Background: Administration of antioxidants has been proven to reduce the production of free radicals in the body. One of the natural ingredients that contain antioxidants are Kebar grass. Kebar grass (*Biophytum petersianum Klotzch*) contains three types of chemical compounds that could potentially impact spermatogenesis. Those are flavonoids, saponins and tannins so it needs to investigate the effect on the testicles with a model of diabetes mellitus (DM). **Purpose:** Analyzed the Effectiveness of *Biophytum petersianum Klotzch* extract to the epithelium thickness of the seminiferous tubules of mice (*Mus musculus*) model of diabetes mellitus. **Methods:** This research was a post test only control group design using Balb / C 45 male tail number, divided 5 groups were randomly selected. K-: DM mice group was given CMC Na 1% for 21 days. K +: DM mice group was given CMC Na 1% + metformin 2 mg / gBW for 35 days. (P1, P2, P3): DM group of mice given doses of 67.5 kebar seaweed extract, 135, 270 mg / kg + metformin 2 mg / gBW 35 days. Valid to 45 surgery and sampling and examination of thickness of seminiferous tubule epithelium. **Results:** The observation of thick epithelium of the seminiferous tubules was significant difference ($p = 0.005$) with a mean negative control group (K) 65.235 ± 5012 , positive control (K+) 71.216 ± 12.514 , (P1) 76.756 ± 6144 , (P2) 80.660 ± 4140 , (P3) 81.418 ± 7319 . **Conclusion** Extract grass kebar (*Biophytum petersianum Klotzch*) efectivness in improving a thick epithelium of the seminiferous tubules in male mice model of diabetes mellitus.

Keywords: kebar grass; diabetes mellitus; thick epithelium of the seminiferous tubules

ABSTRAK

Latar belakang : Pemberian antioksidan terbukti dapat menurunkan produksi radikal bebas di tubuh. Salah satu bahan alami yang mengandung antioksidan adalah rumput kebar. Rumput kebar (*Biophytum petersianum Klotzch*) mengandung tiga jenis senyawa kimia yang berpotensi memberikan pengaruh terhadap proses spermatogenesis, yaitu flavonoid, saponin dan tannin sehingga perlu dijadikan penelitian untuk melihat potensi pada testis dengan model diabetes melitus. **Tujuan :** Menganalisis efektivitas pemberian ekstrak rumput kebar (*Biophytum petersianum Klotzch*) terhadap tebal epitel tubulus seminiferus pada mencit (*Mus musculus*) jantan model diabetes melitus. **Metode :** Penelitian ini merupakan penelitian eksperimental dengan post test only control group design menggunakan mencit Balb/C jantan sejumlah 45 ekor, dibagi 5 kelompok dipilih secara acak. K- : kelompok mencit DM diberikan CMC Na 1% selama 21 hari. K+ : kelompok mencit DM diberikan CMC Na 1% + metformin 2 mg/gBB selama 35 hari. (P1, P2, P3) : kelompok mencit DM diberikan ekstrak rumput kebar dosis 67,5, 135, 270 mg/kgBB + metformin 2 mg/gBB 35 hari. Hari ke 36 dilakukan pembedahan dan pengambilan sampel dan melakukan pemeriksaan tebal epitel tubulus seminiferus.

Hasil : Hasil pengamatan tebal epitel tubulus seminiferus didapatkan ada perbedaan yang signifikan ($p=0,005$) dengan rerata kelompok kontrol negatif (K-) 65.235 ± 5.012 , kontrol positif (K+) 71.216 ± 12.514 , (P1) 76.756 ± 6.144 , (P2) 80.660 ± 4.140 , (P3) 81.418 ± 7.319 . **Kesimpulan :** Ekstrak rumput kebar (*Biophytum petersianum Klotzch*) efektif dalam meningkatkan tebal epitel tubulus seminiferus pada mencit jantan model diabetes melitus.

Kata kunci: rumput kebar; diabetes melitus; tebal epitel tubulus seminiferus

PENDAHULUAN

Prevalensi diabetes secara global pada tahun 2035 diperkirakan akan mengalami peningkatan menjadi 592 juta orang. Berdasarkan *International Diabetes Federation* dan juga WHO terdapat 382 juta orang di dunia menderita DM pada tahun 2013. Peningkatan yang tajam pada prevalensi DM didapatkan di Asia Tenggara termasuk di Indonesia. Pada tahun 2030 diperkirakan jumlah penderita DM di Indonesia adalah 21,3 juta orang¹ Diabetes melitus (DM) adalah penyakit degeneratif yang merupakan salah satu masalah kesehatan di dunia⁽¹⁾.

Diabetes melitus merupakan penyakit metabolik ditandai dengan adanya perubahan homeostasis karbohidrat yaitu hiperglikemia akibat kekurangan insulin, kerja insulin atau keduanya. DM juga mempengaruhi

fungsi dari sistem reproduksi pria. Kondisi hiperglikemia berkaitan erat dengan meningkatnya kerusakan jaringan dan gangguan fungsi organ reproduksi^(2,3). Komplikasi ini juga mengakibatkan gangguan spermatogenesis berupa penurunan jumlah dan kualitas spermatozoa. Selain itu terjadi degenerasi dan apoptosis sel-sel germinal⁽⁴⁾. Tingginya kadar glukosa darah pada penderita diabetes melitus berperan dalam kerusakan sel dengan cara peningkatan *Reactive Oxygen Species* (ROS). Hal ini dapat mengakibatkan stres oksidatif jaringan yang pada akhirnya merusak membran mitokondria. Stres oksidatif mengakibatkan kerusakan endotel pembuluh darah dan menyebabkan mikroangiopati yang dapat mengganggu pemberian nutrisi melalui pembuluh darah ke jaringan - jaringan pembentuk spermatozoa sehingga tahapan spermatogenesis pada organ testis tidak sempurna⁽⁵⁾.

Pemberian antioksidan dapat menurunkan produksi radikal bebas di tubuh. Salah satu bahan alami yang mengandung antioksidan adalah rumput kebar. Rumput kebar (*Biophytum petersianum* Klotzch) merupakan salah satu tumbuhan yang terdapat di Indonesia khususnya di Papua Barat yang telah dipakai secara turun menurun oleh penduduk setempat sebagai obat tradisional dalam memperbaiki kinerja reproduksi^(6,7). Sutyarso (2012) menyatakan bahwa jumlah produksi spermatozoa dapat mempengaruhi ukuran diameter tubulus seminiferus. Dengan meningkatnya spermatogenesis secara signifikan maka dapat meningkatkan diameter dan tebal epitel tubulus seminiferus⁽⁸⁾.

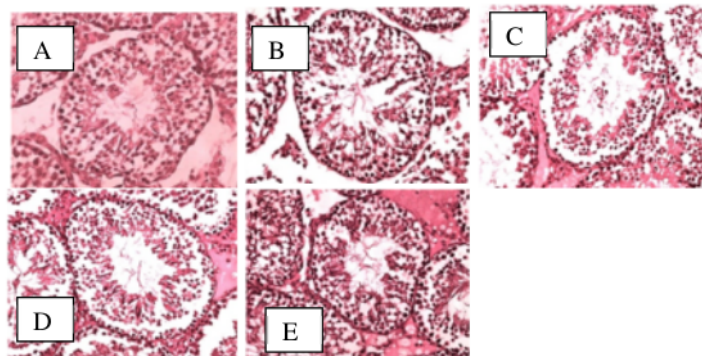
Penelitian ini bertujuan Menganalisis potensi pemberian ekstrak rumput kebar (*Biophytum petersianum* Klotzch) terhadap tebal epitel tubulus seminiferus pada mencit (*Mus musculus*) model diabetes melitus

METODE

Jenis penelitian ini merupakan penelitian eksperimental laboratorium dengan *post test only control group design*. Hewan coba menggunakan mencit jantan Balb/C dengan berat badan 25-30 gram sejumlah 45 ekor, dibagi 5 kelompok dipilih secara acak. Sebelum dilakukan perlakuan mencit di buat model diabetes dengan menginjeksikan streptozotocin (STZ) secara intraperitoneal dosis 0,04 ml/ekor selama 5 hari kemudian di observasi selama hari ke 6 sampai hari ke 10 dan periksa GDP mencit. K- : kelompok mencit DM dengan pemberian CMC Na 1% selama 21 hari. K+ : kelompok mencit DM dengan pemberian CMC Na 1% + metformin 2 mg/gBB selama 35 hari. P1 : kelompok mencit DM dengan pemberian ekstrak rumput kebar 67,5 mg/kgBB + metformin 2 mg/g BB. P2 : kelompok mencit DM dengan pemberian ekstrak rumput kebar 135 mg/kgBB + metformin 2 mg/gBB 35 hari. P3 : kelompok mencit DM dengan pemberian ekstrak rumput kebar 270 mg/kgBB + metformin 2 mg/gBB. Pada akhir penelitian seluruh mencit dikorbankan pada hari ke 46 diambil testis kiri dan kanan untuk pengukuran tebal epitel tubulus seminiferus menggunakan mikroskop cahaya pembesaran 400x pada 10 lapang pandang dihitung secara manual.

Lokasi penelitian dilakukan di kandang hewan coba Farmako Fakultas Kedokteran Universitas Airlangga Surabaya dan Laboratorium Biomed Fakultas Kedokteran Universitas Airlangga Surabaya. Penelitian dilakukan mulai bulan November sampai Januari 2020.

HASIL



Gambar 1. Histologi tebal epitel tubulus seminiferus

Keterangan: Pengamatan menggunakan mikroskop cahaya dengan pembesaran 400x (A= Kelompok kontrol negatif (K-) mencit DM diberikan CMC NA 1%; B= Kelompok kontrol positif (K+) mencit DM dan CMC 1% + metformin; C= Kelompok perlakuan (P1) mencit DM diberikan rumput kebar 67,5 mg/kgBB + metformin; D= Kelompok perlakuan (P2) mencit DM diberikan rumput kebar 135 mg/kgBB + metformin; E= Kelompok perlakuan (P3) mencit DM diberikan rumput kebar 270 mg/kgBB + metformin).

31
 Tabel 1. Rata-rata dan standart deviasi , uji normalitas, uji homogenitas tebal epitel tubulus seminiferus

Kelompok	Tebal epitel Seminiferus (μ m) Mean \pm SD	Uji normalitas	Uji homogenitas
K--	65.235 \pm 5.012	0.462	0,110
K +	71.216 \pm 12.514	0.221	
P1	76.756 \pm 6.144	0.227	
P2	80.660 \pm 4.140	0.247	
P3	81.418 \pm 7.319	0.908	

* $p > 0,05$ = data sebaran normal dan homogen

Tabel 1 menunjukkan rata-rata tebal epitel tubulus seminiferus tertinggi pada kelompok perlakuan 3 (P3) dan terendah pada kelompok kontrol negatif (K-). Uji normalitas dilakukan dengan menggunakan uji Shapiro-wilk pada kelompok (K-, K+, P1, P2, P3). Pada uji normalitas ini apabila didapatkan hasil $p > 0,05$ maka menunjukkan distribusi data normal. Selanjutnya dilakukan uji homogenitas dan didapatkan hasil varian data dari kelompok tersebut berdistribusi homogeny ($p > 0,05$) dengan hasil $p = 0,127$.

Rata-rata tebal epitel tubulus seminiferus berdistribusi normal dan homogen, selanjutnya dilakukan uji one way Anova untuk mengetahui perbedaan antar kelompok dan uji lanjutan *pos hoc* LSD untuk menganalisis perbedaan tiap variabel. Hasil uji one way Anova dan *pos hoc* LSD ditampilkan pada tabel 2

Tabel 2. Hasil uji Anova dan *post hoc* LSD tebal epitel tubulus seminiferus

Kelompok	K-	K+	P1	P2	Uji anova
K+	0.186	-	-	-	0.005
P1	0.015*	0.219	-	-	
P2	0.002*	0.042*	0.383	-	
P3	0.001*	0.029*	0.229	0.865	

Signifikansi $p < 0,05$ = berberda bermakna

17
 Hasil uji one way Anova pada tabel 2 menunjukkan nilai $p = 0,005$ ($p < 0,05$) maka disimpulkan hipotesis diterima, yaitu ada perbedaan bermakna pada tebal epitel tubulus seminiferus. Hasil analisis kemudian dilanjutkan dengan uji *post hoc* lsd dan diperoleh hasil kelompok K- berbeda bermakna P1 dengan nilai $p = 0,015$, kelompok K- berbeda bermakna P2 dengan nilai $p = 0,002$, kelompok K- berbeda bermakna P3 dengan nilai $p = 0,001$, kelompok K+ berbeda bermakna P2 dengan nilai $p = 0,042$, kelompok K+ berbeda bermakna P3 dengan nilai $p = 0,029$.

PEMBAHASAN

30
 Hasil penelitian ini menunjukkan bahwa pemberian ekstrak rumput kebar pada mencit model diabetes dapat meningkatkan tebal epitel tubulus seminiferus secara signifikan pada dosis 270 mg/kgBB/hari merupakan dosis terbaik. Rumput kebar memiliki berbagai senyawa yang potensial untuk mencegah terjadinya oksidasi enzimatis yang diakibatkan oleh ROS. Lefaan (2014) menyatakan bahwa antioksidan aktif yang dikandung rumput kebar adalah flavonoid, saponin dan tannin. flavonoid merupakan senyawa antioksidan yang berfungsi untuk mengikat metal seperti Cu^{2+} dan Fe^{2+} . Ion besi dan cuprum dalam sel dapat mengikat H_2O_2 dan membentuk ROS melalui jalur enzimatis. Terikatnya ion-ion metal tersebut dapat mengurangi kerusakan oksidatif pada sel dan mencegah kematian sel-sel spermatogenik. Kandungan saponin pada rumput kebar memiliki fungsi untuk meningkatkan hormon testosteron melalui pembentukan prekursor testosteron yaitu pregnolon^(9,10,11). Meningkatnya hormon testosteron dapat mempercepat proses spermatogenesis sehingga dengan meningkatnya jumlah sel-sel spermatogenik maka berpotensi meningkatkan epitel germinatif penyusun lumen tubulus seminiferus⁽⁹⁾.

2
 Testis memiliki tubulus seminiferus dengan susunan lapisan sel spermatogenik sesuai dengan tingkat perkembangannya dari membran basalis menuju ke arah lumen tubulus yaitu spermatogonia, spermatosit, spermatid dan spermatozoa. Tubulus seminiferus juga dilapisi oleh sel Sertoli dan sel germinal, yang dikelilingi membran basalis^(12,13). Penelitian Clermont dan Perey (2008) tentang peningkatan rata-rata tebal tubulus seminiferus, membuktikan bahwa fertilitas pejantan tidak hanya dilihat dari jumlah sel-sel spermatogenik, tetapi juga dilihat dari tebal epitel tubulus seminiferus. Penelitian ini menunjukkan bahwa diabetes dapat berpengaruh secara signifikan pada ketebalan epitel tubulus seminiferus.⁽¹⁴⁾ Hal ini sejalan dengan hasil penelitian Roshankhah *et al.*, (2019) yang menunjukkan bahwa STZ sebagai inducer diabetes dapat menghasilkan kelainan pada jaringan dan parameter sperma pada testis. Selain itu, crocin sebagai antioksidan dapat meningkatkan kelangsungan hidup spermatozoa, jumlah spermatozoa, morfologi normal, motilitas tinggi serta dapat memulihkan germinal lapisan tubulus seminiferus pada tikus diabetes⁽¹⁵⁾. Tubulus seminiferus merupakan bagian utama dari testis (sekitar 80% yang merupakan tempat berlangsungnya proses spermatogenesis. Apabila

proses spermatogenesis terganggu dapat menyebabkan penurunan jumlah spermatozoa sehingga menyebabkan infertilitas pada pria.

Berdasarkan hasil penelitian ini mencit DM tanpa diberikan metformin (K-) mengalami penurunan ketebalan epitel tubulus seminiferus secara signifikan. Penurunan tebal epitel tubulus seminiferus pada mencit jantan disebabkan oleh gangguan aktifitas mitosis sel-sel spermatogenik berakibat pada terganggunya proliferasi pembentukan spermatogenesis sehingga tahapan spermatogenesis pada organ testis tidak sempurna hal ini dapat menyebabkan infertilitas pada penderita diabetes melitus⁽⁵⁾. Diabetes meningkatkan glukosa darah dan menciptakan perubahan hispatologis yang luas pada tikus dan efek diabetes pada fungsi jaringan terhadap produksi insulin tidak memadai dan mengalami pengurangan menyebabkan efek memburuk pada sel Sertoli dan sel Leydig. Bahkan kadar insulin menurunkan FSH sehingga mengganggu proses spermatogenesis⁽¹⁶⁾. Hal ini sejalan dengan penelitian yang dilakukan oleh Khaneshi *et al*, (2013) tentang pengaruh wijen pada kerusakan testis pada tikus diabetes yang diinduksi streptozotocin dimana terjadi atrofi dan pengurangan tebal epitel tubulus seminiferus dan diameter tubulus seminiferus serta sel-sel spermatogenik pada kelompok diabetes⁽¹⁷⁾. Penurunan sekresi GnRH mengakibatkan penurunan sekresi LH dan FSH. LH berperan merangsang sel Leydig untuk menghasilkan testosteron, dimana testosteron dibutuhkan untuk perkembangan sel spermatogenik dan FSH berperan merangsang sel Sertoli merangsang sel Sertoli untuk menghasilkan ABP untuk mengikat testosteron sehingga memacu perkembangan spermatogonium. Adanya penurunan testosteron dan FSH memberikan pengaruh struktur testis seperti tebal tubulus seminiferus dan sel-sel spermatogenik.

KESIMPULAN

Rumput kebar efektif dalam meningkatkan tebal epitel tubulus seminiferu mencit jantan model diabetes. Dosis terbaik dalam penelitian ini adalah dosis 270 mg/KgBB.

DAFTAR PUSTAKA

1. World Health Organization. Definition And Diagnosis Diabetes Mellitus And Use Hba1c To Diagnostic. Atlas Diabetes; 2016
2. American Diabetes Association. Diagnosis And Classification Of Diabetes Mellitus. Diabetes Care. 2013;11-66.
3. Amaral SPJ, Oliveira SJ, Ramalo. Diabetes And The Impairment Of Reproductive Function: Possible Role Of Mitochondria And Reactive Oxygen Species. Curr. Diabetes. 2008;Rev-4(1):46-54.
4. Cai YM, Sun H, Corke. HPLC Characterization of Betasianins From Plants in The Amaranthaceae. J. Chromatogr. Science. 2005;454-460.
5. Adelati S, Juniarto IP, Miranti. Hispatologi Spermatogenesis Testis Tikus Wistar Diabetes Melitus. Jurnal Kedokteran Ponegoro. 2016;5(4).
6. Aninditia, Sutaryo. Pengaruh Pemberian Vitamin C Terhadap Berat Testis, Jumlah Sel Leydig, Dan Diameter Tubulus Seminiferus Mencit (*Mus musculus*) Jantan Dewasa yang Diinduksi Mosodium Glutamate. Jurnal Fakultas Kedokteran Universitas Lampung; 2012.
7. Unitley AJA, Inara C. Potensi Rumput Kebar (*Biophytum Petersianum* Klotzsch) Dalam Meningkatkan Kinerja Reproduksi. Prosiding Seminar Nasional. 2011:329-333.
8. Sutyarso. Pengaruh Pemberian Ekstrak Buah Pare (*Momordica Charantia* L) Terhadap Fertilitas Mencit Jantan *Mus Musculus* L Strain Lmr. [Tesis]. Ilmu Kedokteran Dasar Pascasarjana Universitas Indonesia: 2012.
9. Lefaan PN. Pengaruh Infusa Rumput Kebar (*Biophytum Petersianum*) Terhadap Spermatogenesis Mencit (*Mus Musculus*). Jurnal Sains Veteriner. 2014;32:55-67.
10. Sayuti K, Yenrina R. Antioksidan Alami Dan Sintetik. Padang: Andalas University Press; 2015:7-29.
11. Hayati A. Spermatologi. Departemen Biologi Fakultas Saintek. Surabaya: Universitas Airlangga; 2011.
12. Hargono F R, Lintong PM, Kairupan CF. Gambaran Hispatologik Testis Mencit Swiss (*Mus Musculus*) Yang Diberi Kedelai (*Glycine Max*) dan Paparan Dengan Asap Rokok. Jurnal E-Biomedik (Ebm). 2013;1(1):824-829.
13. Ganong WF. Fisiologi Kedokteran Edisi 22. Jakarta: Penerbit Buku Kedokteran EGC; 2008.
14. Clermont Y, Pery. Quantitative Study Of The Gell Population Of The Seminiferous Tubules Immature Rats. The American Journal of Anatomy 100. 2008;2:353.
15. Roshankhah S, Jalili C, Salahshoor MZ. Effects of Crocin on Sperm Parameters and Seminiferous Tubules in Diabetic Rats. Advanced Biomedical Research; 2019.
16. Kiyarifard D, Hassanzadeh SH, Sadrkhanlo RA, Farshid A. Study Of Shanges Structure Seminiferouse Tubule And Hormone Change Gonadotropin Diabetic Rats. Medical J Med. 2010;22:239-248.
17. Khaneshi F, Nasrolahi O, Azizi S, Nejati V. Sesame Effect On Testicular Damage In Streptozotocin-Induced Diabetes Rats. Avicenna Journal of Phytomedicine. 2013;3(4):347-355.

34. Efektivitas Ekstrak Rumput Kebar (Biophytum Petersianum Klotzch) dalam Meningkatkan Tebal Epitel Tubulus Seminiferus Pada Mencit (Mus Musculus)

ORIGINALITY REPORT

16%

SIMILARITY INDEX

15%

INTERNET SOURCES

10%

PUBLICATIONS

0%

STUDENT PAPERS

PRIMARY SOURCES

1	zums.ac.ir Internet Source	1%
2	repository.uksw.edu Internet Source	1%
3	www.e-repository.unsyiah.ac.id Internet Source	1%
4	www.lontar.ui.ac.id Internet Source	1%
5	dokumen.pub Internet Source	1%
6	Astuti Astuti, Agus Purnama. "Pengaruh Membaca Al-Quran terhadap Kadar Glukosa Darah pada Pasien Diabetes Melitus di RSUD Cengkareng Tahun 2018", Jurnal Ilmiah Ilmu Keperawatan Indonesia, 2019 Publication	1%
7	digilib.uns.ac.id Internet Source	1%

8	jurnal.unimus.ac.id Internet Source	1 %
9	repository.unp.ac.id Internet Source	1 %
10	www.jbino.com Internet Source	1 %
11	Nadia Nur Asifa, Sri Tasminatun, Sri Nabawiyati Nurul Makiyah. "POTENSI EKSTRAK ETANOL BUAH PEPAYA (Carica papaya L.) SEBAGAI AGEN ANTIINFLAMASI MELALUI DERAJAT PERADANGAN DUODENUM PADA MENCIT BALB/c", Jurnal Farmasi Sains dan Praktis, 2018 Publication	1 %
12	docplayer.info Internet Source	1 %
13	www.mitrariset.com Internet Source	1 %
14	qdoc.tips Internet Source	<1 %
15	www.cdkjournal.com Internet Source	<1 %
16	ejournal.unsrat.ac.id Internet Source	<1 %
17	repository.unissula.ac.id Internet Source	

<1 %

18

journal.unhas.ac.id

Internet Source

<1 %

19

digilib.uinsby.ac.id

Internet Source

<1 %

20

id.scribd.com

Internet Source

<1 %

21

www.scribd.com

Internet Source

<1 %

22

A Citradewi, I M Sumarya, N.K.A. Juliasih.
"DAYA HAMBAT EKSTRAK RIMPANG BANGLE
(Zingiber purpureum Roxb.) TERHADAP
PERTUMBUHAN BAKTERI Staphylococcus
aureus", JURNAL WIDYA BIOLOGI, 2019

Publication

<1 %

23

Heni Wijayanti. "Pemberian Ekstrak Kacang
Hijau (Phaseolus Radiatus) terhadap
Peningkatan Hemoglobin dan Ferritin pada
Wistar Putih Anemia", Jurnal Kesehatan, 2020

Publication

<1 %

24

jab.stikba.ac.id

Internet Source

<1 %

25

mafiadoc.com

Internet Source

<1 %

26	bapin-ismki.e-journal.id Internet Source	<1 %
27	fr.scribd.com Internet Source	<1 %
28	khafidsociality.blogspot.com Internet Source	<1 %
29	media.neliti.com Internet Source	<1 %
30	ojs3.unpatti.ac.id Internet Source	<1 %
31	repositori.umsu.ac.id Internet Source	<1 %
32	repository.ub.ac.id Internet Source	<1 %
33	repository.unair.ac.id Internet Source	<1 %
34	www.neliti.com Internet Source	<1 %
35	Moh Iqbal Setiawan. "Ekstrak Daun Kersen (Muntingia calabura L.) Mencegah Kerusakan Mukosa Duodenum Tikus Wistar Yang Dipapar Etanol 40%", Herb-Medicine Journal, 2020 Publication	<1 %

36

Pingkan Lintang. "GAMBARAN HISTOPATOLOGIK HATI TIKUS WISTAR YANG DIBERIKAN AIR REBUSAN DAUN SENDOK (PLANTAGO MAJOR) PASCA INDUKSI KARBON TETRAKLORIDA (CCl₄)", Jurnal e-Biomedik, 2013

Publication

<1 %

Exclude quotes On

Exclude matches Off

Exclude bibliography On

34. Efektivitas Ekstrak Rumpun Kebar (*Biophytum Petersianum* Klotzch) dalam Meningkatkan Tebal Epitel Tubulus Seminiferus Pada Mencit (*Mus Musculus*)

GRADEMARK REPORT

FINAL GRADE

/100

GENERAL COMMENTS

Instructor

PAGE 1

PAGE 2

PAGE 3

PAGE 4
