

Acanthocephaliasis pada Ular Hijau (*Trimeresurus insularis*)

by Poedji Hastutiek

Submission date: 07-Jan-2022 02:19PM (UTC+0800)

Submission ID: 1738411570

File name: Acanthocephaliasis.pdf (388.9K)

Word count: 2220

Character count: 14293

Acanthocephaliasis pada Ular Hijau (*Trimeresurus insularis*)

Acanthocephaliasis in White-lipped Green Pitviper (*Trimeresurus insularis*)

Cahaya Panjaitan^{1*}, Endang Suprihati², Aditya Yudhana², Poedji Hastutiek², Prima Ayu Wibawati³, Muhammad Thohawi Elziyad Purnama⁴

¹Pendidikan Profesi Dokter Hewan, ²Departemen Parasitologi Veteriner, ³Departemen Kesehatan Masyarakat Veteriner, ⁴Departemen Anatomi Veteriner, Prodi Kedokteran Hewan PSDKU Banyuwangi, Universitas

Airlangga, Jl. Wijaya Kusuma No.113, Mojopanggung, Giri, Banyuwangi,

*Corresponding author: cahaya.cristina.junita-2016@fkh.unair.ac.id

Abstrak

Ular hijau (*Trimeresurus insularis*) merupakan salah satu jenis ular dengan populasi di alam masih status belum mengalami kepunahan serta memiliki penyebaran yang luas mulai dari pulau Jawa, Bali, Komodo, Lombok, Padar, Rinca, Romang, Roti, Sumba, Sumbawa, Timor. Penurunan populasi dapat terjadi apabila tingkat kejadian infeksi penyakit yang terus meningkat, salah satu infeksi penyakit yang sering menyerang adalah helminthiasis. Penelitian ini bertujuan untuk identifikasi dan mengetahui tingkat kejadian infeksi *Acanthocephala* pada ular hijau di Kabupaten Banyuwangi. Ular hijau sebanyak 20 ekor diperiksa pada saat dinekropsi ditemukan infeksi *Acanthocephala*. Identifikasi dilakukan ketika cacing sudah dilakukan pewarnaan carmine. Hasil penelitian menunjukkan bahwa 20 ekor sampel ular hijau positif terinfeksi *Acanthocephala* pada bagian *subcutan*, jaringan otot, saluran cerna dan saluran reproduksi.

Kata kunci: *Acanthocephala*, Helminthiasis, ular hijau, *Trimeresurus insularis*

Abstract

White-lipped Green Pitviper (*Trimeresurus insularis*) is one type of snake whose population in nature is still not extinct and has a wide spread starting from the island of Java, Bali, Komodo, Lombok, Padar, Rinca, Romang, Roti, Sumba, Sumbawa, Timor. Population decline can occur if the incidence of disease infections continues to increase, one of the most common infectious diseases is helminthiasis. This study aimed to identify and determine the level of *Acanthocephala* infection in White-lipped Green Pitviper in Banyuwangi Regency. A total of 20 green snakes were examined for *Acanthocephala* infection. Identification was done when the worm had been stained using carmine. The results showed that 20 positive green snake samples were infected with *Acanthocephala* in the *subcutan*, muscle tissue, digestive tract and reproductive tract.

Keywords: *Acanthocephala*, Helminthiasis, White-lipped Green Pitviper, *Trimeresurus insularis*

Received: 29 Februari 2020

Revised: 13 Mei 2020

Accepted: 28 Mei 2020

PENDAHULUAN

Reptil saat ini sudah banyak dijadikan sebagai hewan peliharaan eksotik. *Exotic pet* adalah satwa liar yang tak lazim untuk dijadikan sebagai peliharaan. Ular hijau (*Trimeresurus insularis*) adalah satwa yang memiliki penyebaran yang luas di mulai dari Jawa, Bali, Adonara, Alor, Flores, Komodo, Lombok, Padar, Rinca, Romang, Roti, Sumba, Sumbawa, Timor, dan Wetar (Priambodo, 2019). Ular hijau yang hidup menjadi satwa nocturnal, arboreal dan crepuscular dapat digolongkan pada jenis ular

berbisa tinggi (*high venom*) (Reilly, 2016). Ular hijau termasuk salah satu jenis ular yang memiliki nama lain *Pitviper* dengan morfologi yang dapat diamati yaitu berwarna hijau pada sepanjang tubuh dan warna merah pada ujung ekor, serta memiliki lubang pendeteksi panas (*heat pit*) yang digunakan untuk berburu mangsa dalam keadaan gelap (Marlon, 2014). Status keberadaan ular hijau menurut IUCN red list tahun 2008 yaitu dalam status *list concern*, dalam hal ini status tersebut menandakan jika status konservasi yang diberikan kepada ular hijau tidak masuk ke dalam kategori mengalami



kepunahan, yang artinya jumlah populasinya masih cenderung stabil. Status ini semakin menurun akibat ular hijau yang hidup bebas di alam tidak memiliki *standard* pemeliharaan dan akan rentan terinfeksi oleh parasit cacing yang berasal dari mangsa seperti amphibi, ikan, ular kecil, tikus (Devan-Song *et al.*, 2017).

Infeksi cacing yang terjadi pada ular hijau salah satunya diakibatkan oleh cacing *Acanthocephala*. *Acanthocephala* adalah jenis cacing yang setiap spesies dari cacing *Acanthocephala* memiliki kesamaan morfologi dan siklus hidup (Kennedy, 2006). *Oligacanthorhynchid* *Cystacanth* (*Acanthocephala*) pernah ditemukan menginfeksi ular dari famili *viperidae* di Arizona (Bolette, 1997), *Acanthocephala* dilaporkan pernah menginfeksi *Xenochrophis piscator* di Sidoarjo, Indonesia (Audini, 2017), dan pada ular *Dendrelapis pictus* yang merupakan ular tangkapan alam dari Mojokerto, Indonesia (Yudhana *et al.*, 2018).

Data mengenai informasi laporan kasus infeksi parasit cacing pada ular hijau untuk wilayah Indonesia belum pernah terdapat laporan. Informasi mengenai parasit yang menginfeksi ular hijau dapat dijadikan data dasar sebagai bahan untuk menentukan pengambilan kebijakan perlakuan medis. Studi ini dilakukan untuk mengidentifikasi dan mengetahui tingkat kejadian *Acanthocephala* pada ular hijau dan dapat menambah informasi terkait data penyakit *helminthiasis* pada ular hijau.

METODE

Sebanyak 20 sampel ular hijau didapatkan dari pengepul ular di Kabupaten Banyuwangi, Jawa Timur. Identifikasi cacing *Acanthocephala* dilakukan di laboratorium Instrumen Universitas Airlangga PSDKU (Program Studi Diluar Kampus Utama) Banyuwangi. Ular hijau sebelum dinekropsi dilakukan pemeriksaan fisik yaitu dengan melakukan palpasi pada bagian tubuh untuk melihat nodul yang timbul.

Proses *Euthanasia* sudah memenuhi uji etika medik yang telah dilakukan di Fakultas Kedokteran Hewan Universitas Airlangga

Surabaya dengan nomor 1.KE.006.01.2020. *Euthanasia* dilakukan dengan menyembelih bagian kepala ular menggunakan bantuan alat penjepit, langkah selanjutnya memastikan ular sudah dalam keadaan mati, selanjutnya di bedah untuk pemeriksaan infeksi *Acanthocephala* dengan cara insisi salah satu bagian mulut dilanjutkan dengan memisahkan kulit dari bagian leher atas hingga ekor, saluran cerna, dan saluran reproduksi.

Pemeriksaan di daerah subkutan, jaringan otot hingga organ cerna, saluran reproduksi yang terindikasi infeksi *Acanthocephala*. Cacing yang ditemukan saat melakukan pemeriksaan dimasukkan kedalam alkohol 70% sebelum dilakukan pewarnaan dengan menggunakan *Carmine* (Arifin *et al.*, 2019).

Metode pewarnaan cacing *Acanthocephala* mengacu pada Kuhlman (2006), dengan menggunakan metode *Schichen-Acetic Carmine* dengan cara cacing yang ditemukan saat pemeriksaan disimpan dalam alkohol gliserin 5% lalu diletakkan diantara dua objek kaca dan diikat dengan benang. Celupkan kedalam alkohol 70% selama 5 menit. Encerkan *carmine* terlebih dahulu dengan menggunakan campuran alkohol 70% dengan perbandingan 1:2 lalu pindahkan cacing kedalam larutan *carmine* yang sudah diencerkan diinkubasi selama 4 jam, selanjutnya direndam ke dalam alkohol asam selama 2 menit, lalu dipindahkan kedalam larutan alkohol basa selama 20 menit, jika sudah dilanjutkan dengan proses dehidrasi bertingkat dengan alkohol 70% selama 5 menit, alkohol 85% selama 5 menit, dan alkohol 95% selama 5 menit (Suroiyah *et al.*, 2018). Langkah terakhir adalah proses mounting dengan meletakkan cacing diatas objek kaca dan diatur pada posisi yang diinginkan lalu teteskan larutan entelan untuk merekatkan kaca penutup. Identifikasi *Acanthocephala* dilakukan dengan menggunakan mikroskop binokuler Olympus CX23 dengan perbesaran 40x dan 100x.

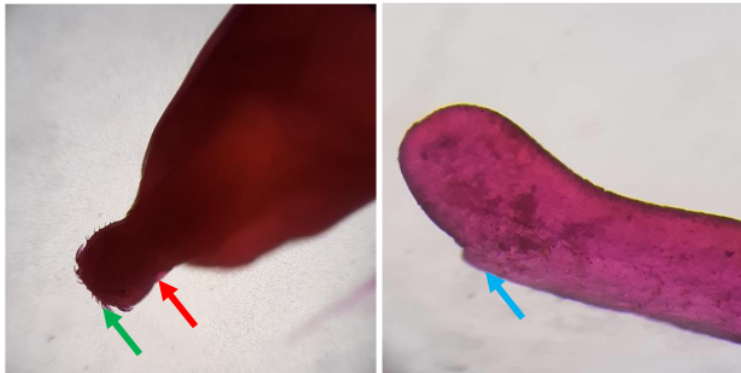
HASIL DAN PEMBAHASAN

Hasil pemeriksaan dan identifikasi dari 20 ekor ular hijau ditemukan 20 ekor (100%) positif





Gambar 1. Acanthocephala yang ditunjuk tanda panah, (→) Subcutan (→) Jaringan otot ular hijau.



Gambar 2. Morfologi *Acanthocephala* pada ular hijau dengan perbesaran 100x.
Keterangan Anterior terdapat (→) hook dan (→) probosis; (→) Posterior.

terinfeksi cacing *Acanthocephala*. *Acanthocephala* dikoleksi dari bagian subcutan (35%), jaringan otot (50%), saluran cerna (10%) dan saluran reproduksi (5%) (Gambar 1). *Acanthocephala* yang ditemukan memiliki morfologi berwarna putih, berbentuk silinder dengan panjang mulai dari 3-7 cm, dengan ciri khusus ketika diamati dengan mikroskop binokuler dengan perbesaran 100x, ditandai adanya probosis yang memiliki duri dibagian anterior (Gambar 2).

Siklus hidup kompleks dimiliki oleh *Acanthocephala* yang dapat menginfeksi inang defenitif dari kelas reptil, *pisces* dan *amphibi*, dimulai sejak cacing dewasa jantan dan betina kopulasi di usus inang utama yaitu karnivora, primata dan manusia menghasilkan telur yang akan keluar ke lingkungan bersama feses di lingkungan perairan, akan berkembang menjadi cacing muda (*cystacanth*) di dalam tubuh crustasea kecil di air. Cacing muda (*cystacanth*) merupakan stadium infeksi pada siklus hidup

cacing *Acanthocephala* yang akan aktif bermigrasi di dalam tubuh inangnya, selanjutnya crustacea air yang terinfeksi akan termakan oleh inang perantara berupa reptil kecil, amphibi, dan burung yang akan berkembang menjadi *encysted* di jaringan dan rongga tubuh. Stadium infeksi (*cystacanth*) menginfeksi yang bukan inang utamanya dapat menyebabkan kista pada jaringan tubuh. Ular hijau terinfeksi cacing dewasa *Acanthocephala* karena memakan amfibi, ikan yang sebelumnya sudah terinfeksi dari alam (Kennedy, 2006).

Infeksi *Acanthocephala* pada umumnya merupakan parasit yang menyebabkan banyak kerugian, tidak hanya mempengaruhi penyerapan nutrisi yang optimal akibat kompetisi penyerapan nutrisi antara inang dengan parasit tersebut tetapi juga dapat melukai jaringan. Morfologi *Acanthocephala* yang memiliki hook pada probosis yang menancap pada jaringan ini dapat menghasilkan massa pengkapur an akibat reaksi peradangan di area jaringan yang

mengalami perlukaan. *Acanthocephala* pada penelitian ini yang terdapat di Ular Hijau umumnya mengakibatkan kerugian pada inang yaitu, terjadinya kompetisi penyerapan nutrisi bersamaan dengan peradangan yang terjadi akibat *hook* pada *proboscis*-nya. *Acanthocephala* pada penelitian ini ditemukan di jaringan otot, saluran pencernaan, dan organ reproduksi. Infestasi *Acanthocephala* dalam jumlah besar pada jaringan otot dapat menyebabkan peradangan dimana Ular Hijau sebagai hewan melata menggunakan otot sebagai alat gerak akan mengalami *paralisis* sehingga mengakibatkan kesulitan dalam bergerak. Perubahan patologis disebabkan oleh infeksi normal pada ular ketika parasit *Acanthocephala* bermigrasi melalui dinding *gastrointestinal*, kemudian dienkapsulasi dalam rongga tubuh atau melanjutkan migrasi dalam jaringan subkutan tergantung pada tahap infeksi (Yudhana et al., 2018).

Infeksi *Acanthocephala* pernah dilaporkan pada *Dendrelaphis punctulata* di Australia, dilakukan observasi dengan pembedahan pada daerah yang terinfeksi dan ditemukan masa peradangan yang sudah kronis. Peradangan yang terjadi akibat infeksi *Acanthocephala* dengan infestasi tinggi mengakibatkan paralisis hingga mengakibatkan nekrosis jaringan (Hill et al., 2014). Laporan kasus infeksi *Acanthocephala* pada reptil khususnya ular juga terdapat di Indonesia pada ular tali pici (*Dendrelaphis pictus*) betina muda dengan ukuran tubuh 80 cm dengan gejala klinis terdapat seperti nodul dibawah kulit ketika dilakukan pemeriksaan yang diduga akibat infeksi parasit sehingga dilakukan pembedahan untuk mengetahui jenis parasit di dalam jaringan subkutan yang mengakibatkan adanya nodul (Yudhana et al., 2018).

Tingkat infeksi *Acanthocephala* menginfeksi ular hijau menggambarkan interaksi saat terjadinya paparan parasit pada stadium infeksi terhadap inang. Infeksi parasit yang muncul pada satwa liar akan memberi pengaruh yang berbeda antar individu dan populasi. Faktor lingkungan dan biologis berperan penting dalam proses penularan. Faktor yang bisa

mempengaruhi seperti usia, pola makan, habitat dan respon imun (Kolodziej et al., 2018). Laporan kasus *helminthiasis* pada ular *Dendrelaphis pictus* menunjukkan tingkat infeksi yang berbeda berdasarkan kelompok umur, dan tingkat infeksi lebih tinggi menyerang pada ular remaja. Ular dalam kelompok usia remaja memiliki tubuh lebih besar dan lebih panjang, sehingga memberi kemampuan untuk berburu mangsa dengan jangkauan yang lebih luas, selain itu ular dengan kelompok umur remaja sudah memiliki kekebalan terhadap infeksi, akan tetapi kekebalan yang terbentuk tidak stabil seperti ular dengan kelompok umur dewasa (Yudhana et al., 2019).

KESIMPULAN

Dapat disimpulkan bahwa cacing *Acanthocephala* pada ular hijau memiliki tingkat kejadian 20 ekor (100%) sampel positif.

UCAPAN TERIMA KASIH

Peneliti mengucapkan terimakasih kepada dokter Aditya Yudhana sebagai dosen parasitologi dan teman-teman peneliti yaitu Kamila, Neneng, dan Eunike yang telah bekerjasama sehingga penelitian dapat dilaksanakan dengan baik. Peneliti mengucapkan terimakasih kepada dokter Danar sebagai laboran sehingga peneliti dapat melakukan penelitian ini sesuai prosedur karna sudah memberi akses untuk menggunakan fasilitas laboratorium.

DAFTAR PUSTAKA

- Arifin, K., Kusnoto, A. Y., Sunarso, A., Purnama, M. T. E., & Praja, R. N. (2019). Prevalensi Haemonchiasis Pada Kambing Peranakan Etawah di Kecamatan Kalipuro, Banyuwangi. *Jurnal Medik Veteriner*, 2(2), 108-111.
- Audini, I. S., Suwanti, L. T., Koesdarto, S., & Poetranto, E. D. (2017). *Acanthocephalan* in *Xenochrophis piscator* Snake in Sidoarjo Indonesia. *KnE Life Sciences*, 21-27.



- Bolette, D. P. (1997). Oligacanthorhynchid cystacanths (*Acanthocephala*) in a long-nosed snake, *Rhinocheilus lecontei lecontei* (*Colubridae*) and a Mojave rattlesnake, *Crotalus scutulatus scutulatus* (*Viperidae*) from Maricopa County, Arizona. *The Southwestern Naturalist*, 42(2), 232-236.
- Devan-Song, A., Martelli, P., & Karraker, N. E. (2017). Reproductive Biology and Natural History of the *White-lipped Pit Viper* (*Trimeresurus albolabris*) Gray, 1842) in Hong Kong. *Herpetological Conservation and Biology*, 12, 41-55.
- Hill, A. G., Ladds, P. W., & Spratt, D. M. (2014). Acanthocephalan infection and sparganosis in a green tree snake (*Dendrelaphis punctulata*). *Australian Veterinary Journal*, 92(9), 362-364.
- Hoffman, G. L. (1999). Parasite Of North American Freshwater Fishes. New York: Cornell University Press. pp: 539.
- Hughes, A. J., & Biggs, B. A. (2002). Parasitic worms of the central nervous system: an Australian perspective. *Internal Medicine Journal*, 32(11), 541-553.
- IUCN. (2008). The IUCN Red List of Threatened Species. ISSN 2307-823.
- Kennedy, C. R. (2006). Ecology of the *Acanthocephala*. Cambridge University Press.
- Kołodziej-Sobocińska, M., & Miniuk, M. (2018). Sparganosis—neglected zoonosis and its reservoir in wildlife. *Medical Weter*, 74(4), 224-227.
- Kuhlmann, W. F. (2006). Preservation, Staining, and Mounting Parasite Speciment. pp: 8.
- Marlon, R. (2014). 107+ Ular Indonesia. PT Indonesia Printer: Jakarta.
- Priambodo, B., Liu, F. G. R., & Kurniawan, N. (2019). Transoceanic Disperse of the White-lipped Island Pit Viper (*Cryptelytrops insularis*; Kramer, 1997) from Sundaland to Lesser Sunda, Indonesia. *The Journal of Experimental Life Science*, 9(1), 7-15.
- Reilly, S. B., Harmon, K. P., McGuire, J. A., Arida, E., Hamidy, A., & Iskandar, D. T. (2016). Natural history notes: *Trimeresurus insularis* (white-lipped island pit viper): foraging behavior and diet. *Herpetological Review*, 47, 318-319.
- Suroiyah, F. A., Hastutiek, P., Yudhana, A., Sunarso, A., Purnama, M. T. E., & Praja, R. N. (2018). Prevalensi Infeksi *Toxocara Cati* pada Kucing Peliharaan di Kecamatan Banyuwangi. *Jurnal Medik Veteriner*, 1(3), 99-104.
- Yudhana, A., Praja, R. N., Supriyanto, A., & Oktaviana, V. (2018). First report of acanthocephalan infection in painted bronzeback tree snake (*Dendrelaphis pictus*). *Journal of Veterinary Parasitology*, 32(2), 69-72.
- Yudhana, A., Praja, R. N., & Supriyanto, A. (2019). The medical relevance of *Spirometra* tapeworm infection in Indonesian Bronzeback snakes (*Dendrelaphis pictus*): A neglected zoonotic disease. *Veterinary World*, 12(6), 844.

Acanthocephaliasis pada Ular Hijau (*Trimeresurus insularis*)

ORIGINALITY REPORT

7%

SIMILARITY INDEX

7%

INTERNET SOURCES

1%

PUBLICATIONS

0%

STUDENT PAPERS

PRIMARY SOURCES

1	www.slideshare.net Internet Source	2%
2	123dok.com Internet Source	1%
3	repository.unair.ac.id Internet Source	1%
4	fr.scribd.com Internet Source	1%
5	ejurnal.undana.ac.id Internet Source	1%
6	news.unair.ac.id Internet Source	1%
7	ejournal.unsri.ac.id Internet Source	<1%
8	es.scribd.com Internet Source	<1%
9	www.semanticscholar.org Internet Source	<1%

10

Brenda Kathryn Jones, Anthony J. Saviola, Sean B. Reilly, Alexander L. Stubbs et al. "Venom Composition in a Phenotypically Variable Pit Viper () across the Lesser Sunda Archipelago ", Journal of Proteome Research, 2019

Publication

<1 %

Exclude quotes Off

Exclude matches Off

Exclude bibliography On

Acanthocephaliasis pada Ular Hijau (*Trimeresurus insularis*)

GRADEMARK REPORT

FINAL GRADE

/0

GENERAL COMMENTS

Instructor

PAGE 1

PAGE 2

PAGE 3

PAGE 4

PAGE 5
