PATHOLOGY

PERAN PATOLOGI PADA KANKER RONGGA MULUT (EPIDEMIOLOGI, DETEKSI DINI DAN PROBLEMA DIAGNOSIS)

Juliati Hood A.
Laboratorium Patologi Anatomi
Fakultas Kedokteran Unair

KKA
KK
616.07
Als
P

MILIK
PERPUSTAKAAN
UNIVERSITAS AIRLANGGA
SURABAYA

300 1803 00 3111

PERAN PATOLOGI PADA KANKER RONGGA MULUT (EPIDEMIOLOGI, DETEKSI DINI DAN PROBLEMA DIAGNOSIS)

Juliati Hood A.
Laboratorium Patologi Anatomi
Fakultas Kedokteran Unair

PENDAHULUAN

Di Indonesia saat ini belum ada registrasi penyakit kanker yang memadai yaitu registrasi kanker "population based". Untuk mengetahui keadaan kanker di masyarakat digunakan kombinasi data "pathology based" dan data "hospital based". Adapun sasaran penanggulangan kanker di masyarakat adalah jenis kanker prioritas dengan kriteria : banyak didapatkan, angka kesakitan dan kematian yang tinggi, dapat dicegah, dideteksi dini, dapat dilokalisisr hingga dapat disembuhkan. Menurut kriteria tersebut diatas, kanker rongga mulut termasuk kanker prioritas disamping kanker mulut rahim, payudara, kulit, paru, hati, nasoparing dan kolorektum.

Di India, kanker ini merupakan penyakit dengan angka kematian tertinggi dan sepertiga diantaranya diduduki oleh kanker oral, payudara dan mulut rahim (Nair 1993), sedangkan di Amerika Serikat, kanker oral telah menyebabkan lebih dari 8000 kematian tiap tahun (Yellowitz 1995). Hal ini disebabkan karena kurangnya pemeriksaan oral oleh dokter gigi dan tenaga medis yang lain atau makin banyaknya penderita dengan risiko tinggi.

Secara praktis, kanker mukosa rongga mulut sinonim dengan epidermoid carcinoma atau squamous cell carcinoma. Pada cavum oral, karsinoma ini seringkali berdiferensiasi sedang dan rendah, dan yang terletak di dasar lidah atau pada tonsil umumnya berbentuk undifferentiated dan solid yang sering sulit dibedakan dengan jenis yang lain, seperti antara lain lymphoma jenis sel besar.

Melanoma maligna sering didapatkan pada penduduk asli Jepang dan Afrika dalam bentuk berpigmen atau amelanotik. Bentuk subjenis melanoma yaitu lentiginous melanoma atau disebut sebagai oral "melanosis" terdapat kurang lebih 30% dari kasus. Prognosis dari jenis ini jelek, karena biasanya pada saat didapatkan telah mengadakan metastasis ke kelenjar getah bening atau tempat yang jauh. Peranan immunohistokimia besar sekali dalam membantu menentukan jenis-jenis kanker yang undifferentiated. Bila materi adsquat, kemampuan pemeriksaan sitologi dalam deteksi dini dan diagnosis tidak disangsikan lagi dan dapat dipergunakan sebagai sarana program skrining.

Pada kesempatan ini akan kami sampaikan tentang data kanker rongga mulut di Surabaya dan sekitarnya selama 2 tahun sejak tahun 1992, peran sitologi pada

deteksi dini, klasifikasi tumor rongga mulut dan problema diagnosis.

I. Tumor dari rongga mulut (Oral cavity) - (Ackerman 1989)

1. Tumours and tumourlike conditions of surface epithelium.
   - Hyperplasia and dysplasia
   - Papillomatous lesions and HPV
   - Carcinoma insitu
   - Epidermoid carcinoma / squamous cell carcinoma
   - verrucous carcinoma
2. Tumours and other lesions of minor salivary glands.
3. Tumours of odontogenic epithelium.
4. Tumours of melanocytes.
5. Tumours and tumourlike conditions of lymphoid tissue.
6. Other tumours and tumourlike conditions.

1. Tumours and tumourlike conditions of surface epithelium.

<u>Leukoplakia</u>

Adalah suatu istilah klinik sebagai suatu plak putih tidak lebih dari 5 milimeter, yang secara mikroskopis didiagnosis sebagai hyperplasia epitel (dysplasia) dengan gradasi ringan, sedang dan berat.

Penulis lain mengusulkan, lesi ini dikelompokkan dalam suatu Oral Intra Epithelial Neoplasia (OIN) grade I-III yang analog dengan terminologi yang digunakan pada epitel servik.

Leukoplakia ini letaknya tersering adalah pada "buccal ginggival gutter".

Kelainan epitelial terbanyak pada rongga mulut ini bervariasi dari dysplasia sampai carcinoma insitu, dan nampak pada leukoplakia di dasar rongga mulut yang umumnya terdapat pada pria.

Hal ini ada korelasi dengan lokalisasi dari squamous cell carcinoma rongga mulut.

Dari leukoplakia ini pada evaluasi 1-10 tahun, 4,4% diantaranya menimbulkan karsinoma.

Penulis lain menemukan 17,5% pada masa periode 7,2 tahun.

<u>Lesi papiloma dengan HPV (Human Papilloma Virus)</u>

Lesi yang diakibatkan oleh virus Papiloma ini dapat juga terjadi pada rongga mulut yang secara mikroskopis dan klinisnya analog dengan yang terdapat di traktus genitalia.

Kelainan di sini termasuk verruca vulgaris, condyloma accuminata, papiloma dan condyloma planus, yang biasanya terletak di sebelah lateral lidah.

Tidak semua papiloma ini disebabkan karena virus, beberapa akibat iritasi mekanis dan yang lain karena faktor genetik.

Carcinoma insitu

Merupakan precursor dari kanker rongga mulut yang invasif.
Beberapa author menyebutkan, lesi kemerahan (erytroplakia) adalah merupakan tanda awal yang dapat dilihat dengan mata dari squamous cell carcinoma yang invasif atau insitu, sedangkan komponen yang keputihan tidak signifikan untuk itu.
Kriteria diagnosis sama dengan carcinoma insitu yang lain.
Pemeriksaan immunohistokimia dengan komponen membrana basalis seperti collagen IV dan lominin amat penting untuk diagnosis carcinoma insitu atau dysplasia berat.

Squamous cell carcinoma

Secara praktis yang disebut sebagai kanker rongga mulut adalah squamous cell carcinoma.
Faktor predisposisi sangat bervariasi, tergantung lokasi dari tumor.
Untuk karsinoma di bibir, termasuk sinar matahari, rokok dan iritasi mekanis serta pada penderita dengan immunosupresi.
Karsinoma oropharing ada hubungannya dengan tembakau, alkohol, sypnilis, oral sepsis, difisiensi zat besi, candidiasis, dan anemia Fanconi.
Kebanyakan terdapat pada pria umur di atas 50 tahun, namun insiden pada wanita dan penderita yang lebih muda makin menaik.
Beberapa kasus terdapat pada anak, terutama pada lidah.

Lokalisasi

Karsinoma oropharing secara topografi tergantung dari letaknya, diklasifikasikan sebagai berikut :

1. bibir (atas dan bawah)
2. dasar rongga mulut, yaitu bagian yang berbentuk U, antara dasar lidah dan bagian bawah ginggiva
3. lidah
4. mukosa buccal
5. ginggiva
6. trigonum retromolar
7. palatum durum
8. dasar lidah
9. daerah tonsil
10. palatum molle
11. dinding pharing

Mikroskopis

Squamous cell carcinoma pada rongga mulut sering dengan differensiasi sedang dan rendah.
Yang terletak di dasar lidah dan tonsil, umumnya undifferentiated dan solid, yang sering sulit dibedakan dengan lymphoma jenis sel besar.

Beberapa jenis karsinoma yang lain, yaitu : adenosquamous carcinoma, basaloid carcinoma, sarcomatoid carcinoma, dan small cell carcinoma.

2. Tumours and other lesions of minor salivary glands.
   Pleomorphic adenoma merupakan 50% dari tumor kelenjar liur minor dari palatum.
   Tumor yang terletak di bibir 80% adalah tumor jinak, sedangkan di antara yang ganas, adenoid cystic carcinoma dan mucoepidermoid carcinoma adalah yang tersering.
   Tumor ganas yang lain adalah Terminal duct carcinoma, yaitu termasuk tumor ganas dengan derajat keganasan yang rendah.

3. Tumours of odontogenic epithelium
   Yang termasuk golongan ini adalah ameloblastoma perifer.

4. Tumour of melanocytes.
   Tumor ini dapat terjadi pada bibir.
   Lentigo dan melanocytic nevus merupakan jenis tumor jinak, sedangkan melanoma maligna sering terdapat pada palatum dan ginggiva.

5. Tumours and tumourlike conditions of lymphoid tissue.
   Lymphoma maligna umumnya terjadi di Waldeyer's ring di tonsil, ginggiva, mukosa buccal dan palatum.
   Plasmacytoma, penyakit Hodgkin dan Histiositosis X, dapat terjadi di rongga mulut.

6. Other tumours and tumourlike conditions.
   Contohnya : tumor vaskuler, tumor jaringan otot, jaringan syaraf, tumor Kaposi, dan lain-lain.
   Tumor metastase umumnya terdapat di ginggiva, yang asalnya mungkin dari intra oral, paru, ginjal, kulit, payudara, prostat dan colon.

II. Frekwensi relatip tumor jinak dan ganas rongga mulut tahun 1992 dan tahun 1993 di Lab. Patologi Anatomi Surabaya

Tabel 1 :

A. Tumor jinak

	1992		1993		Total		
	(W)	(P)	(W)	(P)	(W)	(P)	(W&P)
1. Papiloma	26	13	12	17	38	30	68
2. Pleom. adenoma	39	27	36	41	75	68	143
3. Hemangioma	26	17	27	26	53	43	96
4. Fibroma	11	6	13	14	24	20	44
5. Lymphangioma	3	5	5	2	8	7	15
6. Warthin	-	8	4	12	4	20	24
7. Adenoma	1	2	2	2	3	4	7
8. Neurofibroma	-	4	1	5	1	9	10
9. Ameloblastoma	1	1	3	5	4	6	10
10. Neurilemoma	-	2	1	1	1	3	4
11. Fibrohistiositoma	1	1	1	-	2	1	3
12. Angiofibroma	1	-	1	-	2	-	2
13. Lipofibroma	-	1	-	2	-	3	3
14. Lipoma	-	1	-	-	-	1	1
15. Hem-lymphangioma	1	-	1	-	2	-	2
					217 (50,23%)	215 (49,77%)	432 (100%)

Tabel 2

B. Tumor ganas

	1992 (W)	1992 (P)	1993 (W)	1993 (P)	Total (W)	Total (P)	(W&P)
1. Squamous cell carcinoma	31	41	34	46	65	87	152
2. Adenoid cystic carcinoma	3	4	7	3	10	7	17
3. Adeno carcinoma	8	6	6	5	14	11	25
4. Malignant mixed tumor	2	4	1	1	3	5	8
5. Undiff. Ca	2	7	2	3	4	10	14
6. Lymphoma maligna	-	5	-	3	-	8	8
7. Metastase Ca.	2	1	-	1	2	2	4
8. Rhabdomyosarcoma	-	1	-	1	-	2	2
9. Fibrosarcoma	1	-	2	3	3	3	6
10. Malignant fibro-histiositoma	-	1	-	1	-	2	2
11. Plasmasitoma	1	-	-	1	1	1	2
12. Multiple myeloma	-	1	-	1	-	2	2
13. Melanoma maligna	-	-	-	1	-	1	1
					102 (41,98%)	141 (58,02%)	243 (100%)

Tabel 3

C. Squamous Cell Carcinoma Rongga Mulut

Letak kelainan di Laboratorium Patologi Anatomi, Surabaya tahun 1992 - 1993

Letak		Total	%
1. Bibir	: 6)		
Bibir atas	: 3)	22	14,19
Bibir bawah	: 13)		
2. Lidah	: 55)		
Pangkal lidah	: 5)	61	39,35
Dasar lidah	: 1)		
3. Rongga mulut	: 3)		
Maxilla	: 17)	32	20,65
Mandibula	: 12)		
4. Palatum durum	: 6)	11	7,10
Palatum molle	: 5)		
5. Ginggiva	: 13	13	8,39
6. Mukosa buccai	: 12	12	7,74
7. Metastase	: 4	4	2,58
Total		155	100

Tabel 4 :

Squamous cell carcinoma, menurut distribusi seks dan umur

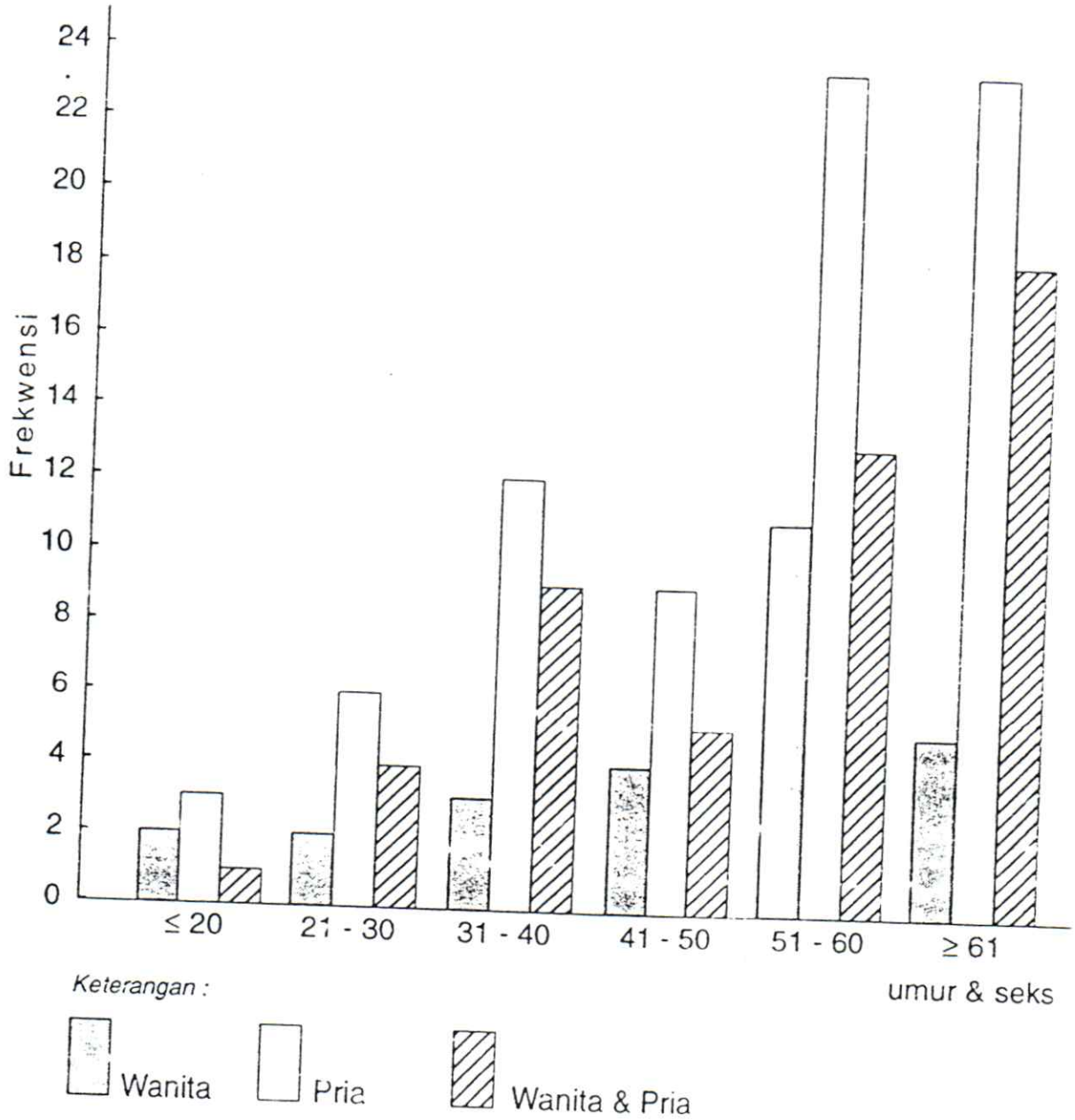

Keterangan tabel 1 dan 2.

Dari semua tumor yang diperiksa di Laboratorium Patologi anatomi Surabaya pada tahun 1992 dan 1993 ternyata terdapat tumor jinak sebanyak 432 kasus atau 64% dan tumor ganas sebanyak 243 kasus atau 36% dari total 675 tumor. Jumlah tumor jinak pada wanita 50,23% dan pria sebanyak 49,77%. Sedangkan pada tumor ganas, jumlah pada wanita 41,98% dan 58,02% pada pria.

Tumor jinak tersering adalah :

- Pleomorphic adenoma : 143 kasus (33,10%)
- Hemangioma : 96 kasus (22,22%)
- Papiloma : 63 kasus (14,58%)
- Lymphangioma : 44 kasus (10,19%)

Tumor ganas tersering adalah :

- Squamous cell carcinoma : 152 kasus (62,55%)
- Adeno carcinoma : 25 kasus (10,29%)
- Adenoid cystic carcinoma : 17 kasus (7,0%)
- Undifferentiated carcinoma : 14 kasus (5,76%)
- Lymphoma maligna : 8 kasus (3,29%)
- Malignant mixed tumor : 8 kasus (3,29%)

Dari kesemua kasus tumor ganas, sebanyak 152 kasus adalah jenis squamous cell carcinoma (62,55%)

Keterangan tabel 3.

Dari jumlah keganasan rongga mulut yang 62,55% adalah jenis squamous cell carcinoma. Menurut Ackerman (1989) kanker oropharing diklasifikasikan menurut topografi sebagai berikut :

1. Bibir, yang terdiri dari bibir atas dan bawah.
   Pada data kami terdapat 22 kasus atau 14,19%.
2. Dasar dari rongga mulut.
   Selama 2 tahun, data yang kami dapat adalah 3 kasus atau 1,94%.
3. Lidah.
   Tumor ganas pada lokasi ini = 39,35%.
4. Mukosa buccal.
   Jumlahnya 12 kasus atau 7,74%
5. Ginggiva.
   Pada lokasi ini termasuk mukosa yang melapisi maxilla dan mandibula, data kami menunjukkan 42 kasus atau 27,10%.
6. Palatum durum, terdapat 6 kasus atau 3,87%
7. Palatum molle, terdapat 5 kasus atau 3,23%.

Squamous cell carcinoma pada data kami terdapat 3 kasus yang kesemuanya terletak di lidah, pada penderita di bawah umur 20 tahun, dua diantaranya terdapat

pada wanita.

III. Peran Sitologi pada Kanker Rongga Mulut

Kepustakaan menyebutkan bahwa kanker oral dapat didiagnosis dengan pemeriksaan sitologi dengan derajat akurasi 95%, namun beberapa peneliti melaporkan hasil negatip palsu pada 31% kasus. Sampai saat ini tidak pernah dilaporkan hasil sitologi positip, namun negatip biopsi.

Diagnosis lesi prakanker dengan sitologi eksfoliativa merupakan prosedur yang kurang praktis, karena adanya ketidaksesuaian hasil dengan keadaan dysplasia.

Biopsi merupakan metoda yang paling diterima untuk diagnosis definitif histopatologi kanker rongga mulut. Pengambilan sampel sitologi di beberapa tempat dapat amat berguna untuk menuntun lokasi biopsi yang tepat. Dokter gigi dan dokter yang lain dapat mengetahui dengan baik lesi dini dari rongga mulut ini. Hal tersebut, memungkinkan untuk mengadakan pemeriksaan lebih hati-hati dan merujuk penderita dengan lesi yang mencurigakan untuk pemeriksaan biopsi.

Materi biopsi sering sulit diinterpretasi apabila diambil dari mukosa yang nampaknya abnormal pada penderita dengan invasif squamous cell carcinoma yang mendapat terapi radiasi. Biopsi sebaiknya tidak membuat diagnosis ganas bila tidak ada invasi pada stroma.

Untuk invasif squamous cell carcinoma, umumnya menunjukkan ulserasi dengan tepi mengalami indurasi, yang dengan mudah dapat diidentifikasi sebagai kanker secara klinik.

Beberapa kelompok kanker mulut ada pula yang pada awalnya tidak menunjukkan bentuk ulserasi, beberapa membentuk konfigurasi veruca atau bercak putih yang serupa dengan leukoplakia jinak.

Peranan frozen section amat penting dalam menentukan radikalitas untuk squamous cell carcinoma, karena ada hubungan yang erat dengan "local recurrence" dan mortalitas.

Gambaran sitologi pada praganas, carcinoma insitu dan invasif carcinoma tidak sulit seperti halnya squamous cell carcinoma yang lain, asal materinya adequat. Diagnosis sitologi invasif carcinoma relatif mudah, asalkan sebelum sampling terlebih dahulu menghilangkan permukaan yang nekrosis. Akurasi diagnosis sitologi untuk carcinoma insitu keratinizing atau leukoplakia praganas, terbukti menemui kesulitan bila sel abnormal tertutup oleh sel-sel normal yang keratinizing. Peranan biopsi konfirmasi penting sekali dalam hal ini.

Adanya virus HPV pada lesi praganas dapat didokumentasikan dengan pemeriksaan imunologi. Leukopiakia pada rongga mulut pada penderita dengan Aids, beberapa penulis menemukan adanya hubungan dengan Virus Epstein Barr, dan bukan virus HPV.

Skrining massal kanker rongga mulut dengan pemeriksaan sitologi pada mereka dengan resiko tinggi akan amat berguna, khususnya pada perokok berat, "tobacco chewers", "betelnut chewers", seperti yang banyak dilakukan di India.

Diagnosis akurasi sitologi biopsi FNA (BAJAH) dari tumor amat bervariasi, tergantung dari situasi klinik. Akurasi lebih tinggi pada kanker yang "recurrence" tanpa radiasi daripada dengan radiasi. Adanya hasil negatip palsu tidak akan membawa masalah, karena pemeriksaan dapat diulangi.

Untuk kanker primer, akurasi diagnosis tergantung pada ukuran, letak, asal dan keadaan alami dari proses. Tumor primer yang mengenai membran mukosa biasanya didahului oleh sitologi smir atau scraping. Lesi pada rongga mulut, dasar mulut, lidah, palatum dan tonsil dapat juga dilakukan FNA dengan kontrol visual.

Diagnosis dengan hasil positip, sebaiknya tidak dibuat, bila materi kurang representatip, baik kualitatif maupun kuantitatif. Bila diagnosis pasti belum dapat dibuat, dengan diagnosis differential telah merupakan informasi yang bermanfaat untuk pemeriksaan yang berikutnya.

IV. Problema Diagnosis

Problema diagnosis, bila materi adequat baik secara sitologi maupun patologi adalah bila kanker dalam keadaan poorly differentiated atau undifferentiated. Peranan pemeriksaan immunohistokimia dalam hal ini besar sekali, terutama dalam menegakkan diagnosis definitif dalam jenis keganasan.

Walaupun squamous cell carcinoma merupakan jenis yang terbanyak, yaitu 62,55%, namun tidak jarang yang menyerupai sarcoma, misalnya spindle cell carcinoma. Small cell carcinoma mempunyai perilaku yang amat agresif, sama dengan small cell carcinoma dari paru.

Peran immunohistokimia pada kanker rongga mulut ini terutama untuk menentukan diagnosis pasti dari differential diagnosis, antara lain dari :

- carcinoma (squamous, adeno, small cell)
- sarcoma
- lymphoma
- rhabdomyosarcoma
- malignant fibroushistiositoma
- amelanotic melanoma

V. Pembahasan dan Kesimpulan

Sesuai dengan klasifikasi menurut Ackerman, tumor rongga mulut terbagi atas : tumor atau lesi seperti tumor dari epitel odontogenik, tumor melanosit, tumor jaringan lymphoid dan tumor yang lain.

Tumor rongga mulut terbanyak adalah yang berasal dari epitel permukaan. Secara praktis, yang disebut tumor ganas dari rongga mulut adalah squamous cell carcinoma atau epidermoid carcinoma. Data di Laboratorium Patologi Anatomi Surabaya selama 2 tahun (1992 & 1993), squamous cell carcinoma ini merupakan 62,55% dari seluruh tumor ganas oral dengan perbandingan antara wanita dan pria adalah 65 : 87 = 7 : 10. Lokasi terbanyak adalah pada lidah (39,35%), pada ginggiva 42 kasus atau 27,10%, serta bibir (14,19%).

Menurut distribusi data squamous cell carcinoma menurut seks dan umur, nampak bahwa ada 3 kasus pada umur di bawah 20 tahun, dengan perbandingan antara wanita dan pria = 2 : 1. Frekwensi terbanyak terdapat di atas atau sama dengan umur 61 tahun, yaitu 24 kasus, dengan perbandingan antara wanita dan pria = 5 : 19 dan kelompok umur 51-60 tahun sebanyak 24 kasus juga, dengan perbandingan antara wanita dan pria = 11 : 13.

Bila ditinjau dari letak tumor, 39,35% terletak pada lidah, dan 27,10% pada ginggiva termasuk yang melapisi maxilla dan mandibula. Di Amerika, terbanyak terdapat pada bibir, yaitu 45%, dan ginggiva 17%. Pada bibir ini, lebih dari 90% terletak di bibir atas.

Dari kelompok tumor jinak, Pleomorphic adenoma merupakan tumor terbanyak (33,10%), kemudian Hemangioma yaitu 22,22%, dan Papiloma 14,58%.

Squamous cell carcinoma ini sering didahului oleh kelainan praganas dan carcinoma insitu. Dokter gigi mempunyai kesempatan terbesar dalam menemukan lesi dini pada cavum oral, yang kemudian sebaiknya dirujuk untuk pemeriksaan biopsi.

Pemeriksaan sitologi exfoliativa dapat dipergunakan untuk skrining massal pada mereka dengan risiko tinggi, yaitu pria umur 50 tahun ke atas dengan perokok berat atau yang berhubungan dengan karsinogen secara terus menerus.

Diagnosis akurasi untuk sitologi FNA dari tumor, amat tergantung pada data klinik. Pemeriksaan biopsi sebaiknya dilakukan 6-8 minggu setelah kanker diterapi untuk menentukan tumor yang "recurrence".

Peranan immunohistokimia besar sekali dalam penentuan jenis kasus-kasus sulit, seperti pada kanker rongga mulut dengan differensiasi rendah. Prognosis kanker rongga mulut tergantung pada stadium klinik, lokalisasi dan derajat mikroskopis.

Ketebalan invasi tumor merupakan indikator terbaik pada beberapa lokasi.

Waktu tahan hidup penderita adalah 90% untuk kanker bibir, 60% untuk lidah anterior, 40% untuk bagian posterior lidah, dasar rongga mulut, ginggiva dan palatum durum, dan 20% untuk palatum molle.

Tumor ganas yang lain adalah jenis adeno carcinoma (10,29%), adenoid cystic carcinoma (7,0%), undifferentiated carcinoma (5,76%), lymphoma (3,29%), dan mixed tumor maligna (3,29%).

Tumor ganas tersebut di atas biasanya didiagnosis dengan biopsi jaringan atau aspirasi, karena tidak mungkin dilakukan pemeriksaan sitologi selama belum ada ulserasi.

MILIK
PERPUSTAKAAN
UNIVERSITAS AIRLANGGA
SURABAYA

KEPUSTAKAAN

1. Hood Juliati.
   Patologi dan perannya dalam penanggulangan kanker.
   Pidato Pengukuhan Guru Besar Unair, Desember 1994.
2. Joseph A Regezi and James Sciubba.
   Neoplasms. Squamous Cell Carcinoma. Oral Pathology.
   Clinical - Pathologic Correlations, 2nd ed., 1993, p. 77-90.
3. Juan Rosai.
   Oral Cavity and Oropharynx.
   Ackerman's Surgical Pathology, 7th ed., 1989. p.173-193.
4. Koss L.G.
   The Oral Cavity.
   Diagnostic Cytology and its Histopathologic Bases, vol.I, 4th ed., 1990, p.865-866.
5. Laksmi S. et al.
   Oral Cancer and HPV; Is there a link.
   J. Surg. Oncol., 1993 Mar ; 52 (3) : 193-196.
6. Lucas RB.
   Nomenclature and classification of oral tumours.
   Pathology of Tumours of the Oral Tissue, 4th ed., 1984, p. 25-28.
7. Nair MK et al.
   Prevention and early detection of oral, breast, cervical cancers;
   J. Indian Med. Ass. 1993 Apr ; 91 (4) : 94-96.

8. Silverman S.
Oral Cancer.
Semin - Dermatol 1994 Juni ; 13 (2) : 132-137.
9. Smart CR.
Screening for cancer of the aerodigestive tract. Cancer 1993 Aug 1 ; 72 : 1061-1065.
10. Wray A et al.
Smokeless tobacco usage, associated with oral Ca.
Arch - Otolaryngol - Head - Neck - Surg. 1993 Sept ; 119 (9) : 929-933.

KK
616.07
Als
p

KKA

Peran Patologi Pada Kanker Rongga Mulut (Epidemiologi, Deteksi Deteksi Dini ...

No. MHS	NAMA PEMINJAM	Tgl. Kembali