BEBERAPA ASPEK PENGAMBILAN BENDA ASING DI JALAN NAFAS DI RS. DR. SOETOMO SURABAYA 1974 – 1978

KARYA

UNTUK MEMPEROLEH IJAZAH KEAHLIAN

oleh

HOETOMO

BAGIAN PENYAKIT TELINGA, HIDUNG DAN KERONGKONGAN
RS. DR. SOETOMO / FAKULTAS KEDOKTERAN
UNIVERSITAS AIRLANGGA
SURABAYA

1980

Disajikan : 22 Pebruari 1980.

Panitya Penilai Skripsi

1	2	3
(dr.Pangeran Siregar)	(dr. Wisnubroto)	(dr. Soedijono)

Pembimbing

dr. Sardjono Soedjak.

Sri/H.

KATA PENGANTAR

Benda asing di jalan nafas umumnya terjadi pada anak-anak. Benda asing tersebut dapat membahayakan jiwa; karena jalan napas tiba-tiba tersumbat atau meninggal karena komplikasi-komplikasi yang terjadi di paru-parunya.

Benda organik berupa biji-bijian dapat menimbulkan kematian dalam satu sampai beberapa minggu; sedangkan benda logam umumnya baru menimbulkan bahaya dalam jangka waktu yang lebih panjang (6,12,18).

Karena dapat menyebabkan maut maka biji-bijian yang terhirup itu harus dikeluarkan segera dengan cara yang minimal komplikasinya. Ada 2 cara yang sering dilakukan untuk mengeluarkan benda asing itu :

1. dengan methode kuno yaitu tracheotomi
2. dengan alat-alat bronchoscopi modern (dengan bantuan teleskop).

Skripsi hendak membicarakan keuntungan dan kerugian methode-methode ini beserta segala variasi dan aspeknya ketika dilaksanakan di Surabaya dalam April 1974 s/d. Maret 1978.

Pada kesempatan ini pula banyak terima kasih diucapkan kepada dr. Sardjono Soedjak yang telah membimbing penulis dalam menyelesaikan karya ini.

Surabaya, 2 Pebruari 1980.

D A F T A R I S I

	Halaman
KATA PENGANTAR	iii
DAFTAR ISI	iv
DAFTAR TABEL	v
DAFTAR GRAFIK	v
PENDAHULUAN	1
TINJAUAN KEPUSTAKAAN	3
ANATOMI DAN FISIOLOGI	3
PATHOGENESE/UMUR	5
LOKALISASI BENDA ASING	6
JENIS BENDA ASING	7
GEJALA KLINIK & SELANG WAKTU	8
THERAPI CARA MENGELUARKAN BENDA ASING DARI JALAN NAFAS	9
KOMPLIKASI	17
KEMATIAN	17
BAHAN DAN CARA PENGUMPULAN DATA	18
HASIL PENELITIAN	20
PEMBAHASAN	32
KESIMPULAN	38
RINGKASAN	37
SUMMARY	39
DAFTAR KEPUSTAKAAN	40
LAMPIRAN : DAFTAR PENDERITA	42

DAFTAR TABEL

Halaman

TABEL I : UMUR PENDERITA 21

TABEL II : SELANG WAKTU ANTARA ASPIRASI SAMPAI DATANG KE DOKTER 22

TABEL III : CARA MENGELUARKAN BENDA ASING 22

TABEL IV : MACAM TINDAKAN BERDASARKAN ADANYA ALAT . 23

TABEL V : LOKALISASI BENDA ASING DALAM JALAN NAFAS 26

TABEL VI : JENIS BENDA ASING 27

TABEL VII : MACAM KOMPLIKASI 29

TABEL VIII : KOMPLIKASI AKIBAT TINDAKAN 29

TABEL IX : LAMA PERAWATAN SETELAH TINDAKAN DI RUMAH SAKIT 31

DAFTAR GRAFIK

GRAFIK I. JENIS BENDA ASING YANG DIKELUARKAN DENGAN BRONCHOSCOPE PADA ANAK-ANAK 26

PENDAHULUAN

Benda asing di jalan nafas (untuk selanjutnya akan disebut BAJN) yang sering terjadi pada anak-anak, [1,7,8,14,17,18] perlu dikeluarkan secepat-cepatnya untuk mencegah kematian. Surabaya sebagai kota terbesar di Jawa Timur menerima kiriman penderita-penderita dari daerah yang tidak mempunyai peralatan maupun keahlian untuk mengambil benda asing tersebut.

Bagian THK. RS. Dr. Soetomo mendapatkan alat-alat endoskopi dari negeri Belanda pada pertengahan 1975 (bantuan NUFFIC) dan alat yang lebih lengkap lagi pada akhir 1977 dari IGGI. Adalah suatu hal yang menarik apabila kita membandingkan berbagai cara pengambilan benda asing tersebut, ketika belum mempunyai alat-alat endoskopi dengan cara tracheotomi, kemudian ada alat-alat sederhana, sampai ada alat yang lengkap.

Tujuan karya ini adalah :

1. Membandingkan berbagai cara pengambilan benda asing di jalan napas.
2. Mencari faktor-faktor apakah ada yang mempengaruhi keberhasilan pengambilan BAJN.
3. Menunjukkan kemajuan mengenai tindakan untuk mengeluarkan BAJN dengan datangnya alat-alat endoskopi yang lengkap.

Jadi karya ini tidak membahas dengan panjang lebar kasus per kasus BAJN, sesuatu yang banyak dijumpai dikepustakaan, melainkan akan membahas berbagai cara mengambil BAJN menurut pengalaman di Surabaya.

Karya tidak membahas tabel per tabel, tetapi memakai tabel sebagai bahan pembahasan-perbandingan berbagai tehnik pengambilan BAJN. Karenanya, tabel-tabel dipandang dari sudut tehnik pengambilan BAJN, tidak hanya khusus umur, komplikasi jenis benda asing dan lain-lain.

Dari penelitian kasus per kasus didapat kesan bahwa :

1. Cara pengambilan BAJN dengan bronchoscopi merupakan cara yang paling berhasil tanpa atau sedikit sekali pengaruh umur penderita, lokalisasi dan bentuk benda asing, selang waktu antara kejadian dan berobat ke dokter, dan komplikasinya. Tetapi tehnik bronchoscopi ini memerlukan alat yang lengkap dan keahlian yahg khusus.
2. Tehnik tracheotomi tanpa atau dengan bronchoscopia inferior dan laryngoscopia directa masih cukup berhasil mengeluarkan sebagian besar BAJN, tetapi dengan berbagai komplikasi. Tehnik tracheotomi ini dapat dikerjakan didaerah dimana alat endoskopi ataupun ahli THK. tidak ada.
3. Memang ada kemajuan dengan datangnya alat-alat endoskopi yang lengkap, dapat dipakai cara bronchoscopi untuk pengambilan BAJN, dengan keberhasilan yang maksimal dan komplikasi yang minimal.

II. TINJAUAN KEPUSTAKAAN

A. ANATOMI DAN FISIOLOGI

Untuk dapat memahami pat o-fisiologi benda asing dalam jalan nafas marilah kita meninjau segi anatomi dan fisiologi larynx, trachea dan bronchus.

1. Larynx :

Kerangka larynx dibentuk oleh tulang rawan thyroid, cricoid, arytenoid dan epiglottis yang diperkuat oleh ligamenta, membrana dan otot-otot [13,14];

Rongga larynx dapat dibagi menjadi [13,14]:

a. Regio supraglottica : mulai dari aditus laryngis sampai plica ventricularis.

b. Regio glottica : antara plica ventricularis sampai plica vocalis.

Bagian larynx yang paling sempit dinamakan rima glottidis yang dibatasi oleh chorda vocalis.

Pada daerah ini BAJN yang runcing dapat tersangkut; yang kecil dan licin masuk kedalam trachea dan bronchus.

Bila terjadi penyumbatan akan timbul gejala sesak nafas.

c. Regio infraglottica : bagian larynx dibawah rima glottis dan berhubungan dengan trachea.

2. Trachea :

Trachea merupakan suatu pipa yang dibentuk oleh "cincin-cincin" tulang rawan dibawah cricoid; sebetulnya bukan cincin tulang rawan sebab bagian belakang tidak bertemu tetapi dihubungkan oleh membrana yang elastis. Jadi sebetulnya bentuk tapak kuda.

Kerugian bentuk ini yalah kalau ada laesi/trauma dibagian posterior oleh karena alat-alat atau corpus alienum yang tajam dapat mengakibatkan perforasi dan terjadilah fistel trachea oesophageal.

3. Bronchus

Trachea bercabang dua pada setinggi vertebrae thoracalis 4 - 5 menjadi :

a. Bronchus utama (main bronchus) kanan : Pendek, lebar, hampir lurus dengan trachea. Deviasi 25°C.

b. Bronchus utama kiri : Lebih panjang dari yang kanan, kecil dan terletak tegak mendatar. Deviasi 75°C.

Karena cabang bronchus yang kanan lebih vertikal ini maka tentu lebih banyak benda asing terletak disini.

Fungsi larynx terhadap masuknya BAJN.

Selain untuk bersuara larynx juga merupakam pintu gerbang jalan nafas, ia juga mencegah masuknya BAJN kedalam trachea dan bronchi.

Misalnya pada fase kedua proses menelan yaitu waktu makanan berada dalam rongga pharynx :

- chorda vocalis menutup kuat-kuat, epiglottis bergerak kebelakang menutup larynx dari atas, mencegah makanan masuk ke larynx.
- larynx terangkat keatas dan kedepan oleh otot-otot extrinsik yang berorigo pada os hyoid sehingga makanan masuk kedalam oesophagus dan tidak kedalam larynx.

Selain dari proses menelan ada mekanisme proteksi yang kedua yaitu reflex batuk. Bila ada sesuatu yang hendak masuk ke larynx, maka ia akan "dilemparkan" keluar oleh refleks batuk.

B. UMUR DAN PATOGENESA

BAJN dapat terjadi diwaktu si anak makan atau memasukkan benda kedalam mulutnya. Kalau anak tersebut misalnya jatuh, terkejut, maka ia akan menangis; ketika menangis, terjadilah inspirasi kuat sehingga makanan atau benda asing yang lain yang ada didalam mulutnya terhirup masuk kedalam jalan nafas.

BAJN jarang terjadi pada bayi kurang dari 6 bulan umurnya karena bayi-bayi ini jangkauannya terbatas untuk mengambil sesuatu Anak-anak berumur 2 tahun mempunyai naluri untuk memasukkan sesuatu benda kedalam mulut. Naluri ini ada sampai umur 5 tahun [18,24].

Hal naluri ini menerangkan mengapa BAJN banyak didapati pada anak-anak, sedangkan pada orang dewasa tak banyak terjadi. Adanya BAJN pada penderita dewasa umumnya akibat kecelakaan.

Aytac dkk, [1] di Angkara (Turki) mengumpulkan 500 kasus BAJN yang umumnya terdapat pada anak-anak berumur 1-7 tahun, terbanyak pada umur 1 - 3 tahun (55,4%). Hanya didapatinya 2 kasus pada orang dewasa. Perbandingan laki-laki dan wanita yalah : 3 : 1.

Kim dkk. [18] di Toronto (Canada) mengumpulkan 202 kasus dan mendapatkan 65% berumur 1 - 3 tahun, sedangkan umur termuda yalah 6 bulan. Insidens 0,08%; perbandingan laki-laki dan wanita sebagai 2 : 1.

Jackson and Jackson di Amerika mendapatkan 66% dari kasus-kasusnya yang berumur kurang dari 5 tahun [9,13,14].

Khalil Alavi [17] di Iran, dari 97 kasus yang terbanyak yalah berumur 1-2 tahun, sedangkan umur termuda yalah 10 bulan.

Perbandingan laki-laki dan wanita sebagai 3 : 2.

Kallay di Hongaria melaporkan 115 kasus BAJN, 12 diantaranya adalah bayi kurang dari 1 tahun [15].

Jo Ono [24] di Jepang dari tahun 1959-1963 mengumpulkan 7536 kasus BAJN dan benda asing dalam jalan makanan, 24% yalah BAJN.

Dimitriu dkk.[8] mendapatkan di Rumania, bahwa dari 1030 kasus BAJN 72,24% terdapat pada anak-anak berumur 0-3 tahun.

Daniilidis dkk.[7] di Thessaloniki (Yunani) mengumpulkan 90 kasus BAJN selama 5 tahun dari 1970-1975 : 79 kasus pada anak-anak, 11 kasus pada dewasa. Terbanyak berumur 1-2 tahun yaitu 44 kasus.

Perbandingan laki-laki dan wanita sebagai 5 : 3.

C. LOKALISASI BENDA ASING.

Benda asing didalam bronchus kanan lebih banyak didapati dari didalam bronchus kiri oleh karena bronchus kanan lebih lebar dan letaknya lebih vertikal, seolah-olah merupakan lanjutan dari trachea [13].

Dimitriu [8] melaporkan bahwa dari 1030 kasus BAJN 42,33% didapatkannya dalam bronchus kanan, 30,5% dalam trachea, 17,28% dalam bronchus kiri dan 6,01% dalam larynx.

Khalil Alavi [17] memberitakan bahwa dari 96 kasus BAJN 52% ada dalam trachea, 35% dalam bronchus kanan, 10,5% dalam bronchus kiri dan 2,5% dalam larynx. Jo Ono [22] mendapatkan pada 446 kasus 51 dalam larynx, 74 dalam trachea, 295 dalam main bronchus dan 26 dalam segmental bronchus. Daniilidis [7] memberitakan 90 kasus BAJN : 11 di larynx, 10 di trachea, 39 di bronchus kiri dan 30 dibronchus kanan.

D. JENIS BENDA ASING.

Foxen [9] membagi BAJN menjadi 2 macam :

Endogen : benda asing yang berasal dari tubuh sendiri misalnya saliva, pus, darah, bagian-bagian cairan lambung, adenoid, tonsil, gigi.

Exogen : benda asing berasal dari luar tubuh sendiri

Moussavi [23] membagi benda asing dalam 2 golongan :

Non organik : halus misalnya monte.
kasar misalnya uang logam.

Organik : padat misalnya tulang, kulit kacang dan biji-bijian.
lunak misalnya kacang.

Kedua kategori tersebut dapat dibagi lagi menjadi 2 macam :

- Radio-opaque
- Non radio-opaque.

Di Amerika BAJN yang terbanyak adalah kacang. Jackson [13,14] melaporkan 99% benda asing yang ditemukan dalam jalan nafas anak-anak adalah kacang. Dari antara 24 kasus BAJN, Cotton [6] mendapatkan kacang pada 10 penderita (41,66%) dan biji bunga matahari pada 5 penderita.

Di Canada Kim dkk. [18] melaporkan bahwa dari 202 kasus terbanyak adalah kacang (50%).

Di Jepang [24] kacang dan kacang-kacangan menempati tempat teratas yaitu 42,70% (=172) dari 412 kasus BAJN, disusul 124 kasus peniti dan jepit rambut (pins) (Jo Ono pada tahun 1959 - 1963).

Di Turki biji semangka paling banyak didapatkan sebagai BAJN karena Turki merupakan negara penghasil semangka [1,17,23]. Aytac [1] melaporkan bahwa dari 500 kasus BAJN yang dikumpulkan 181 (39%) adalah biji semangka, 53 (11,4%) adalah buncis dan 26 (5,26%) adalah kacang.

Khalil Alavi[17] dari Juli 1961 - 1965 mendapatkan 96 anak-anak dengan biji semangka dalam paru-paru.

Mousavi [23] di Iran mendapatkan monte sebagai BAJN yang cukup banyak, disebabkan wanita-wanita Iran senang memakai kalung monte. Ini mudah diambil oleh anak-anak dan dimasukkan kedalam mulut.

Kakar dan Saharia [16] dari New Delhi melaporkan dalam tahun 1971 adanya canula tracheotomi pada trachea dan bronchus kiri tanpa mengalami gangguan pernafasan. Sood [27] juga menemukan canula di trachea pada 1972 di Royal Infimary Glasgow.

E. GEJALA KLINIK DAN SELANG WAKTU-ANTARA ASPIRASI SAMPAI DATANG KE DOKTER.

Gejala BAJN tidak sama buat semua penderita, tergantung dari jenis; besar dan lokalisasinya [9,13,14,17,18].

Gejala utama biasanya segera ada batuk yang hebat setelah terhirup benda asing. Batuk ini terjadi mendadak (sebelum kejadian terhirup BAJN tidak batuk). Batuk tersebut demikian hebatnya sehingga muka sampai kelihatan cyanotik disamping karena obstruksi juga mungkin disebabkan oleh batuk yang bertubi-tubi (expirasi kuat) sehingga seolah-olah tak sempat inspirasi. Bila BAJN terhenti pada satu cabang bronchus, lama-lama rangsangan berkurang dan terjadi adaptasi; batuk mereda atau hilang sama sekali. Keadaan tenang ini dinamakan periode bebas batuk atau masa tenang ("silent period") (1,9,13,14,17,18).

Masa tenang ini dapat berlangsung lama (beberapa minggu).

Kim dkk.[18] melaporkan 14% dari penderita BAJN diketahui setelah 7 - 30 hari, 17% baru diketahui lebih dari 30 hari. Hart [12] melaporkan 1 penderita benda asing dalam bronchus yang diketahui setelah 25 hari. Cotton [6] melaporkan kasus BAJN yang baru diketahui setelah 5 bulan.

Gejala lain bisa berupa sesak, rasa tercekik, rasa tersumbat, nafas berbunyi. Gejala sesak dapat hebat kalau benda asing menyumbat di bronchus/larynx tetapi kadang-kadang benda asing ini kecil, sehingga tidak menyumbat dan sesak.

Kalau benda asing tersebut di satu cabang bronchus juga belum tentu ada tanda suara pernapasan yang berkurang sebab mungkin saja benda asing bentuknya pipih sehingga udara pernapasan dapat melewatinya.

F. Therapi.

Ada beberapa cara untuk mengeluarkan benda asing dalam jalan nafas :

1. Laryngoscopia directa.
2. Tracheotomia
3. Bronchoscopia
4. Thoracotomia
5. Fisiotherapia

Yang umum dipakai yalah cara bronchoscopi [1,3,7,14,17,18,23,24] dan tracheotomi [2,15,22].

F. 1. Laryngoscopia directa.

Benda asing dalam larynx dapat dikeluarkan dengan laryngoscopia directa atau laryngoscopia indirecta. Bila benda asing telah masuk dalam trachea dan bronchus maka harus dikeluarkan dengan bronchoscop.

F. 2 Tracheotomi.

Tracheotomi untuk mengeluarkan benda asing dalam trachea dan bronchi digunakan sebelum ditemukan bronchoscop. Nicolas Habicot (1550-1624) adalah orang pertama kali yang menggunakan tracheotomi untuk mengeluarkan benda asing dari larynx [28].

Larenz Heister (1743) mengeluarkan sepotong cendawan dari trachea dengan tracheotomi [28].

Meskipun bronchoscopi merupakan cara yang modern, ternyata tracheotomi masih diperlukan juga selama masih ada penyumbatan larynx oleh benda asing atau akibat pengambilan benda asing tersebut.

Khalil Alavi melaporkan 3% dari semua kasusnya memerlukan tracheotomi setelah pengambilan benda asing dengan bronchoscopi [17].

Gewiss bahkan menganjurkan tracheotomi sebagai prevensi pada anak-anak dibawah umur 4 tahun oleh karena mudah terjadi oedema larynx [15].

Bunker [2] melakukan tracheotomi pada semua kasus BAJN berupa tumbuh-tumbuhan oleh karena biasanya terjadi tracheo-bronchitis.

Diantara 115 kasus BAJN Kallay [15] melaporkan tracheotomi pada anak umur 11 bulan. Danilidis melakukan tracheotomi pada 4 kasus dari 50 BAJN [7]. Mulyardjo di Surabaya melaporkan 36 kasus BAJN, yang dikeluarkan dengan tracheotomi di RS. Dr. Soetomo pada tahun 1965 - 1975 [22] sebelum ada alat bronchoscopi yang lengkap.

Prinsip yang dipakai adalah : ketika dilakukan insisi pada mukosa trachea, timbul refleks batuk yang hebat sehingga benda asing yang masih bergerak turun naik dalam trachea atau bronchus diharapkan akan dibatukkan keluar melalui stoma tracheotomi. Benda asing yang tidak dapat keluar dengan spontan dapat dibantu dengan bronchoscopia inferior atau ditarik keluar dengan forceps/ kait.

Kerugian tehnik tracheotomi :

a. Kalau sudah lama kadang-kadang BAJN berhenti pada satu cabang bronchus tidak dibatukkan keluar. Diperlukan alat pembantu untuk mengeluarkannya, dengan forceps/kait.
b. Tracheotomi memerlukan perawatan yang baik setelah operasi [5]
c. Angka komplikasi tracheotomi masih tinggi [5,20,30], komplikasi dapat berupa :
   1. Pneumothorax
   2. Emphysema subcutan
   3. Emphysema mediastinem
   4. Tracheo oesophageal fistula
   5. Canula yang salah letak (tube displacement)
   6. Stenosis trachea
   7. Granuloma
   8. Kesulitan dekanulasi
   9. Obstruksi oleh "mucous plug"
   10. Apnea
   11. Perdarahan.

F.3. Bronchoscopi.

Dalam melakukan bronchoscopi untuk mengeluarkan BAJN sebaiknya ada kerja sama dengan ahli anaesthesi [15] sebab :

1. Oxygenasi dapat dilakukan terus menerus, terutama kalau diperlukan waktu lama pada ekstraksi benda asing.
2. Dalam keadaan dibius lumen trachea dalam keadaan relax maka bronchus melebar; ini memudahkan intubasi bronchoscope, menentukan lokalisasi dan pengambilan benda asing.
3. Bronchoscopi menjadi mudah jika badan penderita lemas dan tenang.
4. Intubasi bronchoscope dapat dilakukan berkali-kali bila kita gagal mengambil benda asing itu maupun untuk pemeriksaan ulangan. Pemeriksaan ulangan ini berguna untuk mengetahui apakah masih ada sisa-sisa atau benda asing yang lain,apakah ada laesi karena tindakan kita.

Bronchoscope yang dipakai ada bermacam-macam ukurannya tergantung pada umur penderita :

- anak 6 - 12 bulan : bronchoscope Ø 2,5 - 3 mm.
- 1 - 2 tahun : bronchoscope Ø 3 -3,5 mm.
- 2 - 4 tahun : bronchoscope Ø 3,5 - 4 mm.
- 4 - 6 tahun : bronchoscope Ø 4 mm.

Benda asing dikeluarkan dengan forceps yang dimasukkan dalam bronchoscope tersebut. Jackson telah membuat bermacam-macam forceps untuk BAJN diantaranya adalah : Jackson's bull forceps, Gordon bead forceps, basket forceps dll. [14].

Meskipun telah diciptakan banyak alat-alat tetapi tiap-tiap kasus mempunyai problem sendiri-sendiri. Jadi cara dan alat apa yang dipakai untuk mengambil benda asing baru dapat ditentukan setelah melihat benda asing tersebut.

Moussavi [23] di Iran membuat alat baru untuk mengeluarkan benda asing monte. Yang jadi perhatian waktu memakai alat tersebut adalah lobang monte.

Benda asing monte sukar dikeluarkan sebab :

1. Bentuknya bulat, permukaan licin, dapat masuk kedalam cabang bronchus yang lebih dalam. Oedema circulair cepat terjadi sehingga dapat menyebabkan "respiratory distress", atelectasis bagian paru-paru yang terletak distal dari benda asing tersebut.
2. Pada anak-anak bronchoscope yang digunakan adalah bronchoscope dengan penampang yang sempit. Tak ada forceps yang dapat masuk dan bila dapat masuk ia akan menghalangi pandangan.
3. Kalau digunakan forceps yang kecil dan halus, ini tak dapat memegang benda yang bulat, keras dan permukaannya licin.

Alat Moussavi ini berupa suatu tongkat panjang yang terbuat dari "stainless steel", dengan penampang 1,5 mm dan panjangnya bermacam-macam. Ujung distal alat itu dibuat bergeriji seperti paku sekrup sehingga ujungnya mempunyai penampang lebih kecil dari 1 mm. Karena alat ini kecil maka ia dapat melalui bronchoscope tanpa menghalangi pandangan. Bila benda asing telah tercapai, dilakukan manipulasi sehingga ujung alat dapat masuk kelubang monte. Alat diputar lambat-lambat sehingga monte terfiksir pada alat ini. Dengan demikian BAJN dapat diekstraksi keluar bersama-sama dengan bronchoscope.

Hunsicker [11] menggunakan katheter fogarty untuk mengeluarkan BAJN yang berbentuk bulat dan besar. Fogarty katheter yalah katheter yang ujungnya merupakan balon dan kedalam ujung itu dapat dihembuskan udara. Lebih dahulu dilakukan bronchoscopi, bronchoscope dimasukkan sedekat mungkin pada benda asing tersebut. Katheter fogarty dimasukkan melalui celah antara bronchus dengan benda asing tersebut. Kemudian dihembuskan udara sehingga balon mengembang. Katheter ditarik lambat-lambat hingga benda asing terdorong keluar oleh balon dan selanjutnya bersama-sama dengan bronchoscope ia ditarik keluar. Sampai di subglottic kita harus hati-hati dan ekstraksi melalui rima glottis harus dilakukan dengan cepat karena dapat menimbulkan obstruksi total.

Zavala [31] menggunakan flexible "Fiber optic bronchoscope" untuk mengeluarkan BAJN pada orang dewasa. Pada anak-anak dan bayi cara ini tak dapat digunakan karena diameter trachea dan glottis pada anak-anak adalah kecil. Zavala melakukan penyelidikan pada anjing sebelum melakukannya pada manusia. Dengan"flexible fiber optic bronchoscope" dapat dilihat lapangan pandangan yang lebih jauh dari cabang-cabang bronchus yang biasanya dapat dilihat dengan instrumen yang kaku (rigid bronchoscope).

Alat-alat yang digunakan adalah :

1. Olympus fiberoptic bronchoscope, endo-trachealtube dan tracheal tube adaptor dengan lubang oksigen.
2. Kawat berbentuk basket, forceps buat biopsi, wire claw. Kawat ini dimasukkan kedalam tabung dari teflon 1,6 mm yang dimasukkan kedalam saluran yang ada pada fiber optic bronchoscope.

3. Fogarty katheter dan Swan Gans katheter.

Katheter ini diujungnya terdapat balon. Dalam keadaan balon kempis, katheter tersebut dimasukkan kedalam saluran yang ada pada bronchoscope sampai distal dari benda asing.

Kemudian balon dikembangkan baru katheter ditarik bersama-sama benda asingnya.

Prinsip pengeluaran benda asing dengan flexible fiberoptic bronchoscope adalah sama dengan bronchoscope biasa, hanya disini dikontrol dengan fiber optic. Lilington dkk. [19] memakai fiber-optic bronchoscope untuk mengeluarkan tulang paha babi yang "relatif" besar dari bronchus lobus kiri atas pada seorang wanita dan usia 25 tahun.

Kerugian cara bronchoscopi

a. Setelah dilakukan bronchoscopi dapat terjadi oedema larynx, ini dapat dicegah dengan suntikan cortison. Bila oedema larynx hebat memerlukan tindakan tracheotomi [17]

b. Diperlukan alat-alat bronchoscope kecil-kecil beserta tangnya dan latihan melihat/mengambil benda asing melalui lubang Ø 2 - 3 mm dari bronchoscope bayi.

F. 4. Thoracotomi.

Thoracotomi dilakukan pada kasus BAJN yang sudah lama terjadi yang mengalami stenosis bronchus, bronchiectasis atau abcess paru-paru yang hebat dan tak berhasil dikeluarkan dengan bronchoscopi [1].

F. 5. Fisiotherapi.

Cara yang lain untuk mengeluarkan BAJN adalah dengan "postural drainage" (tehnik non endoscopic) yang dilakukan oleh Cotton selama 4 tahun sebelum 1973 [6]. Ini berdasarkan cara pengeluaran sekret bayi dengan asthma dan cystic-fibrosis.

Postural drainage dilakukan secara kombinasi dengan pemberian bronchodilator aerosal (Isoproterenol 2 mg per cc).

Cotton [6] berhasil mengeluarkan BAJN pada 14 penderita. Dua penderita mengalami komplikasi atelectasis paru-paru.

Tehnik : Penderita disuruh menghirup 3 sampai 5 kali Isoproterenol 2 mg per cc dan dibaringkan pada posisi Trendelenburg. Posisi miring penderita tergantung pada lokalisasi benda asing. Kemudian dilakukan pemukulan pada dada dimana benda asing berada (affected area) dengan tangan menelungkup (cupped hand). Selama pemukulan penderita disuruh membuka mulut. Cara ini dilakukan selama 5 menit dalam 1 jam dan diulangi setiap jam.

I. KOMPLIKASI.

Komplikasi disebabkan oleh adanya benda asing atau oleh akibat tindakan waktu pengambilan. Jackson [14] melaporkan komplikasi yang paling cepat dari benda asing dalam bronchus adalah atelectasis dan emphysema. Atelectasis timbul oleh karena penyumbatan total lumen bronchus oleh benda asing (1,14,18).

Kim [18] melaporkan pada 22% kasus didapatkan atelectasis sedangkan Aytac [1] 15% dan Daniilidis 13% dari penderita-penderitanya.

Emphysema disebabkan oleh karena penyumbatan sebagian dari lumen bronchus oleh benda asing [1,14,18]. Kim mendapatkan 39% dari penderita-penderitanya, Khalil Alavi 6% dan Daniilidis 24%. Pada benda asing jenis tumbuh-tumbuhan timbul tracheo bronchitis [12,13]. Komplikasi lain dapat berupa pneumonia, abscess paru-paru dan laryngospasmus [1,2,14].

Sebagai akibat tindakan mengeluarkan benda asing dapat terjadi oedema subglottica, ini tidak jarang memerlukan tindakan tracheotomi [15,17].

J. KEMATIAN.

Sebelum ditemukan bronchoscopi sebagai cara untuk mengeluarkan benda asing, angka kematian adalah cukup tinggi [1,14], Jackson melaporkan angka kematian 50% [13,14]. Mulyardjo [22] melaporkan angka kematian 8,33% walaupun sudah dipakai cara tracheotomi.

Setelah ditemukan methode bronchoscopi untuk mengeluarkan BAJN angka kematian menjadi menurun. Jackson melaporkan tahun 1968 angka kematian 7% [1,13,14].

Aytac dkk. [1] melaporkan angka kematian di Ankara (Turki) 1,8%, dan Jo Ono melaporkan angka kematian 1,1% oleh BAJN [23].

III. BAHAN PENELITIAN DAN CARA MENGUMPULKAN DATA

Bahan penelitian diambil dari penderita-penderita yang berobat di Bagian Penyakit Telinga, Hidung dan Kerongkongan RS. Dr. Soetomo Surabaya sejak 1 April 1974 s/d. Maret 1978 (4 tahun).

Dipakai batas April 1974 s/d. Maret 1978, karena berhubungan dengan datangnya alat-alat endoskopi pada bulan September 1975 dan 1977 sehingga periode 4 tahun ini dapat dibagi dalam semester-semester sebelum dan sesudah datangnya alat-alat baru.

Sebagai definisi BAJN dipakai pembatasan sebagai berikut :

a. Penderita dengan anamnesa terhirup (aspirasi) BAJN dan dengan gejalanya yang khas yaitu batuk hebat yang mendadak sampai muka menjadi biru dan napas kadang-kadang sesak.

b. Tampak pada photo thorax atau ditemukan benda asing yang dapat tersangkut mulai pada parynx (glottis), atau pada trachea bronchus.

Pedoman seperti tersebut diatas dipakai sebab ada penderita dengan anamnesa dan gejala seperti pada BAJN tetapi akhirnya tak ditemukan benda asing tersebut. Tetapi kalau ada bukti berupa X-photo bahwa ada BAJN walaupun penderita menolak tindakan pertolongan, ia masih dimasukkan dalam kumpulan data ini, seperti misalnya kasus BAJN berupa pelor-pelor sepeda.

Sebaiknya benda asing pada larynx yang tidak mengakibatkan sesak nafas dan suara parau, tidak dipakai.

Misalnya benda asing diluar larynx seperti di epiglottis pada sisi luar, plica glossoepiglottica, vallekulae dan hypo pharynx tidak mengakibatkan sesak; pada penderita-penderita ini keluhan yang menonjol ialah nyeri buat menelan dan tidak didapatkan batuk-batuk, sesak nafas dan nafas yang berbunyi.

DATA-DATA YANG DICATAT YALAH TENTANG :

1. Umur penderita
2. Selang waktu antara aspirasi sampai datang ke dokter
3. Tindakan yang dilakukan
4. Lokalisasi benda asing
5. Jenis benda asing
6. Komplikasi.
7. Lama perawatan setelah tindakan di rumah sakit.

IV. HASIL PENELITIAN

Jumlah penderita yang terkumpulkan selama 4 tahun sejak 1 April 1974 s/d. Maret 1978 adalah sebagai berikut :

Dari April 1974 s/d. Maret 1975 : 3 penderita

Dari April 1975 s/d. Maret 1976 :10 penderita

Dari April 1976 s/d. Maret 1977 : 6 penderita

Dari April 1977 s/d. Maret 1978 :18 penderita

Jumlah selama 4 tahun 37 penderita. Apabila dibandingkan dengan jumlah penderita poliklinik 70076 ini merupakan 0,55 %.

A. Umur penderita tampak pada tabel I.

TABEL L

UMUR PENDERITA

Cara mengeluarkan BAJN / Umur	LD	TRACH.	TRACH + BI	TRAC + LD	BR	Lain2 (fisio terapi	Jumlah
0 - 1 tahun	1	3	1	-	2	1	8
1 - 3 tahun	2	2	2	3	6	-	15
3 - 5 tahun	-	-	1	-	7	-	8
6 - 10 tahun	-	-	-	-	3	-	3
11 - 15 tahun	-	-	-	-	-	-	-
lebih 16	-	-	-	-	2	1	3
	3	5	4	3	20	2	37

CATATAN L 1) Umur termuda 9 bulan, tertua 40 tahun

2) Dipakai batas 3 tahun karena anak belum tumbuh lengkap gerahamnya.

3) Dipakai batas 5 tahun karena anak sudah agak besar, sudah bersekolah dan sedikit mengerti bahaya-bahayanya.

Untuk selanjutnya dalam tabel akan dipakai singkatan-singkatan :

L.D. : Laryngoscopia directa

TRACH. : Tracheotomi

BI : Bronchoscopi inferior

BR : Bronchosoopi.

B. Selang waktu antara terhirupnya benda asing sampai datang pada dokter THK. dapat dilihat pada tabel II.

TABEL II

SELANG WAKTU ANTARA ASPIRASI SAMPAI DATANG KE DOKTER

DATANG KE RS	LD	TRACH	TRACH + BI	TR+ LD	BR	Lain-lain	Jumlah
Hari 1	2	4	3	-	5	1	15
Hari 2	-	1	1	2	5	-	9
Hari 3	1	-	-	-	4	-	5
Lebih hari 3	-	-	-	1	6	1	8
	3	5	4	3	20	2	37

KETERANGAN :

Penderita bronchoscopi yang datang lebih dari 3 hari.

1. Setelah 4 hari, berasal dari Surabaya dengan kacang dalam trachea.
2. Setelah 6 hari, berasal dari Surabaya dengan biji sawo dalam bronchus.
3. Setelah 15 hari, berasal dari Surabaya dengan mainan peluru plastik didalam bronchus.
4. Setelah 19 hari berasal dari Malang dengan biji tanjung dalam bronchus.
5. Setelah 3 bulan, berasal dari Malang dengan butir-butir nasi dalam bronchus.
6. Setelah 1 tahun, dari Jember dengan gigi palsu dalam bronchus.

C. Berbagai cara untuk mengeluarkan BAJN dapat melihat pada tabel III.

TABEL III

CARA MENGELUARKAN BENDA ASING

	Ap.'74-Mr.'75	Ap.'75-Mr.'76	Ap.'76-Mr.'77	Ap.'77-Mr.'78	Jumlah
Laryngoscopia directa	1	1	1	-	3
Tracheotomi	-	1	3	1	5
Tracheotomi BR. Inferior	1	2	-	1	4
Tracheotomi + LD	1	1*	1	-	3
Bronchoscopi	-	5	-	15	20
Lain-lain (fisiotherapi)	-	-	1**	1	2
Jumlah	3	10	6	18	37

CATATAN :

1) *) Setelah dengan tracheotomi belum diketemukan benda asing maka kemudian dilakukan laryngoscopia directa dengan narkose, barulah benda asing diketemukan.

2) **) Telah dilakukan "postural drainage" di Bag.Penyakit Paru-paru, ketika direncanakan bronchoscopi penderita melarikan diri.

D. Bermacam-macam tindakan berdasarkan tersedianya alat, dapat dikelompokkan dalam semester-semester tampak pada tabel IV.

TABEL IV

MACAM TINDAKAN BERDASARKAN ALAT YANG ADA

	Ap.'74-Sep.'75 (3 semester)	Ok.'75-Sep.'77 (4 semester)	Ok.'77-Mrt'78 (1 semester)	JUMLAH
Laryngoscopia (LD) directa	2	1	-	3
Tracheotomi	1	4	-	5
Tracheotomi & Bronchoscopia inferior	2	2	-	4
Tracheotomi + LD	2	1	-	3
Bronchoscopi	1	8	11	20
Lain-lain (fisiotherapi)	-	1	1	2
Jumlah	8	17	12	37

Keterangan : Pada Oktober 1975 diterima alat-alat bronchoscopi untuk umur lebih dari 4 tahun (Ø 4 m)

Pada Oktober 1977 diterima alat-alat bronchoscopi untuk bayi (Ø 2.5 m).

Pada periode Oktober 1975 s/d. September 1977 masih dilakukan 7 tracheotomi :

1. Pada penderita dengan potongan canula yang lepas dalam trachea bronchus, tracheotomi memang telah dilakukan, benda asing diambil melalui stoma.
2. Pada seorang anak laki-laki berumur 2 tahun dengan napas sangat sesak karena pada anamnesa didapati batuk-batuk dan sesak telah kumat 5 kali, jadi memerlukan tindakan segera.
3. Pada tiga penderita masing-masing berumur 10 bulan, 11 bulan dan 1 tahun karena diperkirakan bronchoscope yang kita miliki ketika itu terlalu besar untuk dimasukkan.
4. Pada dua kasus telah dilakukan bronchoscopi tapi karena ada kesukaran buat mengambil benda asing (biji sawo dan kacang) maka diputuskan melakukan tracheotomi. Ketika itu belum mempunyai tang khusus.

E. Lokalisasi benda asing jalan nafas tampak pada tabel V.

TABEL V

LOKALISASI BENDA ASING DALAM JALAN NAFAS

	Larynx	Trachea	Bronchus		Jumlah
			Kanan	Kiri	
Laryngoscopia directa	3	-	-	-	3
Tracheotomi	-	3	2	-	5
Tracheotomi dan bronchoscopia inferior *	-	1	1	1	3
Tracheotomi + LD	3	-	-	-	3
Bronchoscopi	-	6	10	4	20
Lain-lain (Fisiotherapi)	1	-	1 **	1 **	2
JUMLAH	7	10	14	6	36

Lokalisasi dimana benda asing ditemukan/berada ketika dilakukan tindakan/bronchoscopi.

Larynx : benda yang tersangkut pada larynx (glottis)

Trachea : benda tersangkut pada trachea

benda masih bergerak turun-naik.

Bronchus : berhenti dalam bronchus.

CATATAN : ** Terlihat dalam X-foto-thorax dalam bronchus kanan & kiri (pelor sepeda), pada seorang penderita.

* Seorang penderita tak diketahui lokalisasinya oleh karena tak ditemukan benda asing setelah dilakukan tracheotomi dan bronchoscopi inferior.

F. Jenis benda asing tampak pada tabel VI.

TABEL VI

JENIS BENDA ASING BERDASARKAN TINDAKAN

	LD	Trach.	TR.BI	TRACH +LD	BR	FISIO terapi	Jumlah
1. Kacang	-	2	-	-	9	-	11
2. Biji srikaya	-	2	-	-	3	-	5
3. Biji sawo	1	-	1	-	1	-	3
4. Biji semangka	-	1	-	-	-	1	2
5. Biji tanjung	-	-	-	-	1	-	1
6. Potongan singkong	-	-	1	-	-	-	1
7. Nasi	-	-	-	-	1	-	1
8. Kopi	-	-	-	-	1	-	1
9. Duri ikan	1	-	-	1	-	-	2
10. Vertebrae ikan	-	-	-	1	1	-	2
11. Tutup insang ikan	1	-	-	-	-	-	1
12. Peluru plastik	-	-	-	-	1	-	1
13. Potongan canula	-	-	1	-	-	-	1
14. Punaise	-	-	-	-	1	-	1
15. Kulit kacang yang keras	-	-	-	1	-	-	1
16. Gigi palsu	-	-	-	-	1	-	1
17. Pelor sepeda	-	-	-	-	-	1	1
	3	5	3	3	20	2	36*

Seorang penderita tak ditemukan benda asingnya, sudah dilakukan tracheotomi dan bronchoscopi inferior.

Jadi jumlah benda asing hanya 36*.

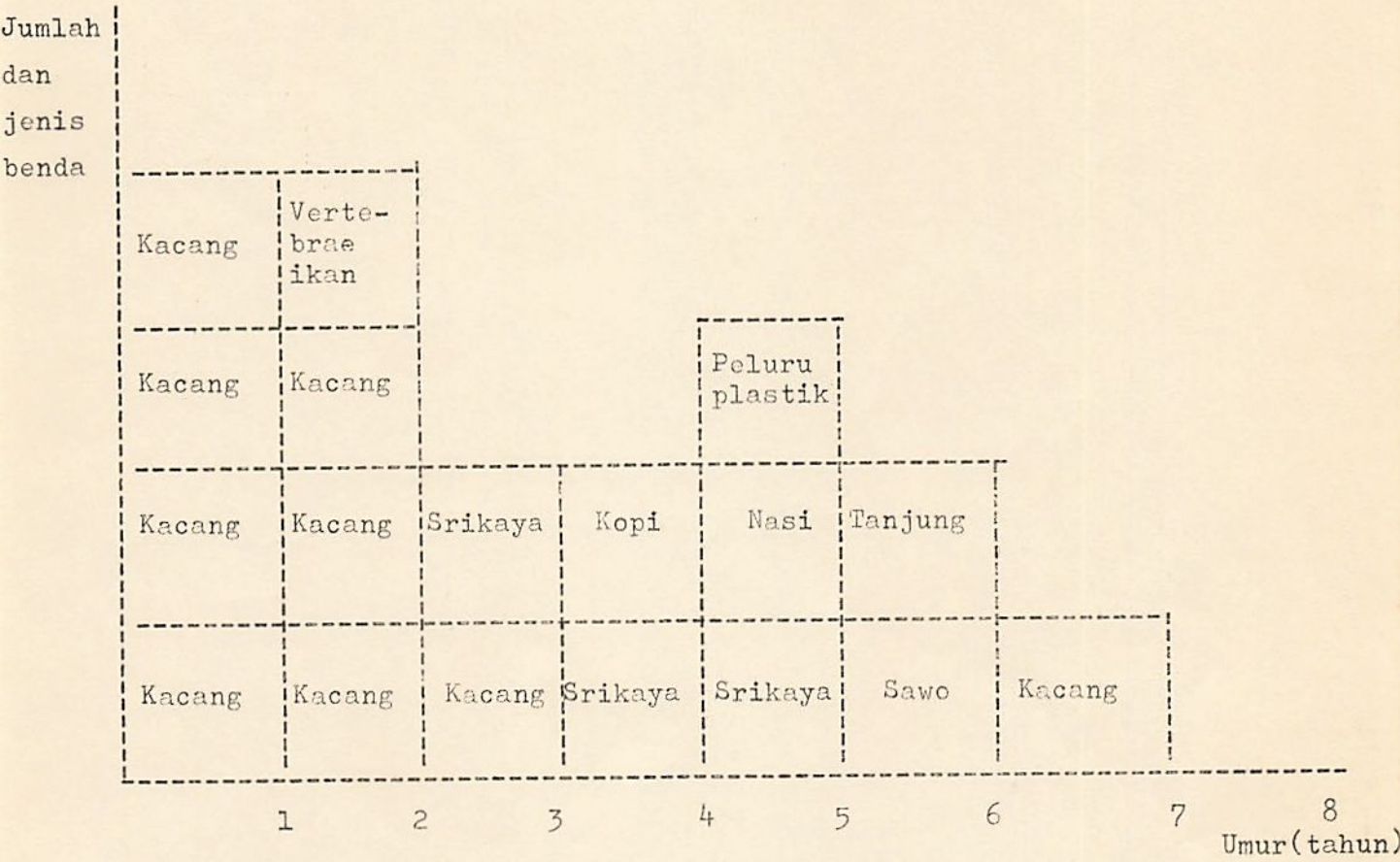

GRAFIK : Jenis benda asing yang dikeluarkan dengan bronchoscope pada 18 anak-anak.

G. Komplikasi akibat benda asing dan akibat tindakan pertolongan tampak pada Tabel VII dan VIII.

TABEL VII

MACAM KOMPLIKASI

	LD	TRACH		TR+BR		TRACH+LD		BR		JUMLAH	
		Prae	Post	Prae	Post	Prae	Post	Prae	Post	Prae	Post
Atelectase	-	-	-	2	-	-	-	3	-	5	-
Bronchopneumonia	-	-	1	-	2	-	-	1	-	1	3
Emphysema mediastinalis	-	-	1	-	-	-	-	-	-	-	1
Emphysema paru-paru	-	-	-	-	-	-	-	1	-	1	-
Tracheotobronchitis	-	-	-	-	-	1	-	1	-	2	-
Aspirasi pneumonia	-	1	-	-	-	-	-	-	-	1	-
Pneumothorax (open)	-	-	-	-	-	-	1	-	-	-	1
Emphysema cutis	-	-	-	-	-	-	1	-	-	-	1
Laryngitis acuta	-	-	-	-	-	2	-	-	-	2	-
Granulasi stoma	-	-	-	-	-	-	1	-	-	-	1
	-	1	2	2	2	2	3	6	-	12	7

CATATAN : Pada seorang penderita bisa terjadi lebih dari 1 macam komplikasi.
- Prae komplikasi sebelum tindakan, biasanya karena adanya BAJN.
- Post komplikasi setelah tindakan pertolongan.

TABEL VIII

KOMPLIKASI AKIBAT SETELAH TINDAKAN

	Tracheotomi	Bronchoscopi
Pneumothorax	1	-
Bronchopneumoni	3	-
Emphysema mediastinalis	1	-
Granulasi stoma	1	-
Emphysema cutis	1	-

Keterangan :

1. Laryngitis akuta didapati pada 2 penderita dengan duri ikan vertebrae ikan pada larynx.
2. Tracheobronchitis akuta yalah akibat kulit kacang pada larynx dan kacang dalam trachea.
3. Atelectase yalah akibat kacang dalam bronchus, singkong dalam bronchus, gigi palsu dalam bronchus, slijm prop dari seorang penderita dengan anamnesa tertelan kacang kapri.
4. Emphysema paru-paru akibat butir-butir nasi dalam bronchus.
5. Bronchopneumonia akibat peluru plastik dalam bronchus.
6. Aspirasi pneumonia akibat kacang dalam bronchus.

Sebagai akibat tindakan tracheotomi didapati komplikasi :

1. Emphysema mediastinalis pada seorang penderita dengan potongan singkong dalam bronchus.
2. Emphysema cutis dan pneumothorax pada seorang penderita dengan kulit kacang yang keras.
3. Bronchopneumonia pada dua orang penderita dengan kacang dalam trachea, dan seorang penderita dengan biji sawo dalam bronchus.

TABEL IX

LAMA PERAWATAN SETELAH TINDAKAN DIRUMAH SAKIT

	LD	TRACH+ LD	TRACH.	TRACH+ BI	LAIN-LAIN	BR	JUMLAH
1- 2 hari	1	-	-	-	1	7	9
3- 4 hari	1	-	1	-	-	9	11
5- 7 hari	-	2	1	1	1 xx	4	9
7- 10 hari	-	-	-	-	-	-	-
10- 14 hari	-	-	1	2	-	-	3
lebih 14 hari	-	1	2	1	-	±	4
	2 *	3	5	4	2	20	36

CATATAN : * Seorang penderita yang lain sehabis dilakukan laryngoscopia directa. Setelah observasi dipulangkan pada hari itu juga.

xx Penderita dengan pelor sepeda MRS di bag. Paru-paru dan menolak Bronchoscopi.

PEMBAHASAN

A. Cara laryngoscopia directa untuk pengambilan BAJN (Tabel I,II, III,IV,V) dilakukan pada 3 penderita, yang selanjutnya tidak akan dibahas oleh karena diluar dari tujuan karya ini.

B. Tehnik tracheotomi dikerjakan pada 5 kasus (Tabel I,II,III,IV, V,VI). Dari 4 kasus BAJN diatas dapat keluar spontan atau dengan bantuan hak dan spekulum hidung karena BAJN masih mobile/tidak terfiksasi.

Satu kasus lainnya karena BAJN telah terfiksasi dan tidak terlihat dengan spekulum hidung sehingga terpaksa dikeluarkan dengan bantuan forcep dan telescope.

Catatan : Pada saat itu masih belum datang alat bronchoscope kecil.

Pelajaran yang dapat diambil :

1. Pada prinsipnya BAJN yang masih mobile dapat dikeluarkan dengan tehnik tracheotomi secara spontan (4 dari 5 kasus).
2. Bila BAJN telah terfiksasi dibawah stoma (bronchus dan percabangannya) yang disebabkan mungkin oleh banyak faktor antara lain BAJN yang lama dimana akan terjadi oedem/infeksi sekitar BAJN, timbul sekret kental, keadaan umum lemah mengakibatkan reflex batuk yang tidak cukup kuat untuk melontarkan BAJN tersebut, maka tindakan tracheotomi saja besar kemungkinan akan gagal seperti satu kasus kita (20%). Hal ini sesuai dengan laporan Mulyardjo [22] dimana didapatkan 6 penderita (16%) BAJN tidak ditemukan/gagal dikeluarkan dengan tehnik tracheotomi saja.

C. Tehnik tracheotomi dan bronchoscopi inferior, (Tabel I,II,III, IV, V, VI) dilakukan pada 4 kasus. Pada 4 kasus tersebut setelah

dilakukan tracheotomi dengan rangsangan pada trachea, BAJN tidak bisa dibatukkan keluar karena telah terfiksasi.

Setelah dilakukan tindakan bronchoscopi inferior dari 3 penderita diatas tampak adanya satu benda asing di trachea dan 2 benda asing di percabangan bronchus (satu kanan satu kiri). Semua BAJN ini dapat dikeluarkan. Pada seorang penderita lainnya tidak ditemukan BAJN dan gejala-gejala menghilang dengan sendirinya beberapa hari sesudahnya setelah dilakukan penghisapan sekret kental.

Catatan : Pada saat itu telah datang alat fiber optic bronchoscop untuk anak diatas 4 tahun.

Pelajaran yang dapat diambil yalah :

- Kalau bronchoscopi tak dapat masuk lewat larynx, dilakukan tracheotomi terlebih dahulu baru bronchoscoop dimasukkan melalui stoma yang lebar.
- BAJN yang gagal diambil dengan tracheotomi saja lalu dilanjutkan dengan bronchoscopi tidak dapat membuktikan pengaruh lokalisasinya secara teoritis BAJN pada bronchus kiri lebih sulit, tetapi nyatanya yang gagal juga dari bronchus kanan dan dari trachea. Empat dari sembilan penderita yang dilakukan tracheotomi perlu dilakukan bronchoscopia inferior, walaupun datang pada hari pertama dan kedua. Hari pertama : 3 dari 7 penderita. Hari kedua: 1 dari 2 penderita (Tabel II).

  Dengan demikian faktor waktu tidak menentukan keberhasilan cara ini. Pada hari pertama seharusnya sebagian besar berhasil keluar dengan cara tracheotomi seperti pada karya Mulardjo (83%). Disini hanya 5 dari 8 penderita (62%) yang berhasil dikeluarkan pada hari pertama dan hari kedua.

Teoritisnya makin lama selang waktu makin sulit dan terpaksa dengan tambahan cara bronchoscopia inferior.

Pada cara bronchoscopia : semua berhasil ditolong, walaupun datang pada selang waktu yang lama (lebih dari 4 hari sampai setahun).

D. Tehnik tracheotomi dan Laryngoscopia directa (Tabel I,II,III,IV, V,VI) dilakukan pada 3 kasus. Karena pada anamnese dan pemeriksaan mencurigakan adanya BAJN maka dilakukan :

a) tracheotomi, trachea dirangsang guna merangsang reflek batuk untuk mengeluarkan BAJN, ternyata BAJN tidak dapat dikeluarkan dan pada pemeriksaan dengan spekulum hidung tidak dijumpai adanya BAJN.

   Catatan : pada saat ini belum ada bronchoscope kecil.

b) pada laryngoscopia directa ternyata dijumpai adanya BAJN dilarynx dan setelah dilakukan pengangkatan BAJN tersebut gejala-gejala keluhan hilang.

Pelajaran yang dapat diambil yalah :

Pada BAJN perlu dipertimbangkan tindakan permulaan laryngoscopia directa dengan resiko sedikit sebelum melangkah ke tindakan lebih lanjut dengan banyak resiko seperti tracheotomi.

E. Tehnik bronchoscopi dilakukan pada 20 kasus (Tabel I,II,III,IV,V, VI) yang kesemuanya dapat untuk mengeluarkan BAJN tanpa kesukaran, pada semua umur, pada yang sudah lama terjadi, pada bermacam-macam jenis benda asing baik yang mobile ataupun terfiksasi, pada berbagai lokalisasi di jalan nafas (trachea, bronchus kanan kiri). Hal ini sesuai dengan pendapat Gustav Killian dan Jackson pada kepustakaan [1,13,14].

F. Komplikasi sebelum dan sesudah tindakan :

1. Sebelum tindakan : didapatkan 12 macam komplikasi (tabel VII) antara lain bronchopneumonia, atelectase, emphysema paru-paru (partiel), tracheobronchitis, aspirasi pneumonia, juga keadaan ini dilaporkan dalam beberapa perpustakaan (1,2,13,14,18).

2. Sesudah tindakan :

a. Setelah tindakan tracheotomi (Tabel VII,VIII) didapatkan komplikasi yang berupa bronchopneumonia, emphysema mediastinalis, emphysema subcutis, penumothorax dan granulasi sekitar stoma pada 6 penderita (50%). Komplikasi-komplikasi ini juga dilaporkan pada beberapa kepustakaan setelah tindakan tracheotomi (5,20,30).

b. Setelah tindakan bronchoscopi tidak dijumpai komplikasi (Tabel VIII). Bila dijumpai komplikasi, menurut kepustakaan (13,14,17) komplikasi itu ringan saja berupa oedema larynx yang dapat diatasi dengan corticosteroid.

G. Kerugian dan keuntungan yang dijumpai pada tehnik tracheotomi dan bronchoscopia.

Kerugian pada tehnik tracheotomi :

a. karena tindakan dilakukan pada penderita yang dalam keadaan sadar, ia gelisah maka akan menyulitkan tracheotomi.

b. sulit didapatkan canula yang kecil untuk anak-anak terutama bayi (kurang 1 tahun).

c. pada tracheotomi diperlukan perawatan yang lebih cermat; misalnya perlu sering dilakukan pembersihan anak canula, pengisapan sekret, pemberian stoom dan lain-lainnya.

Di THK didapati satu kematian (tahun 1978) karena anak canula tersumbat sekret, juga hal ini pernah dilaporkan di kepustakaan [5].

d. Diperlukan perawatan lebih lama (tabel IX), yang mungkin akan memberatkan penderita dari segi ekonomi.

e. pada tracheotomi akan didapatkan cacat/bekas seumur hidup terutama bagi wanita akan merupakan stress yang berat lebih-lebih bila terjadi keloid.

f. Manipulasi tracheotomi yang lama dengan penderita yang sadar akan merupakan stress yang sangat berat dan akan teringat seumur hidup.

Keuntungan tehnik tracheotomi :

Dapat dilakukan didaerah dimana belum memiliki alat-alat bronchoscope yang lengkap.

Kesukaran dan keuntungan pada tehnik bronchoscopi :

a. tindakan dilakukan lebih tenang dan tak perlu tergesa-gesa karena penderita dalam keadaan dibius (narkose).

b. tidak diperlukan canula.

c. tidak diperlukan perawatan yang cermat, cukup observasi stridor.

d. tidak ada cacat setelah tindakan bronchoscopi.

e. perawatan diperlukan waktu yang lebih pendek (besok paginya boleh pulang) yang lebih sesuai bagi penderita dengan sosial ekonomi lemah (Tabel IX).

f. stress minimal sebab tindakan dilakukan dengan anesthesia umum.

Kerugian tehnik bronchoscopi : memerlukan alat-alat endoskopi yang lengkap, hal ini hanya didapatkan pada Rumah Sakit kota-kota besar, disamping memerlukan ketrampilan khusus.

KESIMPULAN

a. BAJN harus segera ditolong mengingat kemungkinan terjadi komplikasi yang dapat menimbulkan kematian, dan apabila ditunda akan menyulitkan tindakan pertolongan (Tabel VII,VIII).

b. Dari 20 kasus yang ditolong dengan bronchoscopi tidak satupun timbul komplikasi apalagi penderita dapat lebih cepat dipulangkan, (Tabel VII,VIII) padahal dengan cara tracheotomi terjadi 6 komplikasi dari 12 kasus (50%).

   Jadi pengambilan BAJN yang terbaik adalah dengan tehnik bronchoscopi.

c. Bila ada alat-alat endoscopi, maka tindakan tracheotomi sebaiknya ditinggalkan mengingat kesukaran-kesukaran dan resiko komplikasi yang banyak lagi berat disamping memerlukan perawatan yang lebih lama.

d. Tracheotomi bisa dilakukan didaerah (peripheri) yang tidak ada/ kurang lengkapnya alat bronchoscopi dengan syarat :

   1. jauh dari pusat dan keadaan sangat akut.
   2. benda asing masih mobil
   3. belum lama terjadi.
   4. keadaan umum baik.

   Bila tidak memenuhi persyaratan diatas dianjurkan untuk dikirim ke pusat.

e. Urutan banyaknya BAJN adalah sebagai berikut :

   kacang (29%), srikaya (13,8%), sawo (8,3%), dan semangka (5,5%)dll.

   BAJN istimewa adalah pelor sepeda, potongan canula dan gigi palsu.

T A

an cetak, mohon dikoreksi sendiri

Tertulis	Seharusnya
6,12,18	6,14,18
38	37
37	38
tegak mendatar	agak mendatar
dari 50 BAJN	dari 90 BAJN
) pada pasynx(glottis)	pada larynx(glottis)
sebaiknya	sebaliknya
1 - 3 tahun	>1 - 3 tahun
3 - 5 tahun	>3 - 5 tahun
	(> lebih)

RINGKASAN

1. Telah diajukan 37 penderita dengan benda asing dijalan nafas yang ditemukan di Bagian Penyakit Telinga, Hidung dan Kerongkongan RS. Dr. Soetomo dari April 1974 sampai dengan Maret 1978. Dibandingkan tehnik tracheotomy (cara klasik) dengan tehnik bronchoscopi (cara baru) beserta dua variasinya; tracheotomi yang dilanjutkan dengan laryngoscopia directa dan tracheotomi beserta bronchoscopi inferior.

2. Tehnik bronchoscopi ternyata jauh lebih berhasil dan baik dari pada tehnik tracheotomi untuk mengeluarkan benda asing di jalan nafas.

3. Tehnik tracheotomi tidak dianjurkan mengingat banyaknya kesukaran dan komplikasinya, tetapi masih dapat dipakai di-peripheri dengan persyaratan tertentu.

4. Pada tehnik tracheotomi sulit dibuktikan pengaruh faktor-faktor umur, selang waktu dan jenis benda asing maupun lokalisasi mengenai kesulitan mengeluarkan (mengambil) benda asing dijalan nafas dan sebabnya mungkin karena sedikitnya kasus.

SUMMARY

1. Thirty seven patients with foreign bodies in the airway seen at the E.N.T. Department of the Dr. Soetomo Hospital (Airlangga University Hospital) during the period from April 1974 until March 1978 were presented.
Removal of foreign bodies by bronchoscopy (the modern technique) was compared with the removal of foreign bodies through tracheostomy (classical technique) with two variations: tracheostomy with direct laryngoscopy and tracheostomy with inferior bronchoscopy.

2. The bronchoscopy technique was more effective and succesfull than the tracheostomy technique.

3. The tracheostomy technique is not recommended due to the surgical difficulties and complications, except in hospital lacking bronchoscopy equipment.

4. In the tracheostomy technique, it was difficult to prove the influence of age, time span, type and location of foreign bodies causing the problem of removing, due to the small number of cases.

KEPUSTAKAAN :

1. AYTAC AYDIN et. al. : Inhalation of Foreign Bodies in Chlindren. Report of 500 Cases. The Journal of Thoraxic & Cardiovascular Surgery 74 : 1 (145-151), July 1977.

2. BUNKER, P.C. : Foreign Body Complication. Laryngoscope 71 : 903 - 927, 1965.

3. BROWN, T.C.K. : Bronchoscopy for Removal of Foreign Bodies in Children. Anaesth. Intens. Care 1 : 6 (521-525), 1973.

4. BRYANT. F.L. : Bronchial Foreign Body of Unusual Mode in Entry. Ann. Otol. 82 : 809-811, 1973.

5. CHEW, J.Y ; CANTRELL, R.W. ; Tracheotomy, Complication and Their Management, Arch. Otol. Vol. 96 : 538-545, 1972.

6. COTTON, E.K. et al : Removal of Aspirated Foreign Bodies in Inhalation and Postural Drainage. A Survey of 24 Cases. Clinical Pediatrics 12 : 5 (270-276), 1973.

7. DANIILIDIS, J. et al. : Foreign Bodies in Airways. A Review of 90 Cases. Arch. Otolar. 103 : 570 - 573, 1977.

8. DIMITRIU, A.V. ; FIRICA, D. and CIOBANU, M. : Tracheobronchial Foreign Bodies (With Reference To 1030 Cases). Otorhino Laryngol. Ophthalmol. 19 : 3 (239-246), 1974.

9. FOXEN, E.H.M. : Bronchial Foreign Bodies, Sccot-Brown's Diseases of Ear, Nose and Throat, 3rd edition, Butterwoth Co London 1972, 583 - 588.

10. GUYTON, A.C. : Textbook of Medical Psychology 2 nd Ed., W.B.Saunders Co Philadelphia and London 1973, 521-524.

11. HUNSICKER, R.C.; GARTNES, W.S. : Fogarty Catheter Technique for Removal of Endo Bronchial Foreign Body. Arch. Otolar. 103 : 103-104, 1977.

12. HART V.K. : Interesting Foreign Bodies of the Food and Air Passa-Passages. Ann. Otol. 68 : (564-579), 1959.

13. JACKSON, C. and JACKSON, C.L. : Diseases of Ear, Nose and Throat. 2nd Ed. W.B.Saunders Philadelphia and London 1959. 546-558, 842-855.

14. JACKSON, C. and JACKSON, C.L. : Bronchoesophagology. W.B. Saunders Co Philadelphia 1964, 5 - 48, 68 - 109.

15. KALLAY, F. et al. : Treatment of Airways With Foreign Bodies in Infant. Arch. Otolar. 88 : 101-104, 1968.

16. KAKAR, P.L. and SAHARIA, P.S. : An Unusial Foreign Body in Tracheobronchial Tree. The Journ. of Laryngol. and Otol. 86 : 11 (1155-1157), 1972.

17. KHALIL, A. : Watermelon Seed in the Tracheobronchial Tree in Iran. Arch. Otolar. 85 : 214-215, 1967.

18. KIM, I.G. et al. : Foreign Body in the Airway. A Review of 202 Cases. Laryngoscope 83 : 3 (347-354), 1973.

19. LILINGTON, G.A. et al. : Removal of Endobronchial Foreign Body by Fiberoptic Bronchoscope. American Review of Respiratory Disease 113 : 387 - 391, 1976.

20. MEADE, J.W. : Tracheotomy, Its Complications and Their Management, The New England J. of Med. 265 : 519 - 523, 1961.

21. MEHTA, R.M. and PATHAK, P.N. : A Foreign Body in the Larynx, Case Report. Brith. Journ. Anaesth. 45 : 756, 1973.

22. MULYARDJO : Tracheotomy Buat Mengeluarkan Benda Asing Dalam Trachea dan Bronchus (Pengalaman dengan 36 kasus) Proceeding Kongres Nasional ke-V PERHATI 26 - 29 Oct. 1977.

23. MOUSSAVI, H. and ZADEK, A. : A New Tchnique For Removal of Bronchial Foreign Body. The Journ. of Laryngol. and Otol. 98 : 95 - 99, 1965.

24. ONO,JO : Foreign Bodies in Air Food Passages, Arch. of Otolar. 81 : 416 - 420, 1965.

25. RITTER, F.N. : Questionable of Foreign Body Treatment. Ann. Otol. 83 : 729 - 733, 1974.

26. SCHILD, J.A. and HOLLENGER, P.H. : Extraluminal Foreign Bodies (Coins) in the Food and Air Passages. Ann. Otol. 84 : 619-623, 1975.

27. SOOD, R.K. : Fractured Tracheotomy tube. The Journ. of Laryngol. and Otol. 87 : 10 - 11, 1973.

28. STEVENSON, R.S. and GUTHRIE, D. : A History of Oto-Laryngology Runingstone, Edinburg, 1949, page 55.

29. STROME, M. : Tracheobronchial Foreign Bodies : An Updated Approach. Ann. Otol. 86 : 5 (649-654), 1977.

30. JARINGTON, C.T. ; FRAXER, P.J. : Complication Tracheotomy, Arch. Surg. 91 : 652 - 655, 1965.

31. ZAVALA, D.C. and RHODES, N. : Foreign Body Removal. A New Role for the Fiber Optic Bronchoscope. Ann. Otol. 84 : 650-656, 1975.

-----00000-----

DAFTAR PENDERITA BENDA ASING JALAN NAFAS APRIL 1974 - MARET 1978.

No.	Nama	Kelamin	Umur	Selang waktu	Jenis benda	Lokalisasi	Tindakan	Komplikasi	
								Sebelum	Sesudah tindakan
1.	YY	P	13 bln.	3 hari	Vert. ikan	Larynx	LD	-	-
2.	WF	L	2 thn.	12 jam	Srikaya	Trachea	Trach.	-	-
3.	YS	L	2 thn.	2 hari	-	-	Trach + BR Inf.	Atelectase	-
4.	ZK	L	16 bln.	1 hari (ke II)	Kulit kacang	Larynx	Trach + LD	Tracheo	Pneumothorax Emphysema cutis
5.	FK	L	1½ thn.	5 jam	Duri ikan	Larynx	Trach+LD	Lar.acuta	-
6.	MR	L	2 thn.		Sawo	Larynx	LD	-	
7.	AS	L	11 bln.	1 hari	Singkong	Bronch.kn.	Trach + B Inf.	Atelectase	Emphysema mediastinalis.
8.	TW	P	18 thn.	2 hari	Punaise	Bronch.kn.	Bronchoscopi	-	.
9.	DAW	L	4½ thn.	3 bln.	Butir2 nasi	Bronch.kr.	Bronchoscopi	Emphysema paru-paru kiri	-
10.	RB	P	2½ thn.	1 hari	Kacang	Bronch.kr.	Bronchoscopi	Aspirasi pneumonia	-
11.	SM	L	4 thn.	1 jam	Srikaya	Trachea	Bronchoscopi	-	-
12.	LD	P	15 bln.	10 jam	Kacang	Bronch.kr	Bronchoscopi	Atelectase	-
13.	MS	L	5 thn.	3 jam	Canula	Trach.	Trach.+ BR. Inf.	-	-
14.	BB	P	10 bln.	4 jam	Kwaci	Bronch.kn	Trach+LD	-	-
15.	LT	P	1 thn.	1 hari	Tutup insang	Larynx	LD	-	-

	Nama	Kela-min	Umur	Selang waktu-	Jenis benda	Lokalisasi	Tandakan	Komplikasi	
								Sebelum	Sesudah tindakan
16.	KP	P	1 thn.	2 jam	Kacang	Trachea	Trach		Bronch. pneu.
17.	SB	L	2 thn	3 bln.	Vert.ikan	Trachea	Trach + LD	Laryngitis	Granulasi stoma
18.	JO	L	2 thn	6 jam	Srikaya	Trachea	Trach	-	-
19.	MJ	L	37 thn	15 hari	Pelor speda	Br Kn/Kr	Fisio	Selanjutnya me	nolak Bronchosk.
20.	ST	L	6 thn	19 hari	Biji tanjung	BR kanan	Bronch.	-	-
21.	An	P	11 bln	2 hari	Kacang	BR kanan	Trach	-	Bronch. pneu.
22.	YYU	P	6 thn	6 hari	Biji sawo	BR kanan	Bronch.	-	-
23.	MAT	L	2 thn	1 hari	Biji sawo	BR kiri	Trach+BR.In	-	BR Pneum.
24.	HER	L	5 thn	15 hari	Peluru plas tik	BR kiri	Bronch.	Bronch.pneum.	-
25.	ANA	P	1 thn	4 hari	Kacang	Trach.	Bronch.	-	-
26.	RU	P	1½ thn	2 hari	Kacang	BR kanan	Bronch.	-	-
27.	NG	L	2 thn	2 hari	Kacang	BR kanan	BR kopi	-	-
28.	MF	L	11 bln	3 hari	Kacang	BR kanan	BR kopi		-
29.	SUR	L	40 thn	1 thn	Gigi palsu	BR kanan	BR kopi	Atelectase	-
30.	FV	P	1 thn	10 jam	Kacang	Trachea	BR kopi	-	-
31.	NYO	L	4 thn	2 hari	Biji kopi	Trachea	BR kopi	-	-
32.	AW	P	2 thn	2 jam	Vert.ikan	Trachea	BR kopi	-	-
33.	SUB	L	9 bln	4 jam	Biji semang ka	Larynx	Fisiother.	-	-

No.	Nama	Kela-min	Umur	Selang waktu	Jenis benda	Lokalisasi	Tindakan	Komplikasi	
								Sebelum	Sesudah tindakan
34.	BER	P	11 bln	1 hari	Kacang	Trachea	BR kopi	-	-
35.	UF	P	7 thn	1 hari	Kacang	Trachea	BR kopi	Bronchitis	-
36.	ES	L	3 thn	5 jam	Srikaya	BR kanan	BR kopi	-	-
37.	SS	L	5 thn	1 jam	Srikaya	BR kanan	BR kopi	-	-