SENILE MACULAR DEGENERATION
WITH SUBRETINAL NEOVASCULARIZATION

Oleh :

DR. MOESTIDJAB

SURABAYA, JULI 1989

SENILE MACULAR DEGENERATION WITH SUB RETINAL NEOVASCULARIZATION

by :
Dr. Moestidjab
Department of Ophthalmology
Airlangga University /
Dr. Soetomo Hospital

S U R A B A Y A .

ABSTRACT.

The patient with choroidal neovascularization usually notices a gradual blurring of vision caused by the overlying retinal edema and occasional exudate formation. However, a sudden loss of vision can becaused by a hemorrhage beneath the sensory retina in the macular region. During the earliest stage of choroidal neovascularization into the sub retinal pigment epithelial space, neither funduscopic examination nor fluorescein angiography reveal the first buds of choroidal capillaries. Early choroidal filling and during the arteriovenous phase may portray the choroidal neovascular membrane as a SPOKED WHEEL or as a SEA FAN pattern of fluorescence. Laser photocoagulation proper should be selected for treatment this condition and this selection depends on the region of the retina and chorioretinal structure affected by the neovascularization. Full-energy intensity photocoagulation with minimal destruction of the retina can complete obliterate the choroidal neovascular membrane. It is possible that the krypton red laser may prove superior to blue/green argon laser because has less effect on the inner retinal layer and penetrates more deeply in to the choroidal neovascularization.

DEGENERASI MAKULAR SENILIS DENGAN NEOVASKULARISASI SUB RETINA

Oleh :

Dr. Moestidjab.

Laboratorium Ilmu Penyakit Mata

Fakultas Kedokteran University Airlangga /

UPF Mata RSUD Dr. Soetomo

S U R A B A Y A.

ABSTRAK.

Penderita dengan neovaskularisasi khoroidal biasanya mengeluh kekaburan secara perlahan-lahan disebabkan oleh edema retina atau kadang karena pembentukan eksudat. Sedangkan penurunan tajam penglihatan yang mendadak dapat disebabkan oleh perdarahan dibawah lapisan sensorik retina yang mengenai makula. Pada stadium dini, neovaskularisasi khoroidal yang berada dibawah lapisan pigmen epithelium retina, masih sukar dideteksi baik dengan oftalmoskopi maupun dengan fluoresin angiografi. Permulaan pengisian khoroidal yang dilanjutkan fase arteriovenus, neovaskularisasi khoroidal akan tampak sebagai jeruji roda atau sebagai kipas pada pemeriksaan angiogram. Laser fotokoagulasi untuk pengobatan neovaskularisasi khoroidal dapat dipakai pada kasus tertentu, tergantung dari lokasi maupun struktur khorio retina yang terkena. Dengan intesitas tinggi dan kerusakan minimal dari retina, laser fotokoagulasi dapat merusak langsung pada neovaskularisasi khoroidal. Laser dengan sinar krypton merah, dinilai lebih unggul daripada laser argon biru / hijau karena penetrasinya cukup dalam langsung pada sasaran dengan kerusakan minimal retina diatasnya.

DEGENERASI MAKULA SENILIS DENGAN NEOVASKULARISASI SUBRETINA

Oleh :

Dr. Moestidjab

Laboratorium ILmu Penyakit Mata

Fakultas Kedokteran Universitas Airlangga /

UPF Mata RSUD Dr. Soetomo

S U R A B A Y A.

I. PENDAHULUAN.

Degenerasi makula senilis bentuk disciformis merupakan penyebab kebutaan yang sering di negara-negara maju. Penggunaan istilah ini pertama kali oleh Oeller (1905) dan kemudian KUHNT dan JUNIUS (1926).Penyebab utamanya masih belum diketahui, proses heredo-degeneratif sampai saat ini masih dalam dugaan banyak penulis. Dasar kelainannya adalah eksudasi cairan serus maupun darah di lapisan epitel pigmen retina. Berbagai macam cara pengobatan telah dicoba tetapi belum ada yang dapat memberikan hasil yang berarti. Fotokoagulasi adalah cara yang paling memungkinkan untuk minimal menghambat proses lebih lanjut, mempertahankan visus atau mungkin dapat memperbaiki visus.

II. ANATOMI MAKULA.

Makula merupakan daerah retina yang bertanggung jawab atas ketajaman penglihatan yang terbaik dan penglihatan warna. Daerah ini berbentuk lonjong kira-kira 2 diameter Diskus-Optikus, disebelah temporal dan sedikit dibawah Diskus Optikus (10). Makula merupakan cekungan dangkal dengan diameter 5,5 - 6 mm, pusatnya terletak 4 mm disebelah temporal dan 0,8 mm dibawah Diskus Optikus (11). Ahli anatomi dan klinisi mempunyai perbedaan pendapat dalam merumuskan daerah ini.

Secara anatomis makula dibagi atas beberapa daerah : Fovea merupakan cekungan ditengah makula yang mempunyai ukuran

1,5 mm, titik pusatnya disebut Umbo yang dikelilingi oleh foveola yang mempunyai garis tengah 0,35 mm. Fovea dikelilingi oleh cincin selebar 0,5 mm disebut Parafoveal. Sedangkan daerah yang paling luar disebut Perifovea,berupa cincin dengan diameter 1,5 mm. Retina disekitar makula tebalnya 350 um, di Umbo 90 um, dan disekitar Diskus Optikus 560 um.

ANATOMI MIKROSKOPIK.

Makula, seperti retina terdiri atas 10 lapisan yaitu (11).

1. Lapisan Epitel pigmen
2. Lapisan sel batang dan kerucut
3. Membrana limitans eksterna
4. Lapisan nuklear luar
5. Lapisan Pleksiform luar
6. Lapisan nuklear dalam
7. Lapisan Pleksiform dalam
8. Lapisan sel-sel ganglion
9. Lapisan serat-serat saraf optik
10. Membarana limitans interna.

1. Lapisan Epitel pigmen.

Merupakan lapisan berwarna coklat yang terbentang dari Diskus Optikus sampai Ora serata.Tersusun dari sel berbentuk segi-enam yang saling berhimpitan sehingga merupakan jaringan yang terdiri dari satu lapis sel. Dari samping berbentuk segi-empat panjang. Setiap sel panjangnya 11 um. Di makula sel-sel epitel pigmen menjadi lebih tinggi (11 - 14 um) dan lebih sempit (9-11 um), sehingga butir-butir pigmen menjadi lebih padat. Pada puncak sel terdapat mikro vili yang panjangnya 5 - 7 um, yang menonjol diantara sel batang dan kerucut. Bagian basal dari sel melekat erat dengan membran Bruch, tetapi bagian puncak terikat longgar dengan sel batang dan sel kerucut.

Karena itu bila terjadi separasi retina maka epitel pigmen tetap melekat pada khoroid. Pada bagian basal sel terdapat inti sel dan butir-butir pigmen.

2. Lapisan sel Batang dan sel Kerucut.

Lapisan ini terdiri dari sel batang dan sel kerucut yang merupakan sel-sel penerima rangsangan. Sel-sel ini mampu mengubah energi fisik menjadi impuls-impuls saraf. Lapisan ini disebut juga lapisan Neuroepithelium.

Sel Batang.

Panjangnya bervariasi antara 40 - 60 um. Terdiri atas dua bagian yaitu : segmen luar dan segmen dalam.
Segmen luar berbentuk silinder dan selalu bergerak. Segmen dalam lebih tebal dari segmen luar, protoplasmanya jernih dan homogen. Segmen dalam berhubungan dengan inti sel melalui Outer fibre. Inner fibre menghubungkan inti sel dengan dendrit sel-sel bipolar.

Sel Kerucut.

Panjangnya bervariasi, di fovea 85 um, di perifer 40 um. Terdiri atas : dua segmen, segmen luar dan segmen dalam. Segmen luar berbentuk kerucut, lebih pendek dari segmen luar sel batang. Segmen dalam berhubungan langsung dengan inti sel. Inti sel tepat terletak disebelah dalam membran limitans ekterna. Menurut Osterberg, pada Foveola terdapat 147.300 sel kerucut per milli meter persegi, kemudian 130 um dari pusat Fovea, sel batang mulai ada dan sel kerucut menurun secara menyolok, tinggal 74.800 per mm persegi. Kemudian lebih jauh dari Fovea maka sel kerucut makin berkurang lagi.

3. Membrana limitans eksterna.

Merupakan membran yang berlubang-lubang,terbentang dari ora serata sampai ke tepi Diskus optikus. Melalui lubang ini lewat taju-taju sel batang dan sel kerucut, sehingga besar penampang lubang tidak sama, tergantung sel-sel yang melewati.Pada fovea penampang lubang lebih homogen karena hanya ditembus oleh sel kerucut.

4. Lapisan Nuklear luar.

Terdiri dari inti sel batang dan sel kerucut.
Inti sel batang bulat, sedang inti sel kerucut lebih besar, bulat lonjong dan lebih gelap.Inti sel kerucut berada tepat di sebelah dalam membrana limitans eksterna, sedangkan pada makula inti sel kerucut kadang-kadang terdapat di luar membrana limitans eksterna.

5. Lapisan Pleksiform luar.

Merupakan tempat pertemuan antara Spherul sel batang, pedikel sel kerucut dengan dendrit sel bipolar dan sel Horisontal. Spherul sel batang mengadakan hubungan antara 2 - 7, sedangkan pedikel sel kerucut membuat 25 cekungan yang berisi 3 dendrit sel Horisontal dan sel bipolar.

6. Lapisan Nuklear dalam.

Terdiri dari inti sel-sel :

a. Neuron bipolar
b. Neuron horisontal
c. Neuron Amacrin
d. Sel Muller
e. Kapiler dari pembuluh darah retina sentralis.

Lapisan ini mendekati makula tebal, kemudian menipis dan sampai di Fovea lapisan ini tidak ada.

7. Lapisan Pleksiform dalam.

Merupakan synap antara neuron tingkat pertama dan kedua. Di seluruh retina lapisan ini mempunyai tebal yang sama, kecuali di Fovea lapisan ini tidak ada.

8. Lapisan sel ganglion.

Terdiri dari sel-sel ganglion retina.
Serat-serat Muller.
Sel Neuroglial.
Cabang-cabang pembuluh darah retina.
Pada umumnya sel-sel ganglion membentuk sebaris sel saja, tetapi di bagian temporal didapatkan dua baris sel ganglion dan semakin dekat makula makin tebal.Kemudian menjadi tipis lagi,akhirnya lapisan ini menghilang pada waktu mencapai Fovea.

9. Lapisan serat-serat saraf Optik.

Terdiri dari akson-akson sel ganglion, yang menjadi satu menembus Lamina Cribrosa membentuk saraf Optik. Serat-serat ini berjalan sejajar dengan permukaan Retina dan saling menyatu membentuk jaringan seperti jala yang ditembus oleh serat-serat sel Muller dan sel Glial lainnya. Serat-serat yang berasal dari Nasal berjalan tanpa terputus, sedangkan serat dari daerah temporal berjalan melingkari makula, sehingga disebelah lateral makula terdapat raphe. Serat-serat dari makula sendiri berjalan langsung menuju papil saraf optik, serat ini disebut Papillo Makular. Di fovea sendiri lapisan ini tidak terdapat.

10. Membrana Limitans Interna.

Menurut Redslob (1939) membrana ini terdiri dari 2 lapis :

- Bagian luar, betul-betul merupakan membrana limitans In - terna yang dibentuk oleh serat-serat Muller.
- Bagian dalam Membrana Hyaloid dari vetreus.

Permukaan yang menghadap ke Retina tidak rata, sedangkan yang menghadap ke vitreus sangat halus.

Pada fovea hanya terdapat sel kerucut, kemudian 130 um dari pusat fovea maka sel Batang mulai ada. Membrana Limitans Eksterna pada Fovea penampang lubangnya lebih homogen karena hanya ditembus oleh sel Kerucut. Lapisan Nuklear dalam mendekati makula makin tebal, kemudian pada fovea tidak ada, demikian juga dengan Lapisan Fleksiform dalam dan lapisan sel ganglion. Sedangkan Membrana Limitans Interna kelihatannya tipis.

Peredaran darah Makula.

Retina mendapat darah dari Arteri Retina sentralis, tetapi lapisan bagian luar, dari lapisan epitel pigmen kemudian lapisan sel Batang dan Kerucut, lapisan Nuklear luar menda- pat darah secara eksudasi dari kapiler khoroid. Lapisan Plexiform luar mendapat makanan sebagian dari arteri retina sentralis dan sebagian dari kapiler khoroid.

Arteri Retina Sentralis.

Merupakan cabang dari Arteri Ophthalmika yang berasal dari Arteri Karotis Interna. Arteri ini berjalan pada lapisan

serat saraf optik, kemudian menuju ke lapisan Nuklear dalam. Selanjutnya lapisan yang lebih luar dari lapisan Nuklear dalam menjadi avaskuler. Arteri retina sentralis pada Diskus Optikus bercabang-cabang menjadi bagian nasal dan bagian temporal. Bagian nasal berjalan secara radier, sedangkan cabang temporal berjalan diatas dan dibawah daerah sentralis. Makula mendapatkan darah dari cabang temporal yang superior dan inferior, tetapi Fovea pada daerah diameter 0,5 mm tidak mengandung pembuluh darah.

Kapiler Khoroid.

Merupakan jaringan kapiler di daerah Khoroid. Kapiler ini merupakan cabang akhir dari Arteria Ciliaris Brevis Posterior. Kapiler Khoroid ini memelihara lapisan-lapisan bagian luar retina dan daerah avaskuler di Fovea dengan cara eksudasi.

II. TEST FUNGSI MAKULA : (8).

- Pemeriksaan dengan Amsler Grid.

Tujuan untuk memeriksa fungsi penglihatan sentral :
Dasarnya : gangguan kwantitatif makula akan mengakibatkan makropsia, mikropsia, metamorfopsia.

Alat : Kartu Amsler terdiri atas : garis putih dengan dasar hitam. Garis terletak sejajar dengan dengan jarak satu derajat bila dilihat pada jarak 30 cm.
Penderita diminta mengatakan keadaan yang terlihat pada kartu. Disuruh melihat adanya kelainan garis pada Amsler Grid atau menentukan bentuk garis putih pada Amsler Grid.

Nilai : Apabila penderita menemukan kelainan pada garis Amsler, berarti ada kelainan organik pada retina sentral.

Kerugiannya : Karena jarak pemeriksaan terlalu dekat maka kelainan kecil pada lapang pandangan sukar ditemukan.

- Pemeriksaan makula photostress.

Tujuannya : Untuk mengetahui gangguan fungsi dini makula.

Dasar : Merupakan kemampuan adaptasi, dimana mata terlebih dahulu disinari kuat sehingga relatif mata beradaptasi terang, perlahan-lahan intensitas dikurangi.

Alat : Lampu senter dan optotip.

Tehnik : Penderita disuruh membaca huruf pada kartu Snellen sambil dicatat baris terakhir yang dapat dibaca pada jarak 6 meter. Dinyalakan senter 2 cm didepan satu mata selama 10 detik. Kemudian secepatnya penderita disuruh melihat ke Snellen. Penderita disuruh melihat satu baris diatas baris yang dapat dibaca sebelum di sinari senter.

N i l a i :
Bila sesudah 55 detik penderita sudah dapat melihat lagi huruf-huruf pada satu baris diatas baris yang terbaca sebelum penyinaran dikatakan mata tersebut normal. Bila waktu yang diperlukan lebih besar dari 55 detik maka ini merupakan indikasi adanya kelainan pada daerah retina sentral.

GAMBARAN KLINIS.

Sering didapat pada usia diatas 60 tahun, biasanya unilateral, sedangkan kemungkinan bilateral 12 % dalam setahun berikutnya. Keluhan penderita adalah penurunan visus dari berbagai tingkatan, distorsi bayangan, mikropsi, fotopsi atau penurunan visus hebat karena adanya perdarahan sub retina di daerah makula. Lapisan retina yang mengalami perubahan adalah lapisan epitel pigmen, membrana BRUCH dan kapiler khoroid. Prosesnya merupakan rangkaian kejadian yang berurutan yaitu :

- Gangguan permiabilitas jaringan kapiler khoroid, berkurangnya perlekatan normal antara epitel & membrana BRUCH.
- Eksudasi cairan serus ke ruangan sub-epitel pigmen.
- Proliferasi pembuluh darah baru dari jaringan kapiler khoroid melalui kerusakan membrana BRUCH ke dalam ruangan sub-epitel pigmen.
- Perluasan eksudasi serus maupun hemoragi dari pembuluh darah baru ke ruangan sub-epitel pigmen dan sub-retina.
- Degradasi, absorbsi dan organisasi dari darah dan eksudat dengan proliferasi dan degenerasi lapisan epitel pigmen.
- Degenerasi retina sekunder diatasnya.

Dari rangkaian kejadian ini, gambaran klinis dari degenerasi makula senilis dapat dibagi menjadi 4 stadium :

STADIUM I : PREDISIFORMIS

STADIUM II : DISIFORMIS

a. Eksudasi serus
b. Eksudasi hemoragi ke sub-epitel pigmen ,sub-retina, retina dan badan kaca.

STADIUM III : REPARASI

a. Degradasi dan resorbsi darah
b. Organisasi disertai degenerasi sekunder epitel pigmen dan retina.

STADIUM IV : EKSUDASI DAN PERDARAHAN SEKUNDER.

Gambar skematis lapisan yang terkena :

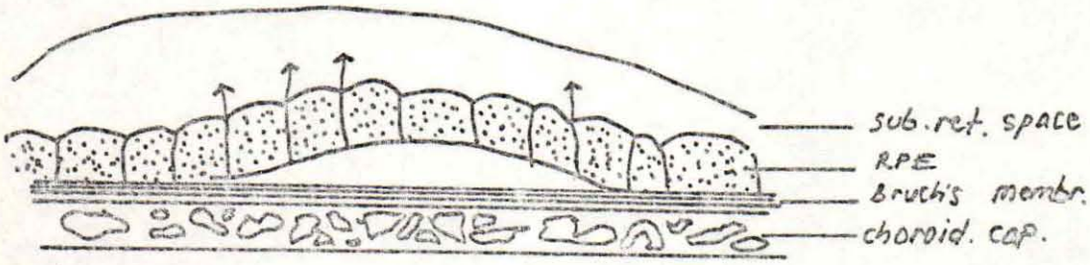

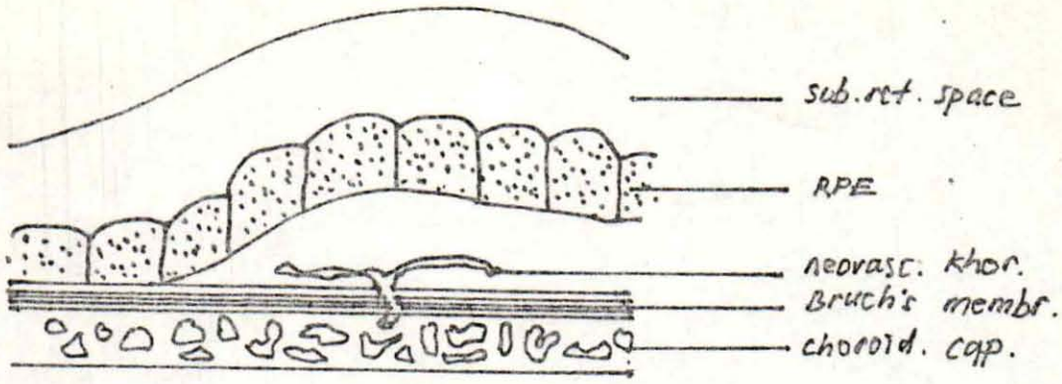

Secara oftalmoskopi gambaran neovaskularisasi khoroidal sukar dilihat, pada stadium predisformis juga tidak spesifik berupa hilangnya refleks fovea dan adanya drusen disekitar makula. Stadium eksudasi serus hanya tampak sebagai edema makula dan eksudasi hemoragi ke sub-retina akan tampak sebagai warna merah kehitaman dengan batas jelas di daerah makula.

DIAGNOSA :

Diagnosa paling tepat adanya neovaskularisasi khoroidal hanya dengan fluorescein angiografi. Gambaran neovaskularisasi khoroidal akan tampak pada fase pengisian khoroidal, "CHOROIDAL FLUSH" dan akan lengkap pada fase arterio-venous.

Kegunaan fluorescein angiografi dalam hal ini sangat penting karena :

a. menunjukkan stadium perjalanan penyakitnya.
b. deteksi dini dari degenerasi makula senilis yang potensial menjadi disciformis.
c. membedakan dengan neoplasma khoroid.
d. untuk menentukan indikasi fotokoagulasi.
e. memandu tindakan fotokoagulasi dan menentukan metode yang dipakai.
f. arti prognostik terhadap fungsi makula.

Adanya gambaran spesifik berupa "SEA FAN" atau "SPOKED

WHEEL" merupakan diagnosa pasti adanya neovaskularisasi sub-retina, sedangkan tidak diketemukannya gambaran spesifik tersebut bukan berarti tidak ada neovaskularisasi sub-retina. Hal ini disebabkan oleh adanya eksudasi cairan serus yang berlebihan diatasnya atau belum ada defek dari epitel pigmen.

VI. INDIKASI DAN RASIONAL PENGOBATAN.

Prevensi: Tindakan prevensi tidak rasional, karena hasilnya tidak dapat dipertanggung jawabkan.

Indikasi terapi : Karena penyebab utamanya masih belum diketahui, maka fotokoagulasi hanya bersifat simtomatis dan mencegah proses yang lebih lanjut.

STADIUM DISIFORMIS : Separasi epitel pigmen tanpa neovaskularisasi,separasi epitel pigmen dengan neovaskularisasi.

STADIUM REPARASI : Pembentukan membran neovaskularisasi berulang.

Kontra Indikasi : Pembentukan membran neovaskuler tepat di fovea di daerah zona avaskuler dari fovea (FAZ).

Strategi fotokoagulasi :

Sebagai pedoman adalah FAZ (fovea avascular zones) atau 300μ dari titik umbo. Memasuki FAZ sebaiknya memakai Krypton Laser, sedangkan daerah atau separasi dengan cairan serosanguinus/hemoragi ada di luar FAZ argon laser dapat juga dipakai asal memberi impak yang sama.

PRINSIP TERAPI :

Untuk separasi pigmen epitel tanpa neovaskularisasi subretina di pakai dosis optimum (pembakaran tingkat III), sedangkan bila neovaskularisasi subretina diperlukan pembakaran tingkat IV dan harus tuntas dalam satu seri langsung mengenai MEMBRAN NEOVASKULARISASI SUBRETINA.

Gambar skematis pedoman fotokoagulasi :

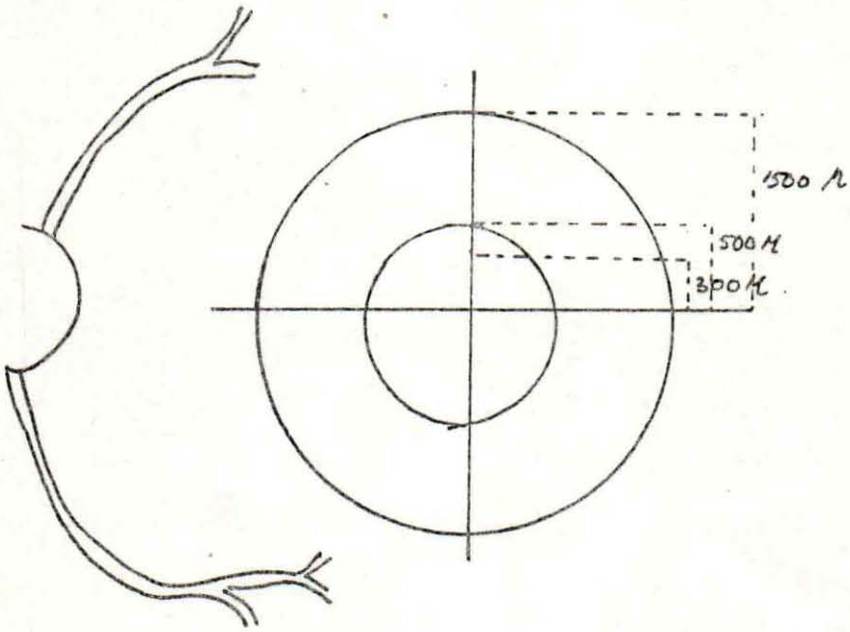

Keterangan : Zona 1500 μ atau lebih dari umbo
Zona 500 - 1500 μ dari umbo
Zona 300 - 500 μ dari umbo
Zona 300 μ dari umbo (sebaiknya memakai krypton).

Untuk separasi epitel pigmen serosanguinus, tanpa membran neovaskuler dianjurkan untuk daerah 1/2 bagian ke atas. Sedangkan untuk separasi/membrane neovaskuler, 1/2 bagian ke temporal yang dianjurkan, tetapi fotokoagulasi.

CARA MELAKUKAN FOTOKOAGULASI :

Akinesi dan anestesi retrobulbar dianjurkan untuk menghindari gerakan bola mata karena dibutuhkan waktu lama dan mengurangi rasa nyeri karena laser intensitas tinggi. Panduan hasil pemeriksaan floresin angiografi mutlak diperlukan untuk mengetahui luasnya membran neovaskuler dan posisinya terhadap daerah FAZ. Fotokoagulasi dilakukan mulai tepi membran neovaskuler di daerah retina yang sehat, secara barikade, dilanjutkan langsung pada membran neovaskuler secara tuntas.

1. Dilakukan barikade satu baris linier sepanjang tepi membran neovaskuler terutama yang menghadap ke daerah fovea ,pada retina yang sehat.



- titik bakar 50 µ
- waktu bakar 0.05 sec.
- kekuatan 150-200 mW.

2. Langsung pada membran neovaskuler dengan titik bakar lebih besar dan kekuatan tinggi.

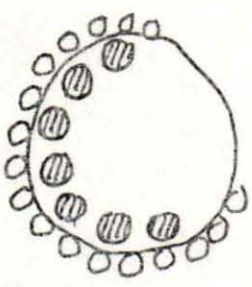

- titik bakar 200 µ
- waktu bakar 0.2-0.5 sec.
- kekuatan 250-500 mW.

3. Langsung pada membran neovaskuler/daerah separasi hemoragi dengan titik bakar lebih besar dan kekuatan tinggi sampai sedikit melampaui ke daerah retina yang sehat.

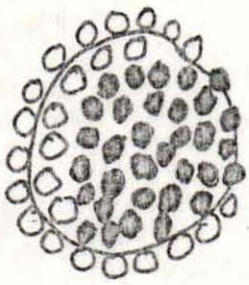

- titik bakar 250 µ
- waktu bakar 0.2-0.5 sec.
- kekuatan 350-600 mW.

Keunggulan krypton laser merah dibandingkan dengan laser biru hijau dan argon, bahwa laser krypton merah diserap oleh jaringan retina + 15 % sedangkan jaringan khoroid 85%, sedangkan laser argon kebalikannya. Komplikasi yang sering terjadi adalah perdarahan pada waktu fotokoagulasi atau beberapa saat sesudahnya. Hal ini dapat disebabkan oleh dosis yang kurang atau dosis berlebihan dari koagulasi, dapat juga kenaikan tekanan intra kapiler yang mendadak tinggi.

Pengawasan Paska Fotokoagulasi :

Satu minggu paska fotokoagulasi dilakukan floresin angiografi untuk segera dapat mengetahui sisa membran neovaskuler yang belum terkena koagulasi. Bila didapatkan sisa neovaskularisasi yang belum terkena koagulasi harus segera dilakukan laser ulang. Tiga minggu kemudian floresin angiografi diulang kembali dengan melihat lebih teliti bila mungkin masih ada sisa yang belum terkena koagulasi. Bila sudah cukup adekuat floresin angiografi diulang 3 bulan lagi, dan kemudian 6 bulan. Dari 12 pusat penelitian "MACULAR PHOTOCOAGULATION STUDY" telah dibuktikan bahwa dengan cara yang benar dan dosis tepat, tepi dari separasi hemoragi atau membran neovaskuler tidak lebih dekat 200 µ dari umbo, masih dapat mempertahankan visus bahkan dapat membaca 1 - 2 tingkat kartu Snellen lebih baik.

I. P E N U T U P :

Fotokoagulasi Laser untuk degenerasi makula senilis dengan neovaskularisasi subretina masih merupakan jalan satu-satunya yang ditempuh untuk pengobatannya walaupun belum dapat memuaskan. Dengan indikasi dan cara yang benar masih dapat mempertahankan visus bahkan sedikit dapat memperbaiki.

Daftar Pustaka :

1. Fine Stuart L. : Management of retinal vascular and macular disorders, macular photocoagulation study, Williams Wilkins, Baltimore / London, 1983 : 225 - 230.

2. Kanski Jack J. and Peter H. Morse : Disorders of the vitreous, retina and choroid, Butterworths International Medical review, 1983 : 46 - 52.

3. L'Esperance Francis A. Jr. : Ophthalmic lasers, The C.V. Mosby Company, Saint Louis, Toronto, London 1983 : 357 - 396, 436 - 458.

4. Siegelman Yesse : Retinal diseases, Little, Brown and Company, Boston / Toronto, 1984 : 389 - 415.
