Tinjauan kepustakaan :

PAPILEDEMA

oleh :

Dr. DJOKO S. TARDAN.

pembimbing :

Dr. WISNUJONO SOEWONO.

Dibacakan pada
Tanggal 2 Maret 1990

LABORATORIUM/UPF ILMU PENYAKIT MATA
FAKULTAS KEDOKTERAN UNIVERSITAS AIRLANGGA/
RUMAH SAKIT UMUM DAERAH Dr. SOETOMO
S U R A B A Y A

LAPORAN PENELITIAN PAPILEDEMA DJOKO S. TARDAN

Tinjauan kepustakaan :

PAPILEDEMA

oleh :

Dr. DJOKO S. TARDAN.

pembimbing :

Dr. WISNUJONO SOEWONO.

Dibacakan pada
Tanggal 2 Maret 1990

LABORATORIUM/UPF ILMU PENYAKIT MATA
FAKULTAS KEDOKTERAN UNIVERSITAS AIRLANGGA/
RUMAH SAKIT UMUM DAERAH Dr. SOETOMO
S U R A B A Y A

Ucapan terima kasih kami sampaikan kepada YTH. :

1. Dr. Wisnujono Soewono : yang telah memberikan bimbingan dari awal sampai selesainya makalah ini.

2. Dr. Diany Yogiantoro : sebagai pakar dalam neuro-ophthalmology yang telah memberikan pengarahan serta meminjamkan kepustakaan dalam penyelesaian makalah ini.

3. Dr. Hamidah M.Ali : sebagai ibu asuh yang selalu memberikan dorongan dalam menyelesaikan makalah ini.

4. Dr. Jozef Kadi : yang banyak memberikan bahan / kepustakaan dalam penyusunan makalah ini.

5. Para staf yang ikut mendorong sehingga selesainya makalah ini.

6. Teman-teman sejawat yang telah memberikan bantuannya pada penyusunan makalah ini.

ooooOoooooo.

DAFTAR ISI . Halaman.

I. PENDAHULUAN 1

II. PATOGENESA 3

III. GAMBARAN KLINIS 5

IV. DIAGNOSA BANDING 14

V. PENATALAKSANAAN 26

VI. PROGNOSA 28

VII. RINGKASAN 29

VIII. PENUTUP 30

IX. KEPUSTAKAAN . . . . . 31.

cooooOoooooo.-

I. PENDAHULUAN.

Papiledema adalah suatu pembengkakan papil saraf optik baik oleh karena inflamasi ataupun non-inflamasi, yang berhubungan dengan penyakit-penyakit intra kranial, orbita atau penyakit sistemik (1,3,15).

Istilah "stauung papilla" pertama kali diperkenalkan Graefe pada tahun 1860, yang mendapatkan pembengkakan papil saraf optik yang terjadi pada kasus-kasus tumor intra kranial (2,9).

Parsons pada tahun 1908 pertama kali memakai istilah papiledema untuk menunjukkan pembengkakan papil saraf optik yang lebih besar dari 2 dioptri yang berhubungan dengan kenaikan tekanan intra kranial (2).

Istilah papilitis dipakai untuk menggambarkan hubungan antara peradangan saraf mata dengan penurunan daya penglihatan dan lapang pandangan, sedangkan istilah papiledema untuk menunjukkan pembengkakan papil saraf optik yang lebih besar dari 2 dioptri dan berhubungan dengan kenaikan tekanan intra kranial (2,9,16).

Pemakaian istilah tersebut dinilai kurang tepat, karena banyak kasus-kasus dengan kenaikan tekanan intra kranial tanpa disertai pembengkakan papil saraf optik yang lebih besar dari 2 dioptri, karena masih dalam stadium awal. Oleh karena itu ada kecenderungan memakai istilah papiledema untuk menggambarkan pembengkakan papil saraf optik dengan penyebab apa saja dan derajat berapa saja. Tidak jarang dari disiplin lain menanyakan pada dokter ahli mata, apakah pada penderita didapatkan papiledema,

apakah tidak ada kontra indikasi untuk tindakan punksi lumbal atau apakah ada hubungannya dengan kenaikan tekanan intra kranial.

Tujuan penyajian makalah ini adalah untuk menggambarkan betapa pentingnya kemampuan seorang dokter ahli mata, untuk mendiagnosa apakah kekaburan papil itu disebabkan karena kenaikan tekanan intra kranial atau oleh penyebab lain yang memberikan gambaran yang sama. Kesalahan dalam membuat diagnosa dapat menyebabkan kelambatan dalam pemberian pengobatan yang tepat, sehingga kemungkinan penderita akan menjalani pemeriksaan yang tidak perlu, mahal dan mungkin juga berbahaya. Sebagai contoh adalah punksi lumbal yaitu suatu tindakan untuk mengambil sampel cairan serebro spinal, yang dipakai untuk membuat diagnosa yang tepat dan menemukan kuman penyebab yang tepat dari meningitis bakterilis.

Dalam makalah ini akan dibahas mengenai patogenesa, gambaran klinis, diagnosa banding, penatalaksanaan dan prognosa papiledema.

II. PATOGENESA.

Patogenesa dari papiledema sampai sekarang masih kontroversi. Salah satu kontroversi utama berkisar pada mekanisme non-seluler edema, dimana terjadi perubahan-perubahan dini dan histologi dasar yang terlihat pada kasus-kasus dengan kenaikan tekanan intra kranial, dan penurunan tekanan intra kranial dapat menyebabkan pengurangan dari papiledema. Suatu variasi kombinasi dari anatomi, mekanis, vaskuler dan metabolik dapat menimbulkan perkembangan dan kemajuan dari papiledema (2, 9,14).

Teori yang paling dapat dipertahankan mengenai terjadinya papiledema adalah teori mekanis yang berdasarkan adanya kenaikan tekanan cairan serebro spinal dalam ruang intra vaginal darai saraf optik.

Teori-teori tersebut antara lain :

1. Adanya obstruksi vena pada bagian distal dari saraf optik yang disebabkan oleh konstriksi vena waktu melewati ruang intra vaginal akibat kenaikan tekanan intra kranial.
   Kebenaran konsep ini didukung oleh penemuan Schwalbe (1870), Dupuy-Dutemp (1990) dan Paton dan Holmes (1911), berdasarkan bahwa ruangan intra vaginal dari saraf optik berhubungan dengan ruangan subdural dalam otak.
   Konsep ini juga diperkuat oleh penemuan dari Schmidt yang menjumpai bahwa pada setiap papiledema selalu didapatkan keregangan dari selubung saraf optik (2,9,10,14).

2. Pembengkakan papil saraf optik disebabkan oleh karena adanya transmisi tekanan intra kranial dari cairan serebro spinal kedalam ruangan intra vaginal dalam saraf optik.
   Pembengkakan ini dapat juga terjadi sebagai hasil berkumpulnya cairan dalam jaringan ekstra vaskuler papil, disertai dengan pelebaran pembuluh-pembuluh sekitar papil dan pembengkakan dari sel glial. Sebagian besar pembengkakan dihasilkan oleh penebalan dari ganglion sel akson (9,10,14).
3. Marchesani (1930-1931) mengemukakan, kenaikan tekanan intra kranial akan mengakibatkan edema dalam substansi otak yang diteruskan sepanjang saraf optik sehingga menyebabkan edema pada bagian perifer saraf optik (2).
4. Pemeriksaan dengan elektron mikroskop (Minckler Tso, 1976) menunjukkan bahwa penyebab primer dari pembengkakan papil adalah suatu blokade transport aksoplasma pada bagian pre-laminar dari ganglion sel akson (14).

Dengan perkataan lain, mekanisme terjadinya papil edema dapat tidak sama dalam setiap kasus papiledema.

III. GAMBARAN KLINIS.

Gejala dan tanda dari papiledema dapat dibagi menjadi 2 bagian besar, yaitu :

A. Gejala dan tanda papiledema diluar fundus okuli.

B. Gejala dan tanda papiledema pada fundus okuli (10,16).

A. Gejala dan tanda papiledema diluar fundus :

1. Tingkat kesadaran.

Tingkat kesadaran penderita adalah bukan merupakan tanda khusus. Kesadaran dapat menurun misalnya pada penyakit-penyakit yang menyebabkan kenaikan tekanan intra kranial (2)

2. Sakit kepala.

Gejala ini tidak spesifik, dan biasanya berhubungan dengan kenaikan tekanan intra kranial, atau bisa juga merupakan gejala yang berhubungan dengan ketegangan atau kecemasan (4,16).

3. Penglihatan kabur.

Penderita dapat mengeluh penglihatan kabur sementara yang hanya berlangsung beberapa detik saja. Gangguan penglihatan ini dapat terjadi bila penderita menggerakkan matanya (Gaze evoke amaurosis), atau bila penderita merubah posisi. Penyebab dari gangguan penglihatan ini tidak diketahui, tetapi kemungkinan disebabkan karena tekanan pada pembuluh darah dalam ruangan intra septal dari saraf (4,9,10,16).

4. Pembesaran bintik buta.

Bintik buta mungkin sudah melebar sebelum papil-edema tampak. Pelebaran bintik buta (Blind spot) ini bervariasi derajatnya. Terdapat kontraksi konsentrik dari lapang pandangan, biasanya lebih hebat pada sebelah nasal (2,9).

Gambar I.

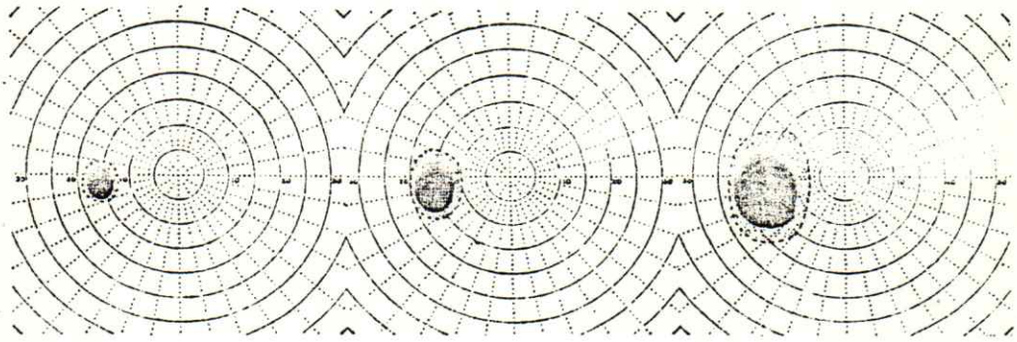

Pembesaran progresif dari : Blind Spot pada papil edema karena tumor.
(Disalin dari Text Book of The Fundus of the Eye).

Perdarahan-perdarahan dan edema makula yang bersamaan dapat menyebabkan gangguan tajam penglihatan sentral dan sentral skotoma (10).

Pseudotemporal hemianopsia mungkin disebabkan oleh efek Stiles-Crawford karena lipatan khoroid yang mengakibatkan penurunan kepekaan disebabkan olek karena lepasnya foto reseptor. Penurunan kepekaan ini berhubungan dengan adanya suatu fenomena dimana rangsangan sinar yang lurus menimbulkan rangsangan yang lebih kuat dari pada rangsangan sinar yang oblik. Keadaan ini disebut

sebagai fenomena Stiles-Crawford (10).

5. Kelemahan otot rektus lateralis.

Kelemahan dari otot rektus lateralis ini merupakan tanda adanya kenaikan tekanan intra kranial. Kelemahan dari otot ini disebabkan oleh parese saraf abdusen, yang terdesak akibat adanya tekanan intra kranial yang meningkat. Parese yang ringan tidak menimbulkan keluhan, sedangkan pada parese yang berat akan menimbulkan keluhan diplopia (9,16).

B. Gejala dan tanda papiledema pada fundus okuli.

Pemeriksaan oftalmoskop pada papiledema sangat penting dan sering menolong untuk menentukan stadium papiledema. Tanda-tanda yang tampak pada pemeriksaan dengan oftalmoskop antara lain :

1. Hiperemi papil saraf optik.

Kelainan ini disebabkan karena pelebaran pembuluh darah dan kapiler di papil saraf optik.

Umur penderita harus dipakai sebagai bahan pertimbangan. Warna dari papil saraf optik berubah karena umur. Pada bayi, papil saraf optik seringkali terlihat pucat, sehingga hiperemi lebih mudah dilihat.

Pada orang muda dan setengah umur, papil saraf optik biasanya kelihatan berwarna merah muda sampai hiperemi, sedangkan pada orang tua warna papil lebih putih sehingga hiperemi akan lebih tampak bila hal itu terjadi.

Pada hiperopia, papil saraf optik tampak lebih hiperemi, sedangkan pada miopia papil tampak lebih pucat (2,16).

2. Pelebaran vena.

Meningkatnya pelebaran pembuluh darah retina ini mungkin dapat salah interpretasi, jika pemeriksaan hanya berdasarkan pada rasio arteri-vena.
Rasio arteri-vena mungkin meningkat disebabkan karena penurunan ukuran arteri misalnya seperti pada hipertensi. Pelebaran vena ini juga dapat dilihat pada keadaan yang menyebabkan peningkatan tekanan vena, seperti pada diabetes melitus atau pada fistula sinus kavernosus. Vena yang melebar ini dapat terlihat berkelok-kelok (2,3,16).

Gambar II.

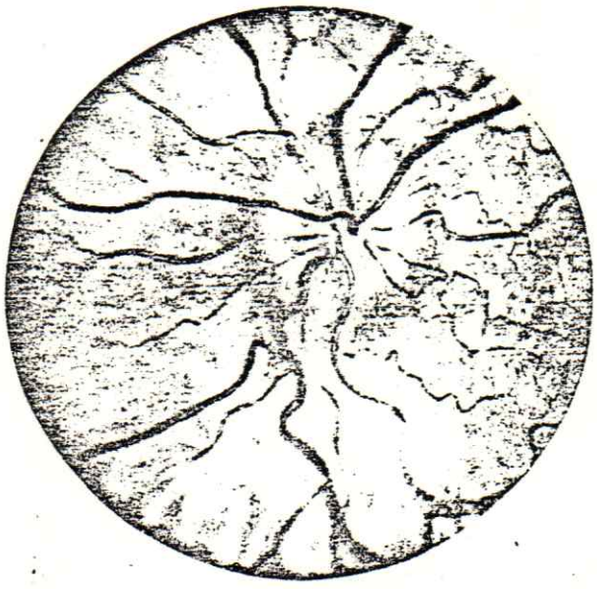

Pembuluh menunjukkan pembesaran minimal.
(Disalin dari : Neurology of the visual System).

3. "Filling in of Optic Cup".

Ada atau tidak adanya cawan optik (Optic Cup) ini berbeda-beda pada setiap penderita.

Tidak adanya cawan optik sukar dianggap berasal dari edema, kecuali jika ukuran dari cawan optik penderita sudah diketahui sebelumnya (16).

4. Denyutan vena spontan.

Pada penelitian menunjukkan bahwa jika tekanan cairan serebro-spinal mencapai 200 mmH_2O, denyutan vena akan menghilang. Denyutan vena spontan ini akan tempak bila tekanan serebro-spinal kurang dari 200 mmH_2O (16).

5. Kekaburan tepi papil.

Tanda ini lebih sukar ditemukan pada mata hiperopia dari pada mata miopia, karena garis pigmen khoroidal sering membatasi tepi papil.

Kekaburan tepi papil ini selalu dimulai dari tepi sebelah nasal (16).

6. "Paton's Lines" (Garis-garis Paton).

Garis-garis Paton ini merupakan salah satu tanda dini yang pasti adanya papiledema.

Mengenal tanda ini sukar, karena garis-garis Paton ini hanya merupakan tanda yang halus.

Tanda ini hanya terdapat pada sisi temporal dari papil dan mempunyai arah vertikal-konsentris.

Karena papil membengkak, maka terjadi kelainan retina pada sisi temporal papil yang menyebabkan retina terlipat dan membentuk alur-alur.

Lipatan ini menyebabkan berbagai gambaran pada membran limitan, yang dikenal sebagai Paton's Lines.
Tanda ini cepat terlihat tetapi juga cepat hilang sesuai dengan perkembangan edema (2,10).

Gambar III.

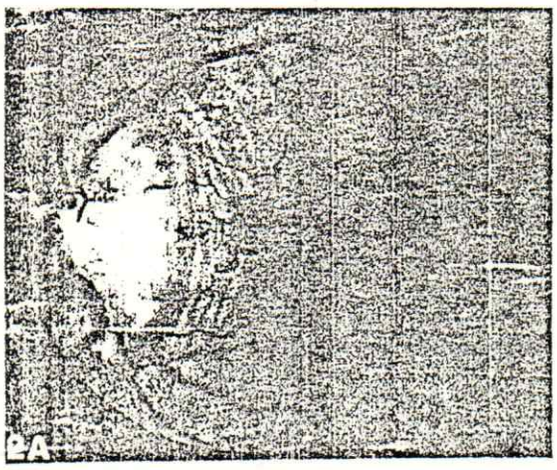

Paton's Lines.
(Disalin dari Papil Edema by Anetens & K.M. Smets).

7. <u>Perdarahan dan Eksudat.</u>

Ada atau tidaknya tanda ini tidak menunjukkan penyebab atau kehebatan edema.
Macam dan letak papil edema serta eksudat mungkin dapat membantu diagnosa.
Papil edema dengan perdarahan dan eksudat yang meluas jauh sampai ekuwator memberi kesan adanya hipertensi (1,3,9,16).
Perdarahan yang berasal dari subhialoid dan terletak sekitar papil atau makula, memberi kesan perdarahan subarakhnoid seperti tampak pada ruptura aneurisme serebri.

Sedangkan perdarahan dengan daerah pusat berwarna putih disebut "Roth's Spots" memberi kesan adanya leukemia, lupus eritematosus atau pernisius anemia (1,16).

6. Tingginya papiledema.

Keterangan mengenai tingginya papiledema yang terjadi seringkali sangat diperlukan.

Derajat tingginya papiledema yang terjadi, dapat diukur dengan mempergunakan oftalmoskop :

Pada permulaan pemeriksa berusaha melihat dengan jelas bagian yang tertinggi dari papiledema, dicatat berapa kekuatan dioptri yang tampak pada oftalmoskop; selanjutnya pemeriksa melihat kebagian retina yang tidak edema, dicatat kekuatan dioptri yang tampak pada oftalmoskop.

Perbedaan diantaranya adalah merupakan derajat tingginya papiledema yang terjadi.

Pada orang fakik, perbedaan 2 dioptri menunjukkan peninggian papil sebesar 1 mm, sedang pada orang afakik perbedaan 3 dioptri menunjukkan peninggian papil sebesar 1 mm.

Derajat tingginya papiledema yang terjadi merupakan tanda yang harus dipertimbangkan jika ingin melakukan tindakan punksi lumbal(3,16).

Pemeriksaan-pemeriksaan yang dilakukan agar dapat membuat diagnosa secara tepat, antara lain :

1. Pemeriksaan oftalmoskop.
2. Pemeriksaan lapang pandangan (perimetri).
3. Pemeriksaan "Fluorescein Fundus Angiohraphy".
4. Foto "Scanning".

1. Pemeriksaan oftalmoskop.

Dengan pemeriksaan oftalmoskop ini dapat diperoleh informasi yang penting untuk menegakkan diagnosa, disamping itu juga dapat menilai perkembangan proses penyakit. Pada pemeriksaan ini dapat dinilai keadaan fundus antara lain; papil saraf optik, retina, pembuluh darah retina, makula dan khoroid.

Dengan mengamati keadaan fundus ini dapat menilai perubahan-perubahan yang terjadi baik pada penyakit akuler maupun penyakit sistemik (15).

2. Pemeriksaan lapang pandangan (Perimetri).

Perimetri dipakai untuk memeriksa lapang pandangan sentral dan perifer. Pemeriksaan dilakukan terhadap masing-masing mata secara terpisah, untuk mengukur fungsi dari retina, saraf optik dan lintasan visual intrakranial.

Secara klinis dipakai untuk menemukan dan memonitor kelainan lapang pandangan yang disebabkan oleh penyakit-penyakit pada berbagai tempat.

Pemeriksaan perimetri ini tergantung pada respon subyektif penderita, dengan perkataan lain hasil pemeriksaan tergantung pada keadaan mental penderita seperti penglihatan, status (15).

3. Pemeriksaan "Fluorescein Fundus Angiography".

Pemeriksaan ini merupakan teknik khusus untuk mengamati secara kontinyu terhadap keadaan anatomi dan fisiologi dari khoroid dan pembuluh darah retina.

Pemotretan dilakukan setelah penyuntikan dengan sodium fluoresein, dan kemudian pada setiap interval setengah detik. Informasi diperoleh dengan mengamati keadaan fundus setelah penyuntikan dengan fluoresein. (15)

Pemeriksaan ini tidak sangat membantu dalam menentukan diagnosa papiledema.

Pada stadium dini, terlihat edema yang terbatas akibat adanya kebocoran dini.

Bila ada peningkatan permeabilitas vaskuler, akan sangat membantu terutama pada fase arteri-venus.

Sedang pada stadium lambat, terlihat adanya hiperfuorosein pada papil saraf optik yang disebabkan peningkatan permeabilitas kapiler sekender akibat adanya penimbunan aksoplasma. (10)

4. Foto "Scanning".

Dalam dekade terakhir, pemeriksaan ini menjadi bagian integral untuk membuat diagnosa penderita dengan penyakit-penyakit neurologi.

Scanning otak sekarang sudah diterima secara luas sebagai prosedur skrining pada penderita-penderita yang secara klinis dicurigai menderita tumor otak, trauma kepala dan "stroke syndrome".

Pemeriksaan ini dapat memberikan penilaian yang tepatter hadap perjalanan tumor-tumor, lesi iskhemik, disamping itu juga dapat menggambarkan proses inflamasi yang mengenai otak. (1,8)

IV. DIAGNOSA BANDING.

Diagnosa banding pada papiledema adalah penting. Tujuh puluh lima persen (75%) dari semua kasus papiledema disebabkan oleh tumor otak, sedangkan 25% disebabkan oleh faktor-faktor yang lain.

Sebagai penyebab papiledema dapat dibagi dalam tiga kelompok :

1. Anomali Kongenital.
2. Papiledema yang disebabkan kenaikan tekanan intrakranial bukan karena tumor otak.
3. Papiledema yang disebabkan oleh keadaan diluar otak (9,12).

1. Anomali Kongenital (Pseudo Papiledema).

Gambar oftalmoskop pada pseudo papiledema ini mirip dengan papiledema.

Ada beberapa anomali kongenital yang dapat memberikan gambaran papiledema; yaitu antara lain :

1.1. Drusen dari papil saraf optik ("hyaline bodies").

Merupakan pengumpulan dari substansi hialin dalam papil saraf optik yang menyebabkan pembengkakan dan pembesaran dari papil sehingga dapat dikacaukan dengan papiledema yang sebenarnya. Keadaan ini dapat menimbulkan pula pembesaran dari bintik buta, arkuat, skotoma atau perifer skotoma terbanyak pada lapang pandangan bagian nasal.

Drusen ini terjadi secara heriditer (Lauber 1907) dan 75% terjadi secara bilateral.

Pengamatan yang terus menerus dapat membantu untuk menegakkan diagnosa yang tepat.

Pada pemeriksaan kontras, drusen memberikan warna papil kekuning-kuningan, tidak terdapat pelebaran vena dan kapiler, eksudat dan perdarahan. (5,6,9,10).

Gambar IV.



A. Drusen papil saraf optik

B. Auto fluorescein dari drusen saraf optik

(Disalin dari Papiledema by A. Neetens and R.M. Smets).

1.2. Pseudo Neuritis.

Istilah pseudo neuritis menunjukkan suatu kelainan kongenital dari peninggian papil saraf optik yang terdiri dari hiperplasi jaringan glial diantara serabut-serabut saraf, sehingga serabut saraf tampak meninggi, kabur dan membesar.

Ada dua bentuk pseudo neuritis yang dapat dikenal yaitu : Tanpa dan dengan anomali pembuluh darah.

Jika pembuluh-pembuluh darah tampak normal, dalam kontras menunjukkan warna papil saraf optik putih keabu-abuan, edema papil dan kongesti dari jaringan kapiler.

Sedangkan pada bentuk yang lain, selain terdapat gambaran seperti bentuk yang pertama, ditambah dengan terlihat adanya cabang permulaan dari pembuluh arteri dan vena sangat berkelok-kelok.

Ukuran bintik buta normal dan fungsi tajam penglihatan biasanya normal.

Pseudoneuritis merupakan kelainan heriditer (Fisher) (6,9,10).

Gambar V.



Pseudoneuritis pada mata kanan.
(Disalin dari Eye Signs & Symptoms in Brain Tumors).

Keterangan : Tampak pembuluh darah yang berkelok-kelok, papil membesar, vena seperti arteri berkelok-kelok tetapi tidak kongesti, tidak ada perdarahan.

1.3. "Medullated Retina Nerve Fibers".

Secara normal selubung mielin dari serabut-serabut

saraf optik tidak melewati lamina kribosa. Kadang-kadang selubung ini dapat meluas kedistal kearah papil saraf optik dan retina sekitarnya.

Pada pemeriksaan dengan oftalmoskop papil tampak membesar, berwarna putih dan padat, dengan batas berbulu dan kabur.

Terdapat pembesaran bintik buta pada pemeriksaan lapang pandangan (4,9,10,16).

Gambar VI.



Medullated Nerve Fibers pada kedua mata.
(Disalin dari Eye Signs and Symptons in Brain Tumors).

2. <u>Papiledema yang disebabkan oleh kenaikan tekanan intra kranial bukan karena tumor otak.</u>

Pengertian tumor otak secara luas adalah keadaan-keadaan yang dapat menyebabkan kenaikan tekanan intra kranial dan pembengkakan papil saraf optik yaitu : Abses Otak, Granuloma Tuberkulus atau Sepilis, Hematoma epidural dan hematoma subdural, hematoma subarakhnoid

dan intra serebral, meningitis (7,9,13).

Banyak nama yang dipakai untuk sindroma ini, diantara nya adalah :

"Pseudo tumor cerebri"; "benign intrakranial hypertension"; "serous meningitis", "minengeal hydrops"; dan "otitis hydrocephalus".

Penyakit ini dtandai dengan sakit kepala, paralisis saraf abdusen, papiledema, kadang-kadang kelainan lapang pandangan yang dapat menimbulkan kebutaan (9,10).

3. Papiledema yang disebabkan oleh keadaan diluar otak.

Kelompok ini dapat dibagi dalam 2 grup, yaitu

1. "Inflamatory Optic Neuropathy".
2. Edema Vascular dari Papil.

1. "Inflamatory Optic Neuropathy"

Termasuk dalam grup ini adalah papilitis, "juxta papillary chorio retinitis" dan tuberkulosis pada saraf optik.

1.1. Papilitis (intra okuler optik neuritis).

Papilitis adalah pembengkakan papil saraf optik yang disebabkan oleh proses inflamasi lokal dari papil.

Pada pemeriksaan oftalmoskop didapatkan edema papil dengan batas kabur, papil membesar dan menonjol, perdarahan dan bercak putih pada papil atau tepi papil (4,9,10).

Papilitis dapat dibedakan dari papiledema oleh tanda-tanda seperti :

- Kehilangan tajam penglihatan yang mendadak
- Nyeri di mata dan orbita
- Terdapat sel-sel pada vitreus, terutama tepat anterior dari papil
- Obliterasi dari Cawan optik
- Eksudat retina atau gambaran makular star (6).

Gambar VII.

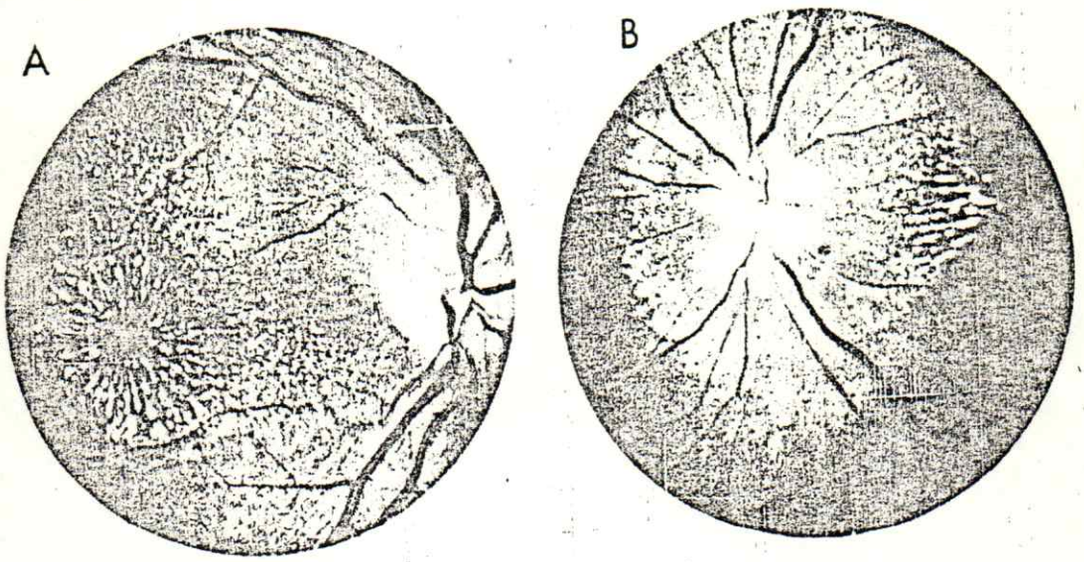

Papilitis : pembengkakan papil, eksudat, makular star.
(Disalin dari "Neuro Ophthalmology").

1.2. "Juxta Papillary Chorioretinitis" (Jensen).

Merupakan salah satu tipe dari khorioretinitis,yaitu adanya inflamasi yang bersamaan dari khoroid dan retina yang tidak melibatkan seluruh fundus, tetapi

menunjukkan suatu predileksi disekitar papil.
Pada pemeriksaan oftalmoskop didapatkan adanya pengumpulan pigmen yang meluas ke tepi.
Kadang-kadang setelah sembuh menimbulkan pembengkakan papil saraf yang menyerupai kongenital pseudoneuritis atau pseudopapilitis.
Pada pemeriksaan "fluorescein fundus angiography", fluoresein pada papil dan daerah peripapil meningkat, dan puncak fluoresein terjadi pada pusat dari fakus inflamasi (6,9,10).

Gambar VIII.



Juxta Papillary Chorioretinitis (Jensen)
(Disalin dari Eye Signs & Symptons in Brain Tumors).

1.3. Tuberkulosa pada papil saraf optik.

Suatu keadaan yang jarang.
Pada pemeriksaan kontras, terlihat adanya edema papil, warna keputihan dan nodular dengan batas

yang tidak rata.

Vena tampak melebar dengan beberapa perdarahan pada papil dan retina (9).

2. Edema vascular dari papil.

Yang termasuk dalam kelompok ini adalah :

1. "Malignant hypertensive retinopathy"
2. Oklusi vena sentralis
3. "Ischemic papilitis"
4. Leukemia.

1. "Malignant Hypertensive Retinopathy".

Edema papil yang terjadi pada "hypertensive retinopathy" hampir selalu bilateral.

Biasanya terdapat beberapa gejala sistemik seperti sakit kepala, muntah, vertigo, "cerebrovascular accident" yang menyebabkan hemiplegia, afasia dan komplikasi neurologi yang lain.

Pembengkakan papil pada "malignant hypertensive retinopathy" dapat menyerupai papiledema pada tumor otak, seperti pembesaran diameter papil, kekaburan tepi papil, eksudat dan perdarahan-perdarahan dalam papil atau retina sekitarnya.

Vena retina kadang-kadang tampak melebar.

Secara menyeluruh diameter arteri menyempit, reflek dinding pembuluh darah meningkat sampai menunjukkan "Silver Wire Arteries" atau bahkan obliterasi, tampak adanya "arteriovenous crossing" (5,9,16).

Gambar IX.

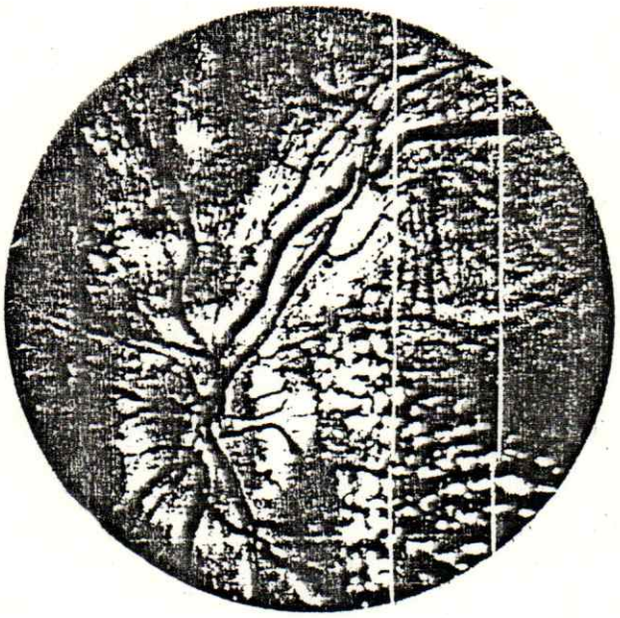

Edema papil pada penderita dengan malignant hypertensive retinopathy.
(Disalin dari Eye Signs & Symptons in Brain Tumors).

2. Oklusi Vena Sentralis.

Proses oklusi dari vena sentralis biasanya unilateral. Diagnosa tidak sukar jika terdapat kongesti vena dan keadaan vena yang berkelok-kelok. Gambaran oftalmoskop yang menonjol adalah adanya perdarahan-perdarahan diatas papil dan retina sekitarnya yang berbentuk radial.
Gangguan fungsi penglihatan yang mendadak disebabkan oleh perdarahan makula (5,9,16).

Gambar X.



Oklusi Vena Sentralis Kanan.
(Disalin dari Eye Signs & Symtoms in Brain Tumors).

3. "Ischemic Papillitis".

Terjadi terutama pada penderita usia lanjut dengan arteriosklerosis dan hipertensi, tetapi kadang-kadang pada orang lebih muda dengan penyakit kolagen vascular (Polyarteritis), temporal arteritis, oklusi karotis atau diabetes mellitus.

Pembengkakan papil menyerupai pembengkakan papil pada papilitis, warna papil pucat, hampir tidak ada pembuluh darah dan perdarahan berbulu diantara serabut-serabut saraf, penyempitan arteriol yang keluar dari papil serta pelebaran vena.

"Ischemic Papillitis" ini terjadi akibat dari infark total atau sebagian dari papil saraf optik yang disebabkan karena oklusi dari satu atau lebih arteri siliaris posterior (6,9,10).

Gambar XI.

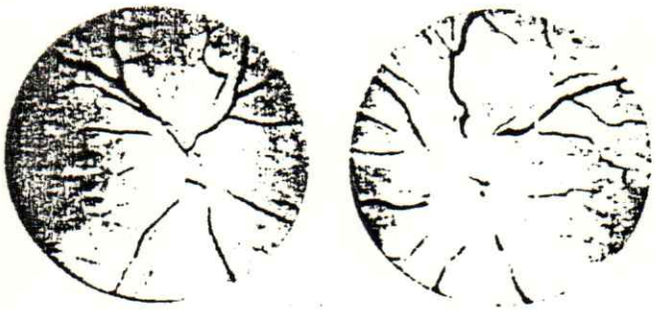

Ischemic Papillitis pada penderita 85 tahun dengan general arterio sclerosis.
(Disalin dari Eye Signs & Symptoms in The Brain Tumors).

4. Leukemia.

Pembengkakan papil saraf optik pada leukemia dapat terjadi dalam 3 bentuk.
Bentuk pertama dikenal sebagai "Leukemia Retinopathy" yang ditandai dengan pembengkakan papil saraf optik disertai perdarahan retina dan preretina yang menyebar, edema retina dan pelebaran vena.

Bentuk kedua disebabkan infiltrasi lokal pada jaringan papil saraf oleh sel-sel leukemia disertai dengan gang guan penglihatan.

Sedangkan bentuk ketiga merupakan suatu papiledema yang disebabkan oleh peningkatan tekanan intra kranial akibat dari "Meningoneuroleukosis", yaitu suatu keadaan dimana terjadi kenaikan tekanan intra kranial sesudah pengobatan dengan anti metabolik (9).

Gambarn XII.

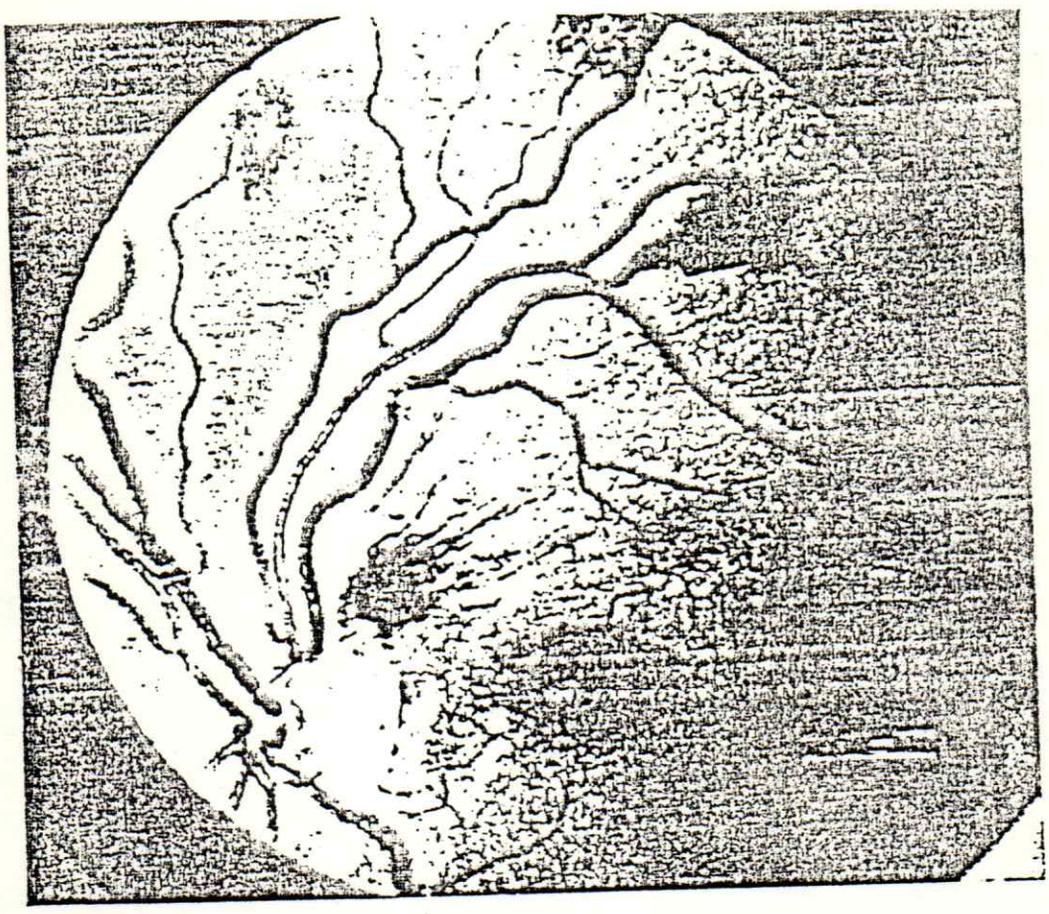

Tampak Roth's Spot, perdarahan flame shape.
(Disalin dari Neuro Ophthalmology).

V. PENATALAKSANAAN.

Pada dasarnya pengobatan terhadap papiledema tergantung pada penyebabnya.

V.1. Pengobatan terhadap papiledema yang disebabkan oleh kenaikkan tekanan intra kranial bukan karena tumor otak, dapat dibagi dalam 2 bagian, yaitu :

1. Pembedahan
2. Medikamentosa

1. Pembedahan

Pengobatan secara pembedahan terhadap tekanan intra kranial yang tinggi ditangani oleh Ahli Bedah Saraf.

Prosedur pembedahan yang dilakukan berupa :

1. Dekompresi saraf optik
2. "Lumboperitoneal Crebro Spinal Fluid Shunting"

Tindakan pembedahan ini terutama dilakukan pada kasus kasus "pseudo tumor cerebri", hidrosefalus.

Keberhasilan dari tindakan pembedahan ini tidak secara langsung dapat dinilai. (7.11)

2. Medikamentosa

Secara umum pengobatan yang diberikan adalah observasi yang teliti.

Salah satu bentuk tekanan intrakranial yang memerlukan observasi terus menerus adalah yang ada hubungannya dengan "pseudo tumor cerebri", seperti hematoma subdural dan hematoma epidural, abses otak,meningitis

Jika tekanan intrakranial yang tinggi tidak cepat diturunkan, akan menyebabkan kerusakan saraf optik.

Ada berbagai obat yang dipakai untuk menanggulangi tekanan intrakranial yang tinggi, yaitu :

2.1. Preparat Kortiko Steroid.

Preparat ini bekerja sebagai vasogenik edema yaitu mengatasi edema yang disebabkan oleh karena gangguan vaskuler atau karena adanya hambatan pengaliran cairan serebro-spinal, misal pada keadaan hidro-sefalus dan tumor otak.
Cara pemberian preparat kortiko steroid (misalnya : Prednisolone) dalam dosis tinggi 40-60 mg sehari secara oral atau deksametason, 6-12 mg sehari secara parenteral selama 4 minggu, selanjutnya dapat diturunkan secara bertahap sampai mencapai 5-10 mg/hari selama beberapa bulan (7,11).

2.2. Acetazolamid (Diamox).

Preparat ini mempunyai efek terhadap pleksus khoroideus di ventrikel otak sehingga produksi cairan serebro-spinal akan berkurang.
Dosis yang dianjurkan adalah 10-15 mg/KgBB/hari, dengan catatan dosis oklusi tidak boleh melebihi 1 gram, untuk meudahnya dapat diberikan 3 kali sehari (7,11).

2.3. Furosemid.

Preparat ini merupakan diuretika yang diberikan bersama-sama dengan diamox dan mempunyai efek mempercepat reabsorbsi cairan serebro-spinal dan penegluaran melalui ginjal ditingkatkan (7,11).

2.4. Manitol 20%.

Preparat ini merupakan cairan hipertonik yang dapat menyebabkan penurunan cairan serebro-spinal

secara cepat. Dosis pemberian 1 gram/kg BB, diberikan dalam waktu 10 - 15 menit.

penurunan tekanan intrakranial dapat diharapkan terjadi dalam waktu 2 - 4 jam. (7.11)

V.2. Pengobatan papiledema yang disebabkan oleh keadaan diluar otak.

1. Papilitis

Papiledema dan perdarahan yang terjadi pada papilitis biasanya dapat menyebabkan gangguan fungsi penglihatan yang berat. Dengan harapan dapat memperbaiki penglihatan, maka dapat dipergunakan preparat kortiko - steroid, baik secara oral maupun sub- bulbar. (6)

2. "Malignant Hypertensive Retinopathy"

Pengobatan ditujukan terhadap penyakit dasarnya yaitu hipertensi, berupa: diet, cara hidup, obat-obat anti hipertensi dan pembedahan dari ginjal atau adrenal.

Pengobatan ginjal pada penyakit ginjal unilateral dan kelenjar adrenal dapat menurunkan tekanan darah dan menghasilkan perbaikan retinopati.

Papiledema akan hilang dalam waktu 6 minggu setelah operasi, perdarahan retina diserap dalam waktu beberapa hari, sedangkan eksudat dan edema retina hilang dalam waktu 2 atau 3 minggu. (2)

3. Oklusi Vena Sentralis

Secara teoritis pengobatan oklusi vena ini ditujukan terhadap sklerosis vaskuler, merangsang sirkulasi dalam arteri sentral, penyerapan gumpalan darah serta pencegahan terhadap pembentukan dan perluasan gumpalan darah.

Untuk mencegah pembentukan dan perluasan gumpalan darah dapat dipakai dicoumarin dan heparin.

Heparin mempunyai efek cepat dan dapat diberikan se - cara intravena dengan dosis 5.000 unit setiap 4 jam. Dicoumarin biasanya diberikan 6 tablet (300 mg) selama hari pertama pengobatan.

Pengobatan ini sukar, tidak tanpa resiko dan sering tanpa hasil.

VI. PROGNOSA.

Prognosa dari papiledema tergantung dari cepat atau lambatnya penanganan papiledema.

Makin cepat penangannya, prognosanya akan lebih baik.

Petunjuk yang tepat untuk memperkirakan prognosa adalah penyempitan lapang pandangan. (2.16)

Papiledema biasanya akan hilang dalam waktu 6-10 minggu setelah tekanan intrakranial turun, tetapi kadang-kadang papiledema masih tampak dalam derajat rendah untuk waktu yang lama.

Jika papiledema sudah terjadi dalam beberapa minggu atau bulan, serabut-serabut saraf akan rusak, sehingga akan terjadi penyempitan lapang pandangan yang pada akhir nya akan menyebabkan kehilangan penglihatan yang berat bahkan akan berakhir dengan kebutaan.

Disini papiledema dalam stadium atrofi (papil atrofi sekunder). (7.16)

VII. RNGKASAN.

Papiledema adalah suatu pembengkakan papil saraf optik baik oleh karena inflamasi ataupun non inflamasi, yang berhubungan dengan penyakit-penyakit intrakranial , orbita atau penyakit sistemik.

Istilah papiledema dipakai untuk menggambarkan pembengkakan papil saraf optik dengan penyebab apa saja dan

derajat berapa saja, sedangkan istilah papilitis untuk menunjukkan hubungan antara peradangan papil saraf optik dengan penurunan daya penglihatan dan lapang pandangan.

Patogenesa terjadinya papiledema sampai sekarang masih kontroversi.

Ada 4 teori yang menjelaskan patogenesa terjadinya papiledema.

Gambaran klinis pada papiledema dapat digolongkan kedalam 2 bagian, yaitu : gejala dan tanda diluar fundus serta gejala dan tanda dalam fundus.

Tujuh puluh lima persen dari papiledema disebabkan oleh tumor otak sedangkan yang 25 % karena faktor-faktorlain.

Sebagai diagnosa banding papiledema dibagi dalam 3 kelompok yaitu :

- Anomali kongenital : drusen, pseudo neuritis, medullated nerve fibers.
- Papiledema yang disebabkan bukan oleh karena tumor otak : abses otak, hematoma epidural dan subdural, meingitis.
- Papiledema yang disebabkan oleh keadaan diluar otak : papilitis, malignant hipertensive retinopathy, oklusi vena sentralis retina.

Pengobatan papiledema tergantung penyebabnya.

Prognosa papiledema tergantung dari cepat atau lambatnya penanganannya, dan papiledema akan hilang dalam waktu 6 - 10 minggu setelah tekanan intrakranial turun.

Jika papiledema sudah terjadi dalam waktu lama, akan terjadi kerusakan serabut-serabut saraf. Sehingga akan menyebabkan kehilangan penglihatan yang berat bahkan akan berakhir dengan kebutaan.

VIII. P E N U T U P .

Telah dibicarakan patogenesa, gambaran klinis, dia nogsa banding, penatalaksanaan dan prognosa papiledema. Semoga bermanfaat bagi kita semua.

IX. KEPUSTAKAAN.

1. Baker A.B. MD.PhD : Clinical Neurology. revised Ed. Ten Harper & Row Publisher, Philadelphia, 10-15,1981
2. Ballaantyne A.J., Michaelson I.C : Text Book Of The Fundus Of The Eye, second Edition, F & S Livingstone, Edinberg, London. p. 637-651, 1970.
3. Cogan David G. MD : Neurology Of The Visual System Sixth Printing, Charles C Thomas Publisher Spring - field Illinois USA. p. 133-144, 1974.
4. Duane TD, Clinical Ophthalmology Vol. 2, J.B. Lippincott Co, Philadelphia p. 1-28, 1988.
5. Gilroy & Meyer : Medical Neurology, Third Edition , Macmillan Publishing Co, Inc. New York, 15-20,1979.
6. Glaser Joel S. : Neuro Ophthalmology, Harper & Row Publisher, Hagerstown, p. 79-91. 1978.
7. Hartman A : Treatment Of Cerebro Edema Spinger Verlag-Berlin, Heidelberg p. 24-40. 81-92, 1982.
8. Haymaker Werb Md, Bing's Local Diagnosis in Neuro - logical Diseases, Fifteenth Edition, Saint Louis , The C.V. Mosby Company, 355-363, 1969.
9. Huber A. MD, Eye Signs and Symptons In Brain Tumors, Third Edition, The C.V. Mosby Company, Saint Louis, p. 94-159, 1976.

10. Neteens A. and Smets R.M. : Papiledema Neuroophthalmology, Vol. 4. no.2, p. 81-101, 1989.

11. Samuel Martin A MD. FACP : Manual of Neurological Therapeuticcs , Third Edition Little Brown and Company Boston/Toronto p. 25-27, 256-241, 1986.

12. Sanders Md. and Senn Henn R.H. : Differential Diagnosis of Unilateral Optics Disc Oedema. Trans.ophthalmol Soc U.K. 100, 123-131, 1980.

13. Sedwick, Lyn. A. MD and Burde R.M. MD. : Unilateral and Asymetric Optic Disk Swelling With Intracranial As Normalities, American Journal of Ophthalmology 96: 484-487, 1983. St. Louis, Missouri.

14. Spencer William H. MD : Ophthalmol Pathology, And Atlas And Text Book Vol. 3, Third Edition, WB.Saunders Co, p. 2362-2376, 1986.

15. Vaughan Daniel & Asbury T. : General Ophthalmology, Eleventh Edition, Lange Medical Publication LosAngeles California, 239- 243, 1986.

16. Walsh, Thomas J. MD : Neuro Ophthalmology, Clinical Signs And Symptons, Lea & Febiger Philadelphia, 1-16, 1978.

No. MHS	NAMA PEMINJAM	Tgl. Kembali

LAPORAN PENELITIAN PAPILEDEMA DJOKO S. TARDAN