Dr.

Tinjauan kepustakaan :

OFTALMIA SIMPATIKA

oleh :

Dr. HERMONO TEDJOPURNOMO.

pembimbing :

Dr. SJAMSU BUDIONO.

Dibacakan pada
Tanggal 9 Maret 1990

LABORATORIUM/UPF ILMU PENYAKIT MATA
FAKULTAS KEDOKTERAN UNIVERSITAS AIRLANGGA/
RUMAH SAKIT UMUM DAERAH Dr. SOETOMO
S U R A B A Y A

LAPORAN PENELITIAN Oftalmia Simpatika Hermono Tedjopurnomo

Dr.

Tinjauan kepustakaan :

OFTALMIA SIMPATIKA

oleh :

Dr. HERMONO TEDJOPURNOMO.

pembimbing :

Dr. SJAMSU BUDIONO.

Dibacakan pada
Tanggal 9 Maret 1990

LABORATORIUM/UPF ILMU PENYAKIT MATA
FAKULTAS KEDOKTERAN UNIVERSITAS AIRLANGGA/
RUMAH SAKIT UMUM DAERAH Dr. SOETOMO
S U R A B A Y A

UCAPAN TERIMA KASIH :

Terima kasih penulis sampaikan kepada yang-terhormat.

1. Dr. Wisnujono Soewono selaku kepala Lab/UPF. Ilmu Penyakit Mata juga sebagai bapak asuh kami dan sekaligus sebagai pakar yang telah memberikan dorongan dan bimbingan sehingga tersusunnya makalah ini,

2. Dr.Samju Budiono selaku pembimbing yang telah banyak - memberikan bimbingan serta koreksi dari awal hingga selesainya penulisan makalah ini.

3. Dr.Diany Yogiantoro selaku ketua Program Studi yang juga telah banyak memberikan dorongan dan memberikan bahan2 bacaan sehingga tersusunnya makalah ini.

4. Semua teman sejawat peserta PPDS I yang telah banyak - membantu dalam penyusunan makalah ini.

DAFTAR ISI :

oooooOoooooo.-

DAFTAR GAMBAR Halaman.

I. PENDAHULUAN :

Oftalmia simpatika mulai dikenal pada Perang Dunia I dimana ditemukan 10 kasus pada tentera Jerman dan 30 kasus pada tentera Perancis. Tetapi mengenai angka kejadian yang pasti dari oftalmia simpatika masih sukar ditemukan. (6,9,13)

Beberapa penulis ada yang menyebut oftalmia simpatika sebagai simpatetik uveitis atau simpatetik oftalmitis.(1,13)

Dulu diduga bahwa oftalmia simpatika hanya disebabkan oleh karena trauma tembus mata yang mengenai korpus siliare. Tetapi akhir-akhir ini banyak tindakan operasi intra okuler dapat menimbulkan oftalmia simpatika.

Menurut Freeman (6) 72% dari kasus oftalmia simpatika diakibatkan oleh ruda paksa tembus bola mata, sedang sisanya 28% disebabkan oleh karena tindakan operasi.

Wood mengatakan bahwa insiden terbesar oleh karena trauma terjadi pada dekade pertama, sedang pada dekade berikutnya trauma operasi yang lebih sering berperan (6, 13).

Tujuan penyajian makalah ini adalah agar kita lebih cepat dan tepat dalam mendiagnosa oftalmia simpatika, mengingat bahwa kasus-kasus oftalmia simpatika apabila tidak mendapat pengobatan yang adekwat hampir selalu berakhir dengan kebutaan.

Mengenai sebab terjadinya oftalmia simpatika sampai saat ini masih terdapat banyak pendapat. Ada beberapa macam teori yaitu teori infeksi, immunologi,adanya-

eksotoksin dari bakteri yang masuk dan menyebar melalui pembuluh darah (1,13).

Pada makalah ini akan dibahas mengenai batasan angka kejadian,immuno-patogenesa,etiologi,gambaran klinis,patologi dan penata laksanaan dari oftalmia simpatika.

II. BATASAN :

Oftalmia simpatika atau simpatetik uveitis atau-simpatetik oftalmitis adalah inflamasi granulomatus bilateral yang bersifat khronis dari traktus uvea dan diawali oleh trauma tembus pada mata yang mengenai korpus siliare.(1,6,13).

Permulaanya sangat mendadak,berjalan progresive dan kadang2 disertai eksaserbasi dan bila tidak diterapi adekwat dapat menyebabkan kebutaan pada kedua mata.

Inflamasi dapat terjadi mulai hari ke 5 sampai beberapa tahun sesudah terjadi trauma tembus pada mata yang mengenai korpus siliare.

III. ANGKA KEJADIAN :

Angka kejadian yang pasti dari oftalmia simpatika sukar ditemukan.Selama perang sipil di Amerika oftalmia simpatika timbul lebih dari 16% dari 254 tentara dengan trauma yang berat pada mata (6,13).Sedang selama perang Franco-Prusian hampir 50% tentara yang menderita ruda paksa pada mata yang berat berkembang menjadi oftalmia simoatika.

Selama Perang Dunia I hanya 10 kasus yang tampak pada -

tentera Jerman dan 30 kasus pada tentera Perncis. Sebelum itu dapat disimpulkan bahwa 1 dari 1000 kecelakaan yang menyebabkan perforasi dari mata akan berkembang menjadi oftalmia simpatika.
Remky melaporkan dari 2300 mata yang luka diantara tentara Jerman tidak ditemukan adanya kasus oftalmia simpatika.
Wilder menemukan oftalmia simpatika pada 5 kasus dari 7301 mata dengan benda asing didalam bola mata.
Laporan terakhir dari Kanada melaporkan angka kejadian dari oftalmia simpatika mendekati 2 per 1000 kecelakaan oleh karena trauma dan 1 per 10.000 pada operasi intra okuler. Sedang laporan dari kota Iowa mengatakan bahwa 52% penderita adalah laki-laki dan 48% perempuan.
Laporan terakhir menyebutkan bahwa trauma oleh karena kecelakaan merupakan 72% dari seluruh kasus oftalmia simpatika, sedangkan trauma oleh karena tindakan operasi berkisar 28% yang dapat menyebabkan oftalmia simpatika. (6,13,14).

Trauma oleh karena tindakan operasi yang sering menyebabkan oftalmia simpatika yang terbanyak adalah sesudah ekstraksi katarak sebanyak 20% dari seluruh kasus oftalmia simpatika. Iridenkleisis dan iridektomi juga sering menyebabkan oftalmia simpatika. Hal ini menyebabkan para ahli bedah mata harus hati-hati saat melakukan operasi yang banyak memanipulasi iris pada kasus-kasus glaukoma.

Pada prinsipnya segala macam tindakan operasi intra okuler bisa menimbulkan oftalmia simpatika, ini termasuk eviscerasi, trabekulektomi, juga pada operasi-

operasi yang hanya membuka sklera sedikit misalnya parasentesis, phakoemulsifikasion maupun vitrektomi. Banyaknya trauma sebagai penyebab oftalmia simpatika dapat dilihat pada tabel dibawah ini.

Penyebab Trauma.	No.	Presentase.
Kecelakaan	31	72%
Katarak	8	20%
Operasi lain	3	8%
	---	---
Total	42	100%

Tabel 1 : Macam 2 trauma yang menyebabkan oftalmia simpatika.
(Disalin dari Ocular Trauma, Freeman M.D).

IV. IMMUNO PATOGENESA :

Salah satu sebab dari oftalmia simpatika adalah reaksi immunologi. Untuk dapat memahami lebih mudah mengenai immuno patogenesa maka perlu diketahui tentang immunologi dasar.
Immunitas adalah semua reaksi tubuh yang berusaha untuk mengeliminasi antigen. (2,10)
Ada dua jenis perubahan reaksi tubuh :

a. Yang menguntungkan tubuh disebut sebagai immunitas.
b. Yang merugikan tubuh disebut hipersensitivitas.

Antigen adalah suatu benda atau zat asing yang apabila masuk kedalam tubuh akan menyebabkan pembuatan zat anti yang disebut antibodi.

Pada oftalmia simpatika antigennya adalah pigmen uvea. Antigen dapat masuk kedalam tubuh melalui berbagai jalan, misal melalui saluran pencernaan, saluran pernafasan, suntikan atau melalui mukosa. Pada kasus oftalmia simpatika antigennya masuk melalui aliran darah. Reaksinya dimulai dengan terjadinya reaksi antara antigen spesifik dengan antibodi yang menempel pada permukaan mast sel atau basofil, sehingga terjadi degranulasi sel-sel tersebut dengan akibat dilepaskan suatu substansi vasoaktif.

Substansi ini kemudian bereaksi dengan sel-sel sasaran dan mengakibatkan terjadinya kontraksi otot polos dilatasi pembuluh kapiler, kontraksi pembuluh venula, bertambahnya sekresi bronkhioli, mukosa hidung dan mata.

Pada prinsipnya kekebalan dibagi 2 macam : (2,11,15).

1. Kekebalan Bawaan
2. Kekebalan yang didapat.

<u>Kekebalan Bawaan</u> :

Kekebalan bawaan adalah kekebalan yang tampak nyata sebelum kekebalan yang didapat berkembang dan tidak menghendaki pengalaman dengan antigen untuk pengaktifannya.

Barier anatomi, aktifitas makrophage, vaskularisasi yang meningkat dan cairan yang banyak menutupi permukaan semuanya menggambarkan suatu kekebalan bawaan. Kekebalan bawaan sangat penting didalam pertahanan dari mata. Orbita dilindungi oleh tulang-tulang orbita.

Sedangkan kelopak mata melindungi bagian depan dari orbita dan melapisi kornea dengan air mata.
Aksi yang berlebihan dari air mata untuk menghilangkan benda-benda asing dalam mata merupakan pertahanan bawaan.

Secara umum daerah dengan vaskularisasi yang banyak akan mempunyai kekebalan bawaan yang besar, sedangkan daerah dengan vaskularisasi yang sedikit atau tidak ada sama sekali mempunyai kekebalan bawaan yang lemah.

Kekebalan yang didapat :

Kekebalan yang didapat adalah kekebalan yang didapat sesudah kontak dengan antigen.

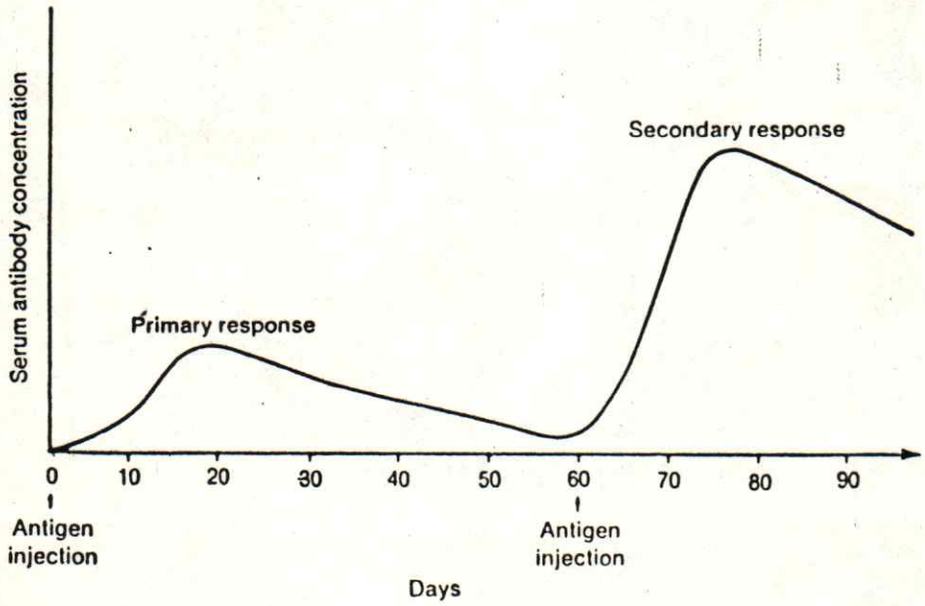

Gambar 1 : Respon primer dan sekunder.
(Disalin dari : The eye and immunology, Allansmith R.M.,MD).

Pada kekebalan yang didapat terdapat pembuatan dari anti bodi yang spesifik atau sensitisasi sel yang spesifik.

Antibodi spesifik dibentuk oleh sel-sel pertahanan dengan jumlah yang besar. Oleh karena itu peningkatan effisiensi dari non spesifik atau sistem kekebalan bawaan adalah fungsi yang utama dari respon kekebalan yang didapat secara spesifik.

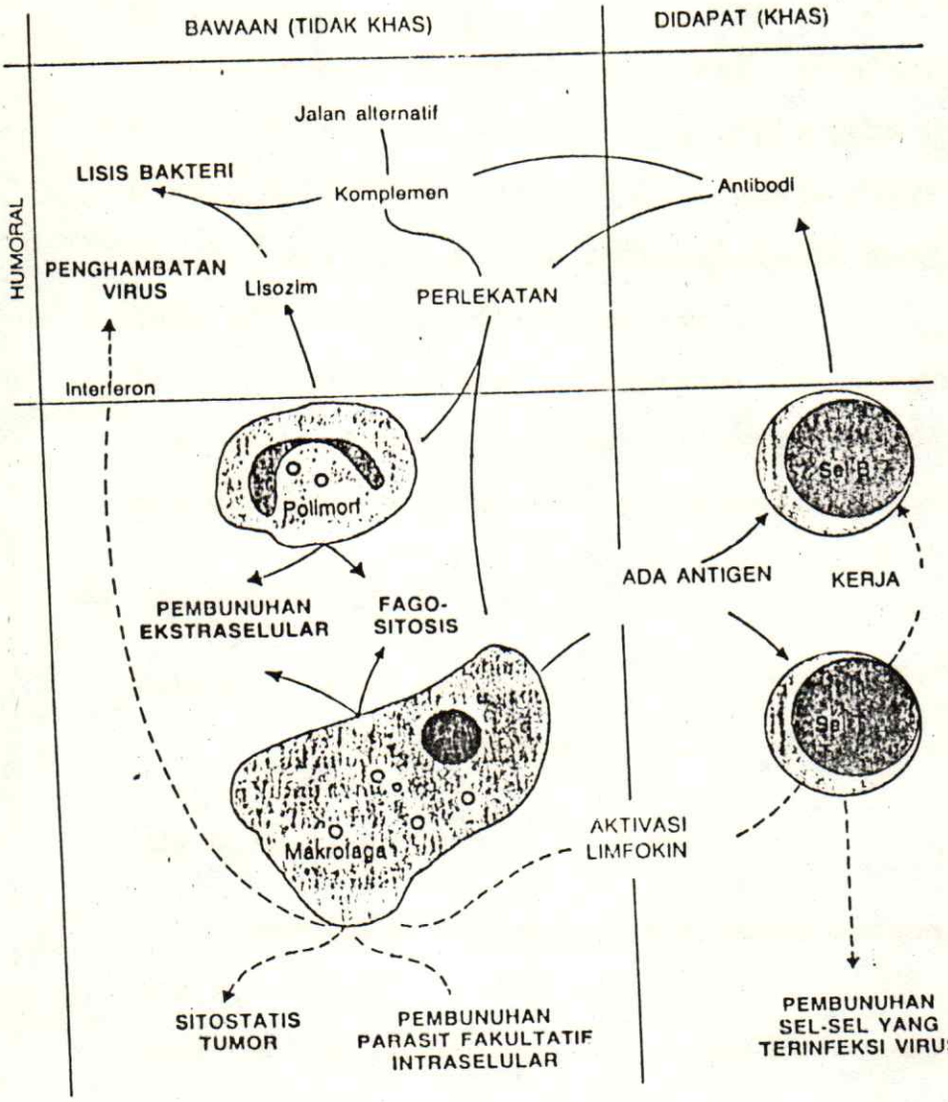

Gambar 2 : Schema dari Immunitas Natural dan oequired (specilic)
(Disalin dari The Eye And Immunology hal.6).

ANTIBODI DAN IMMUNOGLOBULIN : (2,11,15).

Semua antibodi adalah immunoglobulin tetapi tidak semua immunoglobulin adalah antibodi. Immunoglobulin diklasifikasikan dalam 5 tipe. (2,10)

1. Immunoglobulin G :

Kadar dalam serum dari Ig G kira-kira 10 mg/ml dan kira-kira 80% dari semua immunoglobulin.
Kira-kira separo dari Ig G berada dalam jaringan. Ig G terdapat dalam jumlah besar pada permukaan epitelial seperti kulit, konjungtiva dan kornea. Ig G adalah immunoglobulin yang utama pada tubuh. (Klasik antibodi).
Ig G merupakan kekebalan humoral yang berguna terhadap infeksi organisme dan produk-produknya didalam jaringan ekstravaskuler.

2. Immunoglobulin A :

Dibagi 2 : a. Serum Ig A.
b. Sekretori Ig A.

Serum Ig A. :

Merupakan 15% dari total serum Immunoglobulin.
Kadar dalam serum rata-rata 2 mg/ml. Setengahnya terdapat didalam pembuluh darah dan setengahnya lagi terdapat diluar pembuluh darah.
Terdapat dalam jumlah yang besar pada permukaan

epitel.

Ig A molekulnya lebih besar dari Ig G (BM = 160.000).

Sekretori Ig A (S.Ig A) :

Walaupun Ig A bereaksi sebagai antibodi didalam tubuh, tetapi juga berfungsi untuk melindungi permukaan dari membran mukous. Ig A melindungi membran mukous dari konjungtiva, hidung, kerongkongan, traktus Gastro Intestinal, Traktus reproduksi dan glandula mammaria.

Didalam serum perbandingan antara molekul Ig G dan Ig A = 5:1. Sedang pada sekresi eksternal perbandingannya = 1:1.

3. Immunoglobulin M :

Ig M jumlahnya 5% dari serum antibodi dan biasanya terdapat dalam konsentrasi kira-kira 1 mg/ml. Ig M bermolekul besar. Dimensi Ig G mendekati 3.5 nm x 12 nm, sedang Ig M berdiameter mendekati 27 nm. Berat molekul Ig M kira-kira 1 juta. Sekitar 90% dari Ig M merupakan antibodi pertama yang terdeteksi dari respon immunologis. pada bermacam-macam antigen.

Ig M bekerja lebih dulu sebelum Ig G bekerja secara penuh.

Ig M adalah respon immunologis yang utama pada beberapa antigen.

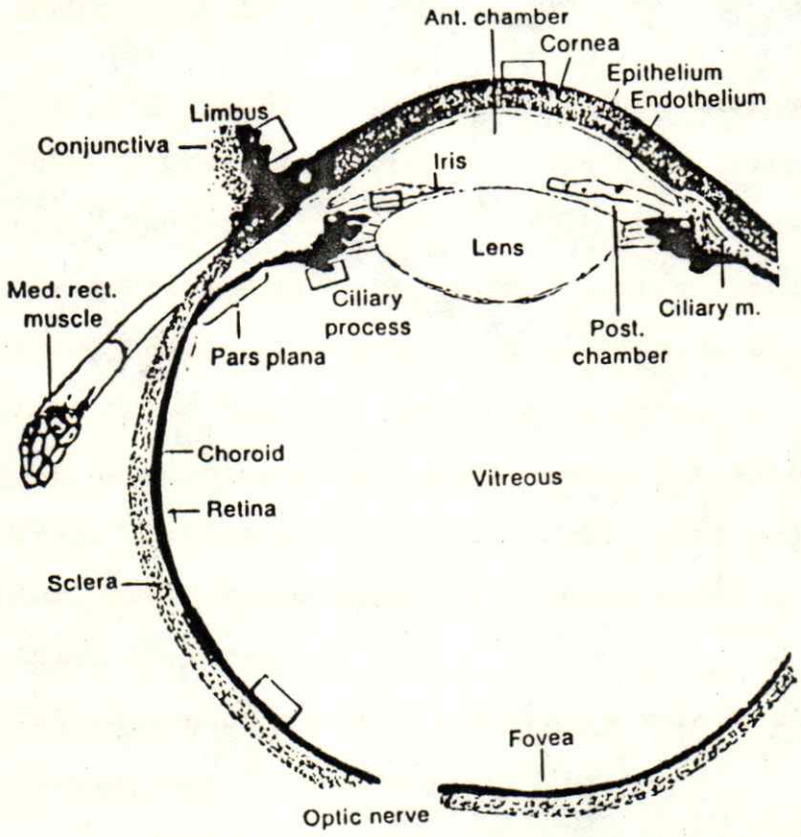

Gambar 3 : Schema dari Distribusi Immunoglobulin Pada Mata.
(Disalin dari the Eye and Immunology hal66).

4. <u>Immunoglobulin D</u> :

Ig D jumlahnya sekitar 0,2% dari serum Im - munoglobulin dan biasanya terdapat dalam serum sekitar 3 mg/100 ml.

Fungsi dari Ig D tidak diketahui secara pasti.

Biasanya terdapat pada permukaan dari limposit.

Fungsi Ig D diperkirakan sebagai komunikasi diantara limposit.

5. Immunoglobulin E :

Ig E berjumlah sekitar 0,002% dari serum Immunoglobulin, merupakan "skin sensitizing antibodi". Kadar dalam serum normal antara 15-500 mg/ml. Apabila contoh serum dari pasien dengan "hay fever" diinjeksikan kedalam kulit pada penderita lain tanpa penyakit tersebut dan kemudian sesudah 1-2 hari antigen yang menyebabkan penyakit "hay fever" diinjeksikan kedalam kulit yang sensitif dari orang kedua maka akan timbul seperti sarang tawon (Allergi).

Ini adalah suatu transver pasive skin test yang klasik dari Prausnitz - Kustner.

Menurut Kimishige Ishizaka dan Teruko Ishizaka Ig E disebut "Unique Immunoglobulin".

Ig E terikat pada mast sel dan basophil. Walaupun kadar Ig E sangat sedikit tetapi Ig E sangat penting. Fungsi fisiologi dari Ig E masih belum jelas. Ig E diduga beraksi sebagai "Gate Keeper" pada sistem pembuluh darah dengan melepaskan dari mast sel suatu vasoaktif amine yang membuka pembuluh darah dan menyebabkan beberapa sel dan molekul intra vaskuler mengalir pada jaringan yang terkena.

V. ETIOLOGI :

Ada beberapa macam teori mengenai etiologi dari oftalmia simpatika. Tetapi belum ada satupun yang memuaskan. Teori-teori tersebut adalah sebagai

berikut : (1,6,9,12,13,14,16).

1. Teori Infeksi :

Infeksi terjadi mulai hari ke 5 sesudah trauma, kemudian meluas melalui sarung dari saraf Optikus ke Chiasma Optikus pada mata satunya. Beberapa organisme sebagai sumber infeksi yang diduga merupakan penyebab dari oftalmia simpatika adalah Basillus tbc atau toksinnya, rickettsia atau virus. Belum ada yang menyelidiki mengenai mikro organisme yang spesifik sebagai penyebabnya. Pada kasus-kasus dimana terdapat demyelinating dari sistem saraf pusat maka penyebab utama dari oftalmia simpatika ini diduga karena infeksi virus.

2. Teori Immunologi :

Teori ini pertama kali diperkenalkan oleh Elschnig sebelum Perang Dunia I. Merupakan reaksi alergi fokal terhadap pigmen uvea yang masuk kedalam aliran darah dari mata yang kena trauma. Elschnig juga mendasarkan teorinya pada komplement fiksasion test yang menyatakan bahwa pigmen uvea tidak spesies spesifik tetapi organ spesifik dan dapat merupakan antigen pada binatang yang homolog.

Wood dari U.S.A. juga mengemukakan

teori immunologi ini dengan menggunakan intradermalsensitivity test.

Sedang Friedenwald menunjukkan dengan gambaran histologi yaitu bahwa reaksi kulit yang positif pada pasien dengan oftalmia simpatika menyerupai inflamasi granulomatous dari oftalmia simpatika. Secara immunologi maka oftalmia simpatika disebabkan oleh reaksi immunitas yang lambat.

3. Aksi dari toksin yang dihasilkan oleh bakteri yang masuk pada "Exciting eye" (mata yang terkena trauma). Beberapa kuman yang masuk bersamaan dengan terjadinya trauma tembus mengeluarkan toksin. Kemudian masuk melalui aliran darah kemata yang satunya.

4. Metastasis melalui aliran darah dari organisme (Virus) yang diduga bersifat patogenik hanya pada mata.

Pada umumnya konsep dari patogenesa oftalmia simpatika adalah sebagai berikut :

= Terdapat trauma yang berat yang menyebabkan terjadinya permulaan uveitis pada "Exciting eye" (mata yang terkena trauma).
= Keadaan ini menyebabkan rusaknya struktur uvea (degradasi uvea).
= Sesudah pengenalan immunitas dari antigen asing diikuti dengan periode latent yang mana antibodi (sellular dan humoral) mencapai

level yang adequat untuk membentuk oftalmia simpatika pada "Simpathizing eye" (mata lain yang tidak terkena trauma).

= Keadaan ini menjalar pada kedua mata (Auto Alergic feedback mechanism).

VI. GAMBARAN KLINIK :

Keluhan penderita adalah nyeri, fotopobia, lakrimasi, penglihatan kabur dan perlunakan pada daerah korpus siliare. Terdapat hiperemi perikorneal, pungtat deposit pada permukaan posterior dari kornea (Keratic precipitates).(1,6,13,14,16). Bilik mata depan menjadi bertambah dalam, pupil miosis dan akhirnya tekanan bola mata meningkat. Pada oftalmia simpatika biasanya timbul iritasi yang persisten yang disebabkan oleh karena trauma, tetapi kadang-kadang dimulai sebagai inflamasi traumatik yang tampak tenang (Subklinis).

Mata yang terkena trauma disebut "Exciting eye" sedang mata yang sehat disebut "Sympathizing eye".

Oftalmia simpatika mulai terjadi pada 5 hari pertama atau sampai beberapa tahun (42 tahun) sesudah trauma. Tetapi biasanya onset tidak melebihi hari ke 9.

Kira-kira 65% berkembang dalam 2 bulan sesudah trauma, 80% dalam 3 bulan dan 90% dalam 1 tahun. Periode yang paling sering timbulnya oftalmia simpatika adalah pada minggu ke 4 dan ke 8 sesudah trauma (1,6,9,12,13).

Pada "Sympathizing eye" jarang menjadi inflamasi sesudah 5 tahun atau lebih sesudah trauma.

Manifestasi klinisnya biasanya akut atau insidius. Pada beberapa kasus dapat berakibat kebutaan. Penyakit ini berupa iridosiklitis. Sangat jarang terjadi penyakit oftalmia simpatika timbul dalam bentuk neuro retinitis atau khoroiditis.

Pada kasus yang ringan keluhan-keluhan tidak seperti pada iridosiklitis serosa, tetapi biasanya berkembang didalam uveitis plastik dengan gejala-gejala sebagai berikut : iris menjadi tebal, pucat dan mungkin terdapat pembuluh darah baru pada permukaannya. Juga terdapat sinekia posterior yang luas.

Eksudasi yang berat akan mengisi pupil dan bilik mata depan yang mengakibatkan bilik mata depan menjadi dangkal, selanjutnya tekanan bola mata menurun, khoroid dan retina terkena infeksi, vitreus menjadi keruh dan lensa menjadi keruh. Kadang-kadang inflamasi dimulai dari uvea posterior, tetapi kasus ini sangat jarang. Contoh dari uveitis posterior meliputi neuritis optika, edema sub retinal dan kekeruhan vitreus.

Tampak adanya bercak kekuningan yang menyebar dan bintik putih pada fundus perifer, serta terdapat area depigmentasi yang ringan yang disebut "Dalen Fuchs Nodule".

Bila inflamasi tidak diterapi maka akan menjalar secara progresif. Biasanya terjadi relaps dan akhirnya menjadi buta. Untunglah penyakit ini da-

pat diringankan dengan terapi kortikosteroid dan penggunaan anti metabolit.

VII. PATOLOGI :

Gambaran patologi pada simpathizing dan exciting eye menunjukkan perubahan patologi yang sama. Tetapi pada exciting eye terdapat komplikasi oleh karena trauma perforasi tersebut dan perubahan-perubahan post trauma. Dengan pemeriksaan microskop pada sediaan mata dengan oftalmia simpatika tampak adanya suatu inflamasi granulomateus yang difuse dengan sekelompok sel epiteloid disekitarnya dan infiltrasi massive dari limposit. (1,6,9, 14)

Sel epiteloid tampaknya berasal dari melanosit uvea. Kadang-kadang eosinopil leukosit dapat ditemukan pada infiltrat, tetapi tidak terdapat nekrosis. Tampak banyak giant sel, beberapa diantaranya berisi melanin.



Gambar 4 : Gambar potongan patologi dari suatu "Dalen Fuchs Nodule"
(Disalin dari Ocular Trauma,Freeman.).

Gambaran tersebut diatas bukanlah phagosit dari daerah sekitar nekrosis, tetapi bagian dari sel epitel pigmen retina yang mengalami perubahan khas yaitu terdiri dari bentukan proliferasi yang terbatas suatu nodule dari sel (Dalen Fuchs Nodule) yang terletak pada membran Bruchs yang intak dengan khorio kapilaris yang terpisah dari nodule ini. (6,13,14).

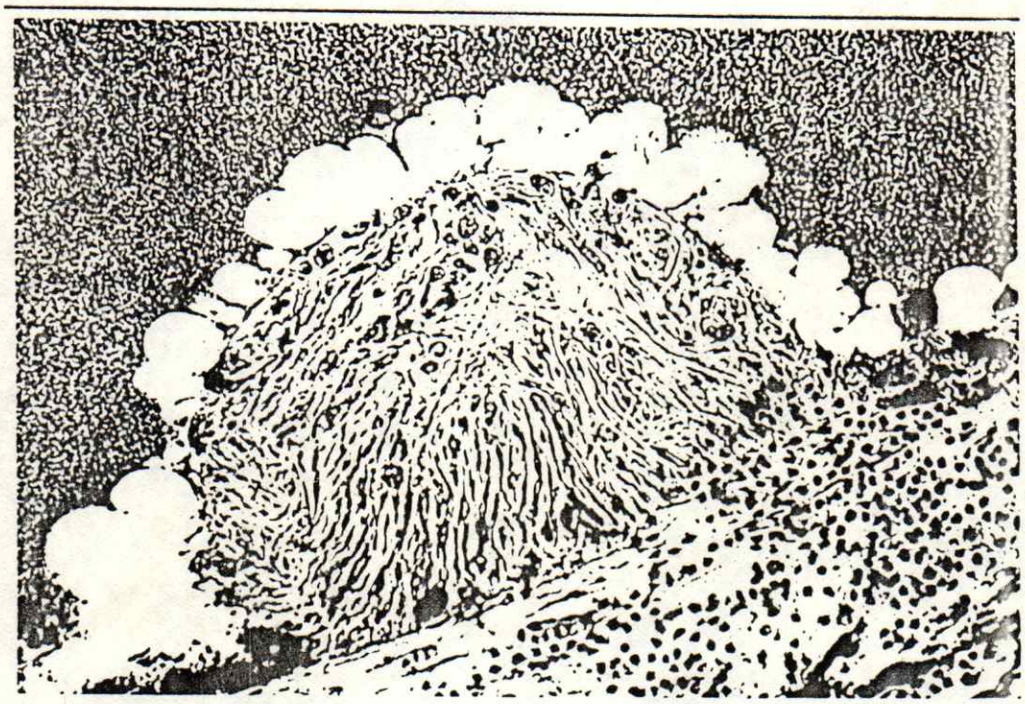

Fig. 5. Spindle-shaped cells in a Dalen-Fuchs nodule (H & E, × 130).

Gambar 5 : Sel bentuk spindel pada nodule dari Dalen Fichs.
(Disalin dari Ocular Trauma, Freeman).

Pada permulaan selnya berbentuk spindel tetapi kemudian berkembang menjadi sel epiteloid. Keadaan ini diperkirakan berasal dari metaplastik sel epitel pigmen retina.

Pada umumnya lapisan posterior dari iris terkena lebih berat dari pada lapisan anterior iris. Hal ini menimbulkan kecenderungan untuk terjadinya suatu sinekia. Retina sendiri nampaknya jarang langsung terlibat dalam proses terjadinya oftalmia simpatika.

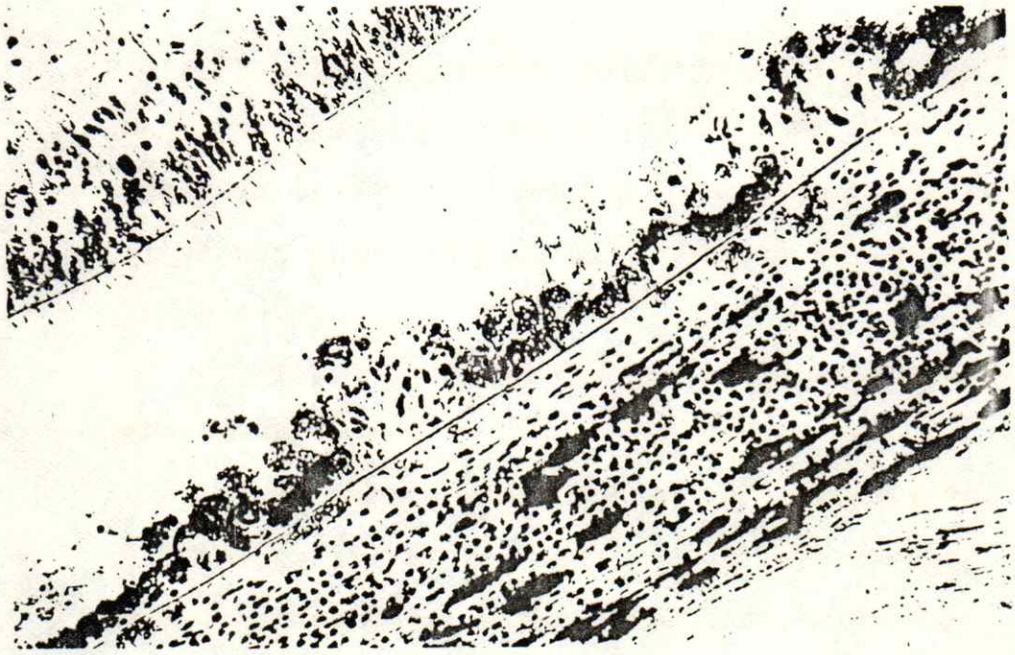

Fig. 6. Epithelioid cells in a Dalen Fuchs nodule (H & E, ×130).

Gambar 6 : Sel epiteloid pada Dalen Fuchs Nodule. (Disalin dari Ocular Trauma, Freeman MD, p. 424).

Inflamasi bisa menyebar keluar dari bola mata, melalui emissaries.

Pada penderita yang mendapat terapi dengan kortikosteroid maka gambaran patologinya mengalami perubahan yang bermagna. Inflamasi dengan cepat menjadi lebih ringan.

Juga terdapat perbedaan ras dalam reaksi patologi. Pada pasien kulit hitam terdapat banyak sel epiteloid.

VIII. PENATALAKSANAAN :

Apabila diagnosa oftalmia simpatika ditegakkan dengan tepat maka enukleasi dari mata yang kena trauma (Exciting eye) akan memperbaiki perjalanan penyakit pada mata satunya (Sympathizing eye). (4,5,6)

Irvine (1940) dan Winter (1955) melaporkan bahwa enukleasi dari "Exciting eye" sesudah 2 bulan tidak mempengaruhi perjalanan penyakit dari oftalmia simpatika. Sedang apabila mata yang mengalami trauma dilakukan enukleasi dalam 2 minggu sesudah trauma, maka kemungkinan terjadinya oftalmia simpatika pada mata satunya sangat kecil.

Lubin, Albert dan Weinstein (1980) melaporkan bahwa kira-kira 70% dari pada pasien mempunyai tajam penglihatan 20/70 atau lebih pada "Simpathizing eye", apa bila "Exciting eye" dilakukan enukleasi 2 bulan sesudah onset dari timbulnya oftalmia simpatika.

Apabila inflamasi pada "Sympathizing eye" sudah meluas, maka tidak dianjurkan untuk melakukan enukleasi pada mata yang kena trauma. Oleh karena bila proses inflamasi sudah nampak meluas pada "Simpathezing eye" maka enukleasi pada "Exciting eye" tidak akan memperbaiki keadaan. (4,5,13)

Pada dasarnya penatalaksanaan dari pada oftalmia simpatika terdiri dari 2 bagian :

1. Terapi lokal : Dengan pemberian siklopleg-ik dan kortikosteroid lokal, biasanya sangat efektif untuk penyembuhan oftalmia simpatika.

Terapi ini dilakukan sampai beberapa bulan dan biasanya minimum 1 tahun.

2. Terapi sistemik dengan kortikosteroid atau anti metabolit.

Pada umumnya terapi oral dengan prednison merupakan terapi pilihan. Dosis permulaan pada orang dewasa = 100 mg/hr. sampai beberapa hari, kemudian 80 mg/hr selama beberapa hari. Akhirnya dilakukan penurunan secara bertahap hingga dosis maintenace.(6,7)

Cara kerja dari kortikosteroid pada oftalmia simpatika adalah sebagai berikut :

- Kartikosteroid mengurangi eksudasi fibrinous dan seluler serta infiltrasi jaringan, menghambat pembentukan jaringan collagen dan jaringan fibroplastik, juga menghambat regenerasi dari endotel dan epitel.
- Derajat dari respon pengobatan steroid berhubungan dengan dosis yang diberikan. Oleh karena itu pengobatan dengan kortikosteroid harus disesuaikan dengan derajad penyakit.
- Pada pemakaian klinis, pengobatan harus tetap diteruskan walaupun penyakitnya sudah kelihatan membaik dan dosis diturunkan secara bertahap untuk menghindari kekambuhan.

Anti metabolit digunakan pada terapi dari beberapa tipe uveitis khronis dan juga pada oftalmia simpatika. Anti metabolit digunakan hanya apabila dengan terapi kortikosteroid gagal. Pada pemakaian anti metabolit harus diperhatikan adanya efek toksik pada sistem haemopoietik, gastro intestinal hepar dan paru-paru

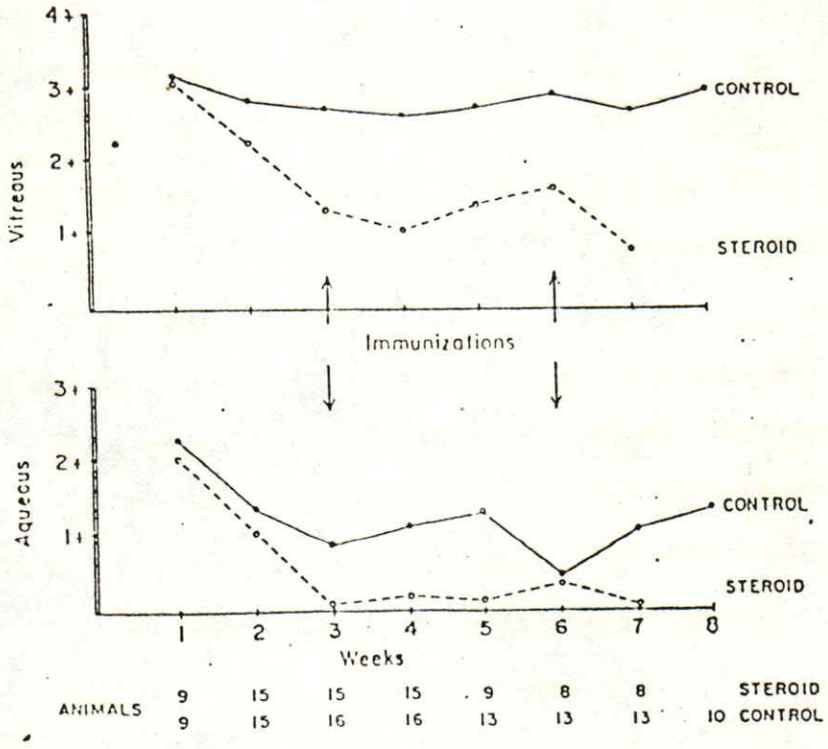

Gambar 7 : Respon dari homoimmune uveitis terhadap hidrokortison.
(Disalin dari Ocular Pharmacology Havener,W,p. 696).

Efek lain dari pemberian anti metabolit ialah kemungkinan terjadi depresi sumsum tulang dan trombosit mulai yang paling ringan sampai berat.

Oleh karena itu penderita perlu diperiksa darah dan thrombosit 1 mg/1X atau 2X/mg selama terapi.
Anti metabolit yang digunakan adalah golongan Methotrexate.Sedang dosis yang dipakai ialah 25 mg tiap - 4 hari secara intra venous.Terapi harus dihentikan - bila jumlah lekosit lebih kecil dari 4000 dan thrombosit lebih kecil dari 100.000,atau bila ada tanda2 panas badan yang meningkat.

Adapun cara kerja anti metabolit adalah seba - gai berikut :

Metotrexate termasuk golongan analog dari asam folat.Metotrexate bekerja secara kompetisi dengan - enzim dihydrofolate reduktase , yaitu suatu enzim - yang mereduksi asam dihidrofolik (FH2) menjadi asam Tetra hydrofolate (FH4).
FH4 merupakan ko-enzim dalam sintesa; Thymidylate,purine,methionine dan glycine.Ini penting dalam pem - bentukan nukleotida dan fungsi seluler.Jadi hambatan dihydrofolate reduktase oleh Metotrexate akan meng - hambat pembentukan DNA,RNA dan sintesa protein.

IX. RINGKASAN :

Oftalmia simpatika adalah inflamasi granulo mateus bilateral yang khronis dari traktus uvea yang disebabkan oleh karena trauma tembus pada mata yang- mengenai badan silier.Angka kejadian yang pasti sukar ditemukan,dikatakan bahwa 72% disebabkan oleh karena trauma kecelakaan dan 28% oleh karena tindakan opera si.

Penyebab yang pasti dari oftalmia simpatika masih belum jelas.Ada yang mengatakan oleh karena in-

feksi,proses immunologi,proses toksin dari bakteri - dan metastasis dari virus melalui aliran darah.

Oftalmia simpatika mulai terjadi pada 5 hari pertama sampai beberapa tahun sesudah trauma.Sedang periode yang paling sering timbul adalah pada minggu ke 4 dan ke 8 sesudah trauma.Mata yang kena trauma di sebut " Exciting eye " sedang mata satunya disebut - " Sympathizing eye ".

Keluhan penderita yang sering adalah rasa - nyeri.fotopobi,lakrimasi,penglihatan kabur :sedang-gambaran klinisnya berupa hiperemi peri korneal,keratic presipitates,bilik mata depan dalam,pupil miosis,perlunakan daerah badan silier dan akhirnya tekanan bola mata meningkat.

Gambaran patologinya terdapat bentukan Dalen Fuchs-Nodule yang terletak pada membran Bruchs.

Terapi dilakukan enukleasi pada " Exciting-eye " apabila trauma terjadi sebelum 2 minggu.Apabila inflamasi pada simpathizing eye sudah meluas,maka - tidak dianjurkan untuk melakukan enukleasi pada "Exciting eye ".Pengobatan lainya pada prinsipnya sama dengan pengobatan dari uveitis pada umumnya.

X. PENUTUP :

Telah diuraikan sekilas tentang oftalmia simpatika dalam hal batasan,angka kejadian,imuno patogenesa,etiologi,gambaran klinik,patologi dan penata - lakasanaan.

Mudah-mudahan makalah ini dapat bermanfaat bagi kita semua.

XI. DAFTAR KEPUSTAKAAN :

1. ALLEN J, : May's manual of the Disease of the eye twenty fourth edition, th. 1979, p. 146-149.

2. ALLANSMITH MR. : The eye and immunology, The C.V. Mosby company, St. Louis-Toronto London, th. 1982, p. 14-42, 157, 159.

3. ATKINSON D. : External disease of the eye. Lea & Febiger, Philadelphia, th,1973, p. 510-515.

4. DEUTSCHT, , FELLER D, : Management of Ocular Injuries Second edition, W.B. Saunders Company, th.1985, p.169-171.

5. DUKE ELDER, SIR STEWART : System of Ophthalmology, vol IX, Disease of the uveal tract and retina, The C.V. Mosby Company, th.1963, p. 232-241.

6. FREEMAN M, : Ocular Trauma, Appleton Century Crafts/ New York, th.1979, p. 417-426.

7. HAVENER W, : Ocular Pharmacology, third edition, the C.V. Mosby Company, th, 1974, p. 696-697.

8. HOGAN M, ZIMMERMAN L, : Ophthalmic Pathology An Atlas and Textbook, second edition, W.B.Saunders Company, Philadelphia, th,1962, p. 366-381.

9. INOMATA H, : Necrotic Change of Choroidal Melanocytes in Sympathetic Ophthalmia, Arch. Ophthalmology vol. 106, Feb. 1988, p. 239-242.

10. PULIAFITO C.A, ET.AL : Sympathetic Uveitis, Ophthalmology vol. 87, no. 4, April 1980 p.355-358.

11. ROITT I.M. : Pokok-pokok Ilmu Kekebalan, Profesor dan Kepala Bagian Immunology Middle sex Hospital Medical School, London, Penerbit P.T. Gramedia Jakrta.

12. REYNARD M, RIFFENBURGH R, AND MAES E.PH,D. : Effect of corticosteroid treatment and enucleation on the visual prognosis of Sympathetic Ophthalmia, AJO, Vol. 96, no.3 Sept. 1983, p.290-294.

13. SMITH R, NOZIK R.A., : Uveitis A Clinical Approach to Diagnosis and Management, Williams & Walkins Baltimore London, th.1983, p.141-143.

14. SPENCER W, : Ophthalmic Pathology An Atlas and Text book vol. 3, W.B. Saunders Company th. 1986, p. 1913 - 1956.

15. SMOLIN G,MD O'CONNOR G, : Ocular Immunology, Lea & Febiger, Philadelphia, th. 1981, p. 65-68.

16. VAUGHAN D, ASBURY T. : General of Ophthalmology, 10'th edition, Lange Medical Publication, Maruzen Asia, th. 1982, p. 275-276.

LAPORAN PENELITIAN Oftalmia Simpatika Hermono Tedjopurnomo