

# Perubahan ukuran ruang pulpa pada diabetes mellitus (pemeriksaan radiografi)

*by* Otty Ratna Wahjuni

---

**Submission date:** 02-Aug-2022 01:20PM (UTC+0800)

**Submission ID:** 1877988979

**File name:** n\_ruang\_pulpa\_pada\_diabetes\_mellitus\_pemeriksaan\_radiografi.pdf (92.45K)

**Word count:** 2395

**Character count:** 13934

Research Report

Perubahan ukuran ruang pulpa pada diabetes mellitus (pemeriksaan radiografi)

Change of the pulp chamber in diabetics mellitus (radiographic examination)

Nindha Chorisna<sup>1</sup>, R.P Bambang Noerjanto<sup>2</sup>, Otty Ratna Wahyuni<sup>2</sup>

<sup>1</sup> Mahasiswa Pendidikan Dokter Gigi

<sup>2</sup> Staf Pengajar Departemen Radiologi Kedokteran Gigi

Fakultas Kedokteran Gigi Universitas Airlangga

Surabaya – Indonesia

ABSTRACT

**Background.** Diabetes mellitus is a group of metabolic diseases characterized by high glucose level in blood, it's because of defects in insulin secretion, or action, or both. This disease cause many and various kind of complication, including oral cavity. **Purpose.** The aim of this study is determine the changes of molar pulp chamber among adult diabetic and nondiabetic subject. **Method.** The radiographic examination was carried out using periapical radiographs with film holder in molar region. The radiograph result were test with independent t-test after there measured. **Result.** There is significant differences found in pulp chamber height between diabetic and non diabetic subject ( $p < 0.05$ ). **Conclusion.** The result of this study reveal that diabetes mellitus cause changes of dental pulp chamber size.

**Keywords:** pulp changes, diabetic pulp, radiographic examination

**Korespondensi (correspondence):** Nindha Chorisna, Pendidikan Dokter Gigi, Fakultas Kedokteran Gigi Universitas Airlangga, Jln. Mayjen. Prof. Dr. Moestopo No. 47 Surabaya 60132, Indonesia.

PENDAHULUAN

Diabetes mellitus merupakan suatu gangguan metabolisme defisiensi sekresi insulin yang dapat mengakibatkan hiperglikemia.<sup>1</sup>

Diabetes mellitus yang tidak terkontrol dengan baik akan menimbulkan manifestasi di rongga mulut, diantaranya adalah: xerostomia, *burning mouth syndrome*, kandidosis, infeksi bakteri, gingivitis, periodontitis dan pembesaran kelenjar saliva.<sup>2</sup>

Data penelitian terdahulu menunjukkan bahwa pada penderita diabetes yang tidak terkontrol, tampak reaksi inflamasi akut karena adanya kebocoran vaskuler. Sedangkan diabetes dalam waktu lama akan mengakibatkan membran dasar pembuluh darah di ruang pulpa pada uji coba tikus menebal.<sup>3</sup>

Adanya respon vaskularisasi pulpa jika terdapat gangguan vaskular dalam pulpa menyebabkan perubahan pada pulpa. Hal tersebut membuktikan bahwa ada hubungan antara pengaruh sistem ik dalam tubuh dengan perubahan ruang pulpa.<sup>4</sup>

Pemeriksaan radiografi menentukan diagnosa, rencana perawatan dan evaluasi. Pada penelitian ini menggunakan teknik radiografi periapikal.

Penelitian mengenai perubahan ukuran ruang pulpa pada penderita diabetes mellitus belum banyak dilakukan. Oleh karena itu, pada kesempatan ini akan dilakukan penelitian berkelanjutan mengenai perubahan ukuran ruang pulpa pada penderita diabetes dibandingkan dengan keadaan non diabetes melalui pengamatan radiografis.

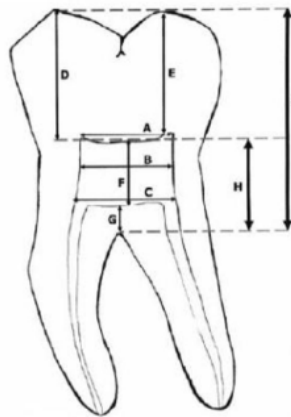
BAHAN DAN METODE

Penelitian ini merupakan penelitian studi analitik observasional yakni dengan melakukan observasi pada hasil foto radiografi periapikal regio molar pada sampel diabetes dan sampel nondiabetes yang kemudian dilakukan analisis data dengan menggunakan uji t-test independent.

Penelitian ini dilakukan di UPF Radiologi Fakultas Kedokteran Gigi Universitas Airlangga selama 3 bulan. Bahan penelitian menggunakan film radiografi merk kodak dan dental unit x-ray merk

gnatus untuk memperoleh gambaran radiografi dari kedua sampel yaitu sampel gigi penderita diabetes dan non diabetes. Teknik paralel dengan menggunakan film holder dilakukan untuk mendapatkan gambaran radiografi periapikal dari sampel tersebut. Hasil foto radiografi yang telah dicuci, dilihat dengan menggunakan viewer box merk magni viewer III untuk melihat gambaran radiografi ruang pulpa. Ruang pulpa kemudian diukur dengan menggunakan jangka sorong merk einhill vernier caliper dengan spesifikasi *range* : 150mm/6in dan *reading* : 0.02mm/0.001in.

Ruang pulpa tersebut, dilakukan pengukuran terhadap 9 aspek ruang pulpa sesuai dengan pengukuran ruang pulpa yang dilakukan oleh Khojastepour, Rahimizadeh & Khayat pada tahun 2007 yakni sebagai Jarak antara mesial dan distal tanduk pulpa, Jarak antar dinding mesial dan distal di tengah ruang pulpa, Jarak antara mesial dan distal pada *orifice*, Jarak antara ujung tanduk pulpa bagian mesial dan mesial *cusps*, Jarak antara ujung tanduk pulpa bagian distal dan distal *cusps*, Tinggi ruang pulpa, Jarak antara dasar ruang pulpa dengan furkasi, Jarak antara atap pulpa dengan furkasi, Jarak ujung *cusps* dengan furkasi (gambar1).



Gambar 1. Cara Pengukuran Ruang Pulpa <sup>5</sup>

Keterangan:

- a.) Jarak antara mesial dan distal tanduk pulpa
- b.) Jarak antar dinding mesial dan distal di tengah ruang pulpa,
- c.) Jarak antara mesial dan distal pada *orifice*,
- d.) Jarak antara ujung tanduk pulpa bagian mesial dan mesial *cusps*,
- e.) Jarak antara ujung tanduk pulpa bagian distal dan distal *cusps*,
- f.) Tinggi ruang pulpa,
- g.) Jarak antara dasar ruang pulpa dengan furkasi,
- h.) Jarak antara atap pulpa dengan furkasi, i.) Jarak ujung *cusps* dengan furkasi

**Analisis data**

Analisa data dengan menggunakan uji statistik parametrik menggunakan software SPSS 17 dengan analisis uji beda *t-test independent* untuk melihat apakah ada perbedaan ukuran ruang pulpa pada penderita diabetes dan nondiabetes, dengan syarat :

- Tidak bermakna, bila  $p > 0,05$
- Bermakna, bila  $p < 0,05$

**HASIL PENELITIAN**

Setelah dilakukan penelitian, didapatkan hasil foto radiografi periapikal diabetes mellitus (DM) sebanyak 15 sampel gigi molar dan hasil foto radiografi non diabetes (non DM) sebanyak 15 sampel gigi molar. Didapatkan hasil sebagai berikut:

Tabel 1. Hasil pengukuran ruang pulpa

Aspek yang diukur	n	Mean ± SD (mm)	
		DM	Non DM
Jarak mesial dan distal tanduk pulpa (a)	15	4.52 ± 0.57	4.96 ± 0.55
Jarak dinding mesial dan distal ditengah ruang pulpa (b)	15	3.44 ± 0.51	3.64 ± 0.76
Jarak mesial dan distal pada <i>orifice</i> (c)	15	3.48 ± 0.68	3.57 ± 0.83
Jarak ujung tanduk pulpa bagian mesial dengan mesial <i>cusps</i> (d)	15	6.18 ± 0.87	6.89 ± 0.99
Jarak ujung tanduk pulpa bagian distal dengan distal <i>cusps</i> (e)	15	6.69 ± 0.56	7.25 ± 0.72
Tinggi ruang pulpa (f)	15	1.29 ± 0.48	2.68 ± 0.76
Jarak dasar ruang pulpa dengan furkasi (g)	15	2.03 ± 0.50	2.08 ± 0.57
Jarak atap pulpa dengan furkasi (h)	15	3.07 ± 0.59	4.67 ± 0.74
Jarak ujung <i>cusps</i> dengan furkasi (i)	15	10.80 ± 0.81	11.54 ± 0.82

Dari tabel diatas terlihat bahwa ada perbedaan pada hasil pengukuran ruang pulpa pada foto radiografi gigi molar sampel penderita diabetes dan juga sampel non diabetes.

### Analisis data

Analisa data pada kedua sampel ini adalah dengan menggunakan Uji T-test Independent. Dengan menggunakan software SPSS 17, peneliti melakukan uji t-test independent pada masing-masing aspek pengukuran ruang pulpa.

Tabel 2. Hasil uji t-test independent

Aspek yang diukur	Mean ± SD (mm)		Kemungkinan (p)
	DM	Non DM	
Jarak mesial dan distal tanduk pulpa (a)	4.52 ± 0.57	4.96 ± 0.55	0.045
Jarak dinding mesial dan distal ditengah ruang pulpa (b)	3.44 ± 0.51	3.64 ± 0.76	0.407
Jarak mesial dan distal pada orifice (c)	3.48 ± 0.68	3.57 ± 0.83	0.758
Jarak ujung tanduk pulpa bagian mesial dengan mesial cusp (d)	6.18 ± 0.87	6.89 ± 0.99	0.048
Jarak ujung tanduk pulpa bagian distal dengan distal cusp (e)	6.69 ± 0.56	7.25 ± 0.72	0.024
Tinggi ruang pulpa (f)	1.29 ± 0.48	2.68 ± 0.76	0.00
Jarak dasar ruang pulpa dengan furkasi (g)	2.03 ± 0.50	2.08 ± 0.57	0.789
Jarak atap pulpa dengan furkasi (h)	3.07 ± 0.59	4.67 ± 0.74	0.00
Jarak ujung cusp dengan furkasi (i)	10.80 ± 0.81	11.54 ± 0.82	0.02

Dalam penelitian ini, pengujian menggunakan tingkat signifikansi 0.05 dengan uji t menggunakan *equal variance assumed* yang berarti tingkat varian pada sampel adalah sama. Dengan adanya hasil analisis uji t-test independent, didapatkan hasil adanya perbedaan ukuran ruang pulpa pada sampel penderita diabetes dibandingkan dengan sampel non diabetes. Maka hipotesis awal

penelitian dapat diterima, yang berarti bahwa ada perubahan ukuran ruang pulpa pada penderita diabetes mellitus.

Terdapat nilai signifikansi yang sangat mencolok pada hasil pengukuran tinggi ruang pulpa dan jarak atap pulpa dengan furkasi pada masing - masing sampel (tabel 5.12 dan tabel 5.16). Hal inilah yang membuktikan bahwa ruang pulpa pada kelompok sampel penderita diabetes mellitus mengalami pengecilan pada tinggi ruang pulpa dibandingkan dengan sampel non diabetes. Kemungkinan hal tersebut.

disebabkan oleh adanya gangguan mikrovaskuler pada penderita diabetes yang terjadi hingga mencapai pulpa.

### PEMBAHASAN

Diabetes mellitus menimbulkan komplikasi pada tubuh dan dapat bermanifestasi pada gigi dan mulut.<sup>6</sup> Manifestasi *oral diabetic* yaitu periodontitis, xerostomia, infeksi kandida, *burning mouth syndrome*, nyeri pada gigi seperti nyeri pulpitis hingga kegoyangan gigi.<sup>7</sup> Keadaan pulpa gigi yang tidak mempunyai sirkulasi peredaran darah yang cukup, dengan adanya kondisi diabetes akan menyebabkan periodontitis. Periodontitis tersebut mengenai pulpa melalui jalur periapikal. Selain itu, diabetes menyebabkan berkurangnya aliran plasma darah pada pulpa.<sup>8</sup>

Dalam penelitian ini dilakukan pengukuran ruang pulpa sebab pulpa memegang peranan penting di dalam gigi, yaitu mengandung pembuluh darah kecil dan serabut saraf, yang merupakan jaringan penting dalam menentukan vitalitas gigi.<sup>9</sup> Penelitian ini bertujuan untuk mengetahui apakah ada perubahan ukuran ruang pulpa pada hasil foto radiografi penderita diabetes mellitus dan non diabetes. Pengukuran dilakukan pada gigi molar karena gigi tersebut tampak paling jelas ruang pulpanya. Selain itu, gigi molar merupakan gigi sering bermasalah pada penderita diabetes.<sup>10</sup>

Terdapat kendala penelitian yaitu kurang tersedianya penderita diabetes mellitus yang mempunyai gigi molar yang masih sehat. Rata-rata gigi penderita diabetes sudah karies perforasi hingga mengenai pulpa, serta gigi sudah ditumpat dan sudah dilakukan pencabutan. Pada penderita diabetes terkadang tidak merasakan sakit gigi yang akut, tetapi langsung kearah gigi goyang atau sudah terjadi periodontitis dan resorpsi tulang alveolar yang luas. Untuk mendeteksi adanya kelainan periodontal atau periapikal, dokter gigi

membutuhkan foto radiografik untuk menunjang diagnosa suatu kelainan.<sup>11</sup>

Didapatkan hasil pengukuran 9 aspek masing-masing hasil foto sampel gigi molar baik gigi penderita diabetes maupun sampel non diabetes. Pengukuran tersebut meliputi jarak antara mesial dan distal tanduk pulpa, jarak antar dinding mesial dan distal di tengah ruang pulpa, jarak antara mesial dan distal pada *orifice*, jarak antara ujung tanduk pulpa bagian mesial dan mesial *cusp*, jarak antara ujung tanduk pulpa bagian distal dan distal *cusp*, tinggi ruang pulpa, jarak antara dasar ruang pulpa dengan furkasi, jarak antara atap pulpa dengan furkasi, dan jarak ujung *cusp* dengan furkasi.<sup>5</sup>

Setelah dilakukan analisis uji t-test independent, didapatkan hasil adanya perbedaan ukuran ruang pulpa pada sampel penderita diabetes dibandingkan dengan sampel non diabetes. Maka hipotesis awal penelitian dapat diterima, berarti ada perubahan ukuran ruang pulpa pada penderita diabetes mellitus.

Terdapat nilai signifikansi yang sangat besar pada hasil pengukuran tinggi ruang pulpa dan jarak atap pulpa dengan furkasi pada masing - masing sampel. Hal inilah yang membuktikan bahwa ruang pulpa pada kelompok penderita diabetes mellitus mengalami pengecilan di bagian tinggi ruang pulpa dibandingkan dengan hasil sampel foto non diabetes.

Penyempitan ruang pulpa tersebut berhubungan dengan vaskularisasi pembuluh darah dalam pulpa. Penyakit diabetes mellitus berpengaruh terhadap seluruh ukuran pembuluh darah dalam tubuh dari aorta hingga ke pembuluh darah kapiler terkecil dan venula. Pembuluh darah tersebut rusak karena penumpukan deposit atheroma (deposit kolesterol yang mengeras) pada jaringan di dalam lumen pembuluh darah.<sup>3</sup>

Diabetes yang tidak terkontrol dengan kadar glukosa yang tinggi cenderung meningkatkan kadar kolesterol dan trigliserida.<sup>13</sup> Bentuk kolesterol LDL pada penderita diabetes lebih padat dengan ukuran lebih kecil yang disebut *Small Density LDL*, sehingga mudah masuk kedalam lapisan pembuluh darah yang lebih dalam. Bentuk kolesterol LDL ini lebih berbahaya karena lebih bersifat aterogenik (lebih mudah menempel pada pembuluh darah dan lebih mudah membentuk plak).<sup>14</sup>

Keadaan hiperglikemia dapat meningkatkan kadar kolesterol dalam darah sebab kurangnya insulin dapat menghambat kerja lipase yang berperan untuk menghancurkan lemak dalam darah. Jadi pada penderita diabetes yang kurang insulin

dapat terbentuk plak pada pembuluh darah.<sup>13, 15</sup> Oleh karena itu, pada hasil penelitian akan terlihat penyempitan ruang pulpa karena penumpukan plak secara radiografik.

Selain penumpukan plak, adanya respon revaskularisasi pulpa jika terdapat gangguan vaskular dalam pulpa akan menyebabkan terbentuknya jaringan keras. Jaringan keras terbentuk oleh adanya dentin sekunder di tepi pulpa sebagai respon adanya peradangan pada pulpa. Dan dengan menggunakan gambaran radiografi akan tampak obliterasi dari saluran akar.<sup>4</sup> Hal tersebut terbukti pada penelitian ini tampak penyempitan ruang pulpa pada hasil foto.

Jadi, dari hasil penelitian ini didapatkan hubungan antara penyempitan ruang pulpa pada penderita diabetes yang disebabkan oleh adanya respon revaskularisasi pulpa dan adanya pembentukan atheroma pada pembuluh darah pulpa. Oleh karena itu, dapat diprediksi bahwa seorang penderita diabetes mellitus yang tidak terkontrol dan dalam keadaan hiperglikemia berkepanjangan cenderung mengalami masalah vitalitas yang sebenarnya dapat terjadi terlebih dahulu di dalam pulpa gigi.

## KESIMPULAN

Berdasarkan penelitian yang telah dilakukan maka dapat disimpulkan bahwa ada perubahan berupa penyempitan ukuran ruang pulpa pada penderita diabetes mellitus melalui gambaran radiografi periapikal yang dapat berpengaruh terhadap vitalitas gigi.

## DAFTAR PUSTAKA

1. Greenspan, Baxter. 2000. *Endokrinologi Dasar dan Klinik Edisi ke-4* : Alih bahasa dr.Caroline wijaya, RF maulany, dr.Sonny Samsudin. Jakarta : EGC p.754
2. Boedi S. 2003. *Mengenal Kelainan Dalam Mulut yang Menyertai Diabetes Mellitus*, Jurnal Ilmiah dan teknologi Kedokteran Gigi volume 1, Jakarta: FKG UPDM p.60-64
3. Catanzaro, Orlando. 2006. *Diabetes and Its Effects on Dental Pulp*. Jurnal of Oral science Vol 48 No 4. p. 195-199
4. Tronstad, Leif. 2003. *A Textbook of Clinical Endodontics*. Stuttgart-New York : Thieme p. 25-29
5. Khojestapour, Leela; Rahimizadah; Khayat, Akbar. 2007. *Morphologic Measurements Of Anatomic Landmarks in Pulp Chamber In*

- Human First Molar : a Study of Bitewing Radiographs*. Iranian Endodontic Journal ; 1: p. 147- 151
6. Yustiawan,Tito. 2003. *Effect of blood glucose level toward dental pulp nerve sensitivity in diabetes mellitus patients*. Majalah kedokteran gigi. Vol 36 (1): p.1-3
  7. Hernawan, Iwan. 2003. *Nyeri Neuropati Diabetes Pada Rongga Mulut*. Majalah kedokteran gigi ; 36 (3): p.110-113
  8. Hirsch, Robert. 2004. *Diabetes and Periodontitis*. Australian prescriber. Vol 27 (2) April : p. 36
  9. Walton; Torabinejad. 2008. *Principle and practice of Endodontics 3th edition* : Alih bahasa Narlan Sumawinata. Jakarta: EGC
  10. Ilguy, Dilhan ; Mehmet Ilguy; Gunduz Bayirli. 2004. *The Size Of Dental Pulp Chamber In Adult Dibetic Patients*. Turkey: OHMBSC Vol III No 3 p.38-41
  11. Pharoah, J; White, Michael; Stuart, C. 2004. *Oral Radiology : Principles And Interpretation 5ed*. St. Louis, London, Philadelphia, Sydney, Toronto: Mosby Inc p.479-480
  12. Goaz, Paul W; Stuart C White. 1987. *Oral Radiology : Principles and Interpretation 2nd edition*. St louis, Missouri : Mosby Inc.
  13. Guyton, hall. 2000. *A Textbook of Medical Pathology*. 10th ed. Saunders. Philadelphia: 307; 707; 894-897
  14. Tjokropawiro, A. 2001. *PDN : From Basic to Clinical Implication*. Surabaya Diabetes Update-X, Surabaya, p.33-52
  15. Ganong, W.F. 1995. *Buku Ajar Fisiologi Kedokteran* (Review Of Medical Physiology Oleh W.F Ganong) alihbahasa : Andrianto. Jakarta : EGC p.313-336

# Perubahan ukuran ruang pulpa pada diabetes mellitus (pemeriksaan radiografi)

## ORIGINALITY REPORT

14%

SIMILARITY INDEX

14%

INTERNET SOURCES

5%

PUBLICATIONS

1%

STUDENT PAPERS

## PRIMARY SOURCES

1	<a href="http://maltabritishpropolisjakarta.blogspot.com">maltabritishpropolisjakarta.blogspot.com</a> Internet Source	3%
2	<a href="http://adj.fkg.unand.ac.id">adj.fkg.unand.ac.id</a> Internet Source	2%
3	<a href="http://pt.scribd.com">pt.scribd.com</a> Internet Source	1%
4	<a href="http://e-journal.unair.ac.id">e-journal.unair.ac.id</a> Internet Source	1%
5	<a href="http://docslide.us">docslide.us</a> Internet Source	1%
6	<a href="http://media.neliti.com">media.neliti.com</a> Internet Source	1%
7	<a href="http://repository.ar-raniry.ac.id">repository.ar-raniry.ac.id</a> Internet Source	1%
8	<a href="http://acikerisim.pau.edu.tr:8080">acikerisim.pau.edu.tr:8080</a> Internet Source	<1%
9	<a href="http://journal.unair.ac.id">journal.unair.ac.id</a> Internet Source	<1%

10	<a href="http://repo.uinsatu.ac.id">repo.uinsatu.ac.id</a> Internet Source	<1 %
11	Julia Totong, Desi Wahyu Ningsih. "Terapi Obat pada Pasien Diabetes Mellitus dengan Komplikasi di Rumah Sakit", Jurnal Ilmiah Kesehatan, 2020 Publication	<1 %
12	<a href="http://adoc.pub">adoc.pub</a> Internet Source	<1 %
13	<a href="http://libprint.trisakti.ac.id">libprint.trisakti.ac.id</a> Internet Source	<1 %
14	Anıl Açıklar Kavas, Emin Caner Tümen. "Volumetric pulp chambers measurements in mandibular and maxillary permanent first molar using cone-beam computed tomography by age and gender", International Dental Research, 2019 Publication	<1 %
15	<a href="http://Garuda.Kemdikbud.Go.Id">Garuda.Kemdikbud.Go.Id</a> Internet Source	<1 %
16	<a href="http://core.ac.uk">core.ac.uk</a> Internet Source	<1 %
17	<a href="http://europub.co.uk">europub.co.uk</a> Internet Source	<1 %
18	<a href="http://repository.uinjkt.ac.id">repository.uinjkt.ac.id</a> Internet Source	<1 %



19

text-id.123dok.com

Internet Source

<1 %

---

20

www.neliti.com

Internet Source

<1 %

---

Exclude quotes Off

Exclude matches Off

Exclude bibliography On

# Perubahan ukuran ruang pulpa pada diabetes mellitus (pemeriksaan radiografi)

---

## GRADEMARK REPORT

---

FINAL GRADE

**/0**

GENERAL COMMENTS

**Instructor**

---

PAGE 1

---

PAGE 2

---

PAGE 3

---

PAGE 4

---

PAGE 5

---