

Gambaran radiografik resorpsi tulang alveolar pada penderita gagal ginjal dengan terapi hemodialisis (di RSUD Jombang)

by Otty Ratna Wahjuni

Submission date: 02-Aug-2022 04:55PM (UTC+0800)

Submission ID: 1878037155

File name: ografik_resorpsi_tulang_alveolar_pada_penderita_gagal_ginjal.pdf (138.87K)

Word count: 3440

Character count: 20817

Research Report

Gambaran radiografik resorpsi tulang alveolar pada penderita gagal ginjal dengan terapi hemodialisis (di RSUD Jombang)

Radiographic observation of alveolar bone resorption on renal failure patient with haemodialysis therapy (on RSUD Jombang)

Dwi Mulia Ramadhaniati¹, Otty Ratna Wahyuni², R.P Bambang Noerjanto²

¹ Mahasiswa Pendidikan Dokter Gigi

² Staf Departemen Radiologi Kedokteran Gigi

Fakultas Kedokteran Gigi Universitas Airlangga
Surabaya – Indonesia

ABSTRACT

Background. Renal failure is a progressive disease resulting in decrease of glomerular filtration rate (GFR) and some abnormal metabolic. One of the therapy of chronic renal failure is haemodialysis. Haemodialysis aims is to covering renal function so that people can increase their life quality. As other systemic diseases, renal failure also giving oral manifestations such as xerostomia and periodontal disease. Periodontal disease can be detected from periapical radiographic such as alveolar bone loss, which is the severity is vary in each person. **Purpose.** The aim of this study is to obtain alveolar bone resorption in renal failure patients with haemodialysis therapy through bitewing technique radiographic observation. **Methods.** Nine men and nine women aged 30 – 55 years old, without periodontal disease (good oral hygiene), not above orthodontic or any dental treatment, and have been on dialysis therapy for about one year (minimum) are recruited through purpose sampling on HDL unit in RSUD Jombang to undergo the research. Periapical radiograph (bitewing technique) is done each on their posterior (P2,M1,M2) maxilla and mandibula. The alveolar bone resorption is measured from distal and mesial of their tooth. The measurement then get the mean of the alveolar bone resorption. **Results.** There are the resorption of alveolar bone at all their tooth. Most of the mandibula in women. But the different of the alveolar bone resorption in men and women is not significant. **Conclusion.** There are radiographic observation of alveolar bone resorption at all their tooth on patients renal failure with haemodialysis but not significant between men and women patients.

Keywords : Alveolar bone resorption, Haemodialysis, Renal Failure

Korespondensi (correspondence): Dwi Mulia Ramadhaniati, Bagian Radiologi Kedokteran Gigi, Fakultas Kedokteran Gigi Universitas Airlangga Jl. Prof. Dr. Moestopo no.48 Surabaya, Indonesia. Email: liadisney@gmail.com

PENDAHULUAN

Gambaran radiografik menghasilkan gambaran bersifat dua dimensi yang dapat menunjukkan derajat intensitas yang berbeda dari struktur yang dilewati sinar X. Radiografik intraoral adalah teknik radiografi yang meletakkan film di rongga mulut penderita yang terdiri dari proyeksi periapikal, oklusal, dan bitewing.¹ Teknik proyeksi bitewing dapat memberikan gambaran puncak

tulang alveolar lebih jelas, sehingga dapat diperoleh informasi tentang ada atau tidaknya resorpsi tulang alveolar.^{2,3} Penyakit gagal ginjal adalah penyakit yang disebabkan oleh kegagalan fungsi faal ginjal secara perlahan oleh karena adanya berbagai gangguan pada ginjal atau saluran kemih, massa ginjal yang masih berfungsi < 5 %, dan Glomerular Filtration Rate (GFR) ≤ 10 ml/menit/1,73m^{2,4}. Penyakit ini merupakan penyakit kronik

terbesar di banyak negara. Prevalensi gagal ginjal di seluruh dunia, diperkirakan sekitar 20-25%. Gagal ginjal lebih banyak menyerang pada usia produktif pada golongan umur 40-54 tahun. Di Indonesia diperkirakan insidens dan prevalensi penyakit ginjal kronik tahun 2008 masing-masing berkisar 100-150/ 1 juta penduduk dan 200-250/ 1 juta penduduk. Angka tersebut meningkat 10% setiap tahunnya sehingga diperkirakan pada tahun 2010 terdapat dua juta orang yang menjalani terapi dialisis.⁵ Terapi hemodialisis bertujuan untuk memperpanjang dan memperbaiki kualitas hidupnya. Menurut penelitian, terapi hemodialisis ialah pergerakan larutan dan air dari darah pasien melewati membran semipermeabel (*dializer*) ke dalam dialisat.⁶

Terapi hemodialisis juga memiliki efek samping terhadap kesehatan rongga mulut penderita dan dapat menimbulkan manifestasi pada jaringan lunak maupun jaringan keras di rongga mulut. Dari beberapa penelitian melaporkan bahwa terdapat manifestasi rongga mulut antara lain *oral hygiene* buruk, *xerostomia*, sensasi rasa yang buruk (*Oral Malodor*), lesi mukosa, *oral malignancy*, Oral infeksi seperti *candidiasis* dan *viral infection*, anomali gigi, penyakit periodontal, dan lesi pada tulang atau *renal osteodystrophy* seperti hilangnya lamina dura, demineralisasi tulang alveolar, resorpsi tulang alveolar, penurunan tulang trabekula, dan lain-lain.^{7,8,9}

Studi dari American Dental Association bahwa 64% pasien gagal ginjal stadium akhir ditemukan penyakit periodontal, lesi mukosa, *uremic stomatitis* dan infeksi candida. Klassen dan Kraso (2002) melaporkan bahwa 100% pasien gagal ginjal dengan terapi hemodialisis terdapat beberapa macam penyakit periodontal 64% gingivitis, 28% periodontitis. Massry dan Ritz juga melaporkan bahwa 92% pasien gagal ginjal mengalami penurunan ketinggian tulang alveolar karena terjadinya hiperparatiroidisme sekunder yang menyatakan bahwa terdapat hubungan antara level hormon paratiroid dengan resorpsi tulang alveolar yang menyebabkan terjadinya resorpsi tulang alveolar.

Ketidakeimbangan metabolisme kalsium dan fosfat pada pasien gagal ginjal dengan terapi hemodialisis menyebabkan peningkatan sekresi parathormon yang akibatnya kalsium dalam tulang menurun sehingga terjadi kegagalan hidroksilasi vitamin D, penurunan ekskresi ion H_2 dan

hipokalsemia yang menyebabkan resorpsi tulang dan lesi tulang. Selain itu, pada penderita gagal ginjal *Glomerular Filtration Rate* (GFR) menurun sehingga menyebabkan penumpukan produk-produk sisa dalam darah yang tak berhasil dikeluarkan oleh ginjal yang telah mengalami penurunan faal yang menyebabkan asidosis, peningkatan kadar urea dan fosfat sehingga terjadi uremia.^{7,9}

Tulang alveolar adalah bagian dari tulang maksila dan mandibula yang terdiri dari tulang-tulang penyangga soket gigi (*alveoli*).¹⁰ Resorpsi tulang alveolar berarti terjadi penurunan ketinggian pada tulang alveolar. Pola resorpsi tulang alveolar ada 2 macam arah yaitu arah horizontal dan arah vertikal. Sebagian besar pola resorpsi tulang alveolar pada penderita penyakit sistemik adalah arah horizontal.¹¹

Rumah Sakit Umum Daerah (RSUD) Jombang adalah salah satu rumah sakit daerah dengan poli hemodialisis yang masih tergolong baru namun memiliki jumlah pasien cukup banyak. Hal tersebut dinilai dapat mewakili penelitian awal sehingga dipilih sebagai tempat pengambilan sampel penelitian. Berdasarkan uraian diatas diambil rumusan masalah : Bagaimanakah gambaran radiografik resorpsi tulang alveolar pada pasien gagal ginjal dengan terapi hemodialisis di Rumah Sakit Umum Daerah (RSUD) Jombang?. Tujuan penelitian ini adalah untuk mengetahui gambaran radiografik resorpsi tulang alveolar pada penderita gagal ginjal dengan terapi hemodialisis di Rumah Sakit Umum Daerah (RSUD) Jombang.

16 BAHAN DAN METODE

Penelitian ini merupakan observasional deskriptif dengan menggunakan subjek penelitian yaitu penderita gagal ginjal dengan terapi hemodialisis di RSUD Jombang sebanyak 18 orang yang tersebut terdiri dari 9 sampel penderita laki-laki dan 9 sampel penderita perempuan. yang telah memenuhi kriteria sampel antara lain pasien gagal ginjal dengan terapi hemodialisis yang datang ke poli hemodialisa RSUD Jombang yang kemudian dirujuk oleh dokter yang berwenang untuk melakukan foto radiografik, penderita berusia 30-50 tahun dengan lama terapi hemodialisis minimal 1 tahun, tidak memiliki riwayat merokok, belum mengalami fase menopause bagi wanita, terdapat gigi regio posterior yaitu premolar kedua (P2), molar pertama (M1) dan

molar kedua (M2) permanen yang masih lengkap rahang atas dan rahang bawah tanpa dibedakan bagian kanan atau kiri serta pasien bersedia menjadi sampel penelitian dengan menandatangani pernyataan persetujuan (*informed consent*).

Penderita yang sesuai dengan kriteria sampel dikelompokkan berdasarkan jenis kelamin. Masing-masing penderita diperiksa dengan menggunakan kaca mulut dengan penerangan *operating lamp*. Pemeriksaan dilakukan pada regio posterior yaitu gigi P2, M1, dan M2 rahang atas dan rahang bawah tanpa dibedakan bagian kanan atau kiri lalu dilakukan foto *bitewing* pada regio tersebut kemudian dilakukan pengamatan dan pengukuran besar resorpsi tulang alveolar yang diukur dari *cemento enamel junction* (CEJ) ke dasar resorpsi tulang alveolar. Diamati oleh 3 orang pengamat yaitu peneliti dan 2 orang dosen pembimbing (peneliti 2 dan 3) dengan menggunakan jangka sorong dan penggaris yang dilaksanakan di UPF RKG RSGMP FKG UNAIR.

Dari setiap penderita diperoleh 2 regio untuk diamati, yaitu regio posterior (gigi P2, M1, dan M2) rahang atas dan rahang bawah tanpa dibedakan kanan atau kiri, satu regio didapatkan 5 data sampel pengukuran, yaitu sisi mesial dan distal gigi P2 rahang atas dan bawah, sisi mesial dan distal gigi M1 rahang atas dan bawah, dan sisi mesial gigi M2 rahang atas dan bawah, jadi dari seorang pasien didapatkan 2x5=10 sampel pengukuran kemudian dari jumlah sampel sebanyak 18 penderita yang diukur adalah 18x10=180 sampel pengukuran. Data yang telah diperoleh dianalisa dengan uji normalitas yaitu *Kolmogorov Smirnov* lalu dilanjutkan uji *Levene's* dan uji *t*.

HASIL

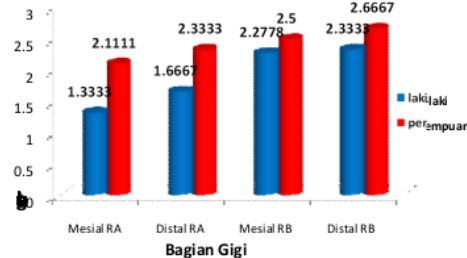
Pengujian hasil pengukuran yang telah dilakukan oleh peneliti 1, 2, dan 3 dilakukan dengan menggunakan uji *t* dua sampel bebas. Sebelumnya dilakukan uji validitas kemudian uji normalitas yaitu *Kolmogorov Smirnov* selanjutnya dihitung homogenitas varians antara dua kelompok dengan menggunakan uji *Levene's*.

Hasil penelitian resorpsi tulang alveolar pada penderita gagal ginjal dengan terapi hemodialisis melalui gambaran radiografik menggunakan uji *t* sebagai berikut :

1. Gigi Premolar Kedua (P2)

Tabel 1 Rerata, standar deviasi, dan uji *t* resorpsi tulang alveolar gigi premolar kedua pada penderita gagal ginjal dengan terapi hemodialisis.

Gigi	Posisi	Sisi	Kel	Rerata	Standar Deviasi	Signifikansi (p) Uji Independen t T-test
P2	Atas	mesial	Lk	1,3333	0,90139	0,096
			Pr	2,1111	0,96105	
		distal	Lk	1,6667	0,55902	0,063
			Pr	2,3333	0,82916	
	Bawah	mesial	Lk	2,2778	0,87003	0,587
			Pr	2,5000	0,82916	0,384
		distal		2,6667	0,82916	



Gambar 1 Diagram batang rerata resorpsi tulang alveolar pada gigi premolar kedua pada penderita gagal ginjal dengan terapi hemodialisis.

Hampir diseluruh bagian gigi premolar kedua mengalami resorpsi tulang alveolar terutama pada gigi premolar kedua rahang bawah sisi mesial dan distal. Rerata resorpsi tulang alveolar gigi premolar kedua pada penderita gagal ginjal dengan terapi hemodialisis berjenis kelamin perempuan lebih besar dibandingkan penderita laki-laki.

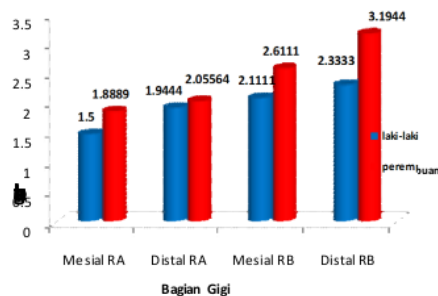
Sedangkan pada hasil uji *t* table 1 menunjukkan bahwa ada perbedaan yang tidak signifikan pada nilai resorpsi tulang alveolar gigi premolar kedua antara penderita gagal ginjal dengan terapi hemodialisis berjenis kelamin laki-laki dengan penderita perempuan (nilai signifikansi $p > 0,05$).

2. Gigi Molar pertama (M1)

Hasil perhitungan rerata, standar deviasi, dan uji t pada gigi molar pertama pada penderita gagal ginjal dengan terapi hemodialisis adalah sebagai berikut :

Tabel 2 Rerata, standar deviasi, dan uji t resorpsi tulang alveolar gigi molar pertama pada penderita gagal ginjal dengan terapi hemodialisis.

Gigi	Posisi	Sisi	Kel	Rerata	Standar Deviasi	Signifikansi (p) Uji Independen t T-test
M1	Atas	mesial	Lk	1,5000	0,70711	0,343
			Pr	1,8889	0,96105	
		distal	Lk	1,9444	1,26106	0,816
			Pr	2,0556	0,63465	
	Bawah	mesial	Lk	2,1111	0,92796	0,253
		Distal	Lk	2,3333	1,29904	0,145
		Pr	3,1944	1,07367		



Gambar 2 Diagram batang rerata resorpsi tulang alveolar pada gigi molar pertama pada penderita gagal ginjal dengan terapi hemodialisis.

Hampir diseluruh bagian gigi molar pertama mengalami resorpsi tulang alveolar, terutama pada gigi molar pertama rahang bawah sisi mesial dan distal. Rerata resorpsi tulang alveolar gigi molar pertama pada penderita gagal ginjal dengan terapi hemodialisis berjenis kelamin perempuan lebih besar dibandingkan penderita laki-laki.

Sedangkan pada hasil uji t tabel 2 menunjukkan bahwa ada perbedaan yang tidak signifikan pada nilai resorpsi tulang alveolar gigi molar pertama antara penderita gagal ginjal dengan terapi hemodialisis berjenis

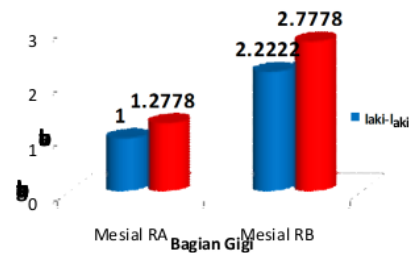
kelamin laki-laki dengan penderita perempuan (nilai signifikansi $p > 0,05$).

3. Gigi Molar kedua

Hasil perhitungan rerata, standar deviasi, dan uji t pada gigi molar kedua pada penderita gagal ginjal dengan terapi hemodialisis adalah sebagai berikut :

Tabel 3 Rerata, standar deviasi, dan uji t resorpsi tulang alveolar gigi molar kedua pada penderita gagal ginjal dengan terapi hemodialisis.

Gigi	Posisi	Sisi	Kel	Rerata	Standar Deviasi	Signifikansi (p) Uji Independent T-test
M2	Atas	Mesial	Lk	1,0000	0,86603	0,582
			Pr	1,2778	1,20185	
	Bawah	Mesial	Lk	2,2222	1,22758	0,391
			Pr	2,7778	1,43856	



Gambar 3 Diagram batang rerata resorpsi tulang alveolar pada gigi molar kedua pada penderita gagal ginjal dengan terapi hemodialisis.

Hampir diseluruh bagian mesial gigi molar kedua mengalami resorpsi tulang alveolar, terutama pada gigi molar kedua rahang bawah sisi mesial. Rerata resorpsi tulang alveolar pada penderita gagal ginjal dengan terapi hemodialisis berjenis kelamin perempuan lebih besar dibandingkan penderita laki-laki.

Sedangkan pada hasil uji t tabel 5.3 menunjukkan bahwa ada perbedaan yang tidak signifikan pada nilai resorpsi tulang alveolar gigi molar pertama antara penderita gagal ginjal dengan terapi hemodialisis berjenis kelamin laki-laki dengan penderita perempuan (nilai signifikansi $p > 0,05$).

PEMBAHASAN

Dalam penelitian ini digunakan foto radiografik dengan teknik *bitewing* guna melihat keadaan puncak tulang alveolar. Dengan menggunakan teknik *bitewing* dapat memberikan gambaran puncak tulang alveolar dengan lebih jelas, sehingga dapat diperoleh informasi tentang ada atau tidaknya resorpsi tulang alveolar.^{2,3}

Penelitian ini menggunakan sampel sebanyak 18 orang yang dipilih sesuai dengan kriteria sampel yang telah ditentukan. Dalam menentukan jumlah sampel penelitian, peneliti tidak menggunakan rumus yang biasa digunakan karena dari populasi penderita gagal ginjal dengan terapi hemodialisis di RSUD Jombang yang memenuhi kriteria sampel terbatas jumlahnya, sampel yang digunakan merupakan penderita penyakit sistemik yang mudah mengalami mual atau muntah selain itu sebagian dari pasien baru pertama kali melakukan foto dental radiografik (kurang kooperatif), sehingga pengambilan sampel dilakukan melalui teknik *purposing sampling* yaitu pengelompokan sampel berdasarkan kriteria yang sesuai.

Sampel yang digunakan ialah penderita gagal ginjal berusia 30-50 tahun yang telah menjalani 2 terapi hemodialisis di RSUD Jombang minimal 1 tahun berjenis kelamin laki-laki dan perempuan. Pada penelitian ini digunakan sampel berjenis kelamin laki-laki dan perempuan karena penelitian tentang gambaran radiografik resorpsi tulang alveolar pada penderita gagal ginjal dengan terapi hemodialisis di RSUD Jombang belum pernah ada sehingga peneliti ingin mengetahui gambaran radiografik resorpsi tulang alveolar pada penderita gagal ginjal dengan terapi hemodialisis pada laki-laki dan wanita.

Menurut data di Indonesia Ipenyakit gagal ginjal lebih banyak menyerang pada usia produktif yaitu 30-50 tahun.⁵ Pada penderita gagal ginjal dengan terapi hemodialisis berjenis kelamin perempuan terjadi fase menopause dini sekitar usia 40-45 tahun. Pada perempuan yang telah mengalami fase menopause terjadi dua kali lipat resorpsi tulang yang disebabkan oleh penurunan produksi hormon estrogen yang diikuti oleh meningkatnya kalsium yang terbuang dalam tubuh.¹² Oleh karena itu, penelitian ini menggunakan sampel pada rentang usia 30-50 tahun dan pada penderita perempuan yang belum mengalami fase menopause.

Sedangkan untuk sampel laki-laki digunakan penderita gagal ginjal dengan terapi hemodialisis yang tidak memiliki riwayat merokok karena zat-zat yang terkandung dalam rokok juga dapat meningkatkan resorpsi tulang alveolar. Hal tersebut harus diminimalisir agar tidak terjadi ketidakakuratan hasil penelitian.

Sampel dalam penelitian ini, penderita gagal ginjal yang telah menjalani terapi hemodialisis minimal 1 tahun. Menurut penelitian sebelumnya menyatakan bahwa adanya manifestasi klinis dalam rongga mulut pada pasien gagal ginjal timbul setelah menjalani terapi hemodialisis sekitar 13,6 bulan. Dalam kurun waktu tersebut lebih dari 90% pasien gagal ginjal ditemukan uremia sebagai *oral simptomnya*. Hal ini terjadi oleh karenatingginya konsentrasi urea didalam saliva serta hancurnya amonia (keadaan asidosis) sebagai akibat dari lemahnya fungsi ginjal dan berkurangnya tingkat *Glomerular Filtration Rate (GFR)*.⁸

Dari analisa data yang telah dilakukan, pada uji validitas menunjukkan hasil pengamatan antara peneliti 1, 2, dan 3 tidak berbeda secara signifikan, oleh karena metode, cara, dan hasil pengamatan peneliti 1, 2, dan 3 telah dilakukan dengan tepat dan sesuai. Dari analisa data yang telah dilakukan juga menunjukkan bahwa pada penderita gagal ginjal dengan terapi hemodialisis seluruh bagian gigi yang diteliti oleh peneliti (P2 mesial dan distal, M1 mesial dan distal serta M2 mesial rahang atas dan bawah tanpa membedakan sisi kanan ataupun kiri) mengalami resorpsi tulang alveolar. Dari hasil analisa data didapatkan nilai resorpsi tulang alveolar rahang bawah lebih besar daripada rahang atas. Hal tersebut disebabkan oleh karena struktur anatomi tulang pada rahang bawah lebih *compact* sehingga vaskularisasi untuk menyuplai kehidupan tulang lebih sedikit, oleh karena itu tulang alveolar pada rahang bawah lebih mudah mengalami resorpsi daripada rahang atas. Selain itu pada rahang bawah terdapat pengaruh kekuatan daya pengunyahan dan gaya grafitasi. Sedangkan antar jenis kelamin, nilai resorpsi tulang alveolar pada penderita gagal ginjal dengan terapi hemodialisis berjenis kelamin perempuan lebih besar daripada penderita laki-laki disebabkan oleh karena pengaruh hormon estrogen dan progesteron yang tinggi pada perempuan.

Pada uji t menunjukkan bahwa ada perbedaan yang tidak signifikan pada nilai resorpsi tulang alveolar penderita gagal ginjal dengan terapi hemodialisis berjenis kelamin laki-laki dan perempuan. Perbedaan nilai yang tidak signifikan ini terjadi oleh karena kelompok yang diteliti sama-sama penderita gagal ginjal dengan terapi hemodialisis, kondisi tersebut mempengaruhi besarnya resorpsi tulang alveolar.

Pada penderita gagal ginjal dengan terapi hemodialisis didapatkan gambaran radiografik resorpsi tulang alveolar, hal ini terjadi oleh karena pada penderita gagal ginjal dengan terapi hemodialisis mengalami hiperparatiroid sekunder yang menyebabkan gangguan keseimbangan metabolisme kalsium dan fosfat. Kadar serum kalsium dan fosfat tubuh memiliki hubungan timbal balik yaitu menurunnya filtrasi glomerulus ginjal sehingga terjadi peningkatan sekresi parathormon dari kelenjar paratiroid, asidosis, peningkatan kadar urea dan fosfat yang menyebabkan kadar kalsium tulang menurun sehingga terjadi kegagalan hidoksilasi vitamin D, penurunan ekskresi ion H_2 dan hipokalsemia. Selain itu pada penderita gagal ginjal *Glomerular Filtration Rate* (GFR) juga menurun sehingga terjadi penumpukan produk-produk sisa dalam darah yang tak berhasil dikeluarkan oleh ginjal yang telah mengalami penurunan faal yang menyebabkan asidosis, peningkatan kadar urea dan fosfat sehingga terjadi uremia.

Terganggunya proses keseimbangan metabolisme kadar kalsium dan fosfor dalam serum tersebut menyebabkan manifestasi rongga mulut khususnya pada jaringan keras yaitu tulang alveolar atau yang biasa dikenal dengan *Renal Osteodystrophy*. *Renal Osteodystrophy* berhubungan dengan perubahan tulang sebagai akibat gagal ginjal dan penyimpanan dari metabolisme kalsium dan fosfor, metabolisme abnormal dari vitamin D dan peningkatan aktifitas paratiroid. *Renal osteodystrophy* yang biasa dijumpai yaitu putusnya lamina dura, demineralisasi tulang kortikoid, penurunan puncak alveolar, kegoyangan gigi, kehilangan gigi prematur, kelainan periapikal, brown tumor, dan lain-lain. Hal ini sesuai dengan penelitian yang dilakukan oleh beberapa peneliti sebelumnya yang menyatakan bahwa pada penderita gagal ginjal dengan terapi hemodialisis terjadi ketidakseimbangan metabolisme kalsium dan

fosfat yang menyebabkan *Renal osteodystrophy*.^{4,7,13,14,15}

Berdasarkan hasil penelitian diatas telah kita ketahui bahwa penyakit gagal ginjal adalah salah satu penyakit sistemik yang dapat menyebabkan kematian dan menimbulkan manifestasi klinis pada rongga mulut khususnya pada jaringan keras dapat terjadi resorpsi tulang alveolar, maka diharapkan pada penderita gagal ginjal terutama penderita yang telah menjalani terapi hemodialisis untuk selalu memperhatikan kesehatannya agar penyakitnya tidak lebih parah, terutama memperhatikan kesehatan dan kebersihan rongga mulut agar manifestasi klinis dalam rongga mulut dapat diminimalisir.

DAFTAR PUSTAKA

1. Miles, DA. 1999. *Radiographic Imaging for Dental Auxiliaries*, W.B. Saunders Co., Philadelphia, 3rd ed. pp: 206.
2. White SC , Pharoah MJ. 2004. *Oral Radiology : Principles and Interpretations* . 5th Ed. Missouri : Mosby-Year BOOK Inc: pp.150-4, 180-92.
3. Stafne EC , Gibilisco JA. 1975. *Oral Roentgenographic Diagnosis* . 4th ed. W.B Saunders: Philadelphia. pp: 369-372.
4. Price SA , Wilson LM. 2003. *Chronic of renal failure*. In: *Pathophysiology Clinical Concept of Diseases Processes* . 6th Ed. Mosby : USA. pp: 653- 7.
5. Indonesia Renal Registry. www.indonesiarenalregistry.com. Diakses tanggal 8 Februari 2011
6. Tisher CC , Wilcox CS.1999. *Nephrology and Hypertension*. 4th Ed. Lippincott Williams & Wilkins: USA. pp 223-6.
7. Craig, RG. 2008. *Interactions between Chronic Renal Disease and Periodontal Disease*. Journal Universitas College of Dentistry, New York, USA. Vol 14, pp.1 -7.
8. Klassen JT , Krasko BM. 2002. *The dental health status of dialysis patients*. J Can Dent Assoc 68: 34-38.
9. Proctor R , Kumar N , Stein A , Moles D , Porter S. 2005. *Oral And Dental Aspect Of Chronic Renal Failure*. J Den Res;84(3). pp: 199-208.
10. Carranza, FA. 2002. *Glickman's Clinical Periodontology*. 9th ed., W.B.Saunders Company, Philadelphia, London, Toronto, Mexico City, Rio de Janerio, Tokyo. pp: 245-250.

11. Nield J , Gehrig DE. 2007. *Foundations of periodontics for the dental hygienist*. 2nd Ed. Willmann:Philadelphia . pp:47-9.
12. Kosyani, AS. 2007. *Hubungan Asupan Kalsium, Aktivitas Fisik, Paritas, Indeks Massa Tubuh dan Kepadatan Tulang Wanita Pascamenopause*. Tesis magister gizi masyarakat. Universitas Diponegoro: Semarang. Hal:15-17.
13. Akar H, Akar GC, Carrero JJ, Stenvinkel P, and Lindholm B. 2011. *Systemic Consequences of Poor Oral Health in Chronic Kidney Disease Patients*. Clin J Am Soc Nephrol 6. pp:218-26.
14. Burket LW, [Greenberg](#) MS, [Glick](#) M. 2008. *Renal disease, In: Burket's Oral*. 11th Ed. Ontario: BC Decker Inc pp. 372-5.
15. Smeltzer, Suzanne C, Bare BG. 2001. *Buku Ajar Keperawatan Medikal Bedah Brunner & Suddarth*. Edisi 8. Jakarta :EGC

Gambaran radiografik resorpsi tulang alveolar pada penderita gagal ginjal dengan terapi hemodialisis (di RSUD Jombang)

ORIGINALITY REPORT

14%

SIMILARITY INDEX

13%

INTERNET SOURCES

5%

PUBLICATIONS

0%

STUDENT PAPERS

PRIMARY SOURCES

1	id.scribd.com Internet Source	2%
2	www.scribd.com Internet Source	1%
3	富山大学附属図書館(Toyama University Library). "富山大学ヘルン文庫所蔵小泉八雲 (ラフカディオ・ハーン) 関係文献目録：改訂版", 富山大学附属図書館, 1998. Publication	1%
4	fr.scribd.com Internet Source	1%
5	repository.usu.ac.id Internet Source	1%
6	pt.scribd.com Internet Source	1%
7	123dok.com Internet Source	<1%
8	e-journal.unair.ac.id Internet Source	

<1 %

9

media.neliti.com

Internet Source

<1 %

10

repo.stikesperintis.ac.id

Internet Source

<1 %

11

vbook.pub

Internet Source

<1 %

12

docplayer.info

Internet Source

<1 %

13

eprints.undip.ac.id

Internet Source

<1 %

14

jurnal.ugm.ac.id

Internet Source

<1 %

15

repo.poltekkes-medan.ac.id

Internet Source

<1 %

16

repository.unhas.ac.id

Internet Source

<1 %

17

eie.khpi.edu.ua

Internet Source

<1 %

18

es.scribd.com

Internet Source

<1 %

19

jurnal.unsyiah.ac.id

Internet Source

<1 %

20	krisnalarasati.blogspot.com Internet Source	<1 %
21	repository.setiabudi.ac.id Internet Source	<1 %
22	repository.trisakti.ac.id Internet Source	<1 %
23	vanwilderwijaya.blogspot.com Internet Source	<1 %
24	adoc.pub Internet Source	<1 %
25	sembuhdaripenyakit.blogspot.com Internet Source	<1 %
26	vdocuments.site Internet Source	<1 %
27	www.scilit.net Internet Source	<1 %
28	www.slideshare.net Internet Source	<1 %
29	Dwi Astuti. "Meneropong potensi kemunduran upaya kesetaraan gender dalam RUU Omnibus Law Ketahanan Keluarga", Gulawentah:Jurnal Studi Sosial, 2021 Publication	<1 %

30

Rizky Firman, Sri Mugiarti, Imam Sunarno, Sri Winarni. "Kualitas Hidup Pasien Gagal Ginjal yang Menjalani Hemodialisis", Jurnal Ners dan Kebidanan (Journal of Ners and Midwifery), 2016

Publication

<1 %

Exclude quotes Off

Exclude matches Off

Exclude bibliography On

Gambaran radiografik resorpsi tulang alveolar pada penderita gagal ginjal dengan terapi hemodialisis (di RSUD Jombang)

GRADEMARK REPORT

FINAL GRADE

/0

GENERAL COMMENTS

Instructor

PAGE 1

PAGE 2

PAGE 3

PAGE 4

PAGE 5

PAGE 6

PAGE 7
