

Gambaran radiografik tingkat keparahan bone loss penderita gagal ginjal dengan terapi hemodialisis (di RSUD Jombang)

by Otty Ratna Wahjuni

Submission date: 02-Aug-2022 04:56PM (UTC+0800)

Submission ID: 1878037295

File name: diografik_tingkat_keparahan_bone_loss_penderita_gagal_ginjal.pdf (207.83K)

Word count: 1872

Character count: 10772

Research Report

Gambaran radiografik tingkat keparahan *bone loss* penderita gagal ginjal dengan terapi hemodialisis (di RSUD Jombang)

Radiographic observation of alveolar bone loss severity on renal failure patient with haemodialysis therapy (on RSUD Jombang)

Murni Fadhillah¹, R.P. Bambang Noerjanto², Otty Ratna Wahyuni²

¹ Mahasiswa Pendidikan Dokter Gigi

² Staf Departemen Radiologi Kedokteran Gigi

Fakultas Kedokteran Gigi Universitas Airlangga
Surabaya – Indonesia

ABSTRACT

Background. Renal failure is a progressive disease resulting in decrease of glomerular filtration rate (GFR) and some abnormal metabolic. One of the therapy of chronic renal failure is haemodialysis. Haemodialysis aims to cover renal function so that people can increase their life quality. As other systemic diseases, renal failure also giving oral manifestations such as xerostomia and periodontal disease. Periodontal disease can be detected through periapical radiographic from the alveolar bone loss, which the severity is vary in each person. **Purpose.** The aim of this study is to obtain alveolar bone loss severity in renal failure patients with haemodialysis therapy through periapical radiographic observation. **Methods.** Nine men aged 30 – 55 years old, without periodontal disease (good oral hygiene), not under orthodontic or any dental treatment, and have been on dialysis therapy for about thirteen and a half year (13,6 months) are recruited through purpose sampling on HDL unit in RSUD Jombang to undergo the research. Periapical radiograph (parallel technique) is done each on their anterior (4 insisives) and posterior (P2,M1,M2) mandibula. The alveolar bone loss is measured from distal and mesial of their tooth. The measurement then classified into severity of bone loss : absence (0-2 mm), moderate (3-5 mm) or advance (≥ 6 mm). **Results.** There are the difference of bone loss severity. Most of the severity is absence (0-2 mm), few is moderate and none is advance. **Conclusion.** There are bone loss severity on patients renal failure with haemodialysis which can be more severe if leave untreated.

Key words: Alveolar bone loss, Haemodialysis, Renal Failure

Korespondensi (correspondence): Murni Fadhillah, Mahasiswa, Fakultas Kedokteran Gigi Universitas Airlangga, Jl. Prof. Dr. Moestopo No. 47, Surabaya, 60132, Indonesia. E-mail: murnifadhillah@aol.com

PENDAHULUAN

Penyakit gagal ginjal kronis merupakan salah satu penyakit progresif, yang mengakibatkan laju filtrasi glomerulus menurun secara irreversibel, yang mengakibatkan naiknya kreatinin serum dan level nitrogen urea dalam darah.¹ Terapi yang dijalani pasien dengan gagal ginjal kronis meliputi obat – obatan, pengaturan diet, hemodialisis, hingga cangkok ginjal.^{2,3}

Manifestasi oral yang beragam menurut beberapa penelitian ditemukan pada pasien penyakit gagal ginjal (kronis), baik pada

jaringan keras maupun jaringan lunak. Klassen and Krasko melakukan evaluasi pada 45 pasien hemodialisis dan melaporkan 100% dari pasien menunjukkan adanya penyakit periodontal. Penyakit periodontal yang banyak terjadi adalah periodontitis.⁴

Penegakan diagnosa periodontitis dapat dilakukan dengan foto radiografik intraoral, salah satunya adalah melalui radiografik periapikal.⁵ Indikasi radiografik periodontitis meliputi diskontinyu lamina dura, pelebaran *periodontal space*, dan penurunan *alveolar crest*.^{6,7}

Pada penderita gagal ginjal dengan terapi hemodialisis terjadi peningkatan produksi parathormon, mengakibatkan terganggunya metabolisme kalsium, fosfat dan vitamin D sehingga mempercepat terjadinya destruksi tulang dan periodontitis.^{1, 8, 9} Besarnya destruksi tulang alveolar (*bone loss*) yang terjadi berbeda – beda, Semenoff (2011) mengelompokkan tingkat keparahan *bone loss* ini ke dalam *absence bone loss* (0 – 2 mm), *moderate bone loss* (3 – 5 mm), dan *advance bone loss* (≥ 6 mm).¹⁰

Pengambilan sampel pasien gagal ginjal dengan terapi hemodialisis sesuai kriteria sampel yang dibutuhkan berasal dari Poli hemodialisis RSUD Jombang, karena Poli HDL di RSUD Jombang yang masih tergolong baru namun memiliki pasien yang cukup banyak.

Rumusan penelitian yang muncul dari adalah mengenai bagaimana tingkat keparahan *bone loss* yang terjadi pada penderita gagal ginjal dengan terapi hemodialisis di RSUD Jombang.

Tujuan dari penelitian ini adalah untuk mengetahui tingkat keparahan *bone loss* yang terjadi pada penderita gagal ginjal dengan terapi hemodialisis di RSUD Jombang, sehingga manifestasi oral pasien tersebut dapat diketahui lebih dini dan dapat direncanakan perawatan berkelanjutan .

BAHAN DAN METODE

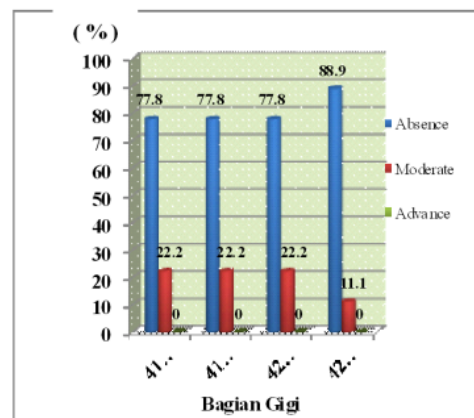
Jenis penelitian ; observational deskriptif. Bahan yang digunakan antara lain : kaca mulut, foto periapikal merk Agfa, Dental X-Ray Unit merk Belmont and Orix, cairan *fixer* dan *developer* merk Agfa, film viewer, penggaris, kertas milimeter blok serta jangka. Subjek penelitian adalah penderita laki – laki (30-55 tahun), telah menjalani terapi hemodialisa minimal 13,6 bulan, tidak merokok maupun dalam perawatan ortodonti, serta kooperatif.

Selanjutnya dilakukan pemeriksaan gigi – gigi anterior dan posterior mandibula karena penelitian akan mengambil sampel pada bagian mesial – distal 4 gigi insisif (31,32,41,42) dan 3 gigi posterior (P2,M1,M2). Foto periapikal kemudian dilakukan pada masing – masing gigi untuk mendapatkan gambaran keadaan periapikal serta *bone loss* yang terjadi. Proses selanjutnya adalah prosesing film lalu dilakukan pengamatan keadaan tulang alveolar.

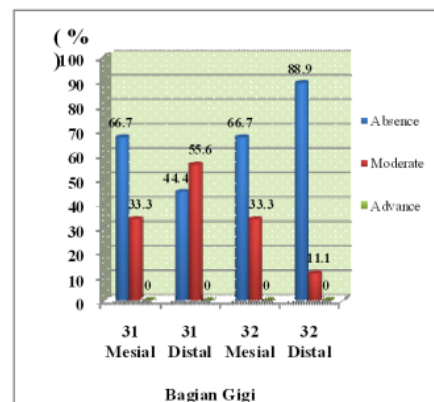
Bone loss terjadi ketika didapatkan penurunan *alveolar crest*. Besar *bone loss* diukur dari *cemento enamel junction* ke dasar *bone loss* dengan penggaris dan jangka. Setelah penghitungan selesai, hasil pengukuran diklasifikasikan sesuai tingkat keparahannya : *absence bone loss* (0 – 2 mm), *moderate bone loss* (3 – 5 mm), atau *advance bone loss* (≥ 6 mm). Data kemudian dianalisa untuk didapatkan frekuensi serta prosentase keparahan di masing – masing gigi anterior dan posterior.

HASIL

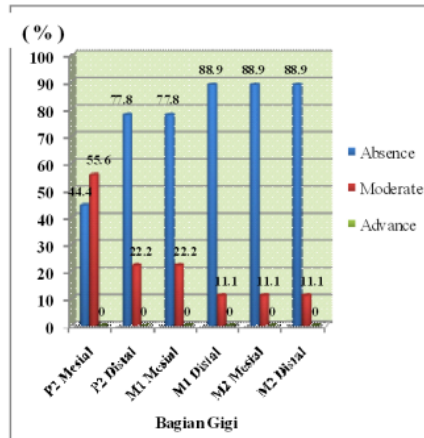
Setelah dilakukan uji validitas data dan analisa diperoleh frekuensi seperti berikut :



Gambar 1. Diagram Batang Prosentase tingkat keparahan *bone loss* penderita gagal ginjal dengan terapi hemodialisis pada regio anterior kanan bawah



Gambar 2. Diagram Batang Prosentase tingkat keparahan *bone loss* penderita gagal ginjal dengan terapi hemodialisis pada regio anterior kiri bawah.



Gambar 3. Diagram Batang Prosentase tingkat keparahan *bone loss* penderita gagal ginjal dengan terapi hemodialisis pada regio posterior bawah.

PEMBAHASAN

Didapatkan hasil penelitian dan pengamatan bahwa 4 gigi insisiv bawah, gigi P2, gigi M1, dan gigi M2 bawah mengalami resorpsi tulang alveolar. Resorpsi yang terjadi berkisar antara 0 – 4 mm. Hasil tersebut menunjukkan adanya perbedaan tingkat keparahan *bone loss* pada penderita gagal ginjal dengan terapi hemodialisis di RSUD Jombang tetapi tidak menunjukkan adanya perbedaan antara regio anterior dan posterior walaupun masih tergolong *absence* (tidak parah, namun tetap ada penurunan).

Sebagian besar klasifikasi keparahan alveolar *bone loss* pada gigi – gigi anterior maupun posterior sisi mesial dan distal termasuk ke dalam kategori *absence bone loss* (0 – 2 mm). Perbedaan yang terjadi hanya pada bagian distal gigi 31 dan mesial gigi P2 yang mengalami penurunan antara 3 – 5 mm dan termasuk dalam *moderate bone loss*.

Tingkat keparahan yang relatif sama tersebut dapat dipengaruhi oleh struktur tulang korteks mandibula yang relatif lebih tebal namun lebih porus. Ketebalan korteks tersebut semakin posterior semakin bertambah. Bila dilihat secara keseluruhan, bagian anterior korteks labial mandibula lebih tipis menunjukkan jumlah suplai darah yang lebih sedikit pula pada bagian tersebut sehingga gigi – gigi anterior mandibula lebih mudah mengalami resorpsi.

Gigi – gigi mandibula juga mengalami beban kunyah yang besar, karenanya kerusakan tulang yang terjadi pada kedua regio

relatif sama. Gigi – gigi posterior meskipun mendapat beban kunyah lebih besar daripada bagian anterior mengalami tingkat keparahan yang sedikit lebih rendah. Hal ini disebabkan karena gigi – gigi posterior memiliki struktur anatomi penyangga yang lebih kuat daripada gigi – gigi anterior.

Selain itu, frekuensi yang relatif sama juga bisa dikarenakan penelitian mengambil subjek penderita gagal ginjal, kondisi tidak sehat tersebut dapat mempengaruhi besarnya *bone loss* yang terjadi.

Pada penderita gagal ginjal, terjadi ketidakseimbangan metabolisme kalsium dan fosfat akibat dari berkurangnya fungsi ginjal. Kalsium dan fosfat memiliki proses kerja yang berkebalikan. Pada penderita gagal ginjal, level fosfat mengalami peningkatan dan memberi efek samping aktifitas pengikatan kalsium ikut meningkat serta sekresi hormon parathyroid berlebih. Keadaan ini disebut keadaan hiperparathyroidisme sekunder.¹¹⁻¹²

Karena pengikatan kalsium meningkat, jumlah kalsium dan calcitriol menurun dan konversi vitamin D menjadi 1, 25 – dihydroxycholecalciferol di hati dan ginjal terhambat. Selanjutnya, keadaan ini akan menurunkan konsentrasi vitamin D aktif dalam darah, absorpsi kalsium di usus serta ketersediaan kalsium di tulang ikut menurun sehingga mempercepat proses demineralisasi. Demineralisasi juga terjadi di rongga mulut, sesuai dengan penelitian yang menunjukkan adanya alveolar *bone loss*.^{3, 13-15}

Tingkat keparahan *bone loss* dapat pula dipengaruhi oleh lama terapi hemodialisis yang telah dijalani. Rata – rata subjek penelitian telah menjalani terapi hemodialisis selama kurang lebih 1 tahun sehingga keparahan yang terjadi masih tergolong *absence* (0-2 mm).

DAFTAR PUSTAKA

1. Hamid, MJ., Dummer, CD., Pinto, LS., 2006. *Systemic Conditions, Oral Findings and Dental Management of Chronic Renal Failure Patients : General Considerations and Case Report*. Braz Dent J 17 (2); 166 - 70
2. Price, SA and Wilson, L. 2003. *Chronic of Renal Failure*. In: *Pathophysiology Clinical Concept of Diseases Processes*. 6th Ed. Mosby : USA. pp: 653-7.
3. Proctor, R., Kumar, N., Stein, A., Moles, D., and Porter, S. 2005. *Oral and Dental*

- Aspects of Chronic Renal Failure.* J Den Res 84; 199 – 209.
4. Klassen JT, Krasko BM. 2002. *The Dental Health Status of Dialysis Patients.* J Can Dent Assoc ;68:34-38.
 5. Whaites, E. 2003. *Essentials of Dental Radiography and Radiology.* London. Churchill Livingstone. pp. 260 – 262.
 6. Carranza, F.A. 2002. *Glickman's Clinical Periodontology.* 9th ed., W.B.Saunders Company, Philadelphia, London, Toronto, Mexico City, Rio de Janeiro, Tokyo: 245-50
 7. Borawski J. 2007. *The Periodontal Status of Pre – Dialysis Chronic Kidney Disease and Maintenance Dialysis Patients.* Medical University, Oxford University Press .Poland. 22: 457–464
 8. Frankenthal S, Nakhoul F, Machtei EE, Green J, Ardekian L, Laufer D, Peled M. 2002. *The Effect of Secondary Hyperparathyroidism and Hemodialysis Therapy on Alveolar Bone and Periodontium.* J Clin Periodontol ; 29: 479 - 83.
 9. Naugle K, Darby ML, Bauman DB, Lineberger LT, Powers R.1998. *The Oral Health Status of Individuals on Renal Dialysis.* Ann Periodontol.;3:197-205.
 10. Semenoff, L., Semenoff, TAD., Pedro, FLM., Volpato, ER., Machado, MA., Borges, AH., and Semenoff-Segundo, A. 2011. *Are Panoramic Radiographs Reliable to Diagnose Mild Alveolar Bone Resorption ?.* ISRN Dentistry. Volume 2011
 11. Vigneswaran N. 2001. *Oral and Maxillofacial Pathology Case of The Month. Renal – Osteodystrophy Induced Macrognathia.* TX Dent J 118:570-571, 582-83.
 12. Carmichael DT., Williams CA, Aller MS. 1995. *Renal Dysplasia with Secondary Hyperparathyroidism and Loose Teeth in a Young Dog.* J Vet Dent 12:143-146.
 13. Guyton, AC., Hall, JE. 2006. *Textbook of Medical Physiology 11th ed.* Elsevier Inc.; 383 – 86
 14. Rhoades, RA., Tanner, GA. 2003. *Medical Physiology 2nd ed.* Lippincott ; Williams & Wilkins; 377 – 79
 15. Nadimi H, Bergamini J, Lilien B. 1993. *Uremic Mixed Bone Disease. A Case Report.* Int J Maxillofac Surg 22 : 268 – 70

Gambaran radiografik tingkat keparahan bone loss penderita gagal ginjal dengan terapi hemodialisis (di RSUD Jombang)

ORIGINALITY REPORT

8%

SIMILARITY INDEX

5%

INTERNET SOURCES

4%

PUBLICATIONS

0%

STUDENT PAPERS

PRIMARY SOURCES

1	www.fkg.unair.ac.id Internet Source	2%
2	Ernawaty Siagian, Enni Junia Habeahan. "The Life Experience of Patient Chronic Kidney Under Hemodialysis Treatment at Bandar Lampung Adventist Hospital", Abstract Proceedings International Scholars Conference, 2019 Publication	2%
3	Larissa Semenoff, Tereza Aparecida Delle Semenoff, Fabio Luiz Miranda Pedro, Evaristo Ricci Volpato et al. "Are Panoramic Radiographs Reliable to Diagnose Mild Alveolar Bone Resorption?", ISRN Dentistry, 2011 Publication	1%
4	adoc.pub Internet Source	1%
5	idoc.pub Internet Source	1%

6

positori.usu.ac.id

Internet Source

1 %

7

www.slideshare.net

Internet Source

1 %

Exclude quotes Off

Exclude matches Off

Exclude bibliography On

Gambaran radiografik tingkat keparahan bone loss penderita gagal ginjal dengan terapi hemodialisis (di RSUD Jombang)

GRADEMARK REPORT

FINAL GRADE

/0

GENERAL COMMENTS

Instructor

PAGE 1

PAGE 2

PAGE 3

PAGE 4
