

Gambaran radiografik panoramik aterosklerosis arteri karotis pada penderita diabetes mellitus tipe 2

by Otty Ratna Wahjuni

Submission date: 02-Aug-2022 04:57PM (UTC+0800)

Submission ID: 1878037457

File name: rafik_panoramik_aterosklerosis_arteri_karotis_pada_penderita.pdf (280.75K)

Word count: 2576

Character count: 16070

Research Report

Gambaran radiografik panoramik aterosklerosis arteri karotis pada penderita diabetes mellitus tipe 2

(Panoramic radiography image of carotid artery atherosclerosis on type II diabetic patients)

Muhammad Arif bin Zainordin¹, Sri Wigati Mardi Mulyani², Otty Ratna Wahyuni²

¹Mahasiswa Pendidikan Dokter Gigi

²Staf Departemen Radiologi Kedokteran Gigi
Fakultas Kedokteran Gigi Universitas Airlangga
Surabaya – Indonesia

ABSTRACT

Background. Atherosclerosis is a serious chronic disease, responsible for thousands of deaths worldwide and is characterized by thickening and loss of elasticity of the arterial walls, associated with the presence of atheromatous plaques. Various risk factors act directly on predisposition to the disease, among which the following are pointed out: diabetes mellitus, arterial hypertension and inadequate diet and eating habits. The panoramic radiograph, commonly used in dental practice, makes it possible to see calcified atherosclerotic plaques that are eventually deposited in the carotid arteries. **Purpose.** The aim of this review article was to emphasize the dentist's important role in the detection of carotid artery atheromas in panoramic radiographs and the immediate referral of patients affected by these calcifications to doctors. **Method.** 20 patients with Diabetes Mellitus of type II were picked out of the people with the criteria based on which the patients have selected were minimum age 30 years old, have diabetes at least 1 year and no other systemic disease. All the radiographs were obtained by panoramic machine Planmeca® Promax® 3D Mid and all radiographs were interpreted by two oral radiologist and one researcher student. The data were analyzed using Cochran test to compare three different diagnoses from three interpreters. **Result.** Cochran test showed there are no significant difference between three diagnoses were 0.584 respectively ($p > 0,05$). 46 % of atherosclerosis were detected in diabetic patients at the range from 50-56 years old. **Conclusions.** Although it may not be the exam of choice, panoramic radiography can identify carotid artery atheromas and once they have been identified, the dentist must inform and instruct patients to seek medical evaluation as soon as possible.

Keywords : Atherosclerosis, carotid artery atherosclerosis, Diabetes type II, panoramic radiography, risk factors.

Korespondensi (correspondence) : Muhammad Arif Bin Zainordin, Mahasiswa, Fakultas Kedokteran Gigi Universitas Airlangga, Jln. Mayjen. Prof. Dr. Moestopo no.47 Surabaya 60132, Indonesia. Email: gecko.slove@gmail.com

PENDAHULUAN

Panoramik merupakan salah satu foto radiografik dengan teknik ekstraoral yang telah digunakan secara umum di kedokteran gigi untuk mendapatkan gambaran umum dari keseluruhan maksilofasial.¹ Radiografik panoramik juga disarankan kepada pasien pediatrik, pasien cacat jasmani atau pasien

dengan gag refleksi.³ Salah satu kelebihannya adalah paparan radiasi yang relatif kecil dimana dosis radiasi yang diterima pasien untuk satu kali foto panoramik hampir sama dengan dosis empat kali foto intra oral.⁴

Radiografik panoramik dapat digunakan dalam menegakkan diagnosa diantaranya seperti adanya lesi tulang atau ukuran dari posisi gigi terpendam yang

menghalangi gambaran pada intra-oral, melihat tulang alveolar dimana terjadi poket lebih dari 6 mm, untuk melihat kondisi gigi sebelum dilakukan rencana pembedahan, rencana perawatan orthodonti yang diperlukan untuk mengetahui keadaan gigi atau benih gigi, mengetahui ada atau tidaknya fraktur pada seluruh bagian mandibula, rencana perawatan implan gigi untuk mencari vertical height.⁵

Salah satu kasus kesehatan secara umum dapat dilihat dengan radiografik panoramik adalah aterosklerosis. Gambaran aterosklerosis arteri karotis pada foto radiografik biasanya didapatkan secara tidak sengaja pada pengambilan foto radiografik panoramik standar. Foto radiografik panoramik dapat digunakan untuk mengevaluasi hubungan antara kalsifikasi arteri karotis dan resiko penyakit kardiovaskuler atau antara korteks inferior rahang bawah dan osteoporosis.^{6,7} Selain itu, gambaran radiografik panoramik dapat digunakan untuk mendeteksi adanya kalsifikasi jaringan lunak lainnya pada regio kepala dan leher, seperti kalsifikasi *lymph nodes*, kartilago tiroid, dan *processus styloid*, *phleboliths*, dan *sialolith*.⁸ Gambaran lesi aterosklerosis arteri telah ditemukan pada radiografik panoramik penderita osteoradionekrosis, *obstructive asleep apnea*, *post menopause*, Diabetes Mellitus II dan sindroma metabolik.⁹

Diabetes melitus (DM) merupakan penyakit metabolik yang terdapat sekitar 5% populasi. Penderita DM dapat kekurangan hormon insulin secara keseluruhan atau menjadi resisten terhadap hormon insulin. Kondisi resistensi yang terjadi setelah dewasa disebut DM tipe 2, yang dialami oleh 96% pasien diabetik. Meskipun bukan penyebab tunggal, obesitas merupakan salah satu faktor yang bertanggungjawab dengan terjadinya DM tipe 2. Asam lemak yang tinggi dalam darah karena ketidakseimbangan suplai dan pengeluaran energi akan menurunkan penggunaan glukosa di otot dan jaringan. Akibatnya terjadi resistensi insulin yang memaksa peningkatan pelepasan insulin. Selanjutnya regulasi menurun pada reseptor menyebabkan resistansi insulin meningkat.⁹ Gambaran aterosklerosis arteri karotis melalui foto radiografik panoramik

merupakan suatu tanda yang signifikan bagi penderita Diabetes Mellitus dengan resiko tinggi mengalami stroke.¹⁰

Dokter gigi memiliki peran penting dalam mendeteksi lesi aterosklerosis arteri karotis melalui radiografik panoramik, terutama untuk penderita Diabetes Mellitus yang mempunyai resiko tinggi terserang stroke. Berdasarkan uraian di atas, peneliti ingin mengetahui gambaran radiografik panoramik aterosklerosis arteri karotis pada penderita Diabetes Mellitus.

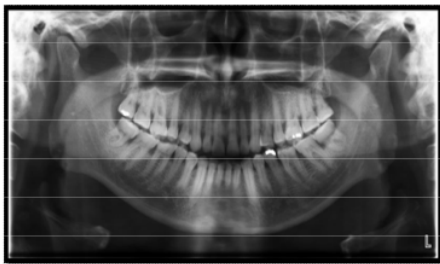
BAHAN DAN METODE

Penelitian ini bersifat observasional deskriptif yang dilakukan pengamatan pada radiografik panoramik dari pasien diabetes mellitus tipe 2, yang dipilih dengan teknik pengambilan sampel secara *purposive Sampling* dan memenuhi kriteria yang diperlukan dalam penelitian ini. Alat dan bahan yang digunakan untuk penelitian ini di antaranya adalah Panoramic sytem PLANMECA® Promax® 3D M, *flashdisk*, dan komputer.

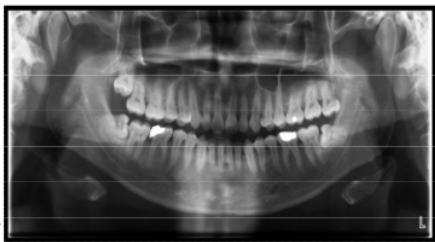
Subjek penelitian mengisi *informed consent* sebelum dilakukan foto radiografik panoramik untuk menyetujui penggunaan hasil foto sebagai bahan penelitian. Setelah itu, Dilakukan pengamatan pada foto radiografik panoramik penderita diabetes mellitus tipe 2 untuk mengetahui tampak atau tidaknya gambaran radiografik lesi aterosklerosis arteri karotis pada foto radiografik yang tersediadan dilakukan pencatatan gambaran radiografik lesi aterosklerosis arteri karotis pada foto radiografik panoramik tersebut berdasarkan hasil pengamatan. Dibuat tabel frekwensi pada gambaran radiografik aterosklerosis arteri karotis yang tampak pada foto radiografik panoramik subjek penelitian dan hasil penelitian dianalisa menggunakan metode Cochran test pada spss.

HASIL

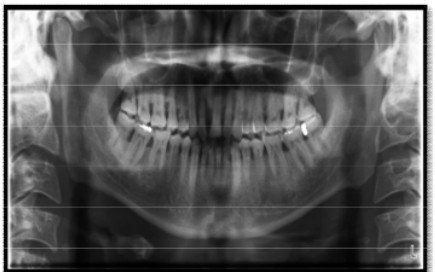
Hasil pengamatan telah diamati oleh 3 pengamat yang berbeda dan dibawah adalah radiografik panoramik yang didapatkan:



Gambar 1. Gambaran aterosklerosis yang tampak pada foto radiografik panoramik (unilateral)



Gambar 2. Gambaran aterosklerosis yang tampak pada foto radiografik panoramik (Bilateral)



Gambar 3. Gambaran aterosklerosis yang tidak tampak pada foto radiografik panoramik

Hasil sampel dianalisa menggunakan metode Cochran Test untuk mengetahui apakah terdapat perbedaan yang signifikan dari 3 hasil pengamatan membuktikan bahwa foto panoramik dapat mendeteksi aterosklerosis arteri karotis pada penderita Diabetes Mellitus tipe 2. Data tidak dilakukan uji normalitas karena termasuk data nonparametrik, selanjutnya data diuji dengan metode Cochran Test.

Tabel 1. Hasil pengamatan terhadap Aterosklerosis dengan Cochran Test

Usia	Aterosklerosis terdeteksi	Persentase (%)
36-42	5	39
43-49	2	15
50-56	6	46

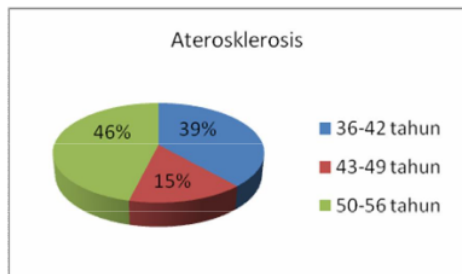
Berdasarkan pada hasil Cochran Test di atas menunjukkan nilai N yaitu jumlah sampel yang digunakan sebanyak 20 sampel dan nilai hitung Cochran's Q adalah sebesar 1.077. Asymp.sig pada tabel di atas memberi nilai 0.584 yaitu nilai p dari Cochran test.

Dari hasil uji Cochran terhadap tampaknya aterosklerosis pada foto panoramik penderita Diabetes Mellitus tipe 2 pada tabel 5.1 menunjukkan bahwa nilai $p=0.584 > \alpha = 0.05$ maka hipotesis diterima, yaitu tidak ada perbedaan yang bermakna antar pengamatan I,II dan III terhadap aterosklerosis pada foto panoramik.

Sampel penderita diatebes mellitus tipe 2 dalam penelitian ini adalah 20 penderita Diabetes Mellitus Tipe 2 pada kisaran 36 tahun sampai 56 tahun.

Tabel 2. Rata-rata frekwensi penderita Diabetes Mellitus Tipe 2 Dengan Aterosklerosis Berdasarkan usia

N	20
Cochran's Q	1.077
df	2
Asymp.sig	0.584



Gambar 4. Penderita Diabetes Mellitus Tipe 2 Dengan Aterosklerosis Berdasarkan usia

Gambar 4 menunjukkan persentase penderita Diabetes Mellitus Tipe 2 dideteksi dengan aterosklerosis berdasarkan usia dari rata-rata frekwensi tampaknya gambaran aterosklerosis pada radiografik panoramik. Sampel yang dideteksi dengan aterosklerosis berumur antara 50 tahun hingga 56 tahun adalah sebesar 46%. Sedangkan sisanya adalah sampel yang berumur 36-42 tahun sebanyak 39% dan yang berumur antara 43 sampai 49 tahun sebanyak 15%. Ini menunjukkan bahwa pada usia melebihi 50 tahun ada kecenderungan bagi penderita Diabetes Mellitus Tipe 2 dideteksi dengan Aterosklerosis.

PEMBAHASAN

Penelitian ini menunjukkan bahwa radiografik panoramik dapat mendeteksi aterosklerosis arteri karotis pada penderita Diabetes Mellitus tipe 2. Tidak ada perbedaan yang bermakna antar 3 hasil pengamatan menunjukkan gambaran aterosklerosis arteri karotis tampak jelas dan setiap aterosklerosis arteri karotis memiliki gambaran yang sama pada radiografik panoramik yang berupa gambaran radiopak berbungkil-bungkil atau sepasang garis vertikal yang sedikit membulat pada regio leher, yaitu pada tulang vertebrae servikalis C3-C4. Gambaran lesi aterosklerosis arteri karotis telah ditemukan pada radiografik panoramik penderita osteoradionekrosis, *obstructive asleep apnea*, *post menopause*,

Diabetes Mellitus tipe 2 dan sindroma metabolik.¹⁰

Lesi aterosklerosis arteri karotis yang terdeteksi tampak radiopak pada foto radiografik panoramik adalah lesi yang telah mengalami kalsifikasi. Lesi yang tidak mengalami kalsifikasi tidak dapat terdeteksi dalam foto radiografik panoramik dan tampak radiolusen (Sama seperti jaringan lunak lainnya)¹⁰

Pada penelitian ini, telah ditemukan bahwa gambaran aterosklerosis pada foto panoramik lebih tinggi pada pasien yang berusia 50-56 tahun yaitu sebanyak 46%. Pada penelitian sebelumnya juga menemukan aterosklerosis terdeteksi pada pasien Diabetes Mellitus tipe 2 memiliki rata-rata usia 51.7 tahun dan Telah terdeteksi atheroma pada arteri karotis sebanyak 20.4% dari pasien dengan diabetes mellitus tipe 2 (berusia 51-81 tahun) menggunakan Radiografik panoramic.^{10,11} Ini menunjukkan bahwa di usia tua lebih cenderung untuk terjadi aterosklerosis arteri karotis karena pada usia semakin tua, kolesterol total lebih tinggi kadarnya sedangkan kolesterol HDL relatif tidak berubah, hal ini berarti peningkatan kolesterol total ditentukan oleh meningkatnya kolesterol LDL. Dalam waktu yang lama kemungkinan besar arteri mengkerut secara bertahap, namun efek dari kerusakan hanya menjadi jelas di usia pertengahan sampai tua.¹²

Telah ditemukan bahwa terdapat 4,5% dari studi populasi memiliki gambaran radiopak pada radiografik panoramik dikonfirmasi gambaran aterosklerosis arteri karotis menggunakan radiografik tulang servikal. Riwayat medis individu yang terdeteksi memiliki faktor-faktor risiko yang terkait dengan stroke, seperti kebiasaan merokok dan penggunaan serum glukosa dan kolestrol.¹⁰ Pada penelitian sebelumnya telah berlaku salah interpretasi radiografik panoramik oleh dokter yang kurang berpengalaman.¹³

Diagnosa aterosklerosis dalam radiografik panoramik bisa menjadi sulit karena terdapat kondisi lain yang menyerupai aterosklerosis di daerah yang sama seperti kalsifikasi tulang rawan triticeal (*calcified triticeal cartilage*). Oleh karena itu, dokter gigi haruslah lebih teliti dalam mengamati pengamatan radiografik dan harus sebaiknya

diamati oleh dokter gigi yang berpengalaman. Jika masih lagi terdapat keraguan, radiografik antero-posterior dilakukan sebagai diagnosa penunjang.^{14,15}

Penyakit aterosklerosis dapat dideteksi tanpa sengaja oleh dokter gigi. Kalsifikasi arteri karotid juga dapat muncul sebagai masa nodular radiopak atau garis vertikal inferior atau posterior pada sudut mandibula. Selain itu, dokter gigi juga harus dapat membedakannya dari kondisi-kondisi lain yang dapat menyerupai keadaan penderita aterosklerosis seperti kalsifikasi nodus limfe, triceal cartilage, thyroid cartilage. Dengan demikian, kelainan yang ditemukan akan dapat dideteksi dan didiagnosa secara tepat, untuk pemeriksaan selanjutnya bisa juga dilakukan menggunakan *color doppler* untuk mengevaluasi kelainan morfologi arteri.¹⁶

Jika pasien dideteksi dengan aterosklerosis arteri karotis dapat ditanggulangi dengan pemberian obat-obatan ataupun dengan prosedur bedah, yaitu endarterektomi karotis. Pasien dengan lebih dari 60% rintangan arteri karotis dapat memiliki kemungkinan penurunan risiko *stroke* lebih dari setengah jika dilakukan endarterektomi karotis (pembedahan untuk mengangkat plaque ateroma). Jika dibutuhkan, obat-obatan untuk kontrol tekanan darah, level glukosa dan kolestrol dapat digunakan. Modifikasi gaya hidup adalah suatu hal yang penting dan menghindari makanan yang mengandung lemak, hindari mengkonsumsi alkohol dan rokok, dan lakukan latihan harian seperti olahraga secara teratur.⁸

Selain digunakan sebagai evaluasi awal pada penderita Diabetes Mellitus, radiografik panoramik dapat digunakan sebagai evaluasi awal pada kasus yang membutuhkan jenis proyeksi radiografik lainnya dalam menunjang diagnosa yang akurat seperti mengevaluasi hubungan antara kalsifikasi arteri karotis dan resiko penyakit kardiovaskuler atau korteks inferior rahang bawah dan osteoporosis. Diagnosa banding dari klasifikasi pada foto panoramik harus dipertimbangkan pada saat dokter gigi hendak melakukan diagnosa.^{6,7}

Kalsifikasi pada arteri karotis hanya salah satu dari berbagai kalsifikasi yang dapat ditemukan pada foto panoramik. Diagnosa banding dari kalsifikasi pada foto panoramik harus dipertimbangkan pada saat dokter gigi

hendak melakukan diagnosa. Selain itu, dokter gigi juga harus dapat membedakannya dari kondisi-kondisi lain yang dapat menyerupai keadaan penderita aterosklerosis. Dengan demikian, kelainan yang ditemukan akan dapat dideteksi dan didiagnosa secara tepat untuk pemeriksaan dan resiko serangan *stroke* bisa dicegah.

DAFTAR PUSTAKA

1. Dannewitz B, Hassfeld S, Eickholz P et al. *Effect Of Dose Reduction In Dental Panoramic Radiography On Image Quality*. Dentomaxillofacial Radiology. 2002, 31: 50-55.
2. Carranza M, *Carranza's Clinical Periodontology*, 9th Ed., W.B. Saunders 2002, page 436 Carter LC. *Discrimination between calcified triticeous cartilage and calcified carotid atheroma on panoramic radiography*. Oral Surg Oral Med Oral Pathol Oral Radio Endod. 2000;90:08-10.
3. Ramesh A, Tyndall DA, Ludlow JB. *Evaluation Of a New Digital Panoramic System: a Comparison With Film*. Dentomaxillofacial Radiology. 2001: 30: 98-100.
4. Kim YH, Lee JS. *Reference Dose Level For Dental panoramic In Anyang City*. Korean Journal Of Oral And Maxillofacial Radiology. 2009: 39:199-203.
5. White E. *Essensial Of Dental Radiography Fourth Edition*. Philadelphia: Elsevier, 2007: 25-27, 188, 194.
6. Tanaka, T, Morimoto, Y, Ansai, T, Okabe, S, Yamada, K, Awano, S, Kito, S, Takata, Y, Takehara, T, Ohba, T, 2006, *Can The Presence Of Carotid Artery Calcification On Panoramic Radiographs Predict The Risk Of Vascular Disease Among 80 Years Old?* Oral Surg Oral Med Oral Pathol Oral Radiol Endod 101 (6), pp 777-783.
7. Taguchi, T, Morimoto, Y, Ansai, T, Okabe, S, Yamada, K, Taguchi, A, Awano, S, Kito S, Takata, Y, Takehara, T, Ohba, T, 2003. *Detection Of Vascular Disease Risk In Women By*

- Panoramic Radiography*, J Dent Res 82, pp 838- 843.
8. Farman,A.G, 2001, *Panoramic Radiology And The Detection Of Carotid Atherosclerosis Volume 1*. Issue 2. Panoramic News.
 9. Sibernagl S, Lang F. 2007 *Teks & Atlas Patofisiologi: Penyakit Jantung Koroner. Jakarta: EGC*,P. 218-20, 286, 290.
 10. Friedlander, A.H, Norman, K.M, Farman, A.G, Nortje, C.J, Wood, R.E, 2007; *Panoramic Radiographic Detection of Systemic Disease in Farman, G.A (ed), Panoramic Radiology Seminars on maxillofacial Imaging and Interpretation, Heidelberg,Germany: Springer*, pp 167-171
 11. Tofangchiha M, Foroozia M, Bakhshi M, Bashizad H, 2011 *The Carotid Artery Calcification in type II Diabetic Patients On Panoramic Radiographs: An Important Marker For Vascular Risk* Available online at <http://academicjournals.org/SRE>
 12. Yin JH, Song ZY, Shan PF, Xu J, Ye ZM, Xu XH, Zhang SZ, Liang Q, Zhao Y, Ren Z, Yu YP. 2012, *Age and gender-specific prevalence of carotid atherosclerosis and its association with metabolic syndrome in Hangzhou China*. Available online at <http://www.ncbi.nlm.nih.gov/pubmed/21827521>
 13. Almog, DM; Illig, KA; Khin, M; Green, RM, 2000. "Unrecognized Carotid Artery Stenosis Discovered By Calcifications On A Panoramic Radiograph". *Journal of the American Dental Association* (1939) 131 (11): 1593–7.
 14. Carter, LC; Haller, AD; Nadarajah, V; Calamel, AD; Aguirre, A (1997). "Use Of Panoramic Radiography Among An Ambulatory Dental Population To Detect Patients At Risk Of Stroke". *Journal of the American Dental Association* (1939) 128 (7): 977–84 pubmed.
 15. Ahmad M, Madden R, Perez L. *Triticeous cartilage: prevalence on panoramic radiographs and diagnostic criteria*. *Oral Surg Oral Med Oral Pathol Oral Radiol Endod*. 2005; 99:225–30.
 16. Medina G, Casaos D, Jara J, Vera-lastra O, Fuentes M, Barile L, Salas M *Increased carotid artery intima-media thickness may be associated with stroke in primary antiphospholipid syndrome* 2012, available at ard.bmj.com

Gambaran radiografik panoramik aterosklerosis arteri karotis pada penderita diabetes mellitus tipe 2

ORIGINALITY REPORT

19%

SIMILARITY INDEX

16%

INTERNET SOURCES

8%

PUBLICATIONS

1%

STUDENT PAPERS

PRIMARY SOURCES

1	repositorio.unesp.br Internet Source	6%
2	journal.um-surabaya.ac.id Internet Source	2%
3	journal.ugm.ac.id Internet Source	2%
4	Imen Hammami, Lotfi Salhi, Salam Labidi. "Pathological voices detection using Support Vector Machine", 2016 2nd International Conference on Advanced Technologies for Signal and Image Processing (ATSIP), 2016 Publication	2%
5	journal.universitaspahlawan.ac.id Internet Source	1%
6	nanangadress.blogspot.com Internet Source	1%
7	Submitted to iGroup Student Paper	1%

8	Nurullah Ika Pujilestari. "HUBUNGAN KETERBUKAAN STATUS HIV DENGAN STIGMA DIRI PADA ORANG DENGAN HIV/AIDS", Media Husada Journal Of Nursing Science, 2021 Publication	1 %
9	eprints.ums.ac.id Internet Source	1 %
10	repository.upi.edu Internet Source	1 %
11	journal.unair.ac.id Internet Source	<1 %
12	elibrary.almaata.ac.id Internet Source	<1 %
13	moam.info Internet Source	<1 %
14	repository.usd.ac.id Internet Source	<1 %
15	Guldane Magat, Ali Riza Tuncdemir. "Assessment of Calcified Carotid Artery Plaques on Digital Panoramic Radiographs of Middle-aged and Older Asymptomatic Persons in a Turkish Subpopulation and Associated Risk Factors", Iranian Red Crescent Medical Journal, 2018 Publication	<1 %

16

Internet Source

<1 %

17

Wahyu Nur Pratiwi, Christina Dewi P. Adi
Husada Nursing Journal, 2020

Publication

<1 %

Exclude quotes Off

Exclude matches Off

Exclude bibliography On

Gambaran radiografik panoramik aterosklerosis arteri karotis pada penderita diabetes mellitus tipe 2

GRADEMARK REPORT

FINAL GRADE

/0

GENERAL COMMENTS

Instructor

PAGE 1

PAGE 2

PAGE 3

PAGE 4

PAGE 5

PAGE 6
