

Gambaran resorpsi tulang alveolar pada penderita asma dengan terapi steroid inhalasi

by Otty Ratna Wahjuni

Submission date: 02-Aug-2022 04:57PM (UTC+0800)

Submission ID: 1878037569

File name: n_resorpsi_tulang_alveolar_pada_penderita_asma_dengan_terapi.pdf (89.22K)

Word count: 2350

Character count: 14075

Research Report

Gambaran resorpsi tulang alveolar pada penderita asma dengan terapi steroid inhalasi

(Radiographic observation of alveolar bone resorption on asthmatic patient with inhaled steroid therapy)

Deasy Prawitasari Windhiaswari¹, Otty Ratna Wahyuni², Yunita Savitri²

¹ Mahasiswa Program Pendidikan Dokter Gigi

² Staf Pengajar Departemen Radiologi Kedokteran Gigi

Fakultas Kedokteran Gigi Universitas Airlangga

Surabaya-Indonesia

ABSTRACT

Background. Asthma is a chronic inflammatory condition of the airways characterized by hyperresponsiveness and episodic reversible symptoms of airflow obstruction. Inhaled steroids are established as the main management to reduce asthma symptom. However, inhaled steroid can cause adverse side effects in oral cavity such as periodontal disease. With intraoral radiographic examination, it can be shown as alveolar bone resorption. **Purpose.** The aim of this study was to obtain alveolar bone resorption in asthmatic patients with inhaled steroid therapy through bitewing technique radiographic observation. **Methods.** Thirty samples aged 18-30 years old, without systemic disease, not under orthodontic or any dental treatment, and have been using inhaled steroid for about one year (minimum) were recruited through purpose sampling to undergo the research. Periapical radiograph (bitewing technique) was done each on their posterior (first premolar, second premolar, first molar) maxilla and mandibula. The alveolar bone resorption was measured from distal and mesial of their tooth. The measurement then got the mean of the alveolar bone resorption. **Results.** Alveolar bone resorption occurred in almost tooth samples. **Conclusion.** There were resorption of alveolar bone in tooth sample. The magnitude of alveolar bone resorption was 1,8 mm.

Keywords : Alveolar bone resorption, Asthma, Inhaled steroid

Korespondensi (Correspondence) : Deasy Prawitasari Windhiaswari, Pendidikan Dokter Gigi, Fakultas Kedokteran Gigi Universitas Airlangga. Jln. Mayjend Prof. Dr. Moestopo No. 47, Surabaya, 60132, Indonesia. Email : deasy.windhiaswari@hotmail.com

PENDAHULUAN

Pemeriksaan radiografik telah banyak digunakan di bidang kedokteran gigi sebagai pemeriksaan penunjang untuk mendukung diagnosis, rencana perawatan dan evaluasi hasil perawatan karena dapat memberikan gambaran dalam rongga mulut yang tidak dapat terlihat secara klinis. Terdapat dua jenis pemeriksaan radiografik di bidang kedokteran gigi yaitu radiografik ekstraoral dan intraoral. Salah satu kelebihan pemeriksaan radiografik intraoral yang dilakukan dengan menempatkan film x-ray

dalam mulut pasien selama pajanan yaitu mampu menghasilkan gambaran radiografik gigi dan tulang alveolar yang detail¹. Pemeriksaan radiografik intraoral yang sering digunakan di kedokteran gigi yaitu radiografik periapikal, oklusal, dan bitewing^{1,2}.

Nama radiografik bitewing diambil dari teknik dasarnya, dimana pasien perlu mengigit sayap kecil yang melekat pada kemasan film intraoral. Indikasi klinis dari radiografik bitewing ini antara lain mendeteksi karies gigi, memonitor perkembangan dari karies gigi,

mengevaluasi restorasi, dan menilai status periodontal¹.

Penyakit periodontal dikenal sebagai suatu inflamasi dengan reaksi bakteri plak yang menyebabkan peradangan kronis, perdarahan gingival, peningkatan kedalaman poket, hingga terjadi resorpsi tulang alveolar atau *alveolar bone loss*³. Resorpsi tulang alveolar pada penyakit periodontal melibatkan faktor bakteri dan *host*. Produk bakteri menginduksi diferensiasi dari sel progenitor tulang menjadi osteoklas dan menstimulasi sel-sel gingival untuk mengeluarkan mediator radang yang memiliki dampak yang sama. Plak dan mediator radang juga dapat berpengaruh langsung pada osteoblas atau pada sel progenitor, sehingga terjadi penghambatan aktivitas dan jumlah osteoblas yang menyebabkan ketidakseimbangan metabolisme tulang⁴.

Penyakit saluran pernafasan, seperti asma, memiliki hubungan dengan status kesehatan jaringan periodontal. Hubungan antara asma dan penyakit periodontal ini dapat melibatkan baik aktivitas patologis dari sistem imun dan proses inflamasi, obat anti asma, atau interaksi antar keduanya³.

Asma merupakan penyakit kronik saluran nafas yang ditandai oleh penyempitan bronkus akibat adanya reaksi berlebih terhadap suatu perangsangan langsung/fisik maupun tidak langsung⁵. Akibat penyempitan bronkus tersebut, penderita menjadi sulit bernafas atau bahkan tidak bisa bernafas. Peristiwa ini bersifat sementara dan saluran pernafasan biasanya akan membuka lagi dengan pengobatan atau secara spontan.

Pengobatan untuk asma berpedoman pada *International British Thoracic Society* 1990 yang menyatakan obat-obatan antiinflamasi sebagai *gold standart* pengobatan asma dan terdiri dari bronkodilator, steroid, *beta-2 agonist*, *sodium cromoglycate* dan obat-obatan antikolinergik. Sebagian besar obat-obatan ini digunakan secara inhalasi dalam bentuk *inhaler* atau *nebulizer*^{6,7}. Saat ini, obat antiinflamasi yang sering digunakan untuk pasien asma adalah steroid inhalasi.

Beberapa studi menunjukkan bahwa obat inhalasi yang digunakan memiliki efek buruk pada kesehatan rongga mulut salah satunya yaitu menyebabkan penyakit periodontal⁷. Dosis inhalasi yang diterima oleh pasien asma, sebesar 10-15% akan mencapai paru-paru dan hampir 80% akan terdeposit di rongga mulut dan orofaring. Kondisi ini akan mempengaruhi rongga mulut sehingga

menyebabkan xerostomia yang dapat memicu terjadinya penyakit periodontal⁸. Dalam penelitian Santos tahun 2010 yang dilakukan pada 40 pasien asma laki-laki dan perempuan, diketahui bahwa terdapat peningkatan plak sebesar 70,5% serta peningkatan leukosit sebesar 51,8% yang diduga merupakan respon dari bakteri dalam rongga mulut yang meningkat⁹. Penumpukan bakteri ini dapat memicu terjadinya gingivitis yang dapat berlanjut ke periodontitis. Pada gambaran radiografik, periodontitis dapat dilihat dari diskontinyu lamina dura, pelebaran *periodontal space*, dan penurunan *alveolar crest*⁴. Penurunan atau resorpsi *alveolar crest* ditunjukkan dengan menurunnya kepadatan tulang penopang gigi dari *cemento enamel junction* hingga dasar resorpsi yang besarnya berbeda-beda tiap gigi maupun individu.

Berdasarkan uraian di atas maka penulis dalam skripsi ini akan membahas mengenai resorpsi tulang alveolar pada penderita asma dengan terapi steroid inhalasi menggunakan interpretasi foto radiografik *bitewing*.

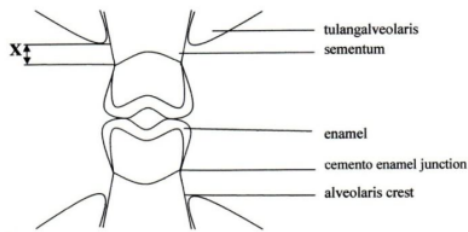
BAHAN DAN METODE

Penelitian yang dilakukan adalah penelitian observasional deskriptif dan dilakukan di UPF Radiologi Fakultas kedokteran Gigi Universitas Airlangga Surabaya. Penelitian ini menggunakan 30 sampel yang diambil menggunakan teknik *purpose sampling*. Sampel harus memenuhi kriteria sebagai berikut: (1) Penderita asma dengan terapi steroid inhalasi minimal 1 tahun; (2) berusia 18-30 tahun berjenis kelamin pria dan wanita; (3) tidak merokok, tidak sedang dalam perawatan ortodonsia dan tidak mempunyai penyakit sistemik; (4) Penderita dengan gigi regio posterior yaitu premolar pertama (P1), premolar kedua (P2) dan molar pertama (M1) permanen yang masih lengkap rahang atas dan bawah tanpa dibedakan kanan dan kiri; (5) Penderita kooperatif (dapat diwawancarai dan sehat secara psikologis) dan bersedia menjadi subjek penelitian.

Pada penelitian ini alat dan bahan yang digunakan adalah film periapikal ukuran 3 x 4 cm, dental X-ray unit, penggaris dan jangka, kaca mulut, *film viewers*, larutan *fixer* dan *develop* dan X-ray film holder.

Hasil foto *bitewing* diperiksa oleh 3 orang pengamat, diukur besar resorpsi tulang alveolar yang terjadi dari *cemento enamel junction* ke dasar resorpsi tulang alveolar

dengan menggunakan penggaris dan jangka. Hasil yang didapat kemudian dirata-rata dan dilakukan uji deskriptif



Gambar 1. Cara pengukuran resorpsi tulang alveolar

12
HASIL

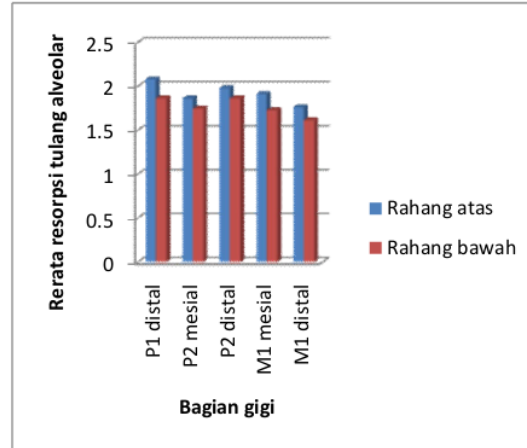
Berdasarkan penelitian yang dilakukan, didapatkan hasil sebagai berikut:

Tabel 1. Hasil uji statistik deskriptif

Gigi	Rhg	Sisi	Min	Max	Rerata	Standar Deviasi
P1	Atas	Distal	1,5 mm	3,0 mm	2,08	0,41695
P1	Bawah	Distal	1,5 mm	3,0 mm	1,86	0,41384
P2	Atas	Mes	1,5 mm	3,0 mm	1,86	0,45359
P2	Atas	Distal	1,5 mm	3,0 mm	1,91	0,44496
P2	Bawah	Mes	1,5 mm	3,0 mm	1,75	0,43052
P2	Bawah	Distal	1,5 mm	3,0 mm	1,86	0,41384
MI	Atas	Mes	1,5 mm	3,0 mm	1,91	0,47495
MI	Atas	Distal	1,5 mm	3,0 mm	1,76	0,38804
MI	Bawah	Mes	1,5 mm	3,0 mm	1,73	0,34072
MI	Bawah	Distal	1,5 mm	2,0 mm	1,61	0,21509

Dari tabel diatas, dapat dilihat bahwa resorpsi tulang alveolar yang terjadi pada penderita asma melebihi normal dengan rerata keseluruhan 1,8 mm. Resorpsi tertinggi terjadi pada gigi premolar pertama sisi distal rahang

atas sebesar 2,0833 mm dan terendah terjadi pada gigi molar pertama rahang bawah sebesar 1,6167 mm. Secara ringkas, besar resorpsi tulang yang terjadi dapat dilihat dalam grafik berikut:



Grafik 1. Grafik rerata resorpsi tulang alveolar pada penderita asma dengan terapi steroid inhalasi

PEMBAHASAN

Hasil analisa data yang dilakukan (Tabel 1) menunjukkan bahwa terdapat resorpsi tulang alveolar melebihi normal pada penderita asma dengan terapi steroid inhalasi di seluruh bagian gigi yang diteliti oleh peneliti dengan resorpsi tulang alveolar terbesar yaitu 3 mm. Rata-rata resorpsi untuk setiap gigi baik rahang atas maupun bawah tidak terlalu berbeda secara signifikan atau berada pada kisaran 1,6 mm hingga 2 mm. Resorpsi tulang yang terlihat tidak terlalu besar. Hal ini dapat disebabkan karena penggunaan obat steroid inhalasi dalam dosis rendah hanya digunakan pada saat timbul gejala asma dengan tingkat kekambuhan kurang dari dua kali seminggu dan kandungan inhalasi yang ada pada setiap sampel berbeda. Sehingga periodontitis baru terjadi pada jaringan lunak yang berupa akumulasi plak supragingiva dan hilangnya perlekatan antara gigi dengan ligamen periodontal. Pada tahap awal terjadinya periodontitis ini, resorpsi tulang alveolar belum terlihat pada gambaran radiografik.

Dari grafik 1 dapat dilihat bahwa resorpsi tertinggi terdapat pada gigi premolar pertama sisi distal rahang atas sebesar 2,0833 mm. Resorpsi yang terjadi pada molar pertama rahang atas molar pertama rahang bawah tidak

terlalu besar dibandingkan dengan premolar pertama dan kedua. Hal ini kemungkinan dapat disebabkan oleh pusat pengunyahan yang terletak pada gigi molar pertama rahang bawah sehingga proses cleansing dari saliva berfungsi lebih baik¹⁰. Selain itu, adanya muara duktus kelenjar parotid di depan gigi molar kedua menyebabkan gigi molar pertama memiliki *self-cleansing* yang lebih baik dari pada premolar pertama dan premolar kedua¹¹. Dengan adanya *self-cleansing* yang baik, maka proses akumulasi plak dapat diminimalisir.

Pada rahang atas, resorpsi yang terjadi lebih besar dibandingkan rahang bawah. Hal ini dapat disebabkan oleh karena ketebalan korteks pada rahang atas lebih tipis dibandingkan dengan rahang bawah. Dengan adanya gangguan absorpsi kalsium di intestinal dan reabsorpsi kalsium di tubulus ginjal yang mempengaruhi metabolise tulang, maka ketebalan korteks pada tulang alveolar juga menurun sehingga menyebabkan resorpsi tulang alveolar. Pada rahang atas yang mempunyai ketebalan lebih tipis dari rahang bawah, penurunan ketebalan korteks terjadi lebih besar.

Periodontitis pada penderita asma dapat terjadi akibat penyakit asma itu sendiri dan obat anti asma yang dikonsumsi. Pada penelitian Ryberg, Moller dan Erricson pada tahun 2001 menyebutkan bahwa efek yang ditimbulkan dari obat anti asma yang dikonsumsi lebih besar dibandingkan dengan efek penyakit asma itu sendiri.

Efek pada rongga mulut yang diakibatkan oleh obat anti asma dipengaruhi oleh dosis yang digunakan serta durasi pemakaian¹². Dosis inhalasi yang diterima oleh penderita asma, sebesar 10-15% akan mencapai paru-paru dan hampir 80% akan terdeposit di rongga mulut dan orofaring. Sebanyak 80% steroid inhalasi yang terdeposit dalam rongga mulut akan tertelan dan beredar dalam pembuluh darah seperti steroid oral. Dari dosis ini, efek samping yang ditimbulkan dapat berupa penurunan *flow rate* saliva, perubahan komposisi saliva, supresi kelenjar adrenal dan terganggunya absorpsi dan reabsorpsi kalsium yang mempengaruhi pembentukan tulang¹³. Penurunan *flow rate* saliva menyebabkan penurunan biosintesis dari substansi biologis yang terdapat dalam saliva. Hal ini menyebabkan fungsi anti bakteri, anti fungal, anti virus menurun dan *buffering* terganggu sehingga menimbulkan akumulasi plak yang dapat menimbulkan gingivitis dan berlanjut menjadi periodontitis. Akumulasi plak juga

dapat terjadi akibat perubahan komposisi saliva berupa penurunan sIgA. Penurunan sIgA yang berperan sebagai pertahanan utama bagi mukosa rongga mulut dan memiliki peranan penting dalam membatasi terjadinya penyakit periodontal, dapat meningkatkan kemungkinan bagi penderita asma untuk menderita penyakit periodontal. Selain itu, perubahan respon imun pada penderita asma berupa peningkatan IgE juga dapat menyebabkan destruksi jaringan periodontal¹⁴. Perubahan komposisi pada saliva berupa peningkatan kadar kalsium dan fosfor dari saliva yang disekresi oleh kelenjar submaksila dan kelenjar parotis, dapat menyebabkan peningkatan prevalensi kalkulus sehingga mengakibatkan penyakit periodontal³.

SIMPULAN

Setelah dilakukan penelitian mengenai gambaran resorpsi tulang alveolar pada penderita asma dengan terapi steroid inhalasi di regio posterior (P1, P2, M1) rahang atas dan bawah, didapatkan kesimpulan bahwa terdapat gambaran radiografik resorpsi tulang alveolar pada penderita asma dengan terapi steroid inhalasi yang diteliti dengan rerata yaitu sebesar 1,8 mm.

DAFTAR PUSTAKA

1. White, SC & Pharoah, MJ. 2000. *Oral Radiology : Principles and Interpretations*. 4th ed. Missouri. Mosby-Year Book Inc. pp. 150-4, 180-92.
2. Whaites E. 2003. *Essentials of Dental Radiography and Radiology*. 3rd Ed. London. Churchill Livingstone. pp. 279
3. Yaghobee S, Paknejad M. & Khorsand. 2008. *Association between Asthma and Periodontal Disease*. Journal of Dentistry, Tehran University of Medical Sciences. Vol. 5. No.2. pp. 47-50.
4. Carranza, F.A. 2002. *Clinical Periodontology*. 9th ed. Philadelphia. W.B.Saunders Co. pp. 245-50.
5. Oemiati R, Sihombing M & Qomariah. 2010. *Faktor-faktor yang Berhubungan dengan Penyakit Asma*. Media Litbang Kesehatan. Vol. XX. No. 1. Hal. 41-2.
6. Thomas MS, Parolia A, Kundabala M, Vikram M. 2010. *Asthma and Oral Health: A Review*. Australian Dental Journal. vol. 55, pp. 128-33.

7. Godara N, Godara R & Khullar M. 2011. *Impact of Inhalation Therapy on Oral Health*. Lung India. Vol.28. No.4. pp. 272-5.
8. David, BA, Bielory, L, Derendorf, H, Dluhy, R, Colice, G, Szeffler, S. 2003. *Inhaled corticosteroids: Past Lessons and Future Issues*. Supplement to The Journal of Allergy and Clinical Immunology. Vol. 112. No. 3. pp. 15-20
9. Santos NC, Jamelli S, Costa L, Filho B, Medeiros D, Rizzo JA, Sarinho E. 2011. *Assesing Caries, Dental Plaque and Salivary Flow in Asthmatic Adolescents Using Inhaled Corticosteroids*. Allergologia et immunopathologia. Retrieved May 22 2012. From www.elsevier.es/ai.
10. Surjanto, E & Purnomo, J. 2010. *Mekanise Seluler dalam Patofisiologi Asma dan Rinitis*. Diakses pada 5 Juli 2012. Dari www.askep.net.
11. Wood C & Blackburn S. 2008. *Anatomy Questions for the MCRS*. 1st ed. USA. Blackwell Publishing. p 149.
12. Zainal A. Y., Salmah K. 1992. *Periodontologi*. Universiti Malaya, Kuala Lumpur. Diakses pada 26 Mei 2012. Dari A-HealthyMe.com.
13. Schulman JD, Nunn ME, Taylor SE, Hidalgo FR. 2003. *The Prevalence of Periodontal Related Change in Adolescents with Asthma: Results of Third ANuual National Health and Nutrition Examination Survey*. Pediatric Dentistry. Vol. 25. No. 3. pp: 279-83.
14. Hyppa TM, Koivikko A, Paunio KU .1979. *Studies on Periodontal Conditions in Asthmatic Children*. Acta Odontol Scand. Vol. 37. pp. 15-20

Gambaran resorpsi tulang alveolar pada penderita asma dengan terapi steroid inhalasi

ORIGINALITY REPORT

13%

SIMILARITY INDEX

10%

INTERNET SOURCES

5%

PUBLICATIONS

0%

STUDENT PAPERS

PRIMARY SOURCES

1	mydentistdiary.blogspot.com Internet Source	2%
2	A D Santoso, F B Cahyono, I Suwondo, Arleiny, B B Harianto. "Microstrip Antenna Design with Array Rectangular Patch 2x2 for Ship Radar at 2.2 GHz", Journal of Physics: Conference Series, 2021 Publication	1%
3	rsujournals.rsu.ac.th Internet Source	1%
4	Petr Gebauer. "'Schizophrenic' behavior of zones in capillary zone electrophoresis: Explanation of an old problem", Electrophoresis, 05/1998 Publication	1%
5	id.scribd.com Internet Source	1%
6	text-id.123dok.com Internet Source	1%

7	Magdy Mahmoud Emara, Hussain Abdulallah Yamany, Sally Awad, Tarek A. Elshazly, Ali Shamaa. "Do dental procedures affect lung function and arterial oxygen saturation in asthmatic patients?", Egyptian Journal of Chest Diseases and Tuberculosis, 2013 Publication	1 %
8	journal.unair.ac.id Internet Source	1 %
9	repository.unair.ac.id Internet Source	1 %
10	Wulan Panelewen. "Gambaran Pencabutan Gigi Permanen di Puskesmas Bitung Barat Kecamatan Maesa Kota Bitung Tahun 2012", e-GIGI, 2013 Publication	1 %
11	e-journal.unair.ac.id Internet Source	1 %
12	jim.unsyiah.ac.id Internet Source	1 %
13	ocs.unud.ac.id Internet Source	1 %
14	pt.scribd.com Internet Source	<1 %
15	www.ejournal.unibba.ac.id Internet Source	<1 %

16

zombiedoc.com

Internet Source

<1 %

17

es.scribd.com

Internet Source

<1 %

Exclude quotes Off

Exclude matches Off

Exclude bibliography On

Gambaran resorpsi tulang alveolar pada penderita asma dengan terapi steroid inhalasi

GRADEMARK REPORT

FINAL GRADE

/0

GENERAL COMMENTS

Instructor

PAGE 1

PAGE 2

PAGE 3

PAGE 4

PAGE 5
