

Pengukuran antegonial index wanita postmenopause dengan osteoporosis pada radiografik panoramik

by Otty Ratna Wahjuni

Submission date: 03-Aug-2022 10:46AM (UTC+0800)

Submission ID: 1878283203

File name: 18._Pengukuran_antegonial_index_wanita_postmenopause_dengan.pdf (106.75K)

Word count: 2959

Character count: 18514

Research Report

Pengukuran *antegonial index* wanita *postmenopause* dengan osteoporosis pada radiografik panoramik

(Antegonial index measurement in panoramic radiographs on postmenopause women with osteoporosis)

Artesya Meidiyana¹, Otty Ratna Wahyuni², Eha Renwi Astuti²

¹Mahasiswa S1 Pendidikan Dokter Gigi

²Staf Pengajar Departemen Radiologi

Fakultas Kedokteran Gigi Universitas Airlangga
Surabaya – Indonesia

ABSTRAK

Latar Belakang: Radiografik panoramik digunakan untuk mengidentifikasi kelainan struktur tulang rahang dan berbagai penyakit rongga mulut serta manifestasi penyakit sistemik di rongga mulut. Ketebalan korteks mandibula dapat diukur dengan menggunakan metode *morphometric* yaitu *Antegonial Index* (AI). AI didapat dengan mengukur ketebalan korteks mandibula pada garis tegak lurus terhadap kortikal mandibula dengan garis singgung perbatasan anterior ramus. Penurunan ketebalan korteks mandibula merupakan indikasi adanya penurunan massa tulang wanita *postmenopause* dengan osteoporosis. **Tujuan:** Studi ini bertujuan untuk mengetahui besar AI wanita *postmenopause* pada radiografik panoramik. **Metode:** Pada penelitian ini, dilakukan DXA pada 36 wanita *postmenopause* dan didapatkan 18 subjek wanita *postmenopause* osteoporosis dan 18 subjek wanita *postmenopause* tanpa osteoporosis. Kemudian seluruh subjek difoto panoramik dan dilakukan pengukuran AI. **Hasil:** Besar ketebalan korteks mandibula wanita *postmenopause* dengan osteoporosis adalah 3,48 mm dan wanita *postmenopause* tanpa osteoporosis adalah 4,2 mm. **Kesimpulan:** Wanita *postmenopause* dengan osteoporosis memiliki nilai AI yang lebih kecil daripada wanita *postmenopause* tanpa osteoporosis.

Kata kunci : *antegonial index*, ketebalan korteks mandibula, wanita *postmenopause*, radiografik panoramik

ABSTRACT

Background: Panoramic radiographs is being used to identify structural abnormalities of the jaw bones and various oral diseases and systemic disease manifestations in the oral cavity. *Antegonial index* was measured by the mandibular cortical thickness on the line perpendicular to the mandibular cortical at the intersection with the tangent line to the anterior border of the branch. The decrease of cortical mandible thickness is an indication of a decrease in bone mass of *postmenopause* women with osteoporosis. **Purpose:** The study analyze the AI value of *postmenopause* women in panoramic radiographic. **Methods:** 36 *postmenopause* women patients were evaluated by DXA and obtained 18 female subjects *postmenopause* women with osteoporosis and 18 subjects *postmenopause* women without osteoporosis. **Result:** The mandibular cortical thickness of *postmenopause* women with osteoporosis was 3.48 mm and *postmenopause* women without osteoporosis was 4.2 mm. **Conclusions:** *Postmenopause* osteoporotic women have smaller values of *antegonial index*.

Key word: *Antegonial index*, mandibular cortical thickness, *postmenopause* women, panoramic radiograph

5
Korespondensi (*correspondence*) : Artesya Meidiyana, Mahasiswa Program Pendidikan Dokter Gigi, Fakultas Kedokteran Gigi Universitas Airlangga Jl. Prof. Dr. Moestopo No. 47 Surabaya 60132, Indonesia. Email : artesyameidiyana@yahoo.com

PENDAHULUAN

Radiografik panoramik, juga dikenal sebagai *pantomography*, dapat menghasilkan gambar tomografi tunggal struktur wajah termasuk kedua lengkung rahang atas dan mandibula serta struktur pendukungnya. Penggunaan radiografik panoramik di kedokteran gigi adalah untuk mengevaluasi trauma rahang terutama mandibular, mengevaluasi molar ketiga dan sekitarnya, melihat patologi rahang, mengevaluasi anomali perkembangan gigi, pemeriksaan skrining, serta visualisasi daerah mandibula, ramus, sendi mandibula, dan sinus maksilaris (Karjodkar, 2006; Othman, 2010). Radiografik panoramik juga mampu mengidentifikasi struktur tulang rahang yang disebabkan karena penyakit sistemik, antara lain diabetes mellitus, *osteodystrophy renal* (Watanabe, 2008), lesi aterosklerotik arteri karotis (Henriques, 2011), dan diharapkan dapat berguna untuk deteksi dini osteoporosis (Persson et al., 2002).

Prevalensi osteoporosis di Indonesia cukup tinggi, yaitu mencapai 53.6% pada kelompok wanita dan 38% pada kelompok pria di atas 70 tahun, dan 18-36% pada wanita dan 20-27% pada pria di bawah usia 70 tahun (Rachman & Setiyohadi, 2007).

Osteoporosis didefinisikan sebagai penyakit sistemik yang ditandai dengan berkurangnya massa tulang sehingga mengganggu mikro jaringan tulang yang meningkatkan kerapuhan tulang dan berisiko patah tulang (Lee dan White, 2005). Bentuk umum dari osteoporosis adalah osteoporosis primer yang mencakup lebih dari 70% kasus osteoporosis (Dragio, et al, 2010). Penyusutan terjadi sekitar 3% pertahun dan akan berlangsung terus hingga 5-10 tahun pasca menopause. Bila tidak ditangani, osteoporosis dapat mengakibatkan patah tulang, cacat tubuh, bahkan timbul komplikasi hingga terjadi kematian (Tandra, 2009).

Pemeriksaan dasar yang paling utama untuk memantau osteoporosis dilakukan dengan menggunakan *dual-energy x-ray absorptiometry* (DXA) (Ledgerton, 1999). Namun, pada pemeriksaan densitas tulang

17
dengan alat tersebut dibutuhkan biaya yang relatif lebih mahal, oleh karena itu pemeriksaan dengan menggunakan radiografik panoramik dapat digunakan sebagai alternatif untuk mendeteksi terjadinya osteoporosis.

Pemeriksaan *antegonial index* dilakukan terpisah pada sisi rahang bawah kanan dan kiri yang diukur. Untuk *antegonial index*, ketebalan korteks mandibula diukur pada garis tegak lurus ke perbatasan inferior korteks mandibula di persimpangan dengan garis singgung pada anterior perbatasan ramus. *Antegonial index* memiliki beberapa kelebihan dibanding dengan pengukuran kuantitatif lainnya, yaitu antegonial memiliki ketebalan yang lebih besar dibanding dengan gonion sehingga lebih mudah untuk diukur. Garis endosteal yang ada tegas dan mudah ditemukan. *Antegonial index* juga merupakan index yang paling konsisten keberadaannya (Ledgerton, 1999). Telah diteliti bahwa terdapat perbedaan yang signifikan pada sudut antegonial mandibular antara massa tulang normal dibandingkan osteoporosis, sehingga pengukuran regio antegonial mandibula dapat digunakan sebagai indikator osteoporosis (Gosh, 2010). Namun, pemeriksaan *antegonial index* di Indonesia belum pernah dilakukan maka perlu adanya penelitian lebih lanjut mengenai pemeriksaan ini.

Berdasarkan latar belakang di atas, penulis ingin mengetahui besar *antegonial index* pada wanita postmenopause dengan osteoporosis ditinjau dari radiografi panoramik sehingga dapat dijadikan deteksi awal osteoporosis dan dapat digunakan sebagai panduan penelitian selanjutnya.

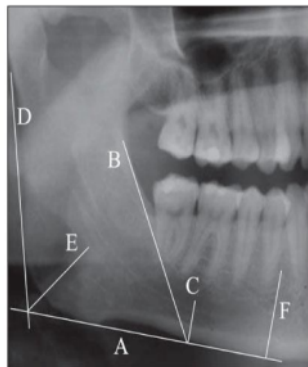
2 BAHAN DAN METODE

Jenis penelitian yang dilakukan adalah penelitian observasional deskriptif. Jumlah sampel dalam penelitian ini adalah 18 wanita postmenopause dengan osteoporosis dan 18 wanita postmenopause tanpa osteoporosis. Kriteria wanita postmenopause ialah telah mengalami menopause atau tidak mengalami menstruasi lebih dari satu tahun sesuai

diagnose hasil laboratorium. Subjek pada penelitian ini telah memenuhi kriteria penelitian dan diberi

penjelasan prosedur penelitian serta menandatangani informed consent di Klinik Pramita.

Radiografik panoramik digunakan dalam penelitian ini untuk melihat seluruh region di rongga mulut. Film diproses secara digital di Klinik Pramita. Hasil radiografik panoramic diamati dan dibaca oleh 3 orang pengamat yaitu peneliti utama dan 2 orang dosen pembimbing. Kemudian pada radiografik tersebut dilakukan pengukuran terhadap *antegonial index*. Hasil radiografik panoramik diletakkan pada plastik transparan yang kemudian diamati serta dibaca oleh peneliti utama dan dosen pembimbing



Gambar 1. Pengukuran *Antegonial Inde*

Gambaran *antegonial index* pada radiografik panoramik didapatkan dengan mengukur ketebalan korteks mandibula pada garis tegak lurus terhadap kortikal mandibula dengan garis singgung perbatasan anterior ramus. Dari gambar 1, garis A merupakan garis singgung ke bagian bawah mandibula. Garis B merupakan garis singgung ke perbatasan anterior dari cabang, dimana garis C tegak lurus terhadap garis A pada persimpangan garis B dengan bagian bawah mandibula. Garis D merupakan garis singgung ke perbatasan posterior dari cabang. Garis E ditarik dari sudut antara garis D dan A. Garis F tegak lurus terhadap garis A di tengah *foramen mentale*.

Data hasil penelitian dianalisis dengan menggunakan uji normalitas Kolmogorof Smirnov untuk menentukan distribusi data normal atau tidak. Kemudian dilakukan uji homogenitas One Way Anova. Independent T-Test dilakukan pada distribusi data normal dan apabila distribusi data diketahui tidak normal maka dilakukan Mann Whitey U Test.

Osteoporosis ditandai dengan hasil tes T-score BMD kurang dari -2,5 SD dan tidak menderita osteoporosis dengan T-score BMD lebih dari -1 SD.

HASIL

Hasil penelitian menunjukkan perbedaan yang signifikan antara nilai *antegonial index* pada wanita postmenopause dengan osteoporosis dan wanita postmenopause tanpa osteoporosis. Penelitian ini diamati oleh tiga orang, yaitu peneliti utama dan dua dosen pembimbing.

Berdasarkan tabel 1, dapat dilihat bahwa pada presentase hasil pengamatan nilai *antegonial index* pada wanita postmenopause tanpa osteoporosis didapatkan bahwa nilai pada bagian kanan 4,26 mm dan kiri 4,18 mm. Sedangkan pada hasil pengamatan nilai *antegonial index* pada wanita postmenopause osteoporosis didapatkan bahwa nilai pada bagian kanan 3,6 mm dan kiri 3,35 mm. Dari hasil pengamatan didapat nilai rata-rata *antegonial index* pada wanita postmenopause osteoporosis adalah 3,48 mm sedangkan pada wanita postmenopause tanpa osteoporosis didapatkan nilai rata-ratanya 4,2 mm.

Tabel 1. Hasil pengamatan *Antegonial Index* pada wanita postmenopause osteoporosis dan tanpa osteoporosis.

| Jenis Pasien | Hasil Pemeriksaan (mm) | | Rata-Rata |
|--------------------|------------------------|------|-----------|
| | Kanan | Kiri | |
| Osteoporosis | 3.6 | 3.35 | 3.48 |
| Tanpa Osteoporosis | 4.26 | 4.18 | 4.2 |

Tabel 2. Distribusi persentase kelompok nilai *antegonial index* pada wanita postmenopause osteoporosis dan tanpa osteoporosis

| Nilai <i>Antegonial</i> <i>Index</i> (mm) | Osteoporosis | | Tanpa Osteoporosis | |
|---|--------------|----------------|--------------------|----------------|
| | Jumlah | Persentase (%) | Jumlah | Persentase (%) |
| 2-2,99 | 1 | 5,5 | 1 | 5,5 |
| 3-3,99 | 8 | 44,4 | 4 | 22,2 |
| 4-4,99 | 7 | 39 | 7 | 39 |
| 5-5,99 | 2 | 11,1 | 5 | 27,8 |
| 6-6,99 | - | 5 | 1 | 5,5 |
| Total | 18 | 100 | 18 | 100 |

Berdasarkan tabel 2, dapat dilihat bahwa pada persentase terbesar hasil pengamatan nilai *antegonial index* pada wanita postmenopause osteoporosis adalah 44,4% dengan kelompok 3-3,99 mm dengan jumlah 8 sampel. Sedangkan persentase terkecil hasil pengamatan nilai *antegonial index* pada wanita postmenopause osteoporosis adalah 5,5% dengan kelompok nilai 2-2,99 mm dengan jumlah 1 sampel.

Untuk persentase terbesar hasil pengamatan nilai *antegonial index* pada wanita postmenopause normal adalah 39% dengan kelompok nilai 4-4,99 mm dengan jumlah 7 sampel. Sedangkan persentase terkecil adalah 5,5% dengan kelompok nilai 2-2,99 mm dan kelompok nilai 6-6,99 mm dengan masing-masing jumlah 1 sampel.

Tabel 3. Uji Normalitas Kanan Kiri

| Sig. | Tanpa Osteoporosis | Tanpa Osteoporosis |
|-------|--------------------|--------------------|
| Kanan | 0.508 | 0.734 |
| Kiri | 0.612 | 0.269 |

Pada tabel 3 menunjukkan bahwa pada wanita postmenopause dengan osteoporosis diperoleh nilai sig. pada bagian kanan wanita dengan osteoporosis = 0.508, pada bagian kiri wanita dengan osteoporosis = 0.612, pada bagian kanan wanita tanpa osteoporosis = 0.734 dan pada bagian kiri wanita tanpa osteoporosis = 0.269. Karena sig. > 0.05 maka dapat disimpulkan distribusi nilai normal dan dapat dilanjutkan ke perhitungan *one way anova* untuk menentukan persamaan data perhitungan nilai *antegonial index* pada bagian kanan dan kiri mandibula.

Tabel 4. Uji One Way Anova nilai antegonial index pada bagian kanan dan kiri

| | Osteoporosis | Tanpa Osteoporosis |
|----------|--------------|--------------------|
| Sig. | 0.341 | 0.785 |
| F hitung | 0.934 | 0.075 |

Dari tabel 4 diatas, diperoleh nilai F hitung = 0.934 dan sig. 0.341 pada wanita postmenopause dengan osteoporosis. Karena sig. > daripada 0.05 (H0 diterima), maka dapat disimpulkan tidak ada perbedaan perhitungan pada bagian kanan dan kiri mandibula. Pada wanita postmenopause tanpa osteoporosis, diperoleh nilai F hitung = 0.075 dan sig. 0.785. Karena sig. > daripada 0.05 (H0 diterima), maka dapat disimpulkan tidak ada perbedaan perhitungan pada bagian kanan dan kiri mandibula. Maka dapat diambil kesimpulan bahwa data hasil pengamatan dari bagian kanan dan kiri mandibula dapat dirata-rata.

Tabel 5. Nilai sig. Uji Normalitas Kolmogrov-Smirnov pada wanita postmenopause dengan osteoporosis dan tanpa osteoporosis

Tabel 5 menunjukkan bahwa pada wanita postmenopause dengan osteoporosis diperoleh nilai sig. pada pengamat I = 0.426, pengamat II = 0.430, dan pengamat

| | Osteoporosis | Tanpa Osteoporosis |
|--------------|--------------|--------------------|
| Pengamat I | 0.426 | 0.991 |
| Pengamat II | 0.430 | 0.991 |
| Pengamat III | 0.998 | 0.994 |

III = 0.998. Karena sig. > 0.05 maka dapat disimpulkan distribusi nilai normal dan dapat dilanjutkan ke perhitungan *one way anova* untuk menentukan persamaan perhitungan penelitian antara pengamat I, pengamat II, dan pengamat III. Pada wanita postmenopause tanpa osteoporosis atau normal, diperoleh nilai sig. pada pengamat I = 0.991, pengamat II = 0.991, dan pengamat III = 0.994. Karena sig. > 0.05 maka dapat disimpulkan distribusi nilai normal dan dapat dilanjutkan ke perhitungan *one way anova* untuk menentukan persamaan perhitungan

penelitian antara pengamat I, pengamat II, dan pengamat III.

Tabel 6. Hasil perhitungan statistik *one-way anova* pada wanita postmenopause dengan osteoporosis dan tanpa osteoporosis

| | Osteoporosis | Normal |
|----------|--------------|--------|
| F hitung | 7.476 | 3.079 |
| Sig. | 0.001 | 0.055 |

Pada wanita postmenopause dengan osteoporosis, diperoleh nilai F hitung = 7.476 dan nilai F tabel = 2.183. Karena nilai F hitung > F tabel (H_0 diterima), maka dapat disimpulkan tidak terdapat perbedaan perhitungan pada pengamat satu, dua, dan tiga. Tidak ada perbedaan perhitungan pada pengamat satu, dua, dan tiga. Maka dapat diambil kesimpulan bahwa data hasil pengamatan dari pengamat I dapat digunakan sebagai hasil penelitian karena data hasil pengamatan dari pengamat II dan III kurang lebih sama (tabel 6).

Tabel 7. Sig. pada uji *Independent T-Test*

| | Independent T-Test |
|------|--------------------|
| Sig. | 0.01 |

Dari tabel 7 diperoleh nilai sig. = 0.010. Nilai sig. < 0.05 (H_0 ditolak) maka terdapat perbedaan signifikan antara nilai *antegonial index* pada wanita postmenopause dengan osteoporosis dan tanpa osteoporosis.

PEMBAHASAN

Radiografik panoramik merupakan salah satu radiografik ekstra oral yang menghasilkan gambaran struktur fasial termasuk mandibula, ramus, sendi mandibula, dan sinus maksilaris (Karjodkar, 2006; Othman, 2010). Radiografik panoramik juga mampu mengidentifikasi struktur tulang rahang yang disebabkan oleh penyakit sistemik, antara lain diabetes mellitus, *osteodystrophy renal* (Watanabe, 2008), lesi ateromatosa arteri karotis (Henriques, 2011), dan diharapkan dapat berguna untuk deteksi dini osteoporosis (Persson et al., 2002). Salah satu pemeriksaan

menggunakan radiografik panoramik adalah *antegonial index*.

Berdasarkan hasil penelitian, nilai rata-rata *antegonial index* pada wanita postmenopause osteoporosis adalah 3,48 mm sedangkan nilai rata-rata *antegonial index* pada wanita postmenopause tanpa osteoporosis adalah 4,2 mm (tabel 5.1). Didapatkan nilai *antegonial index* tertinggi sebanyak 8 sampel pada wanita postmenopause osteoporosis dengan hasil 44.4% pada rentang 3-3.99 mm. Sedangkan terdapat 7 sampel wanita postmenopause tanpa osteoporosis dengan hasil 39% pada rentang 4-4.99 mm. *Antegonial index* sendiri memiliki nilai normal $\geq 3,2$ mm (Ledgerton et al, 1999).

Perhitungan statistik menunjukkan adanya perbedaan yang signifikan antara nilai *antegonial index* wanita postmenopause osteoporosis dan tanpa osteoporosis. Sebagaimana telah dinyatakan oleh Ledgerton, nilai *antegonial index* wanita postmenopause penderita osteoporosis memiliki nilai yang lebih rendah dibandingkan dengan yang tanpa osteoporosis (Ledgerton 1999).

Pada penelitian ini, nilai *antegonial index* pada pasien osteoporosis sebesar 3,48 mm, lebih rendah dibandingkan dengan pasien tanpa osteoporosis yaitu sebesar 4,2 mm. Nilai *antegonial index* wanita postmenopause dengan osteoporosis dan wanita postmenopause tanpa osteoporosis juga berada pada kelompok nilai yang berbeda, dimana kelompok wanita postmenopause tanpa osteoporosis memiliki nilai yang lebih besar yaitu 4-4.99 mm. Sedangkan kelompok wanita postmenopause osteoporosis memiliki nilai 3-3.99 mm. Hal ini dapat terjadi karena osteoporosis merupakan penyakit skeletal dimana massa tulang berkurang, mikro jaringan terganggu, dan kerapuhan tulang meningkat (Lee dan White, 2005). Pada pasien osteoporosis terjadi erosi pada korteks mandibula sehingga didapatkan nilai *antegonial index* yang lebih kecil dibandingkan pasien tanpa osteoporosis. Ketebalan korteks dapat berguna sebagai parameter untuk mengevaluasi keropos tulang, dan porositas dari tulang kortikal

mandibula adalah parameter yang paling sering dipelajari (Ledgerton et al., 1999).

Penelitian lain pada wanita postmenopause menunjukkan bahwa besar nilai *antegonial index* menghasilkan korelasi positif antara *antegonial index* dan BMD. *Antegonial index* dievaluasi berdasarkan perbedaan usia, jenis kelamin, dan kelas gigi sosial (Ledgerton et al., 1999).

Pada penelitian ini, hasil pengamatan yang dilakukan sesuai dengan sebuah studi dari 52 wanita edentulous bahwa nilai *antegonial index* yang diukur pada panoramik radiografik menunjukkan nilai yang lebih rendah pada kelompok dengan osteoporosis. Pengukuran wilayah antegonial adalah metode yang berguna untuk mengidentifikasi risiko osteoporosis (Dutra, 2006).

Pada penelitian sebelumnya yang dilakukan di Jepang, dilaporkan sebuah penurunan yang besar dalam ketebalan tulang antegonial dan resorpsi yang lebih rendah pada kalangan wanita postmenopause melalui pengamatan antegonial index terhadap 312 radiografi panoramik dilihat dari jenis kelamin dan usia (Dutra, 2006). Studi pada pengukuran tulang kortikal di wilayah antegonial telah menunjukkan bahwa penurunan ketebalan tulang kortikal di wilayah gonial, khususnya di kalangan perempuan, dapat berhubungan dengan osteoporosis (Dagistan dan Bilge, 2010).

Berdasarkan hasil penelitian ini terbukti bahwa pasien wanita postmenopause dengan osteoporosis memiliki nilai *antegonial index* yang lebih rendah dibandingkan dengan tanpa osteoporosis melalui pengamatan radiografik panoramik. Hasil penelitian tersebut dapat membuktikan bahwa radiografik panoramik dapat digunakan sebagai indikator awal osteoporosis. Sebagaimana telah dinyatakan oleh Taguchi et al bahwa ketebalan dan morfologi korteks pada radiografik panoramik dapat digunakan untuk indikator awal osteoporosis (Taguchi et al, 1996).

DAFTAR PUSTAKA

1. Dagistan, S dan Bilge, OM. 2010. Comparison of antegonial index, mental index, panoramic mandibular index and mandibular cortical index values in the panoramic radiographs of normal males and male patients with osteoporosis. *Dentomaxillofac Radiol.* 39(5): 290–294. PMID: PMC3520250
2. Dutra, V. Devlin H, Susin C, Yang J, Horner K, Fernandes ARC. *Mandibular morphological changes in low bone mass edentulous females: evaluation of panoramic radiographs oral surgery, oral medicine, oral pathology, oral radiology, and endodontology.* 2006. Vol. 102(5):663-668
3. Henriques, João César Guimarães; Kreich, Eliane Maria; Baldani, Márcia Helena; Luciano, Mariely; Castilho, Julio Cezar de Melo; Moraes, Luiz Cesar de. 2011. *Panoramic Radiography in the Diagnosis of Carotid Artery Atheromas and the Associated Risk Factors.* *Open Dent J.* 5: 79–83.
4. Karjodkar, Freny R. 2006. *Textbook of Dental and Maxillofacial Radiology by Karjodkar First Edition.* Jaypee Brothers Publisher. P 206
5. Ledgerton D, Horner K, Devlin H, Worthington H. 1997. *Panoramic mandibular index as a radiomorphometric tool: an assessment of precision.* *Dentomaxillofac Radiol* 26 (2):95-100. doi:10.1038/sj.dmf.4600215.
6. Lee BD, White SC. 2005. *Age and trabecular features of alveolar bone associated with osteoporosis.* *Oral Surg Oral Med Oral Pathol Oral Radiol Oral Endod* 100:92–98.
7. Othman, Hisham I; Puda, Suliman A. 2010. *Mandibular Radiomorphometric Measurements as Indicators of Possible Osteoporosis in Celiac Patients.* *JKAU: Med Sci.* Vol. 17 No. 2, pp: 21-35
8. Persson, R. E.; Hollender, L.G.; Powell, L.V.; MacEntee, M. I.; Wyatt, C. C. & Kiyak, H. A. 2002. *Assesment of periodontal conditions and systemic disease in older subjects. I. Focus on osteoporosis.* *J. Clin. Pedodontol.*, 29(9): 796-802

9. Taguchi A, Ohtsuka M, Nakamoto T, Suei Y, Kudo Y, Tanimoto K, Bollen AM. 2010. Detection of postmenopausal women with low bone mineral density and elevated biochemical markers of bone turnover by panoramic radiographs. *Dentomaxillofac Radiol* 37 (8):433-437. doi:10.1259/dmfr/85235532.
10. Watanabe, P.C.A.; Watanabe, M.G.D.C. & Issa, J.P.M. 2008. *Radiography Signal Detection of Systemic Disease. Orthopantomographic Radiography. Int. J. Morphol.*, 26(4):915-926.

Pengukuran antegonial index wanita postmenopause dengan osteoporosis pada radiografik panoramik

ORIGINALITY REPORT

14%

SIMILARITY INDEX

13%

INTERNET SOURCES

6%

PUBLICATIONS

1%

STUDENT PAPERS

PRIMARY SOURCES

| | | |
|---|---|-----|
| 1 | wellness.journalpress.id Internet Source | 3% |
| 2 | pt.scribd.com Internet Source | 2% |
| 3 | www.scribd.com Internet Source | 2% |
| 4 | www.rb.org.br Internet Source | 1% |
| 5 | Submitted to iGroup Student Paper | 1% |
| 6 | jurnal.pdgi.or.id Internet Source | 1% |
| 7 | www.digilib.ui.ac.id Internet Source | 1% |
| 8 | doktermaya.wordpress.com Internet Source | 1% |
| 9 | Edward Perdana Putra, S Sarianoferni, Endah Wahjuningsih. "Perbandingan Hasil Penilaian | <1% |

Ketebalan Korteks Dengan Menggunakan Mental Index Pada Pasien Wanita Berdasarkan Kelompok Umur 30-70 Tahun Di RSGM FKG UHT", DENTA, 2015

Publication

| | | |
|----|---|------|
| 10 | repository.uin-suska.ac.id Internet Source | <1 % |
| 11 | eprints.uns.ac.id Internet Source | <1 % |
| 12 | eprints.uny.ac.id Internet Source | <1 % |
| 13 | repository.upi.edu Internet Source | <1 % |
| 14 | text-id.123dok.com Internet Source | <1 % |
| 15 | eprints.undip.ac.id Internet Source | <1 % |
| 16 | es.scribd.com Internet Source | <1 % |
| 17 | finance.detik.com Internet Source | <1 % |
| 18 | jurnalmahasiswa.unesa.ac.id Internet Source | <1 % |
| 19 | repository.setiabudi.ac.id Internet Source | <1 % |

Exclude quotes Off

Exclude matches Off

Exclude bibliography On

Pengukuran antegonial index wanita postmenopause dengan osteoporosis pada radiografik panoramik

GRADEMARK REPORT

FINAL GRADE

/0

GENERAL COMMENTS

Instructor

PAGE 1

PAGE 2

PAGE 3

PAGE 4

PAGE 5

PAGE 6

PAGE 7
