

Pengukuran radiografik panoramic mandibular index wanita postmenopause dengan osteoporosis

by Otty Ratna Wahjuni

Submission date: 03-Aug-2022 10:48AM (UTC+0800)

Submission ID: 1878283945

File name: 20._Pengukuran_radiografik_panoramic_mandibular_index_wanita.pdf (106.38K)

Word count: 2124

Character count: 13516

Research Report

Pengukuran radiografik panoramic mandibular index wanita postmenopause dengan osteoporosis

(Measurement of radiographic panoramic mandibular index postmenopausal women with osteoporosis)

Ridhia Petriasari Putri¹, Eha Remwi Astuti², Otty Ratna Wahyuni²,

¹ Mahasiswa Program Pendidikan Dokter Gigi

² Staf Pengajar Departemen Radiologi Kedokteran Gigi

Fakultas Kedokteran Gigi Universitas Airlangga

Surabaya – Indonesia

ABSTRAK

Latar Belakang : Osteoporosis merupakan penyakit yang paling sering terjadi di negara berkembang. Saat ini, pemeriksaan osteoporosis yang dipakai sebagai *gold standard* adalah pemeriksaan DXA. Namun pemeriksaan DXA ini biayanya relatif mahal dan tidak semua rumah sakit atau puskesmas memiliki fasilitas ini. Radiografik panoramik merupakan alternative lain yang lebih terjangkau. **Tujuan** : Tujuan dari penelitian ini adalah untuk mengetahui nilai PMI (panoramic mandibular index) pada wanita postmenopause dengan osteoporosis melalui gambaran radiografik panoramik. **Metode** : Metode penelitian ini adalah observasional deskriptif. Wanita postmenopause osteoporosis dan tanpa osteoporosis yang telah melakukan pengukuran BMD difoto dengan menggunakan radiografik panoramik. Pada radiografik panoramik tersebut dilakukan pengukuran PMI pada bagian korteks mandibular dengan alat bantu kaliper. Pengukuran dilakukan oleh tiga pengamat dan diambil nilai rata-ratanya. **Hasil** : Hasil pengukuran PMI dari foto panoramik pada wanita postmenopause yang terbesar adalah pada kelompok wanita tanpa osteoporosis dan yang terkecil pada kelompok wanita osteoporosis. **Kesimpulan** : Besar nilai rerata PMI pada wanita postmenopause dengan osteoporosis yaitu sebesar 0,33 mm.

Kata kunci : Osteoporosis, wanita postmenopause, PMI (panoramik mandibular indeks)

ABSTRACT

Background : Osteoporosis is the most happening disease in developing countries. Nowadays, osteoporosis examination that used as gold standard is DXA. But, DXA is an expensive examination and rarely available in hospital or health center. There is an alternative way that cheaper than DXA, panoramic radiograph. **Purpose** : The aim of this study was to know the value of panoramic mandibular index in postmenopausal women with osteoporosis in terms of panoramic radiographs. **Methods** : Methods of this study was observational descriptive. Postmenopausal women with osteoporosis and without osteoporosis that her bone mineral density has been measured were photographed by panoramic radiographs. On the panoramic radiograph, panoramic mandibular index was measured on the mandibular cortical with caliper. Measurement was done by three researcher and the value was averaged. **Result** : The study showed that the biggest value of postmenopausal women's panoramic radiographs was the women without osteoporosis group and the smallest value was the women with osteoporosis group. **Conclusion** : The average value of panoramic mandibular index on postmenopausal women with osteoporosis was 0,33 mm..

Keywords : Osteoporosis, Postmenopausal women, Panoramic mandibular index

Korespondensi (correspondence) : Ridhia Petriasari Putri., Mahasiswa Program Pendidikan Dokter Gigi, Fakultas Kedokteran Gigi Universitas Airlangga Jl. Prof. Dr. Moestopo No. 47 Surabaya 60132, Indonesia. Email : ridhiapetria@gmail.com

PENDAHULUAN

Foto panoramik merupakan foto radiografi ekstra oral yang menghasilkan gambaran tunggal struktur fasial termasuk mandibula dan maksila beserta struktur pendukungnya.^{1,2} Radiografik panoramik memiliki peranan penting dalam kedokteran gigi klinis tidak hanya tentang kondisi gigi secara klinis namun juga tanda-tanda radiografik adanya kemungkinan penyakit sistemik.³ Pada empat dekade terakhir, beberapa peneliti melaporkan bahwa osteoporosis dapat didiagnosa melalui radiografik panoramik yang telah banyak digunakan untuk pemeriksaan gigi dengan melihat adanya perubahan morfologi mandibular.⁴ Osteoporosis merupakan penyakit sistemik pada tulang yang ditandai dengan menurunnya masa tulang dan terganggunya mikro struktur jaringan tulang yang menyebabkan meningkatnya resiko fraktur dan kerapuhan tulang.⁵

Pada saat ini, standar pemeriksaan untuk mendiagnosa osteoporosis adalah *Bone Mineral Density* (BMD). Pemeriksaan dasar status tulang untuk memantau osteoporosis dengan menggunakan *dual energy X-Ray absorptiometry* (DXA) merupakan *gold standard* untuk mendiagnosis osteoporosis. Namun, pemeriksaan menggunakan alat DXA ini hanya ada di tempat tertentu dan tidak semua rumah sakit menyediakan. Osteoporosis diketahui dapat diamati dari penurunan ketebalan korteks mandibula yang dapat dilihat pada pembuatan foto radiografik panoramik di berbagai area mandibula, salah satunya adalah pada daerah antegonion yaitu antegonial indeks.⁴

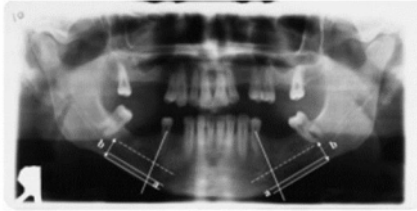
Pemeriksaan panoramik mandibular indeks (PMI) adalah metode morphometric yang menggunakan ortopantomography (OPT) untuk menentukan lebar korteks mandibula dan dapat digunakan untuk mendeteksi kehilangan tulang pada osteoporosis. PMI menunjukkan ratio antara lebar korteks mandibula bawah pada

mental area dan jarak antara batas bawah mandibula dan batas atas atau bawah dari foramen mentale.⁶

BAHAN DAN METODE

Penelitian yang dilakukan merupakan penelitian observasional deskriptif dan dilakukan di UPF Radiologi Kedokteran Gigi Universitas Airlangga. Penelitian ini menggunakan sampel 36 wanita post-menopause yang telah melakukan tes BMD dengan DXA di klinik Pramita Jalan Jemur Andayani no. 67 Surabaya. Sampel harus memenuhi kriteria sebagai berikut : (1) wanita berusia lebih dari 50 tahun; (2) telah mengalami menopause; (3) tidak mengalami penyakit sistemik yang bermanifestasi terhadap tulang. Alat yang digunakan dalam penelitian ini adalah unit x-ray panoramik, film, kertas transparan, spidol, penggaris, *viewer*, dan kaliper dengan ketelitian 0,05.

Sampel kemudian dikelompokkan menjadi 2 kelompok, yaitu kelompok osteoporosis sebesar 18 orang dan kelompok tidak osteoporosis sebesar 18 orang, berdasarkan hasil pemeriksaan BMD dengan DXA. Sampel dari kedua kategori dilakukan pengambilan foto radiografik panoramik untuk kemudian dilakukan pengukuran panoramik mandibular indeks oleh 3 pengamat. Gambaran panoramik mandibular indeks diukur dalam milimeter berdasarkan lebar korteks mandibula bawah pada mental area dan jarak antara batas bawah mandibula dan inferior dari foramen mentale yaitu dengan membuat garis sejajar lebar korteks mandibular pada mental area, kemudian dibuat garis tegak lurus dari garis lebar korteks tersebut hingga melewati foramen mentale. Lalu dibuat garis sejajar dengan garis korteks mandibular atau 90 derajat dari garis yang melewati foramen tepat di inferior dari foramen mentale. Kemudian jaraknya diukur dengan menggunakan calliper.⁵



Gambar 1 : panoramik mandibular indeks.

Besaran nilai rata-rata ketebalan korteks mandibula kemudian dianalisis dengan uji normalitas menggunakan One Sample-Kolmogorov Smirnov-test dan uji homogenitas menggunakan One Way Anova pada aplikasi SPSS 17 untuk mengetahui distribusi data dan homogenitas data.

HASIL

Berdasarkan penelitian yang dilakukan, didapatkan hasil sebagai berikut:

Tabel 1 : Hasil pengamatan panoramik mandibular index pada wanita postmenopause osteoporosis dan tanpa osteoporosis

Nilai panoramik mandibular index	Osteoporosis	Tanpa Osteoporosis
Kanan	0,34 mm	0,38 mm
Kiri	0,33 mm	0,40 mm

Pengukuran yang dilakukan oleh lebih dari satu pengamat memiliki kecenderungan nilai bias yang semakin tinggi. Oleh sebab itu, sebelum menggunakan data nilai rata-rata tersebut, terlebih dahulu perlu dilakukan uji normalitas pada regio kanan dan kiri dari tiap pengamat pada masing-masing kelompok sampel agar nantinya dapat dilanjutkan pada perhitungan uji homogenitas, sehingga kemudian data hasil besaran nilai rata-rata pengukuran PMI dapat dijadikan hasil penelitian.

Tabel 2 : Hasil Pengujian Normalitas Nilai Panoramic Mandibular Index (PMI) Regio Kanan dan Kiri dari masing-masing Pengamat

Sig.	Tanpa Osteoporosis		osteoporosis	
	Kanan	Kiri	Kanan	kiri
Pengamat 1	0,858	0,998	0,990	0,557
Pengamat 2	0,869	0,918	0,936	0,906
Pengamat 3	0,992	0,918	0,991	0,402

Berdasarkan data tabel 2, seluruh hasil perhitungan uji normalitas menggunakan One Sample-Kolmogorov Smirnov-test menunjukkan nilai .sig lebih dari 0,05 sehingga dapat disimpulkan bahwa Ho diterima dan data tersebut berdistribusi normal yang merupakan syarat utama untuk melanjutkan perhitungan uji homogenitas menggunakan One Way Anova.

Tabel 3. Hasil Uji Homogenitas Nilai Panoramic Mandibular Index (PMI) dari masing-masing Pengamat

Sig.	Tanpa Osteoporosis	Osteoporosis
Pengamat 1	0,092	0,636
Pengamat 2	0,710	0,368
Pengamat 3	0,394	0,560

Berdasarkan tabel 3, diperoleh nilai .sig lebih dari 0,05 pada pengamat 1, pengamat 2 dan pengamat 3 di setiap kelompok sampel. Sehingga, dapat disimpulkan bahwa Ho diterima dan data tersebut homogen yang artinya data memiliki varian yang sama dan tidak ada perbedaan dalam perhitungan nilai PMI regio kanan dan kiri antar pengamat. Hasil ini juga menunjukkan bahwa data hasil pengukuran dari masing-masing pengamat dapat diambil rata-rata nya dan kemudian dijadikan sebagai data hasil penelitian.

Namun, data rata-rata tersebut juga tetap harus di uji normalitas untuk mengetahui apakah secara keseluruhan data rata-rata tersebut berdistribusi normal kemudian dilanjutkan dengan uji homogenitas untuk mengetahui apakah secara keseluruhan nilai rata-rata tersebut

berasal dari populasi yang memiliki nilai variansi serupa dan sesuai dengan kriteria sampel yang ditentukan.

Tabel 4. Hasil Uji Normalitas Besaran Nilai Rata-Rata Hasil Pengukuran *Panoramic Mandibular Index* (PMI) antar Pengamat

Nilai sig.	Tanpa osteoporosis	Osteoporosis
Pengamat 1	0.579	0.994
Pengamat 2	1.000	0.748
Pengamat 3	0.976	0.527

Berdasarkan tabel diatas, seluruh nilai uji normalitas hasil besaran nilai rata-rata pengukuran PMI menunjukkan angka lebih dari 0,05 sehingga H_0 diterima dan dapat disimpulkan bahwa data besaran nilai rata-rata pengukuran PMI tersebut berdistribusi normal.

Tabel 5. Tabel Hasil Pengujian Homogenitas Besaran Nilai Rata-rata *Panoramic Mandibular Index* (PMI) antar Pengamat

Kelompok	Tanpa osteoporosis	Osteoporosis
Nilai sig.	0.411	0.291

Semua nilai uji homogenitas besaran nilai rata-rata PMI pada masing-masing kelompok sampel menunjukkan nilai .sig lebih dari 0,05 sehingga H_0 diterima dan dapat disimpulkan bahwa besaran nilai rata-rata PMI tersebut homogen, artinya sampel yang diamati memiliki variansi yang sama dan sesuai dengan kriteria sampel yang telah ditentukan.

PEMBAHASAN

Berdasarkan hasil pengukuran radiografik PMI pada wanita postmenopause dengan osteoporosis didapatkan rerata sebesar 0,33 mm. Sedangkan pengukuran radiografik PMI pada wanita postmenopause tanpa osteoporosis didapatkan rerata sebesar 0,39 mm.

Hasil rerata pada wanita postmenopause dengan osteoporosis lebih rendah daripada wanita postmenopause tanpa osteoporosis karena terdapat perbedaan ketebalan korteks mandibular dimana pada penderita osteoporosis memiliki ketebalan yang relative lebih tipis.

Hal ini disebabkan karena pada wanita postmenopause terdapat defisiensi estrogen. Pada kondisi defisiensi estrogen, estrogen tidak dapat melakukan fungsi normalnya agar laju penggantian tulang menjadi normal sehingga estrogen tidak dapat menghambat aktivitas osteoklas, menghambat resorpsi tulang dan mengaktifkan osteoblas.⁷

Pada penelitian lain didapatkan bahwa apabila ratio PMI dibawah 0,40 mm maka diagnosa dapat dikatakan sebagai osteoporosis. Hal ini berbeda dengan hasil penelitian ini, karena rerata wanita postmenopause tanpa osteoporosis adalah sebesar 0,39 mm. Sedangkan menurut beberapa literatur lain, rata-rata nilai PMI adalah antara 0,31-0,38 mm untuk wanita dan nilai PMI menurut peneliti lain pada wanita yang menderita osteoporosis adalah kurang dari 0,25 mm.⁸

Perbedaan nilai PMI antara penelitian ini dengan penelitian lain yang sampelnya diambil dari Romania dikarenakan perbedaan ras dimana bangsa Romania merupakan ras kaukasoid, sedangkan orang Indonesia tergolong ras mongoloid. Sebuah penelitian mengatakan bahwa ras kaukasoid memiliki massa tulang yang lebih tinggi daripada ras mongoloid sehingga ketebalan korteks mandibular yang dimiliki ras kaukasoid lebih tebal daripada ras mongoloid. Oleh karena itu nilai PMI yang dihasilkan lebih tinggi daripada nilai PMI peneliti.⁹

Berdasarkan hasil analisis data dari penelitian ini juga didapatkan bahwa terdapat perbedaan yang signifikan antara hasil PMI pada wanita postmenopause dengan osteoporosis dan tanpa osteoporosis. Penelitian ini membuktikan bahwa pasien yang sudah didiagnosis osteoporosis oleh dokter dengan menggunakan BMD juga mengalami perubahan ketebalan kortikal mandibular

dan ratio panoramik mandibular indeks dari pengukuran radiografik panoramik.

Menurut beberapa peneliti, PMI dapat digunakan sebagai indikator diagnosis osteoporosis pada wanita post menopause serta dapat diaplikasikan pada kedokteran gigi untuk mengidentifikasi wanita yang osteoporosis dan segera merujuk pasien untuk melakukan pemeriksaan BMD sebagai tindakan preventif sebelum osteoporosis menjadi semakin parah. Sehingga screening awal osteoporosis dengan menggunakan radiografik panoramik merupakan langkah yang tepat.⁸

SIMPULAN

Dari hasil penelitian ini dapat disimpulkan bahwa nilai rerata panoramik mandibular indeks pada wanita postmenopause dengan osteoporosis yaitu sebesar 0,33 mm.

DAFTAR PUSTAKA

1. White, S.C. , Pharoah, M.J. 2008. Oral Radiology : Principle & Interpretation 6th edition. Elsevier
2. Haring, J.I., Jansen, L. 2000. Dental Radiography. Philadelphia : W. B. Saunders Company
3. A Taguchi. 2010. "Triage screening for osteoporosis in dental clinics using panoramic radiographs," Oral Dis, 16: 316-27 Guyton, A.C. 2006. Buku Ajar Fisiologi Kedokteran Edisi 11. Jakarta: EGC
4. Khojastehpour. Shahidi S. Barghan A. 2009. Efficacy of panoramic mandibular index in diagnosing osteoporosis in women. Journal of dentistry, Tehran university of medical sciences vol 6. no.1.; 11-12
5. Dagistan S, Bilge OM. 2010. Comparison of antegonial index, mental index, panoramic mandibular index and mandibular cortical index values in the panoramic radiographs of normal males and male patients with osteoporosis. Dentomaxillofac Radiol; 39: 290-4.
6. Duncea I, Pop A, Carmen E. Georgeseu. 2013. The relationship between osteoporosis and the panoramic mandibular index. International Journal of the Bioflux society vol.5; 15
7. Waters KM, Rickard DJ, Gebhart JB . 1999. Potential roles of estrogen reseptor- α and - β in the regulation of human oteoblast functions and gene expression. The menopause at the millenium. The Proceeding of the 9th International Menopause Society World Congress on Menopause. October 17-21; Yokohama, Japan.
8. Yashoda D, Rakesh N, Ravieen N. 2011. Diagnosis efficacy of panoramic mandibular index to identify postmenopausal women with low bone mineral densities. Karnataka India. Dept of Oral medicine, diagnosis and Radiology.
9. Greendale GA.2002. Ethnic variation in bone density in premenopause and early perimenopausal women : effect of anthropometric and lifestyle factors. Los Angeles. University of California Los Angeles School of medicine.

Pengukuran radiografik panoramic mandibular index wanita postmenopause dengan osteoporosis

ORIGINALITY REPORT

17%

SIMILARITY INDEX

15%

INTERNET SOURCES

9%

PUBLICATIONS

1%

STUDENT PAPERS

PRIMARY SOURCES

1	eprints.utm.edu.my Internet Source	2%
2	pt.scribd.com Internet Source	2%
3	Edward Perdana Putra, S Sarianoferni, Endah Wahjuningsih. "Perbandingan Hasil Penilaian Ketebalan Korteks Dengan Menggunakan Mental Index Pada Pasien Wanita Berdasarkan Kelompok Umur 30-70 Tahun Di RSGM FKG UHT", DENTA, 2015 Publication	1%
4	eprints.walisongo.ac.id Internet Source	1%
5	id.123dok.com Internet Source	1%
6	text-id.123dok.com Internet Source	1%
7	garuda.ristekbrin.go.id Internet Source	1%

8	vbook.pub Internet Source	1 %
9	obatherbalpatahtulang.web.id Internet Source	1 %
10	zombiedoc.com Internet Source	1 %
11	pdfs.semanticscholar.org Internet Source	1 %
12	repositori.usu.ac.id Internet Source	1 %
13	jim.unsyiah.ac.id Internet Source	1 %
14	ejournal.undiksha.ac.id Internet Source	1 %
15	es.scribd.com Internet Source	<1 %
16	journal.umy.ac.id Internet Source	<1 %
17	repository.ub.ac.id Internet Source	<1 %
18	Luca Ramaglia, Andrea Blasi, Luigi Galasso, Vitolante Pezzella, Alessandro Cuozzo, Vincenzo Iorio-Siciliano. "Prevalence and anatomical characteristics of bifid and trifid	<1 %

mandibular canals: a computed tomography analysis", Research Square Platform LLC, 2022

Publication

19	eprints.uny.ac.id Internet Source	<1 %
20	etheses.iainponorogo.ac.id Internet Source	<1 %
21	student-research.umm.ac.id Internet Source	<1 %

Exclude quotes Off

Exclude matches Off

Exclude bibliography On

Pengukuran radiografik panoramic mandibular index wanita postmenopause dengan osteoporosis

GRADEMARK REPORT

FINAL GRADE

/0

GENERAL COMMENTS

Instructor

PAGE 1

PAGE 2

PAGE 3

PAGE 4

PAGE 5
