

Sindroma Cushing Eksogen: Kapan Penggunaan Dosis Stres Glukokortikoid Bermanfaat?

by Soebagijo Adi Soelistijo

Submission date: 06-Sep-2022 11:05PM (UTC+0800)

Submission ID: 1893678847

File name: 367-2228-2-PB.pdf (530.15K)

Word count: 3172

Character count: 20303

Sindroma *Cushing* Eksogen: Kapan Penggunaan Dosis Stres Glukokortikoid Bermanfaat?

Exogenous Cushing Syndrome: When do We Get the Benefit of Glucocorticoid Stress Dose?

Soebagijo Adi Soelistijo, Hendra Gunawan, Chandra Adi Irawan Primasatya, Audy Meutia Ariana, Sony Wibisono Mudjanarko, Agung Pranoto

Departemen Ilmu Penyakit Dalam RSUD Dr. Soetomo – Fakultas Kedokteran Universitas Airlangga, Surabaya

Korespondensi:

Soebagijo Adi Soelistijo, Departemen Ilmu Penyakit Dalam RSUD Dr. Soetomo – Fakultas Kedokteran Universitas Airlangga, Surabaya. Email: soebagijoadi@yahoo.com

ABSTRAK

Sindrom *cushing* eksogen merupakan jenis sindrom *cushing* yang paling sering dijumpai dalam praktik klinis. Penyebab yang paling sering adalah efek samping terapi glukokortikoid yang diberikan dalam bentuk tablet maupun obat tradisional. Manifestasi klinis sindrom *cushing* eksogen mirip dengan sindrom *cushing* endogen, dikuatkan dengan adanya riwayat konsumsi glukokortikoid dalam berbagai bentuk. Artikel ini melaporkan serial kasus sindrom *cushing* eksogen akibat pemberian glukokortikoid eksogen dan obat tradisional dengan manifestasi utama infeksi oportunistik. Pada kasus pertama tidak diberikan suplementasi glukokortikoid sedangkan pada kasus kedua diperlukan terapi suplementasi glukokortikoid. Tata laksana komprehensif sindrom *cushing* eksogen seyogyanya dilakukan secara komprehensif dengan pertimbangan pemberian dosis stres glukokortikoid dan terapi ditujukan terhadap edukasi penghentian glukokortikoid disertai tata laksana penyakit dasar pada pasien.

Kata Kunci: Dosis stres glukokortikoid, infeksi oportunistik, obat tradisional, sindrom *cushing* eksogen

ABSTRACT

Exogenous cushing syndrome is the most common cushing syndrome found in clinical practice. Its most frequent etiology is the adverse effect of glucocorticoid therapy found in clinical practice or in the form of traditional medicine. The clinical manifestations of exogenous cushing syndrome are similar to the spontaneous counterpart, albeit with the presence of glucocorticoid consumption. We present a case series of exogenous cushing syndrome due to traditional medicine and glucocorticoid consumption with opportunistic infection as its initial manifestation. The first case did not need glucocorticoid supplementation while it was initiated in the second case. Comprehensive management of exogenous cushing syndrome should involve the decision of giving glucocorticoid stress dose, treatment to the underlying disease and education in order to prevent self-glucocorticoid consumption

Keywords: Exogenous cushing syndrome, glucocorticoid stress dose, opportunistic infection, traditional medicine

PENDAHULUAN

Penggunaan glukokortikoid memiliki sejarah panjang, dimulai sejak tahun 1948 sebagai tata laksana pasien artritis reumatoid.¹ Selanjutnya terjadi banyak perkembangan di bidang kedokteran. Glukokortikoid digunakan pada berbagai kondisi klinis yang sebelumnya belum dapat diobati, seperti penyakit inflamasi gastrointestinal, psoriasis, sklerosis multipel, hingga keganasan.² Semakin banyak penggunaan glukokortikoid untuk berbagai penyakit, maka terjadi peningkatan risiko efek samping akibat glukokortikoid.^{3,4} Salah satu efek samping yang sering dijumpai pada praktik klinis adalah sindrom *cushing* eksogen (SCE).⁵

Sindrom *cushing* eksogen memiliki manifestasi klinis yang tidak jauh berbeda dengan penyakit *cushing*. Pada SCE, dijumpai manifestasi klinis akibat hormon glukokortikoid berlebih seperti obesitas sentral, mudah lebam, adanya lemak pada daerah dorsoservikal maupun supraklavikular, miopati, dan kelemahan otot.⁶ Perbedaannya, didapatkan gangguan pada aksis hipotalamus-pituitari-adrenal (HPA) akibat adanya glukokortikoid eksogen berlebih yang memberikan umpan balik negatif pada aksis tersebut. Selain itu, pada SCE, tidak didapatkan tanda hiperandrogen maupun hiperaldosteronisme.^{3,6}

Studi terdahulu telah melaporkan bahwa etiologi SCE sangat beragam, dari penggunaan glukokortikoid

topikal, sistemik, hingga pengobatan tradisional.⁷⁻¹⁰ Hingga saat ini, tidak banyak studi maupun penelitian yang menyatakan batas dosis minimal glukokortikoid untuk menimbulkan SCE sehingga menggali riwayat pengobatan glukokortikoid (dosis, lama penggunaan) dalam menangani pasien SCE merupakan komponen yang esensial.¹¹ Selain itu, penghentian mendadak glukokortikoid pada SCE dapat menyebabkan komplikasi lanjutan, seperti aktivasi penyakit dasarnya, insufisiensi adrenal sekunder, dan sindrom *steroid withdrawal*.⁷

Menegakkan diagnosis SCE memerlukan kombinasi dari anamnesis, pemeriksaan fisik, dan pemeriksaan laboratorium. Secara umum, diagnosis SCE ditegakkan dengan adanya kortisol serum yang rendah, adanya riwayat pemakaian glukokortikoid, dan adanya manifestasi klinis SCE.^{3,12} Menentukan keadaan pasien dengan SCE saat pertama kali tatap muka adalah tahapan yang penting karena memengaruhi keputusan bagaimana tata laksana glukokortikoid, yang meliputi penghentian glukokortikoid, pemberian dosis stres glukokortikoid pada pasien dengan SCE.⁷ Namun, hingga saat ini belum banyak laporan kasus yang melaporkan bagaimana penatalaksanaan glukokortikoid pada pasien SCE. Berdasarkan pemahaman tersebut, sebuah serial kasus mengenai SCE dilaporkan untuk memberikan gambaran kapan pemberian dosis stres glukokortikoid diberikan pada pasien dengan SCE.

ILUSTRASI KASUS

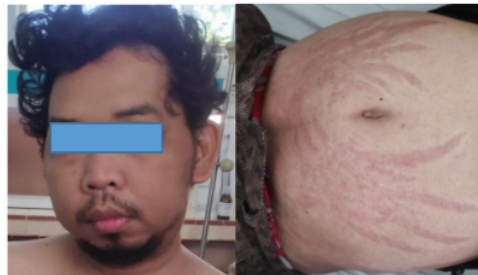10 Kasus 1

Seorang laki-laki berusia 35 tahun, suku Jawa, berdomisili di daerah Banyuwangi, Surabaya, dirujuk ke RSUD Dr. Soetomo dari puskesmas setempat dengan demam dan batuk dengan sputum purulen kekuningan selama dua minggu sebelum masuk rumah sakit. Dari aloanamnesis, didapatkan bahwa pasien merasakan batuk disertai dengan demam berkesinambungan yang tidak membaik dengan pemberian obat. Dari anamnesis riwayat medis, didapatkan keluhan nyeri pada kedua lutut yang bersifat kambuhan, memberat dengan aktivitas dalam setahun terakhir. Untuk menghilangkan gejalanya, pasien pergi ke tempat pengobatan tradisional dan diberi obat alopurinol dengan ramuan tanpa merk yang dapat memperbaiki keluhan nyeri pada kedua lutut. Pengobatan tersebut dilakukan secara rutin 2-3 kali seminggu hingga terakhir mengonsumsi dua bulan lalu karena penjual ramuan tersebut pindah domisili. Selama mengonsumsi ramuan tersebut, ia merasa ada kenaikan berat badan dan adanya garis pada dinding perut, penumpukan lemak pada punggung dan cenderung mudah memar setelah trauma

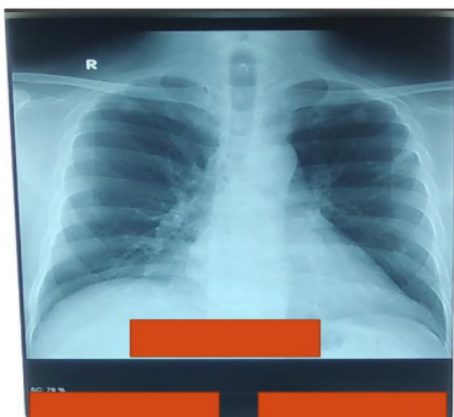
ringan. Pasien merupakan seorang pensiunan atlet dan saat ini aktif bekerja sebagai pegawai swasta.

Dari pemeriksaan jasmani, didapatkan kesadaran pasien kompos mentis, dengan tekanan darah 130/80 mmHg, nadi 104 kali per menit, laju napas 24 kali per menit, dan suhu aksilar 38°C. Pada pemeriksaan didapatkan temuan khas sindrom *cushing* yaitu *moon face*, *buffalo hump*, *abdominal striae* (Gambar 1). Pada pemeriksaan paru didapatkan ronkhi kasar pada lobus medius dan edema bilateral pada tungkai bawah disertai adanya purpura pada *ankle* kanan. Pada pemeriksaan radiologi dasar rontgen toraks didapatkan infiltrat pada lobus medius mengesankan adanya pneumonia (Gambar 2). Pada pemeriksaan penunjang darah perifer lengkap didapatkan hemoglobin 8,9 g/dL, leukosit 14,420 μ /L (*absolute neutrophil count* 12,930 μ /L), trombosit 559,000 μ /L. Pada pemeriksaan kimia klinis didapatkan kadar glukosa acak 89 mg/dL, *blood urea nitrogen* (BUN) 7mg/dL, serum kreatinin 0,88 mg/dL, albumin 2,31 mg/dL, dengan profil lipid, elektrolit, analisis gas darah, maupun fungsi hepar dalam batas normal.

Berdasarkan data tersebut, diagnosis kerja awal pasien adalah SCE, pneumonia komunitas, anemia (8,9 g/dL), dan hipoalbuminemia (2,3 mg/dL). Berdasarkan diagnosis kerja tersebut, rencana awal yang dilakukan adalah melakukan evaluasi aksis hipotalamus-pituitari (HPA) dengan pemeriksaan lanjutan dan melakukan tata laksana pneumonia komunitas dengan seftriakson 1 gram tiap 12 jam intravena drip. Pemeriksaan laboratorium serum kortisol pagi pasien ini 8,23 μ g/dL (normal 4,30-22,40 μ g/dL) dengan sedikit peningkatan *adrenocorticotrophic hormone* (ACTH) serum 54,2 pg/mL (normal <46 pg/mL). Dilakukan tes *overnight low-dose dexamethasone suppression* yang menunjukkan hasil positif dengan kadar kortisol serum pagi hari 2,19 μ g/dL. Pada pemeriksaan radiologi didapatkan osteofit bilateral yang konsisten dengan osteoarthritis derajat II menurut klasifikasi Kellgen-Lawrence.¹³ Kultur sputum menunjukkan



Gambar 1. Tampilan klinis pasien *moon face* (kiri) and *abdominal striae* (kanan)



Gambar 2. Foto toraks kasus 1 dengan gambaran pneumonia

adanya pertumbuhan *Stenotrophomonas maltophilia* yang resisten terhadap seftazidim, kotrimoksazol, kloramfenikol, dan *indeterminate* terhadap levofloksasin. Berdasarkan temuan klinis dan pemeriksaan kortisol serum pagi hari, diputuskan untuk tidak diberi dosis stres glukokortikoid, dan mengubah pemberian antibiotik empiris menjadi definitif dengan levofloksasin 500 mg intravena drip tiap 24 jam. Edukasi mengenai keadaan pasien dan dampak pemakaian glukokortikoid diberikan secara berkala hingga pasien dipulangkan pada hari ke-8 perawatan. Untuk mencari bahan definitif, pemeriksaan toksikologi direncanakan dengan mengunjungi tempat pasien membeli jamu, namun tidak dapat dilakukan karena lokasi penjual tidak diketahui. Pada saat perawatan ambulatori, dilakukan penanganan terhadap osteoarthritis pasien dengan obat antiinflamasi non steroid.

Kasus 2

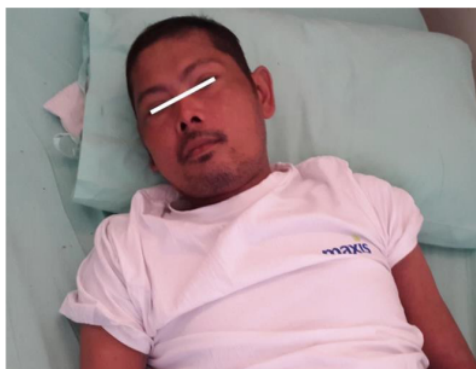Seorang laki-laki etnis Jawa berusia 37 tahun dirujuk dari Lumajang dengan keluhan utama kulit yang mengelupas didahului dengan kemerahan yang menetap sejak dua minggu sebelumnya. Sebelum mengelupas, didapatkan adanya keluhan kelemahan, demam, muntah, dan sesak tiga hari sebelumnya. Pasien merupakan penderita psoriasis vulgaris sejak tahun 2014 yang didiagnosis dari biopsi kulit dan mendapatkan terapi glukokortikoid kontinyu dengan dosis rerata harian metilprednisolon 30 mg dengan jamu-jamuan yang dikonsumsi secara rutin sejak 2001 untuk keluhan pegal linu. Pasien terakhir menghentikan konsumsi obat-obatan tersebut tiga minggu sebelumnya oleh karena pekerjaan. Pasien juga memiliki riwayat diabetes melitus dan darah tinggi sejak empat bulan sebelum masuk rumah sakit.

Dari pemeriksaan jasmani didapatkan pasien gelisah, dengan tekanan darah 80/60 mmHg setelah dilakukan

loading cairan 2 liter dalam 2 jam, nadi 120 kali per menit, dan laju napas 26 kali per menit dengan masker 6 Lpm, serta suhu aksilar 39,4°C. Pada pemeriksaan kepala leher didapatkan moon face dengan obesitas sentral dengan adanya kuku psoriatik dan tes ekspansi dada positif (Gambar 3). Pada pemeriksaan penunjang didapatkan leukositosis (16.050 μ /L) dengan predominan neutrofil (86%). Pemeriksaan kimia klinis menunjukkan hipokalemia ringan (3,0 mEq/L) dengan fungsi renal dan liver dalam batas normal. Pemeriksaan kortisol didapatkan kadar kortisol pagi rendah (< 1,0 mg/dL) dengan ACTH rendah (< 10 pg/mL), glukosa sewaktu tinggi (204 mg/dL), HbA1c 10,9%, dengan kolesterol total 269 mg/dL, kolesterol-HDL 22 mg/dL, kolesterol-LDL 124 mg/dL, dan kadar trigliserida 192 mg/dL. Hasil foto rontgen toraks menunjukkan pneumonia dan pada analisis gas darah didapatkan adanya asidosis metabolik dengan kompensasi alkalosis respiratorik. Berdasarkan data tersebut, diagnosis kerja pada pasien adalah SCE dengan kecurigaan insufisiensi adrenal sekunder, pneumonia komunitas, artritis psoriatik, renjatan septik, hipokalemia, diabetes melitus tipe 2 (DMT2) terinduksi steroid.

Terapi awal yang diberikan pada pasien adalah resusitasi cairan dengan vasopresor dan suplementasi kalium, pemberian antibiotik empiris dengan seftriakson 1 gram tiap 12 jam intravena drip. Pasien juga diberikan suplementasi glukokortikoid dengan hidrokortison dengan dosis harian 400 mg dibagi dalam 4 dosis selama 2 hari sebelum kemudian dilakukan *tapering down*. Diberikan pula terapi insulin untuk hiperglikemia.

Kultur sputum menunjukkan pertumbuhan kuman *Klebsiella pneumoniae* yang sensitif terhadap seftriakson. Kondisi pasien membaik dalam perawatan hari keenam dan dipulangkan pada hari kedelapan. Glukokortikoid dilakukan *tapering down* dan diberikan metotreksat 10 mg per minggu untuk terapi definitif artritis psoriatik. Setelah



Gambar 3. Tampilan klinis kasus kedua

dua bulan, didapatkan perbaikan aksis HPA pada pasien dengan kadar kortisol serum pagi 2,27 mg/dL dan ACTH 15 pg/dL, serta didapatkan resolusi dari DMT2.

DISKUSI

Sindrom *cushing* eksogen memiliki tampilan klinis dengan variabilitas yang tinggi dan mirip dengan penyakit *cushing*. Beberapa manifestasi klinis yang sering dijumpai adalah obesitas sentral, dengan distribusi lemak pada daerah tertentu seperti abdominal, trunkal, dorsoservikal, *moon face*, mudah lebam, kelemahan otot, penurunan daya kekebalan tubuh, dan efek psikologis seperti depresi maupun psikosis.³ Oleh karena miripnya kedua tampilan klinis dengan etiologi yang berbeda, anamnesis adanya riwayat konsumsi glukokortikoid sangat penting dilakukan. Penekanan anamnesis tidak hanya sebatas adanya riwayat, namun jenis, rerata dosis harian, dan lama mengonsumsi adalah hal yang harus digali dalam mendiagnosis pasien yang dicurigai menderita SCE. Hal ini disebabkan karena produk glukokortikoid tidak hanya sebatas obat yang dikonsumsi secara rutin, namun dapat dijumpai pada produk tradisional seperti herbal, baik secara alami maupun olahan.^{10,11} Pada kasus pertama dijumpai riwayat konsumsi herbal yang diproses secara manual, sehingga berapa banyak glukokortikoid yang dikonsumsi tidak jelas dan tidak ada standarisasi dosis glukokortikoid pada pasien. Oleh karena itu, dosis rerata glukokortikoid yang dikonsumsi oleh pasien kasus pertama tidak dapat ditentukan dengan pasti. Sebaliknya, pada kasus kedua oleh karena pasien mengonsumsi herbal dan sediaan glukokortikoid dari obat modern, maka dapat disimpulkan rerata dosis glukokortikoid yang dikonsumsi minimum 30 mg ekuivalen metilprednisolon selama minimal lima tahun.

Dampak sistemik glukokortikoid telah banyak dibahas pada berbagai studi dan kepustakaan terdahulu. Dampak sistemik glukokortikoid dalam menyupresi respons inflamasi yaitu melalui efek genomik dan non-genomik melalui intervensi sinyal ekstraselular melalui MAP kinase (p38 MAPK, ERK, dan JNK) pada makrofag sehingga respons imun berkurang. Selain itu, glukokortikoid dapat menghambat diferensiasi sel dendritik, menginduksi apoptosis limfosit dan basofil.¹⁴ Pada kedua kasus, didapatkan pneumonia komunitas yang disebabkan oleh menurunnya imunitas tubuh yang diinduksi oleh glukokortikoid eksogen. Hasil kultur sputum pasien pertama menunjukkan adanya pertumbuhan *Stenotrophomonas maltophilia* yang merupakan kuman infeksi oportunistik. Kuman tersebut secara alamiah ditemukan pada sumber air dan dapat menyebabkan

infeksi saluran napas. Walaupun demikian, infeksi pada tempat lain seperti aliran darah, selulitis, osteomielitis, saluran kencing, dan infeksi nosokomial telah dilaporkan pada studi sebelumnya.^{15,16} Bakteri tersebut memiliki ciri khas yaitu resisten terhadap berbagai antibiotik, dari trimetropim-sulfametoksazol hingga karbapenem oleh karena rendahnya permeabilitas membran sel, disertai adanya produksi enzim beta-laktamase yang didapatkan secara alamiah.^{17,18} Hal ini dijumpai pula pada kasus pertama yaitu didapatkan kuman tersebut resisten pada berbagai antibiotik dan memiliki aktivitas *intermediate* terhadap levofloksasin.

Dalam mengevaluasi pasien SCE, aksis HPA seyogyanya dievaluasi. Namun, hingga saat ini, belum ada ketentuan dosis minimal dan lama penggunaan glukokortikoid eksogen yang dapat menyupresi aksis HPA oleh karena tingginya variasi antar individu.³ Pada kedua kasus, hal tersebut dilakukan dan ditemukan supresi aksis HPA pada kasus kedua yang diduga oleh karena lamanya penggunaan glukokortikoid. Namun, pada kasus pertama, hasil evaluasi aksis HPA yang terkesan normal, bukan menjadi jaminan bahwa tidak terjadi supresi aksis HPA. Beberapa kemungkinan yang dapat menjelaskan adalah, pasien sedang dalam fase pemulihan oleh karena glukokortikoid telah dihentikan dua bulan sebelumnya, peningkatan aksis HPA terjadi sebagai respons terhadap infeksi oportunistik, maupun kombinasi keduanya. Penghentian glukokortikoid merupakan terapi definitif pada SCE, namun bila dilakukan secara mendadak dapat terjadi komplikasi seperti insufisiensi adrenal sekunder, eksaserbasi akut penyakit dasar, dan sindrom *withdrawal steroid*.^{7,19} Hal ini dijumpai pada kasus kedua yang menunjukkan eksaserbasi penyakit dasar setelah pasien menghentikan glukokortikoid secara mendadak.

Pasien dengan SCE dalam suatu fase akan mengalami stres. Pertanyaan yang muncul yang apakah dosis stres glukokortikoid diperlukan pada pasien dengan SCE? Hingga saat ini, tidak ada rekomendasi yang dibuat berdasarkan penelitian eksperimental, dan studi terdahulu merupakan laporan kasus dan terapi empiris.^{7,20} Namun, pada pasien pengguna glukokortikoid jangka panjang dengan insufisiensi adrenal, tidak dibutuhkan suplementasi glukokortikoid bila tingkat stres ringan dan pasien dalam kondisi klinis baik berdasarkan skala *Global Assessment of Functioning*.²¹ Longui²² menyatakan bahwa suplementasi diindikasikan pada pasien dengan supresi aksis HPA yang mengalami stres sedang maupun berat, seperti luka bakar mayor, sepsis, persalinan, fraktur, maupun sebelum menjalani prosedur bedah. Pada kasus pertama, oleh karena aksis HPA tidak tersupresi dan tanda

vital pasien stabil, maka tidak diberikan dosis suplementasi glukokortikoid. Namun evaluasi tiap hari dilakukan untuk menilai adanya sindrom *steroid withdrawal* hingga evaluasi lanjutan di unit rawat jalan.²³

Sebaliknya, pada pasien kasus kedua, didapatkan supresi aksis HPA dan eksaserbasi akut dari penyakit dasarnya, dengan kemungkinan insufisiensi adrenal sekunder belum dapat disingkirkan. Oleh karena itu, diberikan suplementasi glukokortikoid dengan dosis stres. Glukokortikoid pilihan pada kasus ini adalah hidrokortison karena memiliki efek mineralokortikoid. Glukokortikoid lain seperti kortison harus diubah menjadi kortison dan prednison harus diubah menjadi prednison terlebih dahulu di liver, sehingga mula kerjanya lebih lambat dibandingkan hidrokortison.²⁰ Dosis stres glukokortikoid hingga saat ini masih menjadi perdebatan, dan konsensus yang ada menyarankan dosis minimal yaitu 100 mg tiap 6 jam intravena untuk mencegah efek immunosupresi.⁷

SIMPULAN

Sindrom *cushing* eksogen merupakan bentuk sindrom *cushing* yang sering didapatkan pada praktik sehari-hari. Etiologinya bervariasi, dari penggunaan glukokortikoid topikal hingga sistemik. Walaupun secara klinis mirip dengan penyakit *cushing*, SCE memiliki tata laksana yang berbeda oleh karena penghentian glukokortikoid eksogen merupakan pilar utama yang harus dilakukan oleh klinisi. Dalam melakukan penghentian, perlu dikaji ulang kondisi pasien oleh karena eksaserbasi penyakit dasar dapat terjadi. Seringkali, pasien datang dengan komplikasi yang memerlukan dosis stres glukokortikoid sehingga diperlukan evaluasi yang menyeluruh pada pasien SCE.

DAFTAR PUSTAKA

- Kehrl J, Fauci AS. The clinical use of glucocorticoids. *Ann Allergy*. 1983;50(1):2-8.
- Dow A, Yu R, Carmichael J. Too little or too much corticosteroid? Coexisting adrenal insufficiency and cushing's syndrome from chronic, intermittent use of intranasal betamethasone. *Endocrinol Diabetes Metab Case Rep*. 2013;10(1):1-4.
- Hopkins RL, Leinung MC. Exogenous cushing's syndrome and glucocorticoid withdrawal. *Endocrinol Metab Clin of North Am*. 2005;34(2):371-84.
- Igaz P, Racz K, Toth M, Glaz E, Zsolt T. Treatment of Iatrogenic cushing's syndrome: question of glucocorticoid withdrawal. *Orv Hetil*. 2007;1(1):63-72.
- Siddarama R, Reddy Y, Reddy G. A case report on steroid induced cushing syndrome and NSAID induced bronchial asthma. *Indo American J de Pharm Res*. 2015;5(4):1404-07.
- Nieman LK. Cushing's syndrome: update on signs, symptoms and biochemical screening. *Eur J Endocrinol*. 2015;173(4):M33-8.
- Alves C, Robazzi TCV, Mendonca M. Withdrawal from glucocorticosteroid therapy: clinical practice recommendations. *J Pediatr*. 2008;84(3):192-202.
- Pektas SD, Dogan G, Cinar N. Iatrogenic cushing's syndrome with subsequent adrenal insufficiency in a patient with psoriasis vulgaris using topical steroids. *Case Rep Endocrinol*. 2017;2017(2017):8320254.
- Raveendran A. Inhalational steroids and iatrogenic cushing's syndrome. *Open Respir Med J*. 2014;8(13):74-84.
- Fung FY, Linn YC. Steroids in traditional Chinese medicine: what is the evidence? *Singapore Med J*. 2017;58(3):115-20.
- Nugraha RA, Wicaksono R, Octavia D, Zennita D, Sudiharjo W, Yunita I, et al. PS 12-21 Cardiovascular manifestation after long-term glucocorticoid abusers from traditional herbal drinks: a population based-study. *J Hypertension*. 2016;34(9):e361.
- Villanueva R, Brett E, Gabrilove J. A cluster of cases of factitious cushing's syndrome. *Endocr Pract*. 2000;6(2):143-7.
- Kellgren J, Lawrence J. Radiological assessment of osteoarthritis. *Ann Rheum Dis*. 1957;16(4):494-502.
- Oppong E, Cato AC. Effects of glucocorticoids in the immune system. *Adv Exp Med Biol*. 2015;872:217-33.
- Brooke JS. *Stenotrophomonas maltophilia*: an emerging global opportunistic pathogen. *Clin Microbiol Rev*. 2012;25(1):2-41.
- Gutierrez C, Pravin Kumar E, Balachandran D, Schneider V. Fatal hemorrhagic pneumonia: don't forget *Stenotrophomonas maltophilia*. *Respir Med Case Rep*. 2016;19:12-4.
- Al Naiemi N, Duim B, Bart A. A CTX-M extended-spectrum beta-lactamase in *Pseudomonas aeruginosa* and *Stenotrophomonas maltophilia*. *J Med Microbiol*. 2006;55(Pt11):1607-8.
- Akova M, Bonfiglio G, Livermore D. Susceptibility to beta-lactam antibiotics of mutant strains of *Xanthomonas maltophilia* with high- and low-level constitutive expression of L1 and L2 beta-lactamases. *J med Microbiol*. 1991;35(4):208-13.
- Torpy D, Ho J. Value of free cortisol measurement in systemic infection. *Horm Metab Res*. 2007;39(6):439-44.
- Cooper M, Stewart P. Corticosteroid insufficiency in acutely ill patients. *N Engl J Med*. 2003;348(8):727-34.
- Shulman GL, Palmert M, Kemp S, Lawson Wilkins Drug and Therapeutics Committee. Adrenal insufficiency: still a cause of morbidity and death in childhood. *Pediatrics*. 2007;119(2):e484-94.
- Longui CA. Glucocorticoid therapy: minimizing side effect. *J Pediatr*. 2007;83(Suppl. 5):S163-71. 23.
- Amatruda T, Hollingsworth D, D'Esopo N, Upton G, Bondy P. A study of the mechanism of the steroid withdrawal syndrome. Evidence for integrity of the hypothalamic-pituitary-adrenal system. *J Clin Endocrinol Metab*. 1960;1960(Mar20):339-54.

Sindroma Cushing Eksogen: Kapan Penggunaan Dosis Stres Glukokortikoid Bermanfaat?

ORIGINALITY REPORT

7%

SIMILARITY INDEX

7%

INTERNET SOURCES

4%

PUBLICATIONS

0%

STUDENT PAPERS

PRIMARY SOURCES

1	brot-saputo.fun Internet Source	2%
2	Paul V. Siwy, Fandy Gosal. "Penyakit Crohn: Laporan Kasus", Medical Scope Journal, 2020 Publication	1%
3	www.coursehero.com Internet Source	1%
4	static.uc.ac.id Internet Source	1%
5	Gatot Soegiarto. "Imunoterapi untuk Alergi Makanan: Mitos atau Realitas?", Jurnal Penyakit Dalam Indonesia, 2019 Publication	1%
6	idoc.pub Internet Source	1%
7	BUDIONO RAHARJO, SHOLICHUL HADI. "EDTA-Dependent Pseudothrombocytopenia(EDP) Dengan	1%

Pemeriksaan Immature Platelet Fraction (IPF) Yang Tinggi", Hang Tuah Medical journal, 2017

Publication

8

pbperkeni.or.id
Internet Source

<1 %

9

uzzy.web.id
Internet Source

<1 %

10

doku.pub
Internet Source

<1 %

Exclude quotes On

Exclude matches Off

Exclude bibliography On

Sindroma Cushing Eksogen: Kapan Penggunaan Dosis Stres Glukokortikoid Bermanfaat?

GRADEMARK REPORT

FINAL GRADE

/100

GENERAL COMMENTS

Instructor

PAGE 1

PAGE 2

PAGE 3

PAGE 4

PAGE 5
