

Peneguhan Diagnosis Penyakit Inclusion Bodies Hepatitis pada Ayam Broiler Menggunakan Metode Polymerase Chain Reaction

by Jola Rahmahani

Submission date: 21-Oct-2022 09:57AM (UTC+0800)

Submission ID: 1931111562

File name: 3._Rahmahani.pdf (420.97K)

Word count: 1516

Character count: 9030

Peneguhan Diagnosis Penyakit Inclusion Bodies Hepatitis pada Ayam Broiler Menggunakan Metode Polymerase Chain Reaction

Diagnosis Confirmation of Inclusion Bodies Hepatitis on Broiler Chicken using Polymerase Chain Reaction Method

Jola Rahmahani^{5*}, Maha Kirana¹, Fedik Abdul Rantam¹, Suwarno¹

¹Laboratorium Vaksinologi dan Imunologi, Fakultas Kedokteran Hewan, Universitas Airlangga, Surabaya, Indonesia.

*Corresponding author: jola_rahmahani@yahoo.co.id

Abstrak

Penelitian ini bertujuan mendiagnosis kasus Inclusion Bodies Hepatitis (IBH) pada ayam Broiler dari peternakan di Banten dan Jember. Sampel diambil dari organ hepar yang mengalami perubahan seperti rapuh, berwarna kekuningan, membesar. Sampel digerus dan dilakukan ekstraksi, kemudian dilakukan uji *Polymerase chain reaction* (PCR) menggunakan Primer Hexon A (5'-CAARTTCAGRCAGACGGT-3') dan Hexon B (5'-TAGTGATGMC GSGACATCAT-3') dengan panjang 897 bp. Hasil penelitian menunjukkan bahwa sampel kasus Ayam Broiler yang berasal dari Banten Positif 100 % terinfeksi oleh Virus IBH.

Kata kunci: Inclusion Bodies Hepatitis, Polymerase Chain Reaction, broiler

Abstract

This study aimed to diagnose cases of Inclusion Bodies Hepatitis (IBH) in broiler chickens. A total of 6 chickens were collected from farms in Banten and Jember. Samples were taken from the liver which underwent changes such as brittle, yellowish in color and enlarged. The samples were ground and extracted, then the Polymerase Chain Reaction (PCR) test was performed using Primers Hexon A (5'-CAARTTCAGRCAGACGGT-3') and Hexon B (5'-TAGTGATGMC GSGACATCAT-3') with 897 bp length. The results showed that the broiler chicken case sample from Banten was positively 100% infected by the IBH Virus.

Keywords: Inclusion Bodies Hepatitis, Polymerase Chain Reaction, broiler

Received: 12 Agustus 2022

Revised: 5 September 2022

Accepted: 8 Oktober 2022

PENDAHULUAN

Inclusion Bodies Hepatitis merupakan penyakit menular yang sangat merugikan peternak Indonesia. Beberapa Tahun terakhir telah terjadi kasus kematian yang tinggi pada unggas broiler yang disebabkan oleh IBH. Penyakit IBH disebabkan oleh *Fowl adenovirus* (FAdV), virus ini termasuk dalam kelompok Avian Adenovirus I (AAV-I) yang memiliki 12 serotype (1-11) dan 5 spesies group (A-E). Sebagian besar kasus IBH disebabkan oleh FAdV serotype 2,9,11 (Group D) dan Serotype 8a dan 8e (Group E). Unggas yang rentan terhadap penyakit IBH adalah unggas ayam

muda (4-8 minggu), kalkun, itik, angsa dan puyuh. Pada *Broiler*, kasus dapat terjadi pada umur 2-4 minggu (Monleon, 2014).

Patologi anatomi pada hati menunjukkan perdarahan *ptechiae*, hati membesar, pucat kekuningan dan rapuh. Secara makroskopik pada sel hati terdapat benda inklusi intranuklear yang dapat bersifat eosinofilik atau basofilik dan solid (Kementan, 2014).

Penyakit IBH di Indonesia, penyakit ini pertama kali muncul pada tahun 1985 di Pulau Jawa yaitu Kabupaten Semarang dan DKI Jakarta. Penyakit ini sempat meredup, namun pada akhir 2017 sampai tahun 2018, ditemukan adanya infeksi IBH pada sampel yang diambil



dari kasus di lapangan dalam bentuk organ yang diformalin dan organ segar. BBVet Wates menerima sampel organ dari peternakan yang mempunyai populasi 23.000 ekor yang telah terjadi kasus kematian hingga 6.000 ekor ayam pada usia 23 hari dengan kata lain angka kematian sudah mencapai 26%. Kejadian serupa juga dialami oleh peternakan dengan populasi 350.000 ekor ayam dengan angka kematian mencapai 40% di usia 25 hari. Setelah nekropsis, ditemukan beberapa kelainan antara lain adanya multifocal nekrosis pada hepar, hidropericardium, hemoragi otot paha dan setelah dilakukan pemeriksaan PCR dan histopathologi, ditemukan bahwa kasus tersebut disebabkan oleh FAdVs dan ditemukan adanya inclusion bodies pada pemeriksaan histopathologi organ hepar (Pratamasari *et al.*, 2018).

Penelitian ini bertujuan meneguhkan diagnosis penyakit IBH dari kasus lapangan pada ayam *Broiler* menggunakan uji *Polymerase chain reaction* (PCR). Hasil penelitian ini diharapkan dapat memberikan informasi kepada peternak dan mengambil kebijakan dalam mengatasi kerugian akibat penyakit IBH pada peternakan.

METODE PENELITIAN

Koleksi sampel

Sampel berupa organ ayam yang berasal dari supect IBH peternakan ayam komersial (ayam *broiler*) di wilayah Banten dan Jember dengan gejala klinis ayam mengalami kelesuan, depresi, gemetar, bulu kusam berdiri, anoreksia dan terjadi kematian tinggi. Ayam dinekropsis dilapangan kemudian diambil organ hatinya dan ditaruh dalam tube yang mengandung media transport PBS dan antibiotik (OIE, 2012).

Ekstraksi dan PCR

DNA virus dari gerusan organ dilakukan ekstraksi menggunakan DNAzol™ Reagent Invitrogen dan dilakukan ekstraksi sesuai instruksi. Setelah proses ekstraksi DNA selanjutnya dilakukan amplifikasi. Proses amplifikasi DNA sesuai dengan program berikut: proses predenaturasi diatur pada suhu 94°C

selama 10 menit, proses denaturasi pada suhu 94°C selama 1 detik, proses *annealing* pada suhu 52°C selama 1 menit, proses *elongasi* pada suhu 72°C selama 2 menit, dan proses post *elongasi* pada suhu 72°C selama 10 menit. Siklus amplifikasi dimulai dari denaturasi hingga *elongasi* diulangi sebanyak 40 kali. Amplifikasi PCR FAdV menggunakan primer dari Macrogen (Tabel 1).

Tabel 1. Daftar primer gen hexon virus FAdV.

Primer Hexon	Sekuens 5'- 3'	Product	Position
3 Hexon A	CAA RTT CAG RCA GAC GGT	897 bp	144-161
Hexon B	TAG TGA TGM CGS GAC ATC		
	AT		1040-1120

Elektroforesis

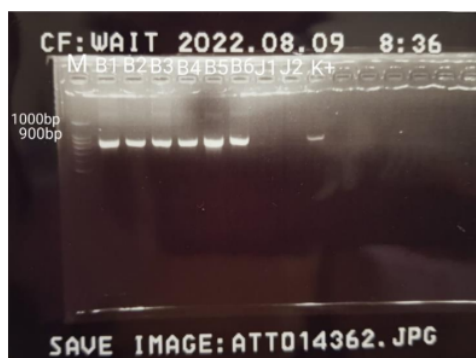
Pembuatan gel elektroforesis dibuat menggunakan bubuk agarose sebanyak 5 gram yang dicampur dengan TBE 1x 50ml hingga konsentrasi 1%, kemudian dipanaskan dan ditambahkan ethidium bromide sebanyak 2µl, lalu dituangkan ke cetakan, diberi *tray* dan ditunggu hingga mengeras. Gel yang sudah mengeras dimasukan ke dalam alat elektroforesis yang sudah disambungkan ke *power supply* dan diberi TBE 1x sebagai *buffer* hingga agar tenggelam. Sampel dan kontrol yang sudah selesai di PCR diambil sebanyak 5µL dan dicampurkan dengan Fluorescence DNA stain 1µl dan DNA *Ladder* sebanyak 2µl juga dimasukan ke sumuran paling pertama untuk mengetahui ukuran DNA hasil. Tangki elektroforesis ditutup, kemudian *power supply* dinyalakan dengan kekuatan 100 volt selama 60 menit. Agarose diambil setelah *power supply* dimatikan dan diletakan dalam alat GelDoc untuk membaca hasil elektroforesis menggunakan sinar UV.

HASIL DAN PEMBAHASAN

Berdasarkan dari hasil elektroforesis dalam Gambar 1, sampel B1, B2, B3, B4, B5, B6 amplifikasi dari protein Hexon virus Fowl



adenovirus penyebab IBH menunjukkan hasil positif dan menampilkan band DNA 897 bp dari hasil PCR pada sumuran. Hasil penelitian ini sesuai dengan yang dilakukan Silaen (Silaen *et al.*, 2020).



Gambar 1. Hasil amplifikasi dari penyakit IBH gen Hexon dengan 1% Agarose. M adalah DNA ladder marker 100 bp, B1, B2, B3, B4, B5, B6 adalah positif sampel dari ayam broiler yang menunjukkan band 897 bp.

Uji PCR pada sampel dilakukan untuk meneguhkan diagnosa dugaan infeksi FAdV yang menyebabkan perubahan anatomi organ hati dan adanya temuan dengan ciri IBH secara histopatologi. Hati terlihat membengkak/membesar, lebih pucat, rapuh, sehingga dilakukan pemeriksaan PCR untuk pemeriksaan lanjutan. Pada pengujian PCR, primer-primer spesifik yang digunakan adalah untuk deteksi gen penyandi antigen permukaan (Hexon) dari FAdVs dengan menggunakan reaksi PCR. Sebagaimana telah dipublikasi sebelumnya sesuai dengan yang dilakukan Silaen bahwa efektivitas metode PCR yang digunakan mencapai 100 % dimana dari 25 sampel terdapat 6 yang positif menderita IBH (Silaen *et al.*, 2020).

Hasil PCR dari Sampel B1, B2, B3, B4, B5, B6 menunjukkan produk amplifikasi dari primer-primer Hexon yaitu pita/band DNA spesifik dengan panjang kurang lebih 897-bp (Gambar 1) sebagaimana yang telah dibuktikan sebelumnya dalam literatur (Silaen *et al.*, 2020). Dalam Gambar 1 juga ditunjukkan hasil PCR dari Sampel J1, J2 namun menunjukkan hasil negatif

dimana pita DNA spesifik 897-bp tidak terdeteksi. Hasil negatif pada sampel Jember 1 dan Jember 2 negatif, tetapi hepar menunjukkan gejala IBH hal ini memungkinkan adanya infeksi penyakit lain yang mungkin mengakibatkan perubahan pada hati adalah Aflatoxin, Aflatoxin menyebabkan immunosupresi dan gejala serupa dengan infeksi FAdV dimana secara makroskopis hepar menunjukkan adanya perubahan warna coklat kekuningan, tepi lobus tumpul, konsistensi kenyal, dan bidang irisan rata pada infeksi Aflatoxin hal ini sesuai yang dilakukan Filazi (Filazi *et al.*, 2017).

4 KESIMPULAN

Dari penelitian yang telah dilakukan dapat disimpulkan, teknik PCR dapat mendeteksi adanya infeksi fowl adenovirus (FAdV) dari kasus IBH pada peternakan broiler di Banten. Hasil ini meneguhkan pemeriksaan sebelumnya yang telah mendiskripsikan perubahan berupa warna kekuningan pada organ Hepar.

9 UCAPAN TERIMA KASIH

Penulis mengucapkan terima kasih pada peternakan ayam di Banten dan Jember yang memberi izin dalam koleksi sampel.

DAFTAR PUSTAKA

- Filazi, A., Yurdakok-Dikmen, B., Kuzukiran, O., & Sireli, U. T. (2017). Mycotoxins in poultry. *Poultry Science*. pp: 73-92.
- Kementrian Pertanian. (2014). Manual Penyakit Unggas. Cetakan kedua. Direktorat Jendral peternakan dan Kesehatan Hewan. Hal: 44-48.
- Monleon, R. (2014). Serological Monitoring of Fowl Adenovirus. pp: 102.
- Office International des Epizooties (OIE). (2012). "Newcastle Disease. Manual of Diagnostic Test and Vaccines for Terrestrial Animals," Chapter 2.3.14.

<http://www.oie.int/international-standartsetting/terrestrial-manual/access-online>.

Pratamasari, D., Kumorowati, E., & Nurani, S. (2018). Temuan Penyakit Inclusion Body Hepatitis pada Sampel Surveilans Pasif Kasus Kematian Tinggi Unggas Broiler di Wilayah Kerja Balai Besar Veteriner Wates Yogyakarta.

Silaen, O. S. M., Murtini, S., Pamungkas, J., & Nugroho, C. M. H. (2020). Isolation and molecular characterization of fowl aviadenovirus associated with inclusion body hepatitis from poultry in Banten and West Java, Indonesia. *Veterinary World*, 13(9), 1940.

Peneguhan Diagnosis Penyakit Inclusion Bodies Hepatitis pada Ayam Broiler Menggunakan Metode Polymerase Chain Reaction

ORIGINALITY REPORT

9%

SIMILARITY INDEX

9%

INTERNET SOURCES

4%

PUBLICATIONS

0%

STUDENT PAPERS

PRIMARY SOURCES

1	www.neliti.com Internet Source	2%
2	media.neliti.com Internet Source	1%
3	Elena Mettifogo, Luis F. N. Nuñez, Jorge L. Chacón, Silvana H. Santander Parra et al. "Emergence of Enteric Viruses in Production Chickens Is a Concern for Avian Health", The Scientific World Journal, 2014 Publication	1%
4	idoc.pub Internet Source	1%
5	ojs2.e-journal.unair.ac.id Internet Source	1%
6	text-id.123dok.com Internet Source	1%
7	repository.umj.ac.id Internet Source	1%

8

Huria Marnis, Bambang Iswanto, Rommy Suprpto, Imron Imron, Raden Roro Sri Pudji Sinarni Dewi. "PERTUMBUHAN DAN SIGOSITAS IKAN LELE AFRIKA (*Clarias gariepinus*) TRANSGENIK F-2 YANG MEMBAWA GEN HORMON PERTUMBUHAN IKAN PATIN SIAM (*Pangasianodon hypophthalmus*)", *Jurnal Riset Akuakultur*, 2015

Publication

1 %

9

id.123dok.com

Internet Source

1 %

Exclude quotes Off

Exclude matches Off

Exclude bibliography On

Peneguhan Diagnosis Penyakit Inclusion Bodies Hepatitis pada Ayam Broiler Menggunakan Metode Polymerase Chain Reaction

GRADEMARK REPORT

FINAL GRADE

/0

GENERAL COMMENTS

Instructor

PAGE 1

PAGE 2

PAGE 3

PAGE 4
