

Pengaruh pemberian ekstrak
jahe merah (*Zingiber officinale*
var. rumbrum) terhadap jumlah
sel makrofag dan pembuluh
darah pada luka bersih mencit
(*mus musculus*) jantan
(Penelitian eksperimen

by Rahel Yuana Sadikim

Submission date: 01-May-2021 03:25PM (UTC+0800)

Submission ID: 1575200238

File name: uka_bersih_mencit_mus_musculus_jantan_Penelitian_eksperimen.pdf (519.67K)

Word count: 4362

Character count: 25934

1
Pengaruh Pemberian Ekstrak Jahe Merah (*Zingiber officinale var. rubrum*) terhadap Jumlah Sel Makrofag dan Pembuluh Darah pada Luka Bersih Mencit (*Mus musculus*) Jantan (Penelitian Eksperimental pada Hewan Coba)

31
(Effect of Red Ginger [*Zingiber officinale var. rubrum*] Extract on Macrophages and Blood Vessels Counts in Clean Wound Tissue of Male Mice [*Mus musculus*]: Experimental Research on Animal Model)

Rahel Yuana Sadikim¹, Willy Sandhika², Iswinarno Doso Saputro³

¹ Program Pendidikan Dokter Fakultas Kedokteran Universitas Airlangga

² Departemen/ Staf Medik Patologi Anatomi, Fakultas Kedokteran Universitas Airlangga/Rumah Sakit Umum Daerah Dr. Soetomo Surabaya

³ Departemen/ Staf Medik Bedah Plastik, Fakultas Kedokteran Universitas Airlangga/Rumah Sakit Umum Daerah Dr. Soetomo Surabaya

1
ABSTRAK

Latar Belakang: Jahe merah (*Zingiber officinale var. rubrum*) telah digunakan sebagai obat tradisional khususnya menyangkut penyembuhan luka karena kandungan oleoresin dan minyak atsiri yang tinggi. Namun penjelasan secara ilmiah masih belum banyak diteliti. Proses penyembuhan luka sangat dipengaruhi oleh jumlah makrofag dan pembuluh darah, sehingga peneliti tertarik untuk mengetahui pengaruh pemberian ekstrak jahe merah terhadap jumlah sel makrofag dan pembuluh darah pada luka. **Tujuan:** Membuktikan bahwa ekstrak jahe merah dapat menurunkan jumlah makrofag dan meningkatkan jumlah pembuluh darah pada luka bersih mencit jantan. **Metode:** Penelitian analitik eksperimental dengan *the post test only control group design*. Luka bersih pada 32 subjek dibagi dalam 4 kelompok. Kelompok pertama diberi konsumsi aquades steril secara oral selama 3 hari dan kelompok kedua selama 5 hari. Kelompok ketiga diberi ekstrak jahe merah (50 mg/kg bb) secara oral selama 3 hari dan kelompok keempat selama 5 hari. Preparat jaringan kulit dibuat menjadi *slide* histologi. *Slide* diamati dengan mikroskop pembesaran 400x dan *graticulae*. Hasil penghitungan makrofag dan pembuluh darah dibandingkan dengan uji t-2 sampel bebas. **Hasil:** Jumlah makrofag kelompok perlakuan lebih sedikit dibanding kontrol pada hari ke-3 ($p=0,008$) namun tidak signifikan pada hari ke-5 ($p=0,409$). Jumlah pembuluh darah kelompok perlakuan dibanding kontrol tidak signifikan pada hari ke-3 ($p=0,721$) dan ke-5 ($p=0,365$). **Simpulan:** Ekstrak etanol jahe merah dapat menurunkan jumlah sel makrofag pada hari ke-3 secara signifikan tetapi jumlah pembuluh darah tidak berbeda secara bermakna.

Kata kunci: *Zingiber officinale var. rubrum*, jahe merah, penyembuhan luka, makrofag, pembuluh darah.

10
ABSTRACT

Background: Red ginger (*Zingiber officinale var. rubrum*) has been used as traditional medicine as it contains high oleoresin and atsiri oil. Despite that scientific explanation was not much investigated. Wound healing process is influenced by macrophage and blood vessel counts, thus makes researchers interested in investigating the role of red ginger extract in macrophage and blood vessel counts in wounds. **Purpose:** To prove either red ginger extract can decrease macrophage counts and increase blood vessel counts in clean wounds of male mice. **Methods:** This study was an experimental study with *post test only control group design*. Clean wounds on 32 subjects were divided into 4 groups. The first and second groups were given oral sterile aquadest for 3 and 5 days. The third and fourth groups were given oral red ginger extract 50 mg/kg its weight for 3 and 5 days. Skin tissue of the subjects were made into histologic slides. The slides were observed with 400x enlargement and *graticulae* under the microscope. Counts of macrophages and blood vessels were compared with independent t-2 samples test. **Result:** The macrophage counts were lower in experimental than control groups in day-3 ($p=0.008$) but not in day-5 ($p=0.049$). Differences were not significant in blood vessel counts in experimental and control groups in day-3 ($p=0.721$) and day-5 ($p=0.365$). **Conclusion:** Red ginger extract in ethanol can reduce macrophage counts at day 3 but differences in blood vessel counts were not significant.

Key words: *Zingiber officinale var. rubrum*, red ginger, wound healing, macrophage, blood vessel.

Alamat korespondensi: Willy Sandhika, Departemen/Staf Medik Patologi Anatomi Fakultas Kedokteran Universitas Airlangga/Rumah Sakit Umum Daerah Dr. Soetomo, Jl. Mayjen Prof. Dr. Moestopo No. 6-8 Surabaya 0131, Indonesia. Telepon: +628977474175, e-mail: willysand@fk.unair.ac.id

PENDAHULUAN

Luka merupakan rusaknya integritas kulit atau terputusnya kontinuitas jaringan.¹ Prevalensi cedera terus meningkat dari 7,5 % tahun 2007 menjadi 8,2 % tahun 2013.² Penyembuhan luka terdiri dari fase hemostasis (0-beberapa jam sesudah luka), inflamasi (1-3 hari), proliferasi (4-21 hari), dan *remodelling* (21 hari-1 tahun).³ Makrofag berpindah ke dalam luka sekitar 48-96 jam sesudah luka untuk fagositosis dan memproduksi mediator proinflamatori, sementara pada fase proliferasi makrofag memproduksi mediator antiinflamatori serta faktor pertumbuhan untuk membentuk matrik ekstraseluler, stimulasi fibroblas dan angiogenesis. Angiogenesis merupakan proses pembentukan pembuluh darah baru yang diinisiasi oleh *vascular endothelial growth factor* (VEGF), *platelet-derived growth factor* (PDGF), dan *basic fibroblast growth factor* (bFGF) dari pembuluh darah yang sudah ada sebelumnya. Fungsi angiogenesis untuk menyediakan oksigen, nutrisi, membuang toksin, migrasi sel, dan transduksi sinyal sehingga dapat terjadi regenerasi jaringan baru.⁴

Jahe mudah didapatkan di Indonesia terutama Pulau Jawa karena terjadi peningkatan produktivitas jahe tahun 1996-2013.⁵ Rimpang jahe tersebut digunakan secara turun-temurun sebagai tanaman herbal untuk mengurangi rasa sakit dan radang, melawan sel kanker, anti muntah, mengobati gangguan lambung, dan lain-lain.⁶ Berdasarkan bentuk, warna, dan aroma rimpang, masyarakat Indonesia mengenal 3 tipe jahe, yaitu jahe gajah, jahe emprit, dan jahe merah. Pemakaian ketiga jenis jahe ini berbeda berdasarkan kandungan zat kimia di dalamnya. Jahe merah (*Zingiber officinale var. rubrum*) mempunyai rimpang berwarna merah hingga jingga muda dengan aroma tajam dan rasa sangat pedas, daun berwarna hijau gelap, dan batang berwarna hijau kemerahan. Jahe merah lebih banyak dimanfaatkan sebagai bahan baku obat karena memiliki kandungan oleoresin (3%) dan minyak atsiri (2,58-2,72%) yang lebih tinggi dibandingkan kedua jahe lainnya.⁶ Fungsi minyak atsiri sebagai anti bakteri.⁷ Oleoresin yang terdiri dari senyawa asam *alpha-linolenic* berfungsi sebagai anti pendarahan⁶, *quercetin* sebagai anti oksidan⁸, *6-gingerdion*, *10-dehidrogingerdion*, *8-paradol*, *6-dehidroparadol*, dan *capsain* sebagai anti inflamasi⁹, *6-gingerol*, *8-gingerol*, dan *10-gingerol* sebagai anti bakteri¹⁰ serta anti inflamasi^{9,11}, asam *chlorogenic* dan *farnesol* sebagai perangsang regenerasi sel⁶, *6-*

shogaol, *8-shogaol* dan *10-shogaol* sebagai anti oksidan⁸, anti bakteri¹⁰, anti inflamasi¹¹, angiogenesis, serta proliferasi fibroblas¹².

Fase inflamasi yang memanjang menyebabkan luka menjadi kronis kemudian terbentuk jaringan parut berlebihan.¹³ Gangguan angiogenesis merupakan salah satu masalah utama penyebab luka tidak sembuh sempurna.¹³ Penelitian ini bertujuan untuk mengetahui pengaruh pemberian ekstrak jahe merah (*Zingiber officinale var. rubrum*) terhadap jumlah makrofag sebagai indikator fase inflamasi dan pembuluh darah sebagai indikator fase proliferasi pada jaringan kulit akibat luka bersih pada mencit (*Mus musculus*) jantan.

METODE

Penelitian ini merupakan penelitian analitik eksperimental dengan pendekatan *the post test only control group design*. Lokasi penelitian dilakukan di Laboratorium Departemen Biokimia dan di Laboratorium Departemen Patologi Anatomi, Fakultas Kedokteran Universitas Airlangga pada bulan Agustus-Oktober 2017. Kriteria inklusi meliputi mencit, jantan, umur 2-3 bulan, berat 20-35 gram, dan tidak terdapat kelainan anatomi. Kriteria eksklusi yaitu mencit tampak sakit (gerakan tidak aktif) atau mati saat proses adaptasi atau perlakuan. Populasi penelitian adalah seluruh mencit (*Mus musculus*) jantan yang diperoleh di unit hewan coba Laboratorium Departemen Biokimia, Fakultas Kedokteran Universitas Airlangga. Sampel penelitian adalah luka sayat pada punggung mencit (*Mus musculus*) jantan yang diperoleh dari populasi yang ada secara random.

Bahan untuk membuat ekstrak jahe merah yaitu serbuk rimpang jahe merah, etanol 96%, dan penyaring; untuk metode baku histologi yaitu larutan *buffer* formalin 10%, parafin, *hematoksin eosin*, alkohol asam 1%, larutan xylol, alkohol 100% dan 95%, larutan ammonia, serta aquades. Alat untuk pembuatan ekstrak jahe merah yaitu toples bertutup, corong gelas, timbangan analitik, gelas ukur, botol, waterbath, *erlenmeyer*, *rotary evaporator*, *beaker glass*, alkoholmeter, *shaker* digital; untuk proses mikroteknik pembuatan preparat histologi yaitu *deck glass*, *object glass*, mikrotom, oven, dan cetakan parafin.

Penelitian ini telah disetujui oleh Komite Etik Fakultas Kedokteran Universitas Airlangga dan tidak

mendapat sponsor dari pabrik jahe merah sehingga penelitian bersifat objektif. Prosedur penelitian dimulai dengan pembuatan ekstrak di unit pelaksana teknis (UPT) Materia Medica Batu pada September 2017. Serbuk rimpang jahe merah sebanyak 152 gram dibasahi dengan pelarut etanol 96% sebanyak 100 ml. Kemudian dimasukkan ke dalam toples, diratakan, dan ditambahkan pelarut etanol 96% sampai terendam sebanyak 500 ml. Toples ditutup dengan rapat selama 24 jam dan diletakkan diatas *shaker* digital berkecepatan 50 rpm (revolusi per menit). Ekstrak cair disaring dengan penyaring kain dan ditampung dalam tabung erlenmeyer. Hasil ekstrak cair diuapkan dengan *rotatory evaporator* dalam waktu 1 jam kemudian dilakukan diatas *waterbath* selama 2 jam, dihasilkan ekstrak cair sebanyak 7 ml. Penetapan dosis hewan uji sebesar 50 mg/kg bb berdasarkan penelitian sebelumnya.¹⁴ Uji efek ekstrak jahe merah dilakukan pada 32 luka pada punggung mencit jantan. Sebelum diberi perlakuan, semua mencit diadaptasikan selama 1 minggu kemudian dibuat luka sayat vertikal pada punggung mencit dengan panjang 1-1,5 cm dan kedalaman 2-3 mm. Setelah selesai

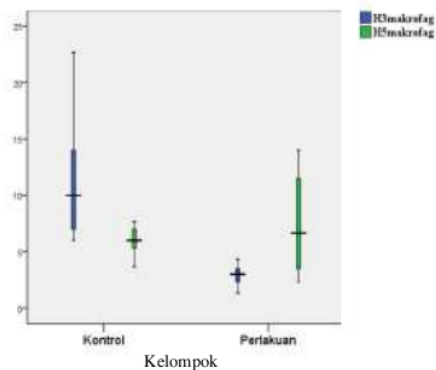
diberi luka dilakukan pembagian dalam 4 kelompok masing - masing terdiri dari 8 ekor mencit. Kelompok pertama yaitu kelompok kontrol diberi aquades steril secara oral selama 3 hari. Kelompok kedua yaitu kelompok kontrol diberi aquades steril secara oral selama 5 hari. Kelompok ketiga yaitu kelompok perlakuan diberi ekstrak jahe merah secara oral dengan dosis sebesar 50 mg/kg bb selama 3 hari. Kelompok keempat yaitu kelompok perlakuan diberi ekstrak jahe merah secara oral dengan dosis sebesar 50 mg/kgbb selama 5 hari. Selanjutnya, jaringan kulit mencit jantan akan diambil dan difiksasi dengan *buffer* formalin, kemudian dilakukan pembuatan preparat dan pemeriksaan mikroskopis. Setiap preparat diamati menggunakan mikroskop cahaya dengan pembesaran 400x dan *graticulae*. Parameter yang diukur yaitu jumlah sel radang makrofag dan pembuluh darah pada 3 lapang pandang. Data dianalisis dengan program *statistical product and service solutions SPSS statistic 16.0.* dengan uji t-2 sampel bebas. Tujuan analisis adalah membandingkan antara kelompok yang diberi perlakuan dan kelompok kontrol.

HASIL

Parameter pertama yang diamati adalah jumlah sel radang makrofag. Hasil penghitungan disajikan pada **Tabel 1** dan **Gambar 1**.

Tabel 1. Distribusi penghitungan jumlah sel makrofag

	Rata-rata	Simpangan Baku
Perlakuan hari ke-3	2,9150	0,93910
Kontrol hari ke-3	11,5243	5,93549
Perlakuan hari ke-5	7,4575	4,50458
Kontrol hari ke-5	6,0014	1,38711

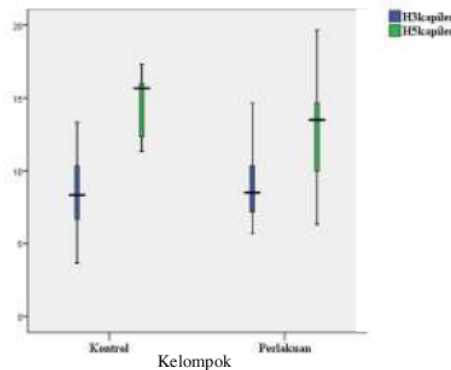


Gambar 1. Diagram perbandingan jumlah sel makrofag antar kelompok kontrol dan perlakuan.

Parameter kedua yang diamati adalah jumlah pembuluh darah atau kapiler. Penghitungan disajikan pada **Tabel 2** dan **Gambar 2**.

Tabel 2. Distribusi penghitungan jumlah pembuluh darah

	Rata-rata	Simpangan Baku
Perlakuan hari ke 3	9,0438	2,81392
Kontrol hari ke 3	8,4743	3,24034
Perlakuan hari ke 5	12,7912	4,02489
Kontrol hari ke 5	14,4286	2,38572



Gambar 2. Diagram perbandingan jumlah pembuluh darah antar kelompok kontrol negatif dan perlakuan.

Hasil uji normalitas dengan uji *Shapiro-Wilk* menunjukkan bahwa data penghitungan makrofag dan pembuluh darah pada kelompok perlakuan dan kontrol serta pada hari ke-3 dan ke-5 memiliki nilai $p > 0,05$ yang berarti semua data berdistribusi normal. Kemudian dilakukan uji homogenitas dengan *Levene's test*. Pada data penghitungan makrofag menunjukkan bahwa semua variabel bebas memiliki nilai $p < 0,05$ yang berarti terdapat perbedaan variasi data dari semua kelompok, sedangkan pada data penghitungan pembuluh darah menunjukkan bahwa semua variabel bebas memiliki nilai $p > 0,05$ yang berarti tidak terdapat perbedaan variasi data dari semua kelompok. Data jumlah makrofag dan pembuluh darah merupakan data rasio dengan distribusi normal sehingga dilakukan uji parametrik t-2 sampel bebas. Hasil uji t-2 sampel bebas pada penghitungan makrofag disajikan pada **Tabel 3** dan pembuluh darah disajikan pada **Tabel 4**, jika nilai $p < 0,05$ artinya terdapat perbedaan jumlah pembuluh darah yang signifikan secara statistik.

Tabel 3. Data perbandingan nilai signifikansi variabel bebas pada penghitungan jumlah sel makrofag

Variabel bebas	Nilai p
H3makrofag	0,008
H5makrofag	0,409
Makrofag (Perlakuan)	0,025
Makrofag (Kontrol)	0,049

Tabel 4. Data perbandingan nilai signifikansi variabel bebas pada penghitungan jumlah pembuluh darah

Variabel bebas	Nilai p
H3kapiler	0,721
H5kapiler	0,365
Kapiler (Perlakuan)	0,049
Kapiler (Kontrol)	0,002

PEMBAHASAN

Hasil analisis data pada hari ke-3 menunjukkan bahwa terdapat penurunan jumlah sel makrofag yang signifikan antara kelompok kontrol dan perlakuan $p = 0,008$ ($< 0,05$). Jumlah makrofag pada kelompok perlakuan sebesar $2,915 \pm 0,939$ sel/50mm² dan pada kelompok kontrol sebesar $11,524 \pm 5,935$ sel/50mm². Hasil penelitian membuktikan bahwa ekstrak jahe merah memiliki efek anti inflamasi dengan cara menekan jumlah sel radang pada fase inflamasi (1-3 hari).³ Hal ini sesuai dengan penelitian

Hidayati *et al.* (2015) bahwa pemberian ekstrak etanol 96% jahe merah secara topikal selama 3 hari dapat menurunkan jumlah sel makrofag ulkus traumatikus mukosa mulut.¹⁵ Pemberian ekstrak etanol 40% jahe merah secara peroral dapat menurunkan frekuensi geliat mencit.⁹ Penelitian secara in vitro dengan *murine peritoneal model* yang diberi ekstrak etanol jahe (1 µl/ml) selama 24 jam menunjukkan penurunan sitokin dan kemokin proinflamasi, penurunan proliferasi sel T dan sitokin yang diproduksinya, serta penekanan ekspresi dari molekul B7.1, B7.2, *major histocompatibility complex* (MHC) kelas II, dan memberikan efek negatif terhadap *antigen presenting cell* (APC) makrofag.¹⁶ Terdapat berbagai teori dan penelitian mengenai cara kerja ekstrak jahe merah sebagai anti inflamasi. Kandungan jahe yaitu 6-*gingerol*, *shogaol*, *gingerdione*, dan *dihydroparadol* mampu menghambat produksi prostaglandin (PG) dan leukotrien (LT). Gingerol dengan rantai alkil yang panjang ($n > 6$) merupakan inhibitor yang lebih poten terhadap sintesis LT dibanding dengan sintesis PG. Teori ini diperkuat dengan alasan mengapa saat ekstrak jahe diberikan pada dosis tinggi tidak memberikan efek samping yang biasanya ditimbulkan oleh *Cyclooxygenase* (COX) inhibitors.¹⁷ Kandungan jahe merah yaitu 8-*paradol*, 8-*shogaol*, dan 8-*gingerol* merupakan inhibitor poten COX-2 dan COX-1. Selain itu, hasil metabolit 6-*gingerol* yaitu 6-*dihydroparadol* (7.2 dan 2.1 mg/mL) dan *receptor derived factor* (RDF) dengan konsentrasi 35.4% (100 mg/mL) yang mengandung proanthocyanidin dapat menghambat produksi *nitric oxide* (NO) pada *lipopolysaccharide* (LPS) *stimulated macrophage cell*.¹¹ Penelitian secara invitro terhadap *Human recombinant COX-2*, *ovine COX-1*, asam arakidonat, Prostaglandin E2 (PGE2), d4-Prostaglandin D2 (d4-PGD2), dan d4-Prostaglandin E2 (d2-PGE2) membuktikan bahwa kandungan ekstrak metanol dan kloroform jahe merah yaitu 10-*gingerol*, 8-*shogaol* dan 10-*shogaol* (32 µM, 17.5 µM, dan 7.5 µM) mampu menghambat COX-2, tanpa menghambat COX-1.¹¹ Belum ada kepastian mengenai jalur hambat yang paling benar dan paling sesuai terkait pemberian ekstrak jahe merah sebagai anti inflamasi.

Hasil analisis data pada hari ke-5 menunjukkan bahwa tidak terdapat perbedaan jumlah sel makrofag yang signifikan secara statistik antara kelompok perlakuan dan kelompok kontrol $p = 0,409$ ($> 0,05$). Jumlah makrofag pada kelompok perlakuan sebesar $7,457 \pm 4,504$ sel/50mm² dan pada kelompok kontrol sebesar $6,001 \pm 1,387$ sel/50mm². Perbedaan rata-rata penghitungan jumlah sel makrofag antara kelompok kontrol dan perlakuan hampir tidak tampak.

Hal ini menunjukkan bahwa pada hari ke-5, fase inflamasi pada luka bersih mencit (*Mus musculus*) jantan sudah berakhir karena pemberian ekstrak jahe merah selama 3 hari sudah mampu menekan proses inflamasi pada luka sayat mencit.

Dalam penelitian ini terdapat penurunan jumlah sel makrofag yang signifikan pada kelompok kontrol hari ke-3 dan hari ke-5 $p=0,049$ ($<0,05$). Jumlah sel makrofag pada hari ke-3 sebesar $11,524 \pm 5,935$ sel/50mm² dan hari ke-5 sebesar $6,001 \pm 1,387$ sel/50mm². Hal ini sesuai dengan teori yang menyatakan bahwa sekitar 48-96 jam sesudah luka, makrofag masuk dalam jaringan luka³. Kemudian jumlah makrofag mulai menurun, namun tetap berada dalam luka untuk menjaga agar proses penyembuhan luka tetap berlanjut karena beberapa makrofag mampu untuk mengaktifkan fase proliferasi.⁴ Peningkatan jumlah sel makrofag yang signifikan pada kelompok perlakuan antara hari ke-3 dan hari ke-5 $p=0,025$ ($<0,05$). Jumlah sel makrofag pada hari ke-3 sebesar $2,915 \pm 0,939$ sel/50mm² dan hari ke-5 sebesar $7,457 \pm 4,504$ sel/50mm². Serra *et al.* (2017) menjelaskan bahwa makrofag memiliki 2 sub tipe, yaitu sub tipe M1 sebagai pro inflamasi dan M2 sebagai anti inflamasi.⁴ Pemberian ekstrak jahe merah sebagai anti inflamasi mampu menurunkan M1 dan meningkatkan M2, keseimbangan ini sangat diperlukan untuk proses penyembuhan luka karena jika terus terjadi penurunan jumlah sel makrofag maka luka tidak akan kunjung sembuh. Penelitian lebih lanjut secara biomolekuler diperlukan untuk mengetahui efek jahe merah terhadap masing-masing sub tipe makrofag dengan mendeteksi level ekspresi marker gen makrofag tipe M1 dan M2 pada jaringan luka kulit menggunakan *quantitative reverse transcription-polymerase chain reaction* (qRT-PCR).^{18,19}

Hasil penelitian ini menunjukkan bahwa tidak terdapat perbedaan jumlah pembuluh darah yang signifikan secara statistik pada hari ke-3 antara kelompok kontrol dan perlakuan $p=0,721$ ($>0,05$). Jumlah pembuluh darah kelompok kontrol sebesar $8,474 \pm 3,240$ sel/50mm² dan kelompok perlakuan sebesar $9,043 \pm 2,813$ sel/50mm². Tidak tampak perbedaan rata-rata antara kelompok perlakuan dan kontrol menunjukkan bahwa pemberian ekstrak jahe merah selama 3 hari belum mampu memberikan efek terhadap angiogenesis. Hal ini tidak sesuai dengan penelitian metode *chorio allantoic membrane* (CAM) oleh Bashir dan Qadir (2017) bahwa pemberian ekstrak metanol jahe (20, 50, 75, dan 150 μ L) pada hari ke-6 sesudah telur di inkubasi

selama 5 hari dengan menyebabkan jumlah pembuluh darah berkurang sebanding dengan peningkatan dosis ekstrak jahe.¹⁹

Hasil analisis data jumlah pembuluh darah kelompok kontrol dan perlakuan pada hari ke-5 menunjukkan bahwa tidak terdapat perbedaan jumlah pembuluh darah yang signifikan $p=0,365$ ($>0,05$). Jumlah pembuluh darah kelompok kontrol sebesar $14,428 \pm 2,385$ sel/50mm² dan perlakuan sebesar $12,791 \pm 4,024$ sel/50mm². Tidak didapatkan penurunan yang signifikan secara statistik karena pada sampel perlakuan hari ke-5 didapatkan penghitungan jumlah pembuluh darah dengan simpangan baku yang cukup besar. Keterbatasan peneliti dalam mengontrol variabel kendali yaitu umur hewan coba pada kelompok kontrol dan perlakuan dapat menjadi salah satu alasan adanya hasil penelitian yang tidak signifikan pada hari ke-3 dan hari ke-5 serta adanya simpangan baku yang cukup besar pada hari ke-5. Umur merupakan salah satu faktor sistemik utama yang mempengaruhi penyembuhan luka. Peningkatan umur menyebabkan sekresi mediator inflamasi meningkat dan sekresi faktor pertumbuhan menurun, infiltrasi sel T, makrofag, dan limfosit menjadi lebih lambat, kapasitas fagosit makrofag menurun, memperlambat reepitelisasi, angiogenesis, dan deposit kolagen, serta menurunkan perubahan kolagen pada fase remodeling sehingga kekuatan luka menurun.²⁰ Penambahan jumlah sampel pada tiap kelompok dapat memperkecil simpangan baku, selain itu dapat diperoleh data yang lebih akurat dengan penelitian menggunakan analisis biomolekuler seperti mengukur kadar faktor pertumbuhan pada preparat kulit diantaranya VEGF, TGF- β , dan PDGF- $\alpha\beta$. Menurut penelitian oleh Kim *et al.*, (2005) pemberian 6-gingerol sebanyak 10 μ M ke dalam *human umbilical vein endothelial cell* (HUVEC) kemudian diberikan VEGF (10 ng/ml) atau bFGF (10 ng/ml) menunjukkan inhibisi maksimal terhadap proliferasi sel endotel vaskular secara spesifik yang diinduksi oleh VEGF dan bFGF. 6-gingerol serta 2 komponen polifenolik yaitu resveratrol dan quercetin dapat mengurangi neovaskularisasi sebesar 90% dengan cara *downregulation cyclin D1* menyebabkan sel endotel berada pada fase istirahat G1. Capsaicin 10 μ M dapat menghambat migrasi sel endotel yang diinduksi oleh VEGF dan bFGF lewat jalur *VEGF-induced phosphorylation of focal adhesion kinase*.²¹

Hasil penelitian ini menunjukkan bahwa terdapat peningkatan jumlah pembuluh darah antara kelompok kontrol hari ke-3 dan ke-5 yang signifikan $p=0,002$ ($<0,05$). Jumlah pembuluh darah

kelompok kontrol hari ke-3 sebesar 8.474 ± 3.240 sel/50mm² dan hari ke-5 sebesar 14.428 ± 2.385 sel/50mm². Pada hari ke-3 sesudah luka terjadi VEGF mulai mengalami *up-regulated* dan bertahan hingga hari ke-7 karena peningkatan permeabilitas vaskuler dan *reactive oxygen species* (ROS) pada fase inflamasi menyebabkan akumulasi molekul vasoaktif.²² Hasil penelitian ini menunjukkan bahwa terdapat peningkatan jumlah pembuluh darah antara kelompok perlakuan hari ke-3 dan ke-5 yang signifikan $p=0,049$ ($<0,05$). Jumlah pembuluh darah kelompok perlakuan hari ke-3 sebesar 9.043 ± 2.813 sel/50mm² dan hari ke-5 sebesar 12.791 ± 4.024 sel/50mm². Pemberian ekstrak jahe merah baru mulai memberikan efek saat pemberian hari ke-5 walaupun efek anti angiogenesis tersebut tidak signifikan secara statistik. Hal ini menyebabkan jumlah pembuluh darah tetap meningkat antara kelompok perlakuan hari ke-3 dan ke-5.

Hasil penelitian diatas menunjukkan bahwa ekstrak jahe merah mampu bertindak sebagai anti inflamasi ditandai dengan penurunan jumlah sel makrofag yang signifikan pada hari ke-3. Ketika terjadi luka pada kulit, mikroorganisme yang secara normal berada di kulit mempunyai akses masuk kedalam jaringan sehingga terjadi inflamasi yang berguna untuk membunuh mikroorganisme tersebut, namun infeksi yang tidak kunjung sembuh akan memperpanjang fase inflamasi. Semakin panjang fase inflamasi maka semakin meningkat pula Matrix metalloproteinase (MMP) yaitu enzim yang mendegradasi *extracellular matrix* (ECM). Peningkatan protease akan menurunkan protease inhibitor, sehingga menyebabkan luka menjadi luka kronik. Salep ekstrak etanol jahe 12% telah terbukti dapat mempercepat penutupan luka *full thickness* dan infeksi *Staphylococcus aureus* pada tikus albino Swiss galur Wistar. Hasil presentase penutupan luka pada kelompok kontrol positif (fusiderm) hari ke-4 (55.7%) dan hari ke-8 (91%), sebanding dengan kelompok perlakuan hari ke-4 (51.4%) dan hari ke-8 (90.6%), sedangkan proses penutupan luka pada kelompok kontrol negatif membutuhkan waktu lebih dari 8 hari.²³ Menurut penelitian Bhagavathula (2009), punggung *Hairless rats* yang mendapat luka abrasi namun sebelumnya telah diberi perlakuan awal selama 21 hari dengan topikal curcumin 10%, ekstrak jahe 3%, atau dengan kombinasinya, kemudian selama 15 hari dioleskan krim Temovate (kortikosteroid) beserta perlakuan awal terjadi penutupan luka lebih baik, adanya peningkatan kolagen tipe 1, dan penurunan MMP-9 daripada tikus yang mendapat temovate dan dimetil sulfoksida (DMSO) saja.²⁴ Dari penelitian-penelitian tersebut

membuktikan bahwa selain ekstrak jahe merah dapat digunakan untuk luka yang mengalami infeksi atau luka yang tidak cepat sembuh, meminum ekstrak jahe merah sebelum luka terjadi juga dapat membantu mempercepat penyembuhan jika nantinya terjadi luka.

Simpulan dari penelitian ini adalah pemberian ekstrak jahe merah (*Zingiber Officinale var. rubrum*) selama 3 hari dapat menurunkan jumlah sel makrofag pada luka bersih mencit (*Mus musculus*) jantan dan pemberian ekstrak jahe merah (*Zingiber Officinale var. rubrum*) belum memberikan pengaruh terhadap jumlah pembuluh darah pada luka bersih mencit (*Mus musculus*) jantan.

KEPUSTAKAAN

1. Saputro ID. Dasar-dasar biomolekuler penyembuhan luka. Surabaya: Global persada press; 2014.
2. Badan Penelitian dan Pengembangan Kesehatan Kementerian Kesehatan RI. Riset Kesehatan Dasar. Jakarta: Institusi; 2013.
3. Reinke JM, Sorg H. Wound repair and regeneration. Eur Surg Res 2012 Jul 11; 49: 35-43.
4. Serra MB, Barroso WA, da Silva NN, Silva SDN, Borges ACR, Abreu IC, et al. From inflammation to current and alternative therapies involved in wound healing. International Journal of Inflammation 2017; 1-17.
5. Siagian VJ. Outlook komoditi jahe. Jakarta: Pusat Data dan Sistem Informasi Pertanian Sekretariat Jenderal Kementerian Pertanian; 2014.
6. Herlina R, Murhananto, Endah JH, Listyarini T, Pribadi ST. Khasiat dan manfaat jahe merah si rimpang ajaib. Jakarta: Agromedia Pustaka; 2002.
7. Ghasemzadeh A, Jaafar H, Rahmat A. Variation of the phytochemical constituents and antioxidant activities of *Zingiber officinale var. rubrum theilade* associated with different drying methods and polyphenol oxidase activity. Molecules 2016 Jun 17; 21(6):780-90.
8. Sari KIP, Periadnadi, Nasir N. Uji antimikroba ekstrak segar jahe- jahean (*Zingiberaceae*) terhadap *Staphylococcus aureus*, *Escherichia coli* dan *Candida albicans*. Jurnal Biologi Universitas Andalas 2013; 2(1): 20-4.
9. Giriraju A, Yunus G. Assessment of antimicrobial potential of 10% ginger extract against *Streptococcus mutans*, *Candida albicans*, and *Enterococcus faecalis*: An *in vitro* study. Indian J Dent Res 2013; 24(4): 397-400.

10. Shimoda H, Shan SJ, Tanaka J, Seki A, Seo JW, Kasajima N, et al. Anti-inflammatory properties of red ginger (*Zingiber officinale* var. *rubra*) extract and suppression of nitric oxide production by its constituents. *Journal of Medicinal Food* 2010 Oct 12; 13(1): 156-62.
11. Van Breemen R, Tao Y, Li W. Cyclooxygenase-2 inhibitors in ginger (*Zingiber officinale*). *Fitoterapia* 2011 Sep 4; 82(1): 38-43.
12. Chen C, Cheng K, Chang A, Lin Y, Hseu Y Wang H. 10-shogaol, an antioxidant from *Zingiber officinale* for skin cell proliferation and migration enhancer. *International Journal of Molecular Sciences* 2012 Feb 8; 13(12): 1762-77.
13. Bodnar R. Chemokine regulation of angiogenesis during wound healing. *Advances in Wound Care* 2015; 4(11): 641-50.
14. Yulinah ES, Fitriyani N, Sigit JI. Efek antiagregasi platelet ekstrak etanol buah mengkudu (*Morinda citrifolia* L.), rimpang jahe merah (*Zingiber officinale* var. *Sunti* Val.) dan kombinasinya pada mencit jantan galur swiss webster. *JKM* 2008; 7(2): 1-18.
15. Hidayati F, Agusmawanti P, Firdausy MD., Pengaruh pemberian ekstrak jahe merah (*Zingiber officinale* var. *Rubrum*) terhadap jumlah sel makrofag ulkus traumatikus mukosa mulut akibat bahan kimiawi. *ODONTO Dental Journal* 2015 Jul; 29(1): 51-6.
16. Tripathi S, Bruch D, Kittur DS. Ginger extract inhibits LPS induced macrophage activation and function. *BMC Complement Altern Med* 2008; 8: 1-6.
17. Grzanna R, Lindmark L, Frondoza C. Ginger-an herbal medicinal product with broad anti-inflammatory actions. *Journal of Medicinal Food* 2005; 8(2): 125-32.
18. Wang N, Wu Y, Zeng N, Wang H, Deng P, Xu Y, et al. E2F1 hinders skin wound healing by repressing vascular endothelial growth factor (VEGF) expression, neovascularization, and macrophage recruitment. *PLoS ONE* 2016; 11(8): 1-10.
19. Bashir MF, Qadir MI. Effect of ginger extract on angiogenesis using CAM assay. *Bangladesh J Pharmacol* 2017; 12(3): 348-53.
20. Guo S, DiPietro LA. Factors affecting wound healing. *Journal of Dental Research* 2010; 89(3): 219-29.
21. Kim E, Min J, Kim T, Lee S, Yang H, Han S, et al. 6-Gingerol, a pungent ingredient of ginger, inhibits angiogenesis in vitro and in vivo. *Biochemical and Biophysical Research Communications* 2005; 335(2): 300-8.
22. Bates D, Jones R. The role of vascular endothelial growth factor in wound healing. *The International Journal of Lower Extremity Wounds* 2003; 2(2): 107-20.
23. Mohamed AHB, Osman AAF. Antibacterial and wound healing potential of ethanolic extract of *Zingiber Officinale* in albino rats. *Journal of Diseases and Medicinal Plants* 2017; 3(1): 1-6.
24. Bhagavathula N, Warner RL, DaSilva M, McClintock SD, Barron A, Aslam MN, et al. A combination of curcumin and ginger extract improves abrasion wound healing in corticosteroid-damaged hairless rat skin. *Wound Repair Regen* 2017; 17(3): 360-72.

Pengaruh pemberian ekstrak jahe merah (Zingiber officinale var. rumburum) terhadap jumlah sel makrofag dan pembuluh darah pada luka bersih mencit (mus musculus) jantan (Penelitian eksperimen)

ORIGINALITY REPORT

21 %
SIMILARITY INDEX

19 %
INTERNET SOURCES

14 %
PUBLICATIONS

0 %
STUDENT PAPERS

PRIMARY SOURCES

1 digilib.unila.ac.id 1 %
Internet Source

2 eprints.undip.ac.id 1 %
Internet Source

3 es.scribd.com 1 %
Internet Source

4 rhanyistiamalia.blogspot.com 1 %
Internet Source

5 SHOFI IQDA ISLAMI, AL MUNAWIR, IDA SRI SURANI WIJI ASTUTI. "The Effect of Bakiko (Spinach- Chitosan- Collagen) Membrane on Total Fibroblast in Burn Wound Grade II", Hang Tuah Medical journal, 2018 1 %
Publication

6 pinnacle.allenpress.com 1 %
Internet Source

repository.ub.ac.id

7	Internet Source	1 %
8	Siska Nuryanti, Fitriana Fitriana. "POTENSI ANTIBAKTERI EKSTRAK ETANOL JAMUR KANCING (<i>Agaricus bisporus</i>) SEBAGAI ANTIBAKTERI", Jurnal Fitofarmaka Indonesia, 2018 Publication	1 %
9	topskripsiku.blogspot.com Internet Source	1 %
10	thegrandportal.info Internet Source	1 %
11	e-journal.unair.ac.id Internet Source	1 %
12	fr.scribd.com Internet Source	1 %
13	ejurnal.stikeseub.ac.id Internet Source	1 %
14	juke.kedokteran.unila.ac.id Internet Source	<1 %
15	zombiedoc.com Internet Source	<1 %
16	edoc.site Internet Source	<1 %

jurnal.fk.unand.ac.id

17	Internet Source	<1 %
18	jurnal.unbrah.ac.id Internet Source	<1 %
19	worldwidescience.org Internet Source	<1 %
20	www.ncbi.nlm.nih.gov Internet Source	<1 %
21	Erni Rustiani, Min Rachminiwati, Lia Suryani. "EFEKTIVITAS ANTIHIPERGLIKEMIA TABLET CAMPURAN EKSTRAK DAUN PEPAYA DAN DAUN SALAM PADA TIKUS Sprague dawley", Jurnal Fitofarmaka Indonesia, 2017 Publication	<1 %
22	Lim, T. K.. "Zingiber officinale", Edible Medicinal and Non-Medicinal Plants, 2016. Publication	<1 %
23	Putu Krishna B. S. Putra, I Wayan J. Sumadi, Ni Putu Sriwidyani, IG Budhi Setiawan. "Karakteristik Klinikopatologik Pasien Kanker Payudara dengan Metastasis Tulang di RSUP Sanglah pada Tahun 2014 - 2018", e-CliniC, 2019 Publication	<1 %
24	Supriadin Supriadin, Agung Waluyo, Rohman Azzam. "Pengaruh Dance Movement Therapy	<1 %

terhadap Perubahan Tekanan Darah pada Lansia Hipertensi", Journal of Telenursing (JOTING), 2019

Publication

25 doku.pub <1 %
Internet Source

26 ejournal.unibabwi.ac.id <1 %
Internet Source

27 jurnal.untan.ac.id <1 %
Internet Source

28 www.affaveti.org <1 %
Internet Source

29 iraeriska.wordpress.com <1 %
Internet Source

30 repositori.usu.ac.id <1 %
Internet Source

31 Wuri Marsigit, Laili Susanti, Lia Marzalena. "EFFECT OF RED GINGER EXTRACT (Zingiber officinale Var Rubrum) ON CHEMICAL AND ORGANOLEPTICS QUALITY OF AMBON CURUP BANANA WET "SALE"", Jurnal Agroindustri, 2019
Publication

32 bbp2tp.litbang.pertanian.go.id <1 %
Internet Source

id.dralexjimenez.com

33

Internet Source

<1 %

34

[123dok.com](#)

Internet Source

<1 %

35

Hendra Pratama Maliangkay, Rolef Rumondor, Mynia Kantohe. "Skrining Fitokimia dan Potensi Antidiabetes Ekstrak Etanol Herba Ciplukan (*Physalis Angulata* L) pada Tikus Putih (*Rattus Novergicus*) yang Diinduksi Aloksan", *Bio-Edu: Jurnal Pendidikan Biologi*, 2019

Publication

<1 %

36

Winanda Rizki Bagus Santosa, Riyono Riyono. "Perbandingan Efektifitas Pemberian Kompres Madu dan Kompres Gula Kristal terhadap Penyembuhan Luka pada Tikus Putih", *STRADA JURNAL ILMIAH KESEHATAN*, 2018

Publication

<1 %

37

[exocorriges.com](#)

Internet Source

<1 %

38

[id.scribd.com](#)

Internet Source

<1 %

39

[idoc.pub](#)

Internet Source

<1 %

40

[lonsuit.unismuhluwuk.ac.id](#)

Internet Source

<1 %

41	pt.scribd.com Internet Source	<1 %
42	repository.radenintan.ac.id Internet Source	<1 %
43	www.neliti.com Internet Source	<1 %
44	Hoffmann, Stephan, Shikun He, Man Lin Jin, Laura Masiero, Peter Wiedemann, Stephen J. Ryan, and Elise C. Kohn. "Carboxyamido-Triazole Modulates Retinal Pigment Epithelial and Choroidal Endothelial Cell Attachment, Migration, Proliferation, and MMP-2 Secretion of Choroidal Endothelial Cells", Current Eye Research, 2005. Publication	<1 %
45	asmanurs3.blogspot.com Internet Source	<1 %
46	eprints.uns.ac.id Internet Source	<1 %
47	www.freepatentsonline.com Internet Source	<1 %
48	Richard B. van Breemen, Yi Tao, Wenkui Li. "Cyclooxygenase-2 inhibitors in ginger (Zingiber officinale)", Fitoterapia, 2011 Publication	<1 %

journal-denta.hangtuah.ac.id

49	Internet Source	<1 %
50	jurnal.ugm.ac.id Internet Source	<1 %
51	qdoc.tips Internet Source	<1 %
52	www.springerprofessional.de Internet Source	<1 %
53	ijcc.chemoprev.org Internet Source	<1 %
54	ijpsr.com Internet Source	<1 %

Exclude quotes On

Exclude matches Off

Exclude bibliography On

Pengaruh pemberian ekstrak jahe merah (*Zingiber officinale* var. *rumbrum*) terhadap jumlah sel makrofag dan pembuluh darah pada luka bersih mencit (*Mus musculus*) jantan (Penelitian eksperimen)

GRADEMARK REPORT

FINAL GRADE

/100

GENERAL COMMENTS

Instructor

PAGE 1

PAGE 2

PAGE 3

PAGE 4

PAGE 5

PAGE 6

PAGE 7
