

The Effectiveness of Pre Treatment Tretinoin 0,1% Topical on incision Wound Healing Process of Mice (Mus Muculus)

by Iswinarno Doso Saputro

Submission date: 01-May-2021 03:29PM (UTC+0800)

Submission ID: 1575201024

File name: pical_on_incision_Wound_Healing_Process_of_Mice_Mus_Muculus.pdf (16.66M)

Word count: 2568

Character count: 15538

Efektifitas Perlakuan Awal *Tretinoin* 0,1% Topikal pada Proses Penyembuhan di Luka Insisi pada Mencit (*Mus musculus*)

*The Effectiveness of Pre Treatment Tretinoin 0.1% Topical on Incision Wound Healing Process of Mice (*Mus musculus*)*

Iswiarno Doso Saputro^{1*}, Hesty Aulia Palupi², Wiwik Misaco Yuniarti³

¹Departemen Bedah Plastik Rekonstruksi dan Estetik, Fakultas Kedokteran, Universitas Airlangga, Surabaya

²Fakultas Kedokteran, Universitas Airlangga, Surabaya

³Departemen Klinik Veteriner, Fakultas Kedokteran Hewan, Universitas Airlangga Surabaya

*Email : iswiarno@yahoo.com

Naskah diterima : 21 November 2018, direvisi : 8 Desember 2018, disetujui : 8 Desember 2018

Abstract

Tretinoin has an important role in wound healing process include improve fibroplasia and collagen synthesis, maintaining humoral immunity, and neutralize steroid effect. Epithelization and fibroblast proliferation were very important event in wound healing process. The aims of this study were studying epithelization and fibroblast proliferation on incision wound healing process using pre treatment of Tretinoin 0,1% topically on mice. This research used 24 male mice, 3 month of age, with 150-180 gram of body weight. The mice were divided into 2 groups, control group (K) and treatment group (P). The control group was a group of mice with an incision wound, while the treatment group was a group of mice with an incision wound that received a pretreatment of Tretinoin of 0,1% topically. Each group was divided into 2 sub groups K4, K7, P4, P7 based on time of samples collecting. K4 and P4 were examined at day 4, while K7 and P7 were examined at day 7. Epithelialization was observed by measuring the length of the epithelial incision area, whereas fibroblast proliferation was performed by counting the number of fibroblasts in five field of view on histopathologic skin preparations processed by HE staining. In this study pretreatment of Tretinoin 0,1% topically can increase epithelialization and number of fibroblast significantly ($p < 0,05$). This increase may be due to 1% Tretinoin in the tissues to induce keratinocyte basal proliferation including its migration to the skin surface via retinoic acid receptors (RAR δ). Pretreatment of Tretinoin 0,1% topically can increased epithelialization and number of fibroblast on incision wound healing process of albino rats

Key words: epithelialization; fibroblast; Tretinoin 0,1%; wound incision

Abstrak

Tretinoin memiliki peran penting dalam proses penyembuhan luka termasuk memperbaiki sintesis fibroplasia dan kolagen, menjaga kekebalan humoral, dan menetralkan efek steroid. Epitisasi dan proliferasi fibroblas sangat penting dalam proses penyembuhan luka. Tujuan penelitian ini adalah mempelajari *epitelsasi* dan proliferasi fibroblas pada proses penyembuhan luka insisi dengan menggunakan perlakuan awal Tretinoin 0,1% secara topikal pada mencit. Penelitian ini menggunakan 24 ekor mencit jantan, umur 3 bulan, dengan berat badan 150-180 gram. Mencit dibagi menjadi 2 kelompok, kelompok kontrol (K) dan kelompok perlakuan (P). Kelompok kontrol adalah sekelompok mencit dengan luka sayatan, sedangkan kelompok perlakuan adalah sekelompok mencit dengan luka insisi yang menerima *pretreatment* Tretinoin sebesar 0,1% secara topikal. Masing-masing kelompok dibagi menjadi 2 sub kelompok K4, K7, P4, P7 berdasarkan waktu pengumpulan sampel. K4 dan P4 diperiksa pada hari ke 4, sedangkan K7 dan P7 diperiksa pada hari ke 7. *Epitelsasi* diamati dengan mengukur panjang area insisi epitel, sedangkan proliferasi fibroblas dilakukan dengan menghitung jumlah fibroblast dalam lima bidang pandang pada histopatologis, olahan kulit yang diproses dengan pewarnaan HE. Dalam penelitian ini, perlakuan awal Tretinoin 0,1% topikal dapat meningkatkan epitelsasi dan jumlah fibroblas secara signifikan ($p < 0,05$). Peningkatan ini mungkin disebabkan oleh 0,1% Tretinoin dalam jaringan untuk menginduksi proliferasi basal keratinosit termasuk migrasi ke permukaan kulit melalui reseptor asam retinoat (RAR δ). Peningkatan asam retinoat dengan reseptor RAR δ dan retinoid X (RXR α) pada pengaturan ekspresi gen juga meningkatkan sekresi serta pengaktifan TGF β dan IGF-1 yang dapat meningkatkan pengendapan kolagen dalam proses penyembuhan luka. IGF-1 bekerja sebagai pengatur pertumbuhan dan pengembangan jaringan dalam proses penyembuhan luka dengan bekerja secara langsung pada fibroblas, fibronektin,

endotel, dan sel epitel. Perlakuan awal Tretinoin 0,1% topikal dapat meningkatkan epitelisasi dan jumlah fibroblas pada proses penyembuhan luka insisi mencit.

Kata kunci: epitelisasi; fibroblas; Tretinoin 0,1%; insisi luka

Pendahuluan

Pada proses penyembuhan luka, epitelisasi dan fibroblas mempunyai peran sangat penting. Apabila proses epitelisasi dan proliferasi fibroblas terganggu maka akan menghambat proses penyembuhan. Luka (Baxter, 1997). Luka Insisi merupakan luka yang sering dibuat oleh ahli bedah. Waktu penyembuhan luka insisi sendiri menjadi penting dengan adanya keterkaitan antara risiko peningkatan infeksi bakteri dengan lama penyembuhan luka (Boonyong, *et al.*, 2012). Berbagai upaya dilakukan agar luka dapat sembuh dengan lebih cepat, minim risiko, serta scar yang minimal.

Tretinoin dalam bentuk aktif di jaringan berperan pada regulasi ekspresi gen melalui *nuclear retinoic acid receptor* yang mengatur pertumbuhan, maturasi dan diferensiasi sel khususnya pada jaringan reproduktif dan embriogenesis mamalia (Paquette, *et al.*, 2001). Peran Tretinoin dalam proses penyembuhan luka meliputi meningkatkan fibroplasia dan sintesis kolagen, memelihara imunitas humoral, menetralkan efek steroid dengan melawan efek pada membran lisosom (Wicke, *et al.*, 2000). Sampai saat ini pemanfaatan dan pengaruh perlakuan awal Tretinoin untuk penyembuhan luka belum banyak dilakukan di Indonesia. Penelitian ini bertujuan membuktikan adanya pengaruh perlakuan awal Tretinoin 0,1% pada luka insisi untuk meningkatkan epitelisasi dan jumlah fibroblas pada penyembuhan luka insisi. Penelitian oleh Hung (1989) di Universitas Pittsburg Los Angeles Amerika membuktikan bahwa pemberian Tretinoin 0,05% secara topikal dapat mempercepat epitelisasi luka yang parsial.

Materi dan Metode

Pernyataan Kelakuan Etik

Penelitian telah mendapatkan pernyataan Kelakuan Etik dari Komite Etik Penelitian Kesehatan Fakultas Kedokteran Universitas Airlangga Nomer 272/EC/KEPK/FKUA/2014

Rancangan Penelitian

Rancangan penelitian yang digunakan yaitu eksperimen laboratoris *post-test only control group design*.

Subjek Penelitian

Subjek penelitian adalah 24 ekor mencit jantan, berumur 3 bulan dengan berat antara 25 – 35 gram yang dibagi menjadi 2 kelompok, yaitu kelompok control (K) dan kelompok perlakuan (P). Setiap kelompok dibagi menjadi 2 sub kelompok, yaitu K4 dan K7 pada kelompok kontrol dan P4 dan P7 pada kelompok perlakuan sesuai dengan waktu pengamatan epitelisasi dan proliferasi fibroblas pada hari ke-4 dan hari ke-7. Kemudian mencit ditempatkan ke dalam kandang yang telah ditandai sesuai pembagian sub kelompok. Sebelum dilaksanakan penelitian, seluruh mencit melalui masa adaptasi selama 7 hari.

Luka Insisi

Mencit yang telah memenuhi persyaratan dianestesi menggunakan kombinasi ketamine HCl dan Xylazine dengan dosis (100 mg/kg bb dan 5 mg/kg bb) secara intra muskuler. Selanjutnya, rambut di sekitar punggung dicukur bersih dan pada kelompok perlakuan diaplikasikan gel Tretinoin 0,1% pada area tersebut, satu hari sebelum insisi dilakukan. Pada

Iswinamo Doso Saputro *et.al.*

kelompok perlakuan (P) dan kelompok kontrol (K) area insisi didesinfeksi menggunakan povidone iodine dan kemudian dibuat insisi sepanjang 3 cm hingga kedalaman mencapai subkutis. Luka insisi dibersihkan dengan NaCl fisiologis, kemudian luka ditutup dengan pembalut kasa steril. Berikutnya adalah setelah mencit terbebas dari efek sedasi dari anestesi eter, mencit tersebut dikembalikan ke dalam kandang dan diberikan pakan dan minum secara *ad libitum*.

Pengambilan sampel

Pada hari ke-4, mencit sub kelompok P4 dan K4 dibuka balutan lukanya dan diukur penyempitan lukanya. Mencit pada sub kelompok tersebut dianestesi menggunakan ether dan area luka insisi

dieksisi lebih kurang 4 cm persegi melintasi garis insisi dengan kedalaman subkutis. Selanjutnya, hasil eksisi kulit diproses untuk pembuatan preparat histopatologi dengan pewarnaan hematoksin-eosin (HE). Tindakan yang sama dilakukan pada hari ke-7 pada mencit sub kelompok K7 dan P7.

Pengumpulan Data

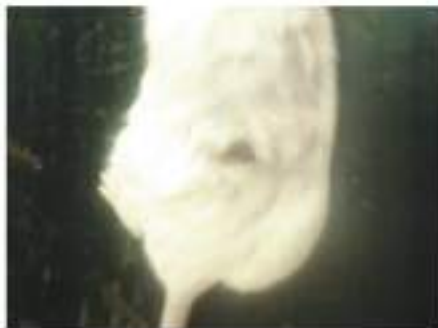Data berupa penyempitan area insisi karena proses epitelisasi dan jumlah fibroblast pada pengamatan preparat histopatologi pada hari ke-4 dan ke-7 ditabulasikan dan kemudian dianalisis secara statistik. Data dianalisis menggunakan program SPSS 21 dengan uji *one way analysis of variance (ANOVA)* dilanjutkan dengan uji *least significance difference (LSD)*.



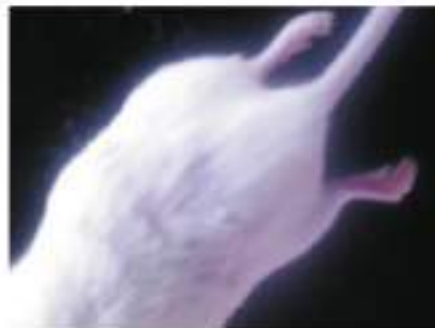(a) Kelompok kontrol hari ke-4



(b) kelompok kontrol hari ke-7



(c) kelompok perlakuan hari ke-4



(d) kelompok perlakuan hari ke-7

Gambar 1. Foto luka insisi pada punggung mencit kelompok kontrol dan perlakuan hari ke-4 (K4, P4) dan kelompok kontrol dan perlakuan pada hari ke-7 (K7, P7).

Hasil dan Pembahasan

Gambaran Klinis Luka

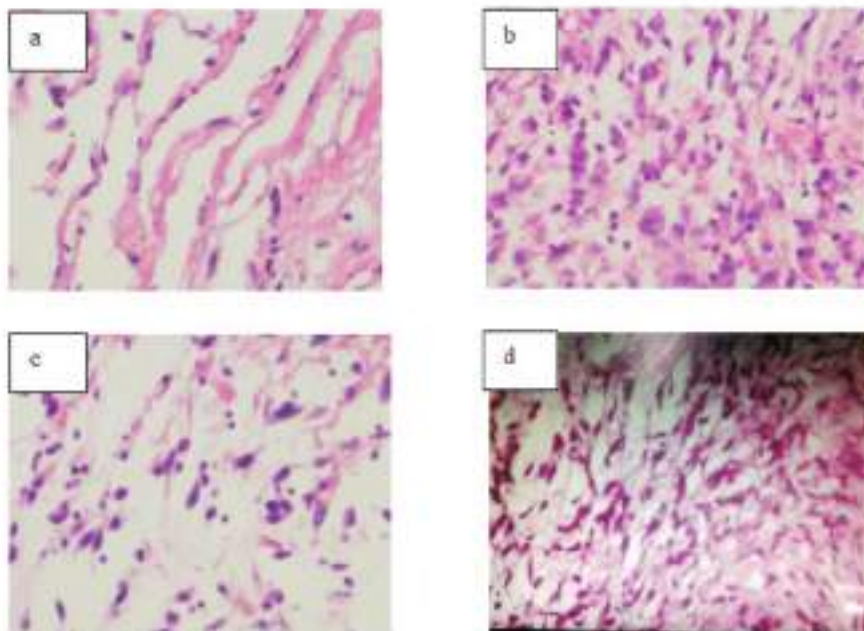
Pengamatan pada hari ke-4, penyempitan luka sudah mulai tampak. Gambaran luka antara kelompok kontrol dan kelompok perlakuan hampir sama, namun pada kelompok kontrol terdapat eksudat, sementara pada kelompok perlakuan tidak terlihat eksudat (Gambar 1a dan Gambar 1b). Pada hari ke-7, terlihat gambaran penyempitan area luka dan epitelisasi yang hampir sempurna pada kelompok kontrol dan kelompok perlakuan sedang pada kelompok perlakuan gambaran bekas luka terlihat lebih tertutup daripada kelompok kontrol (Gambar 1c dan Gambar 1d).

Gambaran Histologis Luka

Epitelisasi yang dievaluasi berdasarkan penyempitan luka pada hari ke-4 dan ke-7 menunjukkan perbedaan yang nyata antara kelompok kontrol dan perlakuan ($p < 0,05$). Rata-rata dan

simpangan baku penyempitan luka pada hari ke-4 dan ke-7 pada kelompok kontrol dan perlakuan, berturut-turut adalah $2,42 \pm 0,38$ mm; $5,67 \pm 0,41$ mm; $5,00 \pm 0,55$ mm; dan $8,92 \pm 0,41$ mm. Tampak dari hasil yang diperoleh, penyempitan area luka sudah mulai pada hari ke-4 dan berlanjut pada hari ke-7 serta terdapat perbedaan di antara kedua waktu pengamatan.

Jumlah fibroblas pada area luka menunjukkan pola yang sama dengan proses epitelisasi. Jumlah fibroblas pada kelompok kontrol dan kelompok perlakuan menunjukkan perbedaan yang nyata pada hari ke-4 dan ke-7 ($p < 0,05$). Pada hari ke-4 jumlahnya lebih sedikit jika dibandingkan dengan jumlah pada hari ke-7. Rata-rata dan simpangan baku dari masing-masing kelompok perlakuan dan waktu pengamatan adalah $27,83 \pm 2,04$ (K4); $43,50 \pm 1,049$ (P4); $39,33 \pm 1,21$ (K7); dan $50,50 \pm 1,05$ (P7) (Gambar 2a, b, c, dan d) (Tabel 1 dan 2).



Gambar 2 Gambaran histopatologis fibroblas pada kelompok kontrol dan kelompok perlakuan pada hari ke-4 (a,b) dan hari ke-7 (c,d) (HE, 400x).

Tabel 1. Analisis hasil rerata penyempitan luka dan jumlah fibroblas pada pengamatan hari ke-4.

Variabel	Kelompok		Harga p
	Kontrol	Perlakuan	
Penyempitan luka (mm)	2,42±0,38 ^a	5,67±0,41 ^b	0,000
Fibroblas (per lapang pandang)	27,83±2,04 ^a	43,50±1,049 ^b	0,000

Superscript yang berbeda pada baris yang sama menunjukkan perbedaan bermakna (harga p=0,005).

Tabel 2. Analisis hasil rerata penyempitan luka dan jumlah fibroblas pada pengamatan hari ke-7.

Variabel	Kelompok		Harga p
	Kontrol	Perlakuan	
Penyempitan luka (mm)	5,00±0,55 ^a	8,92±0,41 ^b	0,000
Fibroblas (per lapang pandang)	39,33±1,21 ^a	50,50±1,05 ^b	0,000

Superscript yang berbeda pada baris yang sama menunjukkan perbedaan bermakna (harga p=0,005).

Pada penelitian ini pengambilan data dilakukan pada hari ke-4, karena pada proses kesembuhan luka fase inflamasi dimulai sesaat setelah terjadi perlakuan sampai hari ke 4 (Wahl, 1992), tetapi bila terdapat gangguan pada fase ini maka proses inflamasi bisa memanjang sampai beberapa hari, bahkan dapat menjadi inflamasi kronis (Gorti, 2002). Pengambilan data pada hari ke-7 dilakukan dengan pertimbangan bahwa fase proliferasi berlangsung mulai hari ke 4 hingga hari ke 40 dan epitelisasi dimulai 12-24 jam setelah terjadi luka dan selesai dalam 3-4 minggu (Peterson, 2003).

Pada penelitian ini didapatkan hasil secara makroskopis, pada hari ke-4 penyempitan luka sudah mulai tampak. Gambaran luka dan permukaan yang terbuka antara kelompok kontrol dan kelompok perlakuan hampir sama, namun pada kelompok kontrol terdapat eksudat. Akumulasi eksudat ini dapat disebabkan karena adanya proses inflamasi yang berlebihan (Danon, 1989). Pada proses ini permeabilitas vaskular meningkat sehingga terjadi ekstrasvasasi cairan dari pembuluh darah akibat inflamasi. Dalam 24 jam berikutnya, netrofil dan monosit yang nantinya menjadi makrofag dapat

menuju area luka (MacKay, 2003)

Pada permukaan kulit, re-epitelisasi akan terjadi melalui pergerakan sel-sel epitel dari tepi jaringan bebas menuju jaringan yang rusak (Popp, 1995). Penyembuhan luka sangat dipengaruhi oleh proses reepitelisasi, karena semakin cepat reepitelisasi terjadi, maka semakin cepat pula luka tertutup (Mandy, 1986).

Gambaran luka yang lebih tertutup pada kelompok perlakuan menunjukkan bahwa Tretinoin 0,1% dapat meningkatkan proses epitelisasi. Dalam penelitian lain, formulasi asam retinoat all-trans dalam salep mata berbasis pada konsentrasi 0,01% -0,1 % dapat memperbaiki keratinisasi kornea kelinci yang mengalami *xerophthalmic*. Pada konsentrasi 0,1% juga dapat merangsang penyembuhan luka epitel kornea pada kelinci dan monyet (Hans, 2011).

Proses kesembuhan luka dimulai dalam waktu 24 jam setelah jejas melalui emigrasi fibroblas dan induksi proliferasi fibroblas serta endotel. Dalam 3 - 5 hari, muncul jenis jaringan khusus yang mencirikan terjadinya penyembuhan, yang disebut jaringan granulasi (Kurabashi, 2015).

Pada awal penyembuhan, fibroblas mempunyai kemampuan kontraktif dan disebut miofibroblas, yang

mengakibatkan tepi luka akan tertarik dan kemudian mendekat, sehingga kedua tepi luka akan melekat. Dengan berlangsungnya penyembuhan, maka fibroblas bertambah. Sel fibroblas adalah jenis sel yang menghasilkan kolagen, sehingga akan terkumpul matriks jaringan ikat secara progresif. Sintesa kolagen yang progresif akan menyebabkan pembentukan jaringan penghubung (*connective tissue*) menjadi lebih cepat dan optimal. Jaringan penghubung tersebut akan memantapkan proses kesembuhan luka menjadi lebih sempurna (Muehleberger, 2004)

Pada hari ke-4, jumlah fibroblas pada kelompok kontrol dan kelompok perlakuan cukup tinggi dan terdapat perbedaan di antara keduanya. Hal ini sesuai dengan teori yang menyatakan bahwa fase proliferasi berlangsung pada hari ke-3 hingga hari ke-40 setelah terjadinya perlukaan. Fase proliferasi ditandai dengan pembentukan jaringan granulasi pada luka sekitar 12 – 48 jam setelah terjadinya perlukaan dan hemostasis (Elias, 1985). Fibroblas memicu sel mesenkim pleuripoten untuk mulai menghasilkan tropokolagen di sekitar area luka yang biasanya terlihat pada hari ke-3 atau ke-4 setelah perlukaan (Paquette, et al., 2001)

Jumlah fibroblas pada kelompok perlakuan lebih banyak dibandingkan kelompok kontrol. Gambaran ini menunjukkan pengaruh Tretinoin 0,1% pada akhir fase inflamasi yang diperlukan oleh leukosit untuk mempengaruhi imunitas humoral dan seluler pada saat proses sintesis kolagen. Leukosit memproduksi PDGF, FGF, TGF β , interleukin-1 (IL-1), interleukin-4 (IL-4), dan immunoglobulin G (IgG) yang memiliki aktivitas meningkatkan proses sintesis kolagen (Elson, 1990). Respon imun juga memiliki peran pada fase hemostasis serta proses pembentukan netrofil dan makrofag yang berperan penting pada proses produksi dan sekresi sitokin, misalnya *tumor necrotic factor- alpha* (TNF- α), IL-1, interleukin-6 (IL-6), dan TGF- β yang berperan dalam proses pembentukan extracellular

matrix (ECM) dan menginduksi proliferasi serta menarik fibroblas menuju area luka (Elson 1998).

Pada hari ke-7, jumlah fibroblas pada kelompok perlakuan dan kelompok kontrol mengalami peningkatan yang signifikan. Gambaran ini sesuai dengan fase penyembuhan luka tahap ke 3, yakni proliferasi. Peningkatan fibroblas pada kedua kelompok berkaitan dengan teori yang menyatakan bahwa pada fase proliferasi, fibroblas terkumulasi di daerah luka antara 2 – 5 hari setelah perlukaan. Jumlah fibroblas mencapai puncaknya sekitar 1 minggu pasca trauma dan merupakan sel dominan pada minggu pertama fase penyembuhan luka (Gurtney, 2007)

Tingginya jumlah fibroblas pada hari ke-7 pada kelompok perlakuan menunjukkan pengaruh Tretinoin 0,1% topikal dalam meningkatkan pertumbuhan fibroblas. Fibroblas memiliki peran penting pada proses kesembuhan luka, yaitu dengan memicu proses pembentukan ECM, misalnya fibronectin, asam hialuronat dan glikosaminoglikan. Asam retinoat yang berasal dari oksidasi bahan Tretinoin 0,1% dalam jaringan bekerja sebagai pengatur ekspresi gen dan selanjutnya menginduksi proliferasi basal keratinosit serta migrasinya menuju permukaan kulit melalui ikatan reseptor asam retinoat (RAR δ) dengan *all trans dan 9cis-RA isomer* dan reseptor retinoid X (RXR α) yang berkaitan dengan *9cis-RA* [7]. Ikatan asam retinoat dengan RAR δ dan RXR α dalam pengaturan ekspresi gen juga meningkatkan sekresi sekaligus aktivasi TGF β dan IGF-1 yang berpengaruh terhadap deposisi kolagen pada proses penyembuhan luka (Hevia, 1991). *Insulin-like growth factor* (IGF-1) bekerja sebagai regulator pertumbuhan dan perkembangan jaringan pada proses penyembuhan luka serta bekerja langsung pada fibroblas, fibronectin, endotel, dan sel epitel (Werner, 2003).

Pada penelitian ini didapatkan bahwa pemberian tretinoin 0,1 % secara topikal satu hari sebelum

dilakukan insisi pada kulit tikus terbukti terjadi epitelisasi yang lebih cepat dibanding yang tidak diberi tretinoin 0,1 %. Pada penelitian ini juga didapatkan jumlah fibroblas yang lebih banyak pada luka yang diolesi tretinoin dibandingkan yang tidak diberi tretinoin 0,1%

Kesimpulan

Perlakuan awal Tretinoin 0,1% topikal pada luka insisi dapat mempercepat terbentuknya epitel dan meningkatnya jumlah fibroblas pada area luka insisi pada mencit sebagai hewan percobaan.

Daftar Pustaka

- Baxter C. 1997. The normal healing process. In: *New Directions in Wound Healing. Wound care manual*. Princeton, NJ: E.R. Squibb & Sons, Inc. p. 80.
- Boonyong, T., Mayuree, Mattana, K., and Juraiporn, S. 2012. Wound Healing Activities of Different Extracts of *Centella asiatica* in Incision and Burn Wound Models : an experimental animal study. *BMC Central and Alternative Medicine*.
- Danon, D., Kovatch, M.A., and Roth, G.S. 1989. Promotion of wound repair in old mice by local injection of monocytes/macrophages. *Proc. Natl. Acad. Sci. USA Med Sci*. 86: 2018–2020.
- Elias PM, Williams ML. 1985. Retinoid effects on epidermal differentiation. In Saurat JH, Editor, *Retinoids: new trends in research and therapy*. Basel, Switzerland. S Karger. P 138
- Elson, M.L. 1990. Treatment of striae distensae with topical tretinoin. *J Dermatol Surg Oncol* 16 :3-10.
- Elson, M.L. 1998. The role of retinoids in wound healing. *J Am Acad Dermatol*. 39: 79-81.
- Gorti, G. K., Ronson, S., and Koch, J. 2002. Wound healing. *Facial Plastic Surg. Clin N Am*. 10:119-127.
- Gurtney, G. 2007. Wound Healing: Normal and Abnormal. *Grabb and Smith's Plastic Surgery, Sixth Edition*, 15-22.
- Hans, T. 2011. Regulation of keratin expression by retinoids. *Landes Bioscience* : 136-140.
- Hevia, O., Nemeth, A.J., and Taylor, J.R. 1991. Tretinoin accelerates healing after trichloroacetic acid chemical peel. *Arch Dermatol*. 127:678.
- Hung, V.C., Lee J.Y.Y., Hebda, P.A. 1989. *Arc Dermatol*: vol 125: 65-69.
- Kurahashi T, Fujii. 2015. Roles of antioxidative enzymes in wound healing. *J Dev Biol*, 3 2:57-70.
- MacLay, D. and Miller, A. 2003. Nutritional Support for Wound Healing. *Alternative Medicine Review*, 8(10):359-360.
- Muehlberger, T., Moresi, J.M., Schwarze, H., Hristopoulos, G., Laenger, F., and Wong, L. 2004. The effect of topical tretinoin on tissue strength and skin components in murine incisional wound model. *J of the Am Acad of Dermatol.*, 52 (4): 583-588.
- Paquette D, Badiavas E, Falanga V. 2001. Short-contact topical tretinoin therapy to stimulate granulation tissue in chronic wounds. *J of the Am Acad of Dermatol.*, 45(3): 382-386.
- Peterson, A.L. 2003. *Contemporary Oral and Maxillofacial Surgery : Wound Repair*. 4th Ed. Mosby-Missouri, p. 51, 53-54.
- Popp, C., Kligman, A.M., and Stoudemayer, T.J. 1995. Pretreatment of photodaged forearm skin with topical tretinoin accelerates healing of full thickness wounds. *Br J Dermatol.*, 15: 848-854.
- Wahl, L., and Wahl, S. 1992. *Inflammation. In Wound Healing Biochemical and Clinical Aspects*. W.B. Saunders-Philadelphia. P. 40–60.
- Werner, S., and Grose, R. 2003. Regulation of wound healing by growth factor and cytokines. *Physiol Rev.*, 83: 835 - 870.
- Wicke, C., Betty, H., Daniel, A., Heinz, M.S., Anita, R., and Hunt, T. 2000. Effects of Steroids and Retinoids on Wound Healing. *American Medical Association. AACHSURG*, 135: 67-80.

The Effectiveness of Pre Treatment Tretinoin 0,1% Topical on incision Wound Healing Process of Mice (Mus Muculus)

ORIGINALITY REPORT

16%

SIMILARITY INDEX

15%

INTERNET SOURCES

6%

PUBLICATIONS

0%

STUDENT PAPERS

PRIMARY SOURCES

1	jim.unsyiah.ac.id Internet Source	3%
2	docobook.com Internet Source	3%
3	es.scribd.com Internet Source	1%
4	repository.unusa.ac.id Internet Source	1%
5	feraarmithaakbidadilaangkatan5.blogspot.com Internet Source	1%
6	garuda.ristekdikti.go.id Internet Source	1%
7	journal.unnes.ac.id Internet Source	1%
8	jurnal.fk.unand.ac.id Internet Source	1%
9	pagepress.org Internet Source	1%

10	repo.unand.ac.id Internet Source	1 %
11	Frendy Grenaldy Tangkumahat, Johnly A Rorong, Feti Ftimah. "PENGARUH PEMBERIAN EKSTRAK BUNGA DAN DAUN PEPAYA (Carica papaya L.) TERHADAP KADAR GLUKOSA DARAH TIKUS WISTAR (Rattus norvegicus L.) YANG HIPERGLIKEMIK", JURNAL ILMIAH SAINS, 2017 Publication	<1 %
12	digilib.unila.ac.id Internet Source	<1 %
13	docslide.us Internet Source	<1 %
14	SHOFI IQDA ISLAMI, AL MUNAWIR, IDA SRI SURANI WIJI ASTUTI. "The Effect of Bakiko (Spinach- Chitosan- Collagen) Membrane on Total Fibroblast in Burn Wound Grade II", Hang Tuah Medical journal, 2018 Publication	<1 %
15	repository.wima.ac.id Internet Source	<1 %
16	eprints.umm.ac.id Internet Source	<1 %
17	journal.unair.ac.id Internet Source	<1 %

18 repository.unair.ac.id

Internet Source

<1 %

19 Maharani Laillyza A, Dewi Puspitasar. "Effect of Channa micropeltes for Increasing Lymphocyte and Fibroblast Cells in Diabetic Wound Healing", Journal of Medical Sciences, 2018

Publication

<1 %

Exclude quotes On

Exclude matches Off

Exclude bibliography On

The Effectiveness of Pre Treatment Tretinoin 0,1% Topical on incision Wound Healing Process of Mice (Mus Muculus)

GRADEMARK REPORT

FINAL GRADE

/100

GENERAL COMMENTS

Instructor

PAGE 1

PAGE 2

PAGE 3

PAGE 4

PAGE 5

PAGE 6

PAGE 7
