

# Problem Terapeutik pada Empiema Terlokulasi karena Tuberkulosis

*by* Isnin Anang Marhana

---

**Submission date:** 04-Jun-2022 12:50PM (UTC+0800)

**Submission ID:** 1850159676

**File name:** blem\_Terapeutik\_pada\_Empiema\_Terlokulasi\_karena\_Tuberkulosis.pdf (814.31K)

**Word count:** 4230

**Character count:** 25952

## Problem Terapeutik pada Empiema Terlokulasi karena Tuberkulosis

Isnin Anang Marhana\*, Amelia Tantri Anggraeni

Departemen Pulmonologi dan Ilmu Kedokteran Respirasi, Fakultas Kedokteran, Universitas Airlangga/RSUD Dr. Soetomo

### ABSTRACT

**Background:** Pleural effusion is the most common complication of pulmonary tuberculosis (TB). Some coexist with secondary infection could worsen clinical presentation as empyema. The incidence of pleural effusion in the early stage of empyema due to TB infection is about 31%. Somehow, untreated empyema increased in-hospital mortality. **Case:** A woman with unregulated diabetes mellitus was referred with organized empyema. The etiology of empyema is based on a specific process of TB infection with the ADA value of empyema fluid was 128 mg/dl. We decided to perform decortication with the result loculated empyema and bronchopleural fistula 2 cm in the inferior lobe of the right lung. The patient did not recover well. Unfortunately, fluidopneumothorax was found on a chest CT scan with contrast. Thoracotomy was performed and another bronchopleural fistula was found which length was about 1 cm in superior lobe of the right lung. **Discussion:** The worsening condition of the patient was caused by the occurrence of postoperative bronchopleural fistula. It was visualized as pulmonary TB with perforation of cavity necessity. On the other hand, the condition could be worsened by the hyperglycemic state in an immunocompromised individual. **Summary:** Loculated empyema is a condition caused by bronchopleural fistula, the presence of a connecting cavity between pleural and bronchus which occurred less than 48 hours. Local and systemic factors might explain the development of bronchopleural fistula. Well management of the loculated empyema by knowing the etiology could improve the life survival of the patient.

**Keywords:** fluidopneumothorax, bronchopleural fistula, loculated empyema, decortication, thoracotomy

Correspondence: Isnin Anang Marhana, Departemen Pulmonologi dan Ilmu Kedokteran Respirasi, Fakultas Kedokteran, Universitas Airlangga/RSUD Dr. Soetomo. Jl. Mayjen Prof. Dr. Moestopo 6-8 Surabaya 60286. E-mail: marhanadr@yahoo.com

### PENDAHULUAN

Tuberkulosis (TB) merupakan penyakit kronis yang diakibatkan oleh *Mycobacterium tuberculosis* (MTb). TB masih merupakan permasalahan kesehatan dunia hingga saat ini. World Health Organization (WHO) tahun 2016 menyatakan bahwa TB merupakan salah satu dari 10 penyakit menular terbanyak di dunia. Sepertiga penduduk dunia telah terinfeksi kuman TB.<sup>1</sup> WHO dalam *Global TB Report 2018* melaporkan Indonesia berada pada peringkat ke-3 setelah India dan China.<sup>2</sup>

TB paru memiliki beberapa komplikasi, baik sebelum pengobatan, selama pengobatan, maupun paska pengobatan. Komplikasi yang timbul antara lain batuk darah, pneumotoraks, *destroyed lung*, dan efusi pleura. Gambaran klinis efusi pleura TB ini dapat bersifat ringan, sedang, atau berat. Efusi pleura yang mengalami infeksi sekunder dapat menjadi empyema. Sebuah studi menyebutkan bahwa angka kejadian efusi pleura

merupakan fase awal empiema karena infeksi TB yaitu sekitar 31%.<sup>3</sup>

Di India, pencatatan angka *incidence rate* empiema karena TB adalah sebesar 38,7%, sedangkan empiema bukan karena TB sebesar 61,3%. Berdasarkan etiologi, untuk empiema karena proses infeksi spesifik sebesar 68,9% terjadi piopneumotoraks, sedangkan karena infeksi non spesifik hanya sebesar 19,6%. Empiema dapat terbentuk fistula yang menghubungkan rongga pleura dan bronkus yang disebut sebagai fistula bronkopleura.<sup>4</sup>

Penelitian Ahmed Hasan menyatakan bahwa empiema torasis bermanifestasi menjadi empiema terlokulasi sebanyak 4%. Keadaan empiema menjadi perburukan sebanyak 86,7% dari seluruh kasus empiema dengan tata laksana pembedahan yaitu 10% membaik dengan tindakan dekortikasi dan 3,3% membaik dengan tindakan pembedahan penutupan fistula.<sup>5</sup>

Empiema dapat terjadi pada segala usia yang mayoritas terjadi pada orang tua. Mortalitas empiema berkisar antara 1% hingga 19%. Tingkat kematian lebih tinggi pada orang tua disertai penyakit lain seperti penyakit jantung, penyakit ginjal, dan bronkitis kronis. Tingkat kematian empiema pada pasien dengan imunokompromais dapat mencapai 40%.<sup>6</sup>

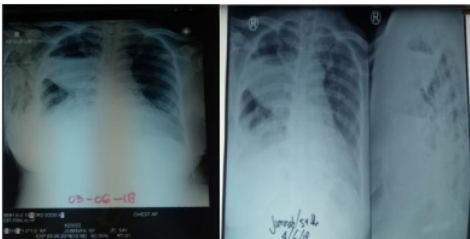
## KASUS

Seorang pasien perempuan umur 54 tahun pada tanggal 4 Juni 2018 datang ke rumah sakit (RS) dengan keluhan sesak napas sejak 1 minggu dan memberat 2 hari sebelum masuk RS. Sesak dirasakan terus menerus dan bertambah sesak ketika batuk. Batuk sejak 1 bulan sebelum masuk RS dengan dahak berwarna kuning tidak disertai batuk darah. Nyeri dada sebelah kanan dan tidak menjalar sejak 1 minggu sebelum masuk RS. Nyeri bersifat hilang timbul dan memberat saat batuk atau menarik napas. Demam naik turun sejak 3 hari sebelum masuk RS. Keringat malam mulai dirasakan 2 minggu sebelum masuk RS. Penurunan nafsu makan, penurunan berat badan dan mudah lelah sejak 1 bulan sebelum masuk RS.

Pasien merupakan rujukan dari salah satu RS di Jawa Timur yang telah terpasang selang dada hari ketiga, berisi cairan nanah dengan permasalahan paru belum mengembang. Pasien telah mendapat antibiotik seftriakson. Pasien memiliki penyakit diabetes mellitus (DM) sejak 7 tahun yang lalu dan tidak minum obat rutin sehingga gula darah tidak terkontrol. Pasien belum pernah mendapat obat anti-tuberkulosis (OAT) sebelumnya

Pada pemeriksaan kepala leher: Penebalan pada fosa supraklavikula dan fosa infraklavikula.

Pada pemeriksaan regio toraks, inspeksi ditemukan pergerakan dada asimetris kanan tertinggal. Sela iga mengalami pelebaran di hemitoraks kanan. Palpasi gerakan napas tertinggal di hemitoraks kanan. Perkusi redup di 1/3 tengah hemitoraks kanan. Perkusi redup di 1/3 atas dan 1/3 bawah hemitoraks kanan. Kronik ismus tidak terdapat kelainan. Auskultasi didapatkan suara napas vesikuler menurun di 1/3 tengah hemitoraks kanan.

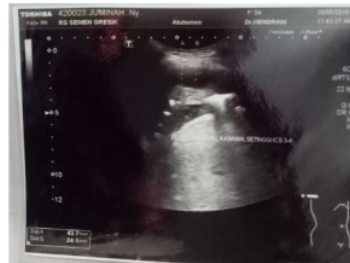

Gambar 1. Foto toraks pasien tanggal 3 Juni 2018 (A) dan 4 Juni 2018 (B) dengan posisi AP dan lateral

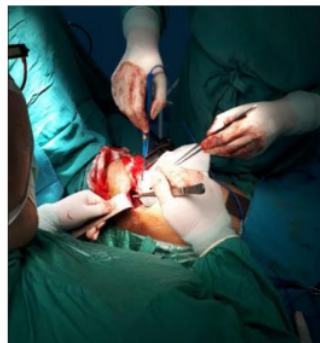Foto toraks tanggal 3 Juni 2018 (Gambar 1A) menunjukkan opasitas homogen di 1/3 tengah hemitoraks kanan, sudut *costophrenicocostalis* kanan tampak tumpul. Tampak adanya emfisema subkutis pada jaringan lunak. Foto toraks tanggal 4 Juni 2018 (Gambar 1.B) menunjukkan opasitas homogen di 1/3 tengah hemitoraks kanan, sudut *costophrenicocostalis* kanan tampak tumpul. Tampak adanya emfisema subkutis pada jaringan lunak. Perubahan foto sebelumnya sudut *costophrenicocostalis* kanan bertambah tumpul.

Pemeriksaan USG toraks tanggal 30 Mei 2018 (Gambar 2) kesan tampak efusi pleura kanan minimal (sebagian mengalami organisasi) pada lokasi: 1) *Anterior axillary* kanan setinggi ICS 3-4 dengan *punctum optimum*  $\pm$  4 cm dan *punctum maximum*  $\pm$  9 cm, 2) *Mid axillary* kanan setinggi ICS 3-4 dengan *punctum optimum*  $\pm$  2.5 cm dan *punctum maximum*  $\pm$  3 cm, 3) *Posterior axillary* kanan setinggi ICS 3-4 dengan *punctum optimum*  $\pm$  2 cm dan *punctum maximum*  $\pm$  4 cm.

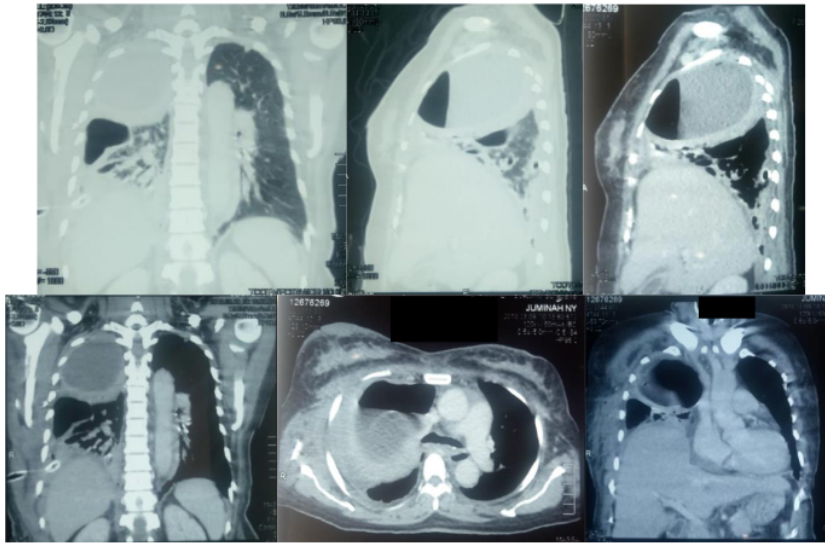
Smear gram cairan empiema kanan tidak tampak bentukan kuman dan tampak bentukan PMN 3+. Kultur aerob cairan empiema kanan tidak ada pertumbuhan kuman aerob. Tes molekular cepat cairan empiema tidak terdeteksi adanya MTb. Hasil tes ADA cairan empiema D tanggal 8 Juni 2018: 128 U/L. Evaluasi tindakan operasi dekortikasi (tanggal 9 Juni 2018 tidak menunjukkan perbaikan klinis, maka dilakukan evaluasi CT scan toraks dan kontras.



Gambar 2. USG toraks



Gambar 3. Foto dekortikasi

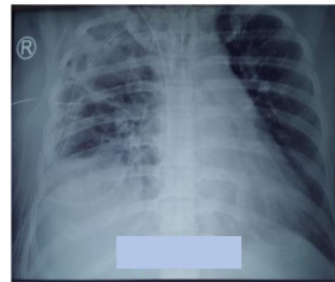


**Gambar 4.** CT scan toraks dan kontras tanggal 9 Juni 2018

Pemeriksaan MSCT toraks tanggal 9 Juni 2018 (Gambar 4) irisan *axial reformatted coronal* dan *sagittal* tanpa dan dengan kontras: 1) Tampak fibrosis di posterior basal paru kanan kiri disertai *groundglass opacity* di lapang paru kanan, 2) Tampak *multiloculated airfluid level* dengan densitas cairan (12-33 HU) yang terproyeksi di hemitoraks kanan atas dan tengah menyebabkan kompresif atelektasi pada *adjacent* parenkim paru, 3) Kesan terdesak ke sisi kiri, 4) Tampak terpasang selang dada dengan tip proximal yang terproyeksi setinggi Vth 6 sisi kanan. Kesan *Multiloculated fluidopneumotoraks* kanan dengan densitas cairan yang kental dan menyebabkan kompresif atelektasi pada parenkim paru serta peradangan paru.

Hasil tindakan operasi pada pasien ditemukan adanya Empiema bersepta pada sisi superior kavum toraks dekstra +/- 300cc, diambil sampel untuk kultur, Fistula pada lobus superior paru dekstra +/- 2cm serta didapatkan jaringan otot inferior, slough (+), pus (+). Foto toraks pasien tanggal 10 Juni 2018 (Gambar 5) dengan posisi AP dengan didapatkan fibroinfiltrat di parakardial kanan.

Pasien telah dilakukan *thoracotomy repair fistula* dan pemasangan drain pada hemitoraks kanan. Pasien mengalami sesak, demam dan terpasang selang dada kanan dengan produksi 75 ml/24 jam dengan hasil *serous hemoraghis*. Pemeriksaan fisik didapatkan tekanan darah 130/65 mmHg, nadi 122 x/menit, respirasi 24x/menit menggunakan ventilator, suhu: 38,9 C. Pemeriksaan fisik toraks: asimetris kanan tertinggal, fremitus raba kanan menurun di 1/3 bawah hemitoraks kanan, perkusi redup di 1/3 bawah hemitoraks kanan

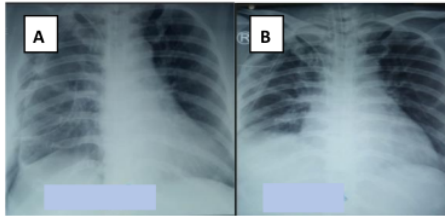


**Gambar 5.** Foto toraks tanggal 10 Juni 2018 post op *thoracotomy repair fistula*

dengan laboratorium: anemia (9,1), leukositosis (16,81), hipokalemia (2,3), procalcitonin (0,43), GDA (167), albumin (2,7), BGA alkalosis metabolik terkompensasi sebagian dengan asidosis respiratorik dengan hipoksemia berat. Pasien mendapat terapi oksigenasi menggunakan ventilator dan terapi sepsis, yaitu rehidrasi cairan NaCl 0,9% 30 cc/kg/BB dalam 3 jam dilanjutkan NaCl 20 mg/kg/BB dalam 24 jam, injeksi seftazidime 1 gram setiap 8 jam, infus albumin 20 % dalam 4 jam drip intravena, VIP albumin 1 tablet 8 jam, novorapid 4 unit setiap 8 jam subkutan, levemir 10 u setiap 24 jam subkutan serta transfusi PRC 1 kolf setiap 24 jam.

Pemeriksaan mikrobiologi cairan empiema yang diambil saat *durante op* dengan karakteristik cairan empiema berwarna kuning keruh dan berbau. Smear KOH cairan empiema tampak bentukan *yeast cell* 1+, tampak bentukan PMN 4+ dan epitel 1+, serta biakan/kultur ditemukan *Candida albicans*.





**Gambar 6** A. Foto toraks tanggal 13 Juni 2018  
B. Foto toraks tanggal 18 Juni 2018

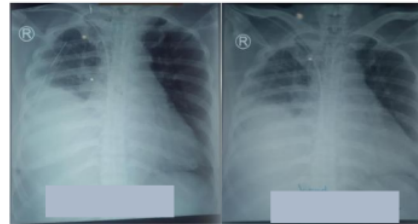
Pada tanggal 12 Juni 2018 pasien mengalami sesak, demam, dan terpasang selang dada dengan produksi 65 ml/24 jam *serous hemoraghis*. Pasien mengalami penurunan tensi, takikardi, dan peningkatan suhu dengan laboratorium Hb: 10,1; GDA 170, procalcitonin 0,63. Pasien diterapi dengan rehidrasi cairan NaCl 0,9% 30 cc/kg/BB dalam 3 jam dilanjutkan pemberian NaCl 20 mg/kg/BB dalam 24 jam. Injeksi seftazidime 1 gram/8 jam, injeksi metronidazole 500 mg/8 jam drip IV, VIP albumin 1 tablet 8 jam, novorapir 4 unit/8 jam subkutan, levemir 10 u/24 jam subkutan, OAT kategori 1 3 tablet 4 FDC, injeksi fluconazole 400 mg / IV, fisioterapi dada.

Kultur urine tanggal 12 Juni 2018 ditemukan gram bentuk *yeast cell*, KOH positif, 2 hitung koloni > 10<sup>5</sup> CFU / ml serta biakan kultur *Candida famata*. Pemeriksaan urine lengkap blood +4, leukosit (+2), yeast (+), hifa (+). Berdasar pemeriksaan mikrobiologi pasien mengalami *Urinary Track Infection* setelah tindakan pembedahan. Pemeriksaan fisik pasien tanggal 13 Juni 2018 mendapatkan hasil asimetris paru kanan, gerak napas kanan tertinggal, perkusi hipersonor di hemitoraks kanan, suara napas vesikuler menurun di hemitoraks kanan. Foto toraks posisi AP tanggal 13 Juni 2018 (Gambar 6A) didapatkan adanya area kolaps line pada hemitoraks kanan.

Perawatan post operasi pasien mengalami perbaikan hemodinamik dengan laboratorium leukosit menurun, procalcitonin 0,43 sehingga pemberian antibiotik dihentikan pada hari kesepuluh. Pemeriksaan fisik sudah tidak didapatkan tanda pneumotoraks pada hemitoraks kanan.

Foto toraks AP tanggal 18 Juni 2018 (Gambar 6B) tidak didapatkan area kolaps line. Diagnosis perkembangan pasien empiema terlokulasi post torakotomi repair fistula hari ke 8 on WSD hari ke 13, pneumotoraks kanan membaik, sepsis membaik, TB paru kasus baru, hipoalbumin membaik serta DM II teregulasi.

Evaluasi produksi cairan empiema sekitar 25 cc/24 jam. Foto toraks evaluasi post tindakan dekortikasi dan *thoracotomy repair fistula* hari keempat belas. Pasien dilakukan pengikatan selang WSD selama 24 jam



**Gambar 7.** Foto toraks tanggal 24 Juni 2018

dan dilakukan foto toraks sebelum dan sesudah pengikatan. Evaluasi foto toraks antara sebelum dan sesudah pengikatan selang menunjukkan hasil yang sama, maka dilakukan pelepasan selang dada. Pasien mengalami perbaikan klinis dan laboratorium sehingga pasien dipulangkan tanggal 26 Juni 2018 dengan pemberian OAT 3 tablet 4 FDC di Puskesmas terdekat.

Pasien melakukan kontrol rutin di Puskesmas dengan pemberian OAT 3 tablet 4 FDC. Pasien melakukan pemeriksaan foto toraks di RS daerah dan hasilnya membaik.

## PEMBAHASAN

Empiema torasis adalah suatu keadaan adanya cairan pada kavum pleura yang berbentuk nanah, kental, dan purulen.<sup>6</sup> Secara makroskopis cairan empiema memiliki karakteristik eksudat. Ada beberapa faktor yang dapat menyebabkan terkumpulnya cairan di dalam pleura. Faktor yang menyebabkan cairan pada kavum pleura antara lain peningkatan tekanan hidrostatik, penurunan tekanan intrapleura, dan peningkatan permeabilitas membran pleura. Cairan pada kavum pleura memiliki dua sifat, yaitu transudat dan eksudat. Kedua karakteristik ini memiliki proses patogenesis yang berbeda, yaitu cairan pleura bersifat transudat dikarenakan oleh proses perbedaan tekanan intrapleura, sedangkan cairan pleura bersifat eksudat dikarenakan peningkatan permeabilitas membran pleura.<sup>7</sup>

Etiologi empiema terjadi karena proses infeksi spesifik dan infeksi non spesifik. Empiema TB adalah salah satu bentuk dari komplikasi TB. Diagnostik TB berdasarkan klinis adalah adanya gejala khas TB yaitu batuk lebih dari 2 minggu, keringat malam, penurunan nafsu makan, dan penurunan berat badan. Diagnostik TB selain berdasarkan klinis juga pemeriksaan penunjang mikrobiologi dan radiologi.

Pada kasus ini pasien mengalami sesak napas sejak 1 minggu, batuk sejak 1 bulan sebelum masuk RS dengan dahak berwarna kuning. Demam naik turun sejak 3 hari. Keringat malam mulai dirasakan 2 minggu sebelum masuk RS. Penurunan nafsu makan, penurunan berat badan, dan mudah lelah sejak 1 bulan sebelum

masuk RS. Pasien memiliki gejala klinis TB, kami analisa sebagai infeksi spesifik TB paru dengan kriteria diagnosa TB paru kasus baru terkonfirmasi klinis.

Lights membagi karakteristik cairan pleura tipe eksudat atau transudat berdasarkan: protein cairan pleura/serum protein  $>0,5$ , LDH cairan pleura/LDH serum  $>0,6$ , LDH cairan pleura lebih dari 200 IU atau  $2/3$  batas atas nilai normal di dalam serum.<sup>7</sup> Beberapa parameter analisa cairan pleura yang merupakan kriteria eksudat menurut Heffner dkk di antaranya: kadar protein  $> 3\text{g/L}$ ; pH  $> 7,30$ ; glukosa  $< 60 \text{ mg/dL}$ .<sup>8</sup>

Pada kasus ini analisa cairan pleura menunjukkan protein lebih dari 3, pH lebih dari 7.30, sel lebih banyak sel PMN, glukosa rendah yaitu kurang dari 60mg/dL. Beberapa nilai dari parameter analisa cairan pleura tersebut kami masukkan ke dalam kelompok eksudat menurut literatur Heffner dkk.<sup>8</sup> Pada kondisi pleura normal, glukosa berdifusi bebas melintasi membran pleura. Nilai glukosa cairan pleura setara dengan glukosa pada cairan serum. Pada kondisi infeksi di mana terjadi peningkatan aktivitas metabolisme, maka konsumsi glukosa pada cairan empiema meningkat.<sup>8</sup> Pada kasus ini, nilai glukosa cairan pleura rendah (32mg/dL) adalah salah satu karakteristik cairan eksudat karena proses infeksi.

Parameter analisa cairan pleura hitung sel leukosit PMN dominan menunjukkan adanya proses akut.<sup>7</sup> Infeksi proses non spesifik memiliki nilai leukosit, granulosit, dan CRP yang tinggi.<sup>9</sup> Pada kasus ini, empiema selain proses kronis TB dapat juga terjadi karena infeksi sekunder proses non spesifik. Proses infeksi non spesifik pada kasus ini ditandai dengan peningkatan leukosit (11,310), granulositosis (83,8%), dan peningkatan CRP (220,13).

Mikrobiologi cairan empiema non spesifik dapat disebabkan kuman aerob dan anaerob, sedangkan untuk kultur anaerob cairan empiema tidak dilakukan, dikarenakan sulitnya pengambilan sampel untuk memenuhi syarat dilakukan pemeriksaan anaerob. Pemeriksaan kultur darah tidak ditemukan kuman aerob dan anaerob. Pemeriksaan mikrobiologi adanya jamur pada cairan empiema diduga kontaminasi setelah

tindakan pembedahan. Berdasarkan hasil pemeriksaan mikrobiologi diberikan antibiotik secara empiris, yaitu ceftazidime yang merupakan golongan cephalosporin. Golongan cephalosporin dapat membunuh kuman untuk *respiratory track infection* dan *urinary track infection*.<sup>10</sup>

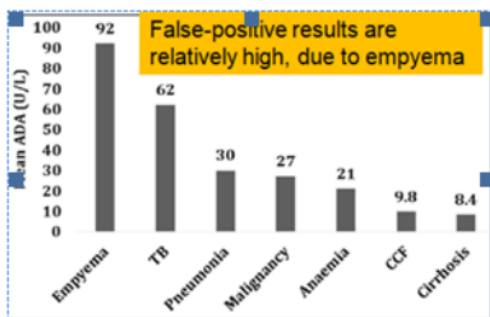
Pada kasus ini, kami memberikan tambahan terapi antibiotik metronidazole 500 mg diberikan setiap 8 jam intravena berdasarkan kemungkinan proses anaerob cairan empiema yang tidak terbukti secara mikrobiologi. Kami tidak melakukan pemeriksaan kultur anaerob cairan empiema dikarenakan teknik pengambilan yang sulit akibat kondisi pasien telah terpasang selang dada.

*Adenosine deaminase* (ADA) merupakan salah satu biomarker untuk mengetahui penyebab etiologi cairan pleura. ADA adalah enzim yang terlibat pada proses katabolisme purin yang mengkatalisis perubahan adenosine menjadi inosine dan deoksiadenosine menjadi deoksiinosine. Enzim ini memegang peranan penting pada diferensiasi sel limfoid. Beberapa etiologi untuk nilai ADA pada cairan pleura (Gambar 8).

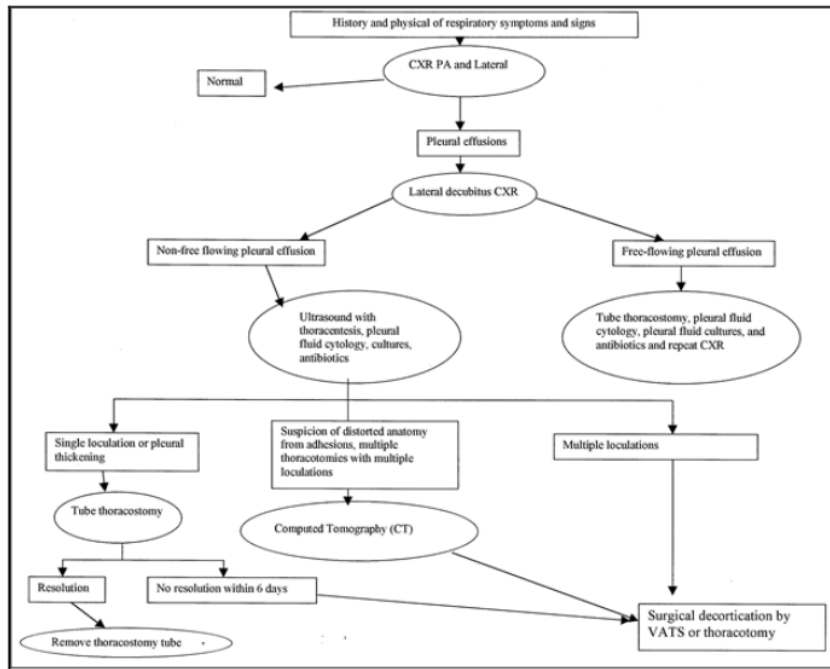
Pada kasus ini nilai ADA cairan pleura 128 U/mL. Berdasarkan grafik ADA, hal tersebut dapat diakibatkan dari empiema dan proses infeksi spesifik TB. Sumber lain mengatakan nilai kuantitatif nilai ADA untuk TB adalah  $> 43 \text{ U/mL}$ .<sup>11</sup> Etiologi penyebab cairan pleura yaitu limfoma, kanker paru, dan kanker payudara, disingkirkan berdasarkan anamnesa, pemeriksaan fisik, dan pemeriksaan penunjang lain. Anamnesa dan pemeriksaan fisik tidak ada ke arah keganasan. Pemeriksaan penunjang radiologi tidak ditemukan adanya keganasan pada gambaran foto toraks dan CT scan toraks dengan kontras.

Kriteria klasifikasi efusi parapneumoni menurut Richard W Light dibagi menjadi 7 kelas, yaitu *non significant pleural effusion*, *typical parapneumonic pleural effusion*, *borderline complicated pleural effusion*, *simple complicated pleural effusion*, *complex complicated pleural effusion*, *simple empyema*, dan *complex empyema*.<sup>7, 12</sup> Kasus ini masuk ke dalam kelas 7, yaitu kompleks empiema, didapatkan multilokulasi pada cairan empiema yang membutuhkan tindakan dekortikasi.

Keadaan hiperglikemia kronik oleh karena DM akan menyebabkan gangguan fungsi paru melalui mekanisme glikosilasi dan glikasi asam amino dan lemak. Kondisi hiperglikemia dapat mengganggu sel fagositik untuk membunuh mikroorganisme di dalam leukosit (polimorf dan monosit). Gangguan proses intrasuler ini terjadi karena adanya aktivasi jalur polioli. Kriteria diabetes melitus *insulin dependent* terjadi gangguan sistem imun, seperti defisiensi komplemen, dan berkurangnya limfosit T helper juga ikut berperan. Hiperglikemia dapat mengganggu berbagai fungsi dari neutrofil dan monosit (makrofag) yang akan mengganggu proses fagositosis dan mikroorganisme intrasuler.<sup>13</sup>



Gambar 8. Grafik nilai kuantitatif ADA dengan etiologi penyakit dasar



Gambar 9. Algoritma penatalaksanaan empiema<sup>14</sup>

Penderita ini mengalami DM hiperglikemi. Hal ini menyebabkan defisiensi imun sehingga mengganggu aktivitas *cell mediated immunity* dan paling banyak berpengaruh dalam abnormalitas PMN, monosit, dan limfosit.<sup>14</sup> Keadaan hiperglikemi mengganggu sistem fagositik oleh makrofag yang menyebabkan terjadinya proses infeksi spesifik dan non spesifik. Efek metabolik infeksi merupakan faktor yang memicu tingginya kadar gula darah karena proses glukoneogenesis.<sup>14</sup>

Tahap empiema memiliki 3 tahap, yaitu tahap eksudatif, tahap fibropurulen, dan tahap organisasi. Proses pembentukan empiema termasuk proses fibropurulen, yaitu aktivitas fibrinolitik dalam rongga pleura. Proses fibrinolitik memiliki komponen *plasminogen activator, inhibitor* (PAI) 1 dan 2. PAI 1 dan PAI 2 akan meningkat pada keadaan cairan pleura terinfeksi. Keadaan ini membuat keadaan PAI 1 dan PAI 2 meningkat sehingga terjadi penumpukan fibrin.<sup>7</sup> Penumpukan fibrin akan menyebabkan terjadinya pembagian ruang-ruang antara pleura visceral dan pleura parietal. Ruang-ruang yang terbentuk memiliki lapisan dinding yang mengandung fibroblas. Dinding tersebut akan menebal seiring dengan bertambahnya jumlah fibroblas. Seluruh uraian tersebut merupakan proses dari empiema terlokulasi.<sup>7,12</sup>

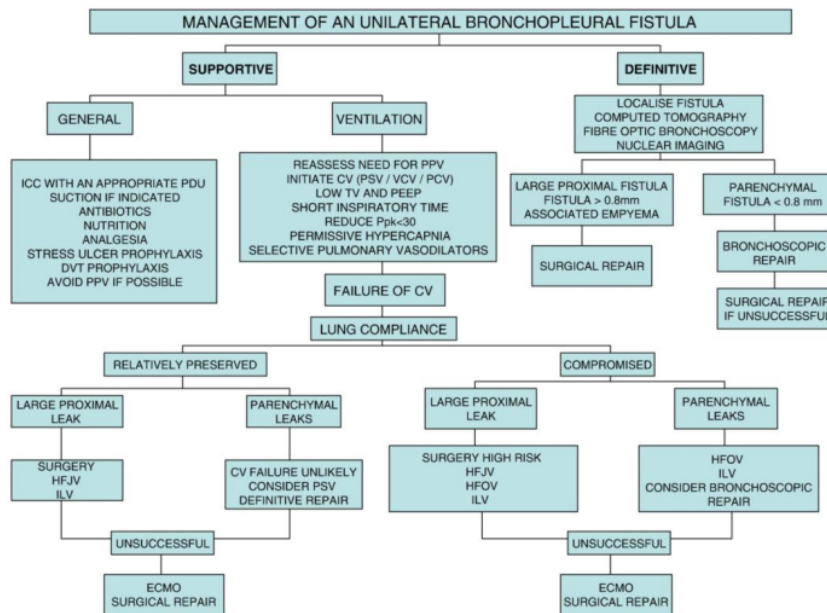
Pada kasus ini pemeriksaan fisik dan pemeriksaan penunjang radiologi didapatkan adanya cairan di dalam cavum pleura. Pemeriksaan analisa cairan pleura

memiliki karakteristik kesan eksudat. Cairan pleura secara makroskopis keruh, kental, dan purulent, menunjukkan adanya empiema. Pemeriksaan USG toraks menunjukkan adanya cairan pleura sebagian terorganisasi. Tindakan pembedahan dekortikasi mendapatkan keadaan empiema terlokulasi. Permasalahan untuk tindakan intervensi adalah empiema terlokulasi dengan etiologi proses infeksi spesifik berdasarkan penjelasan pada paragraf sebelumnya.

Tata laksana empiema adalah mendrainase cairan empiema dari cavum pleura. Empiema yang telah mengalami proses organisasi memerlukan tindakan pembedahan dekortikasi dengan VATS atau torakotomi.<sup>14</sup>

Fistula bronkopleura adalah adanya rongga penghubung antara kavum pleura dan bronkus sehingga pada kavum pleura didapatkan adanya udara dan cairan empiema. Adanya ruang yang menghubungkan antara kavum pleura dan saluran napas (*airway*) memiliki manifestasi klinis berupa purulensi sputum, sesak, emfisema subkutan, pergeseran trakea, dan mediastinum. Terminologi fistula bronkopleura adalah adanya kebocoran pada saluran udara, yaitu saat inspirasi udara dari saluran napas menuju ke kavum pleura dalam waktu lebih dari 24 jam. Etiologi fistula bronkopleura terjadi karena tindakan reseksi kanker paru 4,5%, tindakan pnemonektomi 20%, dan 0,5% setelah tindakan lobektomi.<sup>15</sup>





Gambar 10. Manajemen fistula bronkopleura unilateral<sup>15</sup>

Perkembangan fistula bronkopleura dikarenakan faktor sistemik dan lokal. Faktor sistemik di antaranya yaitu status nutrisi, sepsis, *immunosuppression* dan faktor lokal berupa terapi radiasi, suplai darah yang kurang, infeksi, reseksi tumor, dan *severe inflammation*. Proses terjadinya fistula bronkopleura dihasilkan dari dari infeksi TB yang memburuk.<sup>16</sup>

Tindakan definitif pembedahan merupakan salah satu tata laksana yang direkomendasikan dan dilakukan pada semua pasien empiema dan sepsis setelah terapi antibiotik dan drainase gagal.<sup>17</sup> Pada kasus ini tata laksana pembedahan untuk empiema sebagian terorganisasi yang pertama dilakukan berdasarkan beberapa alasan, yaitu klinis tidak ada perbaikan setelah pemberian antibiotik dan klinis tidak ada perbaikan setelah pemasangan drainase. Penemuan *durante op* yang pertama didapatkan fistula bronkopleura lobus inferior paru kanan yang kami analisa sebagai adanya komplikasi TB paru dengan robekan *kavitas nessesitas*.

Perkembangan keadaan pasien setelah tindakan dekortikasi operasi yang pertama tidak membaik. Monitor produksi cairan pleura tidak didapatkan peningkatan secara signifikan. Keadaan klinis pasien tidak membaik dinilai dari pemeriksaan fisik, antara lain inspeksi asimetris kanan tertinggal, fremitus raba hemitoraks kanan menurun, perkusi redup di hemitoraks kanan, dan suara napas vesikuler menurun pada hemitoraks kanan. Pemeriksaan radiologi CT scan dengan kontras menunjukkan adanya

fluidopneumotoraks pada hemitoraks kanan dan keadaan klinis mengalami perburukan sehingga perlu segera dilakukan tindakan torakotomi. Proses torakotomi menunjukkan penemuan fistula bronkopleura pada lobus superior paru kanan. Pada kasus ini fistula bronkopleura lobus superior paru kanan terjadi akibat proses sekunder dengan dugaan tindakan pembedahan dekortikasi yang pertama.

Manajemen tata laksana fistula bronkopleura dapat dilihat pada Gambar 10. Prinsip manajemen fistula bronkopleura adalah penutupan pada fistula agar tidak terjadi rongga yang menghubungkan antara cavum pleura dan bronkus.<sup>15</sup> Penutupan fistula bronkopleural secara spontan dapat terjadi dengan terapi konservatif saja apabila fistula bronkopleura dalam jumlah sedikit dan ukuran kurang dari 0,8 mm. Penutupan spontan lebih sering terjadi setelah lobektomi, segmentektomi, dan pneumonektomi.<sup>16</sup> Beberapa tindakan pembedahan untuk mengatasi fistula bronkopleura adalah *repair fistula*, selain itu juga didapatkan tindakan flap otot atau *air plomage* untuk mengatasi atau menutup fistula bronkopleura.<sup>18,19</sup>

Pada kasus ini fistula bronkopleura yang ditemukan selama *durante op* dengan karakteristik ukuran lebih dari 0,8 mm disertai keadaan empiema terlokulasi dengan penyulit sepsis. Tata laksana empiema terlokulasi disertai dengan fistula bronkopleura pada kasus ini adalah tindakan definitif pembedahan torakotomi, dekortikasi, dan *repair fistula*.



## RINGKASAN

Telah dilaporkan seorang perempuan yang dirujuk dengan empiema dekstra sebagian terorganisasi dan tidak membaik sekalipun telah terpasang selang dada. Pada kasus ini etiologi empiema dikarenakan proses spesifik, yaitu infeksi TB berdasarkan klinis dan nilai ADA pada cairan empiema. Pada kasus ini empiema TB disertai dengan penyulit sepsis tidak mengalami perbaikan dikarenakan pasien memiliki DM dengan gula tidak terkontrol.

Tata laksana empiema pada kasus ini adalah tindakan pembedahan dekortikasi. Tindakan tersebut berdasarkan klinis tidak membaik meskipun telah dilakukan pemberian antibiotik dan pemasangan drainase. Tindakan pembedahan dekortikasi pertama ditemukan adanya empiema terlokulasi dan fistula bronkopleura, sehingga sekaligus melakukan tindakan *repair fistula*.

Evaluasi tindakan pasca pembedahan yang pertama didapatkan fluidopneumotoraks, dilihat dari pemeriksaan CT scan toraks dengan kontras. Berdasarkan hal tersebut, tata laksana selanjutnya adalah tindakan pembedahan kedua yang berupa torakotomi. Tindakan torakotomi menemukan adanya fistula bronkopleura kembali. Fistula bronkopleura tersebut diduga karena tindakan pembedahan dan tidak ditemukan saat tindakan dekortikasi yang pertama. Tindakan torakotomi yang kedua juga sekaligus melakukan tindakan *repair fistula*. Pasien mengalami perbaikan klinis dan radiologis setelah tindakan torakotomi dan *repair fistula* yang kedua.

Pasien mendapat terapi OAT kategori 1 fase intensif saat perawatan di ICU setelah pembedahan. Penatalaksanaan selanjutnya melalui poliklinik yaitu 3 tablet 4 FDC di Puskesmas Duduk Gresik dengan evaluasi klinis yang semakin membaik.

## DAFTAR PUSTAKA

1. Organization WH. Global Tuberculosis Control. Geneva: World Health Organization, 2016.
2. Organization WH. Global Tuberculosis Control. Geneva: World Health Organization, 2018, P. 13-4.
3. Garcia-Rodriguez JF, Alvarez-Diaz H, Lorenzo-Garcia MV, Marino-Callejo A, Fernandez-Rial A and Sesma-Sanchez P. Extrapulmonary Tuberculosis: Epidemiology and Risk Factors. *Enfermedades Infecciosas y Microbiologia Clinica*. 2011; 29: 502-9.
4. Valdes L, Alvarez D, Valle Jm, Pose A and San Jose E. The Etiology of Pleural Effusions in an Area with High Incidence of Tuberculosis. *Chest*. 1996; 109: 158-62.
5. Abo-El-Maged AHA, Elsamadony MF, El-Shamly MM and Hablas WR. Safety and Efficacy of Medical Thoracoscopy in the Management of Loculated Thoracic Empyema. *Egyptian Journal of Chest Diseases and Tuberculosis*. 2017; 66: 445-51.
6. Brims FJ, Lansley SM, Waterer GW and Lee YC. Empyema Thoracis: New Insights into An Old Disease. *European Respiratory Review : An Official Journal of the European Respiratory Society*. 2010; 19: 220-8.
7. Light RW and Lee YG. *Textbook of Pleural Disease*. 3rd Ed. London: Hodder Arnold, 2016.
8. Heffner JE, Brown LK and Barbieri CA. Diagnostic Value of Tests that Discriminate between Exudative and Transudative Pleural Effusions. *Primary Study Investigators*. *Chest*. 1997; 111: 970-80.
9. Hatherill M, Tibby SM, Sykes K, Turner C and Murdoch IA. Diagnostic Markers of Infection: Comparison of Procalcitonin with C Reactive Protein and Leucocyte Count. *Arch Dis Child*. 1999; 81: 417-21.
10. Sweetman SM. *The Complete Drug Reference*. London: Pharmaceutical Press, 2011.
11. Afrasiabian S, Mohsenpour B, Bagheri KH, Sigari N and Aftabi K. Diagnostic Value of Serum Adenosine Deaminase Level in Pulmonary Tuberculosis. *Journal of Research in Medical Sciences : The Official Journal of Isfahan University of Medical Sciences*. 2013; 18: 252-4.
12. Light RW. *Pleural Disease*. 4th Ed. Philadelphia: Lippincott Williams & Wilkins, 2001.
13. Harries AD, Lin Y, Satyanarayana S, et al. The Looming Epidemic of Diabetes-Associated Tuberculosis: Learning Lessons from HIV-Associated Tuberculosis. *The International Journal of Tuberculosis and Lung Disease : The Official Journal of the International Union against Tuberculosis and Lung Disease*. 2011; 15: 1436-44, I.
14. Sherman MM, Subramanian V and Berger RL. Management of Thoracic Empyema. *American Journal of Surgery*. 1977; 133: 474-9.
15. Shekar K, Foot C, Fraser J, Ziegenfuss M, Hopkins P and Windsor M. Bronchopleural Fistula: An Update for Intensivists. *Journal of Critical Care*. 2010; 25: 47-55.
16. Zanotti G and Mitchell JD. Bronchopleural Fistula and Empyema after Anatomic Lung Resection. *Thoracic Surgery Clinics*. 2015; 25: 421-7.
17. Villena Garrido V, Ferrer Sancho J, Hernandez Blasco L, et al. [Diagnosis and Treatment of Pleural Effusion]. *Archivos de Bronconeumologia*. 2006; 42: 349-72.
18. Cooper WA and Miller JI, Jr. Management of Bronchopleural Fistula after Lobectomy. *Seminars in Thoracic and Cardiovascular Surgery*. 2001; 13: 8-12.
19. Wain JC. Management of Late Postpneumectomy Empyema and Bronchopleural Fistula. *Chest Surgery Clinics of North America*. 1996; 6: 529-41.

# Problem Terapeutik pada Empiema Terlokulasi karena Tuberkulosis

## ORIGINALITY REPORT

10%

SIMILARITY INDEX

10%

INTERNET SOURCES

4%

PUBLICATIONS

0%

STUDENT PAPERS

## PRIMARY SOURCES

1	<a href="http://www.scribd.com">www.scribd.com</a> Internet Source	2%
2	<a href="http://docplayer.info">docplayer.info</a> Internet Source	2%
3	<a href="http://123dok.com">123dok.com</a> Internet Source	1%
4	<a href="http://doku.pub">doku.pub</a> Internet Source	1%
5	José M. Porcel. "The Eponymous Dr. Richard W. Light: Father of Pleural Medicine", Archivos de Bronconeumología, 2021 Publication	1%
6	<a href="http://repository.unair.ac.id">repository.unair.ac.id</a> Internet Source	1%
7	<a href="http://hippocratesukmppd.com">hippocratesukmppd.com</a> Internet Source	1%
8	<a href="http://nanopdf.com">nanopdf.com</a> Internet Source	1%

9	Irmayanti, Ibrahim Abd Samad, Mutmainnah. "Pankreatitis Akut", Green Medical Journal, 2019 Publication	<1 %
10	Hermanto Quedarusman, Pearla Lasut. "Critical Limb Ischemia: Laporan kasus", Medical Scope Journal, 2019 Publication	<1 %
11	<a href="http://juke.kedokteran.unila.ac.id">juke.kedokteran.unila.ac.id</a> Internet Source	<1 %
12	<a href="http://merahputih.com">merahputih.com</a> Internet Source	<1 %
13	"Poster Presentation - Paediatrics", Respirology, 2014 Publication	<1 %
14	<a href="http://livrepository.liverpool.ac.uk">livrepository.liverpool.ac.uk</a> Internet Source	<1 %
15	<a href="http://qdoc.tips">qdoc.tips</a> Internet Source	<1 %
16	<a href="http://turkthoracj.org">turkthoracj.org</a> Internet Source	<1 %
17	<a href="http://archive.org">archive.org</a> Internet Source	<1 %
18	<a href="http://cyber-chmk.net">cyber-chmk.net</a> Internet Source	<1 %

19 eprints.poltekkesjogja.ac.id <1 %  
Internet Source

---

20 reformata.com <1 %  
Internet Source

---

21 Masoud Nazemiyeh, Amirhossein Dorraji,  
Masoud Nouri-Vaskeh, Akbar Sharifi. <1 %  
"Congestive heart failure is the leading cause  
of pleural effusion in the north-west of Iran",  
Journal of Cardiovascular and Thoracic  
Research, 2019  
Publication

---

Exclude quotes On

Exclude matches Off

Exclude bibliography On



# Problem Terapeutik pada Empiema Terlokulasi karena Tuberkulosis

---

GRADEMARK REPORT

---

FINAL GRADE

**/100**

GENERAL COMMENTS

**Instructor**

---

PAGE 1

---

PAGE 2

---

PAGE 3

---

PAGE 4

---

PAGE 5

---

PAGE 6

---

PAGE 7

---

PAGE 8

---