

**TUGAS AKHIR**

**PERBANDINGAN FOTO GENU PROYEKSI SKYLINE DENGAN  
METODE SUPINE DAN PRONE PADA PASIEN DENGAN KLINIS  
OSTEOARTHRITIS DI GDC RSU DR. SOETOMO SURABAYA**



kka

kk

Fu.P. 11/15

Rat

P

OLEH :

1. GALUH RATNANINGTYAS (011210313016)
2. VIA DWI PRATIWI SUJAYANTI (011210313025)
3. SEPTI TRI NURAINI (011210313029)
4. JIZHA WAHYU AYUNINGRUM (011210313048)

**PROGRAM STUDI DIPLOMA III RADIOLOGI  
FAKULTAS KEDOKTERAN UNIVERSITAS AIRLANGGA  
SURABAYA**

**2015**

## **TUGAS AKHIR**

### **PERBANDINGAN FOTO GENU PROYEKSI SKYLINE DENGAN METODE SUPINE DAN PRONE PADA PASIEN DENGAN KLINIS OSTEOARTHRITIS DI GDC RSU DR. SOETOMO SURABAYA**

**Diajukan Untuk Memenuhi Persyaratan Menyelesaikan Pendidikan Program  
Studi Diploma III Radiologi Fakultas Kedokteran Universitas Airlangga**



**OLEH:**

- |                                     |                       |
|-------------------------------------|-----------------------|
| <b>1. GALUH RATNANINGTYAS</b>       | <b>(011210313016)</b> |
| <b>2. VIA DWI PRATIWI SUJAYANTI</b> | <b>(011210313025)</b> |
| <b>3. SEPTI TRI NURAINI</b>         | <b>(011210313029)</b> |
| <b>4. JIZHA WAHYU AYUNINGRUM</b>    | <b>(011210313048)</b> |

**PROGRAM STUDI DIPLOMA III RADIOLOGI**

**FAKULTAS KEDOKTERAN**

**UNIVERSITAS AIRLANGGA**

**2015**

## LEMBAR PERSETUJUAN

Tugas akhir ini disetujui pada Selasa, 6 Mei 2015

**Panitia Penguji**

Ketua Penguji



**dr. Widiana Feriastuti, Sp.Rad**  
NIP. 19760209 200801 2 012

Penguji 1

**Dony Hascaryo, Amd.Rad**  
NIP. 197407 07 2008 01 1020

Penguji 2

**Agung Tri Pambudi, Amd.Rad.SE.**  
NIP. 19620303 199103 1 008

Mengetahui,

Ketua Program Studi D III Radiologi

Fakultas Kedokteran Universitas Airlangga

**dr. Paulus Rahardjo, Sp. Rad (K)**  
NIP. 19600605 198810 1 001

## LEMBAR PENETAPAN PANITIA PENGUJI

Tugas akhir ini diuji pada Selasa, 6 Mei 2015

**Panitia Penguji**

Ketua Penguji




**dr. Widiana Feriastuti, Sp.Rad**  
NIP. 19760209 200801 2 012

Penguji 1



**Dony Hascaryo, Amd.Rad**  
NIP. 197407 07 2008 01 1020

Penguji 2




**Agung Tri Pambudi, Amd.Rad.SE.**  
NIP. 19620303 199103 1 008

Mengetahui,

Ketua Program Studi D III Radiologi

Fakultas Kedokteran Universitas Airlangga



**dr. Paulus Rahardjo, Sp. Rad (K)**  
NIP. 19600605 198810 1 001



## LEMBAR PENGESAHAN

**PERBANDINGAN FOTO GENU PROYEKSI SKYLINE DENGAN METODE  
SUPINE DAN PRONE PADA PASIEN DENGAN KLINIS OSTEOARTHRITIS  
DI GDC RSU DR. SOETOMO SURABAYA**

**Diajukan Untuk Memenuhi Persyaratan Menyelesaikan Pendidikan**

**Program Studi Diploma III Radiologi Fakultas Kedokteran**

**Universitas Airlangga Surabaya**

**Oleh :**

- 1. GALUH RATNANINGTYAS (011210313016)**
- 2. VIA DWI PRATIWI SUJAYANTI (011210313025)**
- 3. SEPTI TRI NURAINI (011210313029)**
- 4. JIZHA WAHYU AYUNINGRUM (011210313048)**

TUGAS AKHIR INI TELAH DISAHKAN

Selasa, 6 Mei 2015


DOSEN PEMBIMBING

**dr. Widiana Feriastuti, Sp.Rad**  
**NIP. 19760209 200801 2 012**

Mengetahui,

Ketua Program Studi D III Radiologi  
Fakultas Kedokteran Universitas Airlangga

**dr. Paulus Rahardjo, Sp. Rad (K)**  
**NIP. 19600605 198810 1 001**



## SURAT PERNYATAAN KEASLIAN TUGAS AKHIR

Yang bertanda tangan dibawah ini:

1. GALUH RATNANINGTYAS (011210313016)
2. VIA DWI PRATIWI SUJAYANTI (011210313025)
3. SEPTI TRI NURAINI (011210313029)
4. JIZHA WAHYU AYUNINGRUM (011210313048)

Judul Tugas Akhir: **PERBANDINGAN FOTO GENU PROYEKSI SKYLINE DENGAN METODE SUPINE DAN PRONE PADA PASIEN DENGAN KLINIS OSTEOARTHRITIS DI GDC RSU DR. SOETOMO SURABAYA**

Menyatakan bahwa tugas akhir ini adalah karya asli penulis. Apabila dikemudian hari terbukti bahwa tugas akhir ini tidak asli maka penulis bersedia mendapatkan sanksi sesuai peraturan yang berlaku

Penulis 1



**Galuh Ratnaningtyas**  
NIM.011210313016

Penulis 2




**Via Dwi Pratiwi Sujayanti**  
NIM.011210313025

Penulis 3



**Septi Tri Nuraini**  
NIM.011210313029

Penulis 4



**Jizha Wahyu Ayuningrum**  
NIM.011210313048

## KATA PENGANTAR

Bismillahirrahmanirrahim segala puji syukur penulis panjatkan kepada Allah SWT yang telah memberikan kelancaran serta berkat rahmat dan hidayah-Nya, sehingga penulis dapat menyelesaikan tugas akhir yang berjudul "*Perbandingan Foto Genu Proyeksi Skyline dengan Metode Supine dan Prone pada Pasien dengan Klinis Osteoarthritis di GDC RSUD. Soetomo Surabaya*" sebagai salah satu persyaratan untuk menyelesaikan pendidikan Program Studi Diploma III Radiologi Fakultas Vokasi Universitas Airlangga Surabaya.

Dalam tugas akhir ini masih banyak ketidaksempurnaan. Oleh sebab itu penulis mohon agar pembaca memberikan pendapat, kritik, dan saran guna menyempurnakan tugas akhir ini. Selanjutnya, penulis ingin menyampaikan rasa terima kasih yang tak terhingga kepada semua pihak yang membantu kelancaran penulisan tugas akhir ini, baik berupa dorongan moril maupun materil. Karena penulis yakin tanpa bantuan dan dukungan tersebut, sulit rasanya bagi penulis untuk menyelesaikan penulisan tugas akhir ini. Disamping itu, izinkan penulis untuk menyampaikan ucapan terima kasih kepada :

1. Prof. Agung Pranoto, dr., M.Kes., Sp.PD.,K-EMD.,FINASIM., selaku Dekan Fakultas Kedokteran Universitas Airlangga.
2. Dr.Dian Agustia, SE.,M.Si.,CMA.,Ak.,CA., selaku Dekan Fakultas Vokasi Universitas Airlangga.

3. Dr.Hj. Anggraini Dwi Sensusiati, dr, Sp.Rad(K), terima kasih selaku pemberi nasihat dan semangat dalam penyelesaian tugas akhir.
4. dr. Paulus Raharjo, Sp. Rad (K), selaku Kepala Program Studi Diploma III Radiologi Fakultas Vokasi Universitas Airlangga.
5. dr.Widiana Ferriastuti,SpRad, selaku dosen pembimbing. Terima kasih atas dukungan, waktu, dan bimbingan yang telah dokter berikan kepada penulis dalam menyelesaikan tugas akhir ini.
6. Donny Hascaryo,Amd.Rad, dan Agung Tri Pambudi,Amd.Rad,SE, selaku dosen penguji. Terima kasih atas dukungan, waktu, dan bimbingan yang telah di berikan kepada penulis dalam menyelesaikan tugas akhir ini.
7. Seluruh staf sekretariat Diploma III Radiologi, Pak Irvan, Bu Mundiyo, Pak Mu'in, Bu Ani. Terima kasih atas kepercayaannya dan dukungan yang selama ini telah di berikan. Dan meminta maaf apabila selama ini ada kekhilafan dan kesalahan yang pernah penulis lakukan.
8. Terima kasih kepada keluarga yang kami (penulis) cintai atas segala doa, dukungan, dan motivasi selama pembuatan tugas akhir ini.
9. Kepada orang tua penulis, bapak Muhammad Marwan dan ibu Ismiati yang sangat saya cintai, mas Muhammad Fajar Candra Wicaksono, adik Ayunita Purbaningrum, dan Galih Putri Nabiilah beserta keluarga besar, dan juga sahabat-sahabat tersayang (N8 dan Smada Kediri). Terima kasih atas semua

- doa, dukungan, dan motivasi selama pembuatan tugas akhir ini (Galuh Ratnaningtyas).
10. Kepada orang tua penulis, bapak Sujono,SE dan ibu Yayuk Mawarti Spd.Msi yang sangat saya cintai, mbak Wanti Pratiwi Sujayanti dan mas Sandro Fanggidae, adik Trisia Desi Pratiwi Sujayanti, dan Forentina Kerti Pratiwi Sujayanti yang saya sayangi. Terima kasih atas semua doa, dukungan, dan motivasi selama pembuatan tugas akhir ini (Via Dwi Pratiwi Sujayanti).
  11. Kepada orang tua penulis, bapak Efendi,SE dan ibu Tri Wirastuti yang saya cintai , mbak Agnesia Fenty (pepe) dan mbak Nila Oktavia Dwi Ningrum yang saya sayangi , adik Muhammad Iqbal Baihaqi yang saya sayangi juga. Terima kasih atas semua doa, dukungan, dan motivasi selama pembuatan tugas akhir ini (Septi Tri Nuraini).
  12. Kepada orang tua penulis, bapak Durianto, bapak Twiyantono Indramianto, ibu Sri Handayani, dan ibu Heny Handayani yang sangat saya cintai, kak Putri Puspita Duriyani Spd. dan Mas Fandy Indrapermana yang saya sayangi. Terima kasih atas semua doa, dukungan, dan motivasi selama pembuatan tugas akhir ini (Jizha Wahyu Ayuningrum).
  13. Masing-masing dari setiap kelompok, khususnya Galuh (*Jinong*), Via (*Oyek*), Septi (*QueenElsa*), Jizha (*Lemot*). Terima kasih atas kerjasama dan semangat terbaiknya, sehingga kita dapat menyelesaikan tugas akhir ini dengan maksimal.

14. Seluruh teman-teman Radiologi angkatan 2012 (RADIUS) terima kasih atas *support, guyonan*, pengalaman dan kenangan yang telah kalian berikan. Dan semoga kita lulus 100%. Amin.
15. Para instruktur (Radiografer) Gedung Diagnostik Center RSUD Dr. Soetomo Surabaya yang telah mendukung dalam proses observasi penelitian tugas akhir ini.
16. Dokter-dokter PPDS yang ikut serta membantu dalam proses pembuatan tugas akhir ini.
17. Seluruh pasien yang tercantum dalam tugas akhir ini, semoga Allah SWT memberikan kesembuhan dan kesehatan untuk bapak dan ibu semua.. Amin.
18. Dan semua instansi yang terlibat dalam penulisan tugas akhir ini.

Semoga semua amalan yang telah beliau-beliau lakukan mendapatkan balasan yang setimpal dari Allah SWT berupa nikmat dan karunia. Dan semoga tugas akhir ini bermanfaat bagi penyusun, pembaca, dan perkembangan ilmu dalam bidang radiologi. Amin.

Surabaya, Mei 2015

Penulis

x



## ABSTRAK

### **“PERBANDINGAN FOTO GENU PROYEKSI SKYLINE DENGAN METODE SUPINE DAN PRONE PADA PASIEN DENGAN KLINIS OSTEOARTHRITIS DI GDC RSU DR. SOETOMO SURABAYA”**

**Galuh Ratnaningtyas, Via Dwi Pratiwi Sujayanti, Septi Tri Nuraini, Jizha Wahyu Ayuningrum.**

Diagnosa penyakit pasien bisa ditegakkan melalui pemeriksaan fisik, non fisik, dan pemeriksaan penunjang, diantaranya adalah pemeriksaan di instalasi radiologi. Peneliti ingin memberikan suatu intervensi dengan membandingkan hasil penelitian foto genu proyeksi skyline prone dan supine, yang bertujuan untuk membandingkan hasil pemeriksaan radiologi Genu dengan proyeksi skyline supine dan prone pada pasien dengan klinis osteoarthritis di GDC RSU Dr. Soetomo Surabaya.

Penelitian ini menggunakan metode analitik observasional dengan pendekatan cross-sectional dengan batasan waktu yang sudah ditentukan selama dua bulan. Sampel pada penelitian ini adalah hasil pemeriksaan foto skyline pada pasien dengan klinis osteoarthritis genu (lutut) di GDC RSU Dr. Soetomo Surabaya. Data diperoleh dari hasil pemeriksaan genu proyeksi skyline supine dan prone dengan membandingkan hasil diagnosa osteoarthritis dari pemeriksaan genu proyeksi skyline dengan metode supine dan prone.

Berdasarkan hasil penelitian pada analisa lipping didapatkan hasil gambaran pemeriksaan foto genu skyline posisi prone sebanyak 90% lebih terlihat dibandingkan posisi supine sebanyak 80%. Pada analisa subchondral sclerotic didapatkan hasil gambaran pemeriksaan foto genu skyline posisi prone sebanyak 100% lebih terlihat dibandingkan posisi supine sebanyak 80%. Pada analisa penyempitan celah sendi didapatkan hasil gambaran pemeriksaan foto genu skyline posisi prone sebanyak 100% lebih terlihat dibandingkan posisi supine sebanyak 60%. Sedangkan Analisa batas celah sendi didapatkan hasil gambaran pemeriksaan foto genu skyline dengan posisi prone sebanyak 100% lebih terlihat dibandingkan dengan posisi supine sebanyak 50%. Hal ini menunjukkan bahwa hasil pemeriksaan foto Genu Skyline pada pasien dengan klinis Osteoarthritis, posisi prone lebih disarankan daripada posisi supine karena posisi prone lebih terlihat jelas gambaran lipping, subchondral sclerotic, penyempitan celah sendi, dan batas celah sendi sebab sesuai dengan kondisi pasien, dimana patella tidak superimposisi dengan tulang femur sehingga celah patella tampak lebih terbuka dan lebih informatif.

**Kata kunci : Foto Genu Proyeksi Skyline, Foto Genu Proyeksi Skyline Metode Supine dan Prone, Osteoarthritis.**

**ABSTRACT****"COMPARISON OF KNEE SKYLINE PROJECTION WITH SUPINE AND PRONE METHOD TO OSTEOARTHRITIS PATIENTS AT GDC RSU DR. SOETOMO SURABAYA "****Galuh Ratnaningtyas, Via Dwi Pratiwi Sujayanti, Septi Tri Nuraini, Jizha Wahyu Ayuningrum.**

Diagnosis of the patient's disease can be enforced through physical examination, non-physical, and investigation, including the examination in radiology installations. Researchers want to provide an intervention by comparing the results knee photo skyline prone and supine projections, which aimed to compare the results of radiological examinations with skyline projections of knee supine and prone in osteoarthritis patient's at GDC RSU Dr. Soetomo.

This study use observational analytic cross-sectional with a time limit specified for two months. Samples in this study is the result of examination skyline in patients with osteoarthritis clinical genu (knee) at GDC RSU Dr. Soetomo. Data obtained from the results of the knee skyline in projection supine and prone by comparing the results of the examination knee osteoarthritis diagnosis in skyline projection with supine and prone method.

Based on the results of research on the analysis of the results obtained Lipping examination knee picture skyline prone position as much as 90% more visible than the supine position as much as 80%. In the analysis of the results obtained subchondral sclerotic examination knee picture skyline prone position as much as 100% more visible than the supine position as much as 80%. In the analysis of the results obtained narrowing of joint slit picture knee examination skyline prone position as much as 100% more visible than the supine position as much as 60%. While the boundary gap analysis showed joint examination knee picture skyline with a prone position as much as 100% more visible than the supine position as much as 50%. This suggests that the results of examinations knee Skyline in patients with clinical osteoarthritis, is more advisable than the prone position supine position for prone position more clearly visible Lipping picture, subchondral sclerotic, narrowing gap joints, and the joints gap limits because according to the condition of the patient, where the patellar no superimposition with patella femoral so that a gap appears more open and more informatif.

**Keywords: Photo Knee Projection Skyline, Skyline Projection Methods Knee Photo supine and Prone, Osteoarthritis.**





## DAFTAR ISI

SAMPUL DEPAN .....	i
SAMPUL DALAM .....	ii
LEMBAR PERSETUJUAN .....	iii
LEMBAR PENETAPAN .....	iv
LEMBAR PENGESAHAN .....	v
LEMBAR PERNYATAAN KEASLIAN PENELITIAN.....	vi
KATA PENGANTAR .....	vii
ABSTRAK.....	xi
ABSTRACT.....	xii
DAFTAR ISI.....	xiii
DAFTAR TABEL .....	xvi
DAFTAR GAMBAR .....	xvii
DAFTAR SINGKATAN .....	xviii
DAFTAR LAMPIRAN .....	xix
<b>BAB 1 PENDAHULUAN .....</b>	<b>1</b>
1.1. Latar Belakang .....	1
1.2. Rumusan Masalah.....	3
1.3. Batasan Masalah .....	3
1.4. Tujuan Penelitian.....	3
1.4.1 Tujuan Umum .....	3
1.4.2 Tujuan Khusus .....	4
1.5. Manfaat Penelitian.....	4
<b>BAB 2 TINJAUAN PUSTAKA.....</b>	<b>5</b>
2.1. Anatomi Genu .....	5
2.2. Patofisiologi Osteoarthritis.....	6

2.2.1 Etiologi Osteoarthritis .....	6
2.2.2 Patologi Osteoarthritis .....	8
2.3. Derajat Osteoarthritis .....	10
2.4. Teknik Pemeriksaan Radiografi Genu .....	11
2.4.1 Persiapan Pasien .....	11
2.4.2 Persiapan Alat .....	11
2.4.3 Metode Pemeriksaan Radigrafi Osteoarthritis Genu dengan Proyeksi Skyline .....	11
2.4.4 Kriteria Radiografi .....	14
2.4.5 Kelebihan dan Kekurangan dari Pemeriksaan Radiografi Genu .....	14
<b>BAB 3 KERANGKA KONSEP DAN HIPOTESIS .....</b>	<b>16</b>
3.1. Kerangka Konsep Penelitian .....	16
3.2. Keterangan Kerangka Konseptual penelitian .....	17
3.3. Hipotesa .....	17
<b>BAB 4 METODE PENELITIAN .....</b>	<b>18</b>
4.1. Metode Penelitian .....	18
4.2. Tempat dan Waktu Penelitian .....	18
4.3. Populasi dan Sampel .....	18
4.3.1 Populasi .....	18
4.3.2 Sample .....	18
4.4. Variabel Penelitian .....	19
4.5. Definisi Operasional .....	19
4.6. Alur Penelitian .....	22
4.7. Instrumen Penelitian .....	22
4.8. Cara Mengolah dan Analisa Data .....	23
4.9. Jadwal Penelitian .....	23
4.10. Data Anggaran .....	24
<b>BAB 5 HASIL PENELITIAN .....</b>	<b>25</b>
5.1. Tabel Jumlah Pasien .....	25
5.1.1 Tabel Jumlah Pasien Berdasarkan Usia .....	25
5.1.2 Tabel Jumlah Pasien Berdasarkan Jenis Kelamin .....	25
5.2. Analisa Lipping Pada Hasil Gambaran Foto Genu Proyeksi Skyline Posisi Supine dan Prone .....	26
5.2.1 Analisa Lipping pada Foto Genu .....	26
5.2.2 Analisa lipping pada foto skyline genu .....	27
5.3. Analisa Subchondral Sclerotic Pada Hasil Gambaran Foto Genu Proyeksi Skyline Posisi Supine dan Prone .....	28
5.3.1 Analisa subchondral Sclerotic pada Foto Genu .....	28

5.3.2	Analisa subchondral sclerotic pada foto skyline genu .....	28
5.4	Analisa Penyempitan Celah Sendi pada Hasil Gambaran Foto Genu Proyeksi Skyline Posisi Supine dan Prone .....	29
5.4.1	Analisa Penyempitan Celah Sendi.....	29
5.4.2	Analisa penyempitan celah sendi pada foto skyline genu....	30
5.5	Analisa Batas Celah Sendi Pada Hasil gambaran Foto Genu Proyeksi Skyline Posisi Supine dan Prone.....	31
5.5.1	Analisa Batas Celah Sendi pada Foto Genu.....	31
5.5.2	Analisa batas celah sendi pada foto skyline genu.....	31
5.6	Analisa Foto Genu Skyline Proyeksi Supine dan Prone.....	32
5.6.1	Hasil analisa foto genu skyline proyeksi supine dan prone...	32
<b>BAB 6</b>	<b>PEMBAHASAN .....</b>	<b>34</b>
6.1.	Hasil Gambaran dari Pemeriksaan Foto Genu Prroyeksi Skyline Tersebut Dianalisa, Dibandingkan, Menurut Kriteria Perbandingan Sebagai Berikut .....	35
6.1.1	Analisa Lippingn pada Hasil Gambaran Foto Genu Proyeksi Skyline Posisi Supine dan Prone.....	35
6.1.2	Analisa Subchondral Sclerotic pada Hasil Gambaran Foto Genu Proyeksi Skyline Posisi Supine dan Prone.....	36
6.1.3	Analisa Penyempitan Celah Sendi pada Hasil Gambaran Foto Genu Proyeksi Skyline Posisi Supine dan Prone.....	37
6.1.4	Analisa Batas Celah Sendi pada Hasil Gambaran Foto Genu Proyeksi Skyline Posisi Supine dan Prone.....	37
6.2.	Kelebihan dan Kekurangan pada Posisi Prone dan Supine .....	38
6.2.1	Kelebihan dan Kekurangan pada Posisi Prone .....	38
6.2.2	Kelebihan dan Kekurangan pada Posisi Supine.....	39
<b>BAB 7</b>	<b>KESIMPULAN DAN SARAN .....</b>	<b>40</b>
7.1	Kesimpulan .....	40
7.2	Saran .....	40
<b>DAFTAR PUSTAKA .....</b>		<b>42</b>
<b>LAMPIRAN .....</b>		<b>xx</b>

**DAFTAR TABEL**

Tabel 4.9.1 Jadwal Penelitian .....	23
Tabel 5.1.1 Tabel Jumlah Pasien Berdasarkan Usia .....	25
Tabel 5.1.2 Tabel Jumlah Pasien Berdasarkan Jenis Kelamin .....	25
Tabel 5.2.1 Presentase Analisa Lipping Pada Foto Genu .....	26
Tabel 5.2.2 Analisa Lipping Pada Foto Genu.....	27
Tabel 5.3.1 Presentase Analisa Subchondral Sclerotic Pada Foto Genu .....	28
Tabel 5.3.2 Analisa Subchondral Sclerotic Pada Foto Genu.....	28
Tabel 5.4.1 Presentase Analisa Penyempitan Celah Sendi.....	29
Tabel 5.4.2 Analisa Penyempitan Celah Sendi Pada Foto Genu.....	30
Tabel 5.5.1 Presentase Analisa Batas Celah Sendi Pada Foto Genu .....	31
Tabel 5.5.2 Analisa Batas Celah Sendi Pada Foto Genu.....	31
Tabel 5.6.1 Hasil Analisa Foto Genu.....	32
Tabel 5.7.1 Tabel Hasil Gambaran Foto Genu.....	32

## DAFTAR GAMBAR

Gambar 2.1.1 Anatomi Genu .....	5
Gambar 2.4.3.a.1 Foto genu skyline posisi supine .....	13
Gambar 2.4.3.b.1 Foto genu skyline posisi prone .....	14
Gambar 4.5.1 Pemeriksaan Foto Genu Skyline Posisi Supine .....	20
Gambar 4.5.2 Pemeriksaan Foto Genu Skyline Posisi Prone .....	20

## DAFTAR SINGKATAN

GDC : Gedung Diagnostic Center

RSU : Rumah Sakit Umum

WHO : World Health Organization

CDC : Center for Disease Control & Prevention

MRI : Magnetic Resonance Image

AP : Anterior Posterior

A.R.A : American Rheumaticam Associaton

KV : Kilo Volt

mAs : Mili Ampere per-Second

CR : Computed Radiography

FFD : Focus Film Distance

USG : Ultra Sono Graphy

**DAFTAR LAMPIRAN**

LAMPIRAN 1 : DOKUMENTASI PENELITIAN ..... xx

## BAB I PENDAHULUAN



### 1.1 Latar Belakang

Di dunia banyak sekali macam penyakit yang muncul. Seperti contohnya penyakit degeneratif. Penyakit degeneratif biasanya terjadi di bagian tulang dan sendi pada manusia. Salah satu penyakit tulang sendi yang mulai banyak terjadi adalah osteoarthritis. Penyakit osteoarthritis adalah penyakit degeneratif yang mengakibatkan pengapuran pada sendi dan biasanya akan menimbulkan rasa nyeri pada penderita. Penyakit ini disebabkan oleh factor predisposisi umum dan factor mekanik. Di dunia ini kasus osteoarthritis terhitung banyak. Menurut WHO (*World Health Organization*) penyakit osteoarthritis di dunia sekitar 10% pada orang berusia kurang dari 20 tahun dan bisa saja meningkat, serta 80% pada usia lebih dari 55 tahun. Sedangkan di Indonesia sendiri menurut CDC (*Center for Disease Control & Prevention*) orang yang mengalami penyakit Osteoarthritis sekitar 13,9% pada usia kurang dari 25 tahun dan 33,6% pada usia lebih dari 65 tahun dengan presentase pada wanita lebih tinggi memiliki resiko akan penyakit ini. Di Surabaya pun kini banyak penderita osteoarthritis, khususnya di RSUD Dr. Soetomo Surabaya. Di Surabaya pun kini banyak penderita osteoarthritis, khususnya di RSUD Dr. Soetomo Surabaya. Dari data pasien di radiologi RSUD Dr. Soetomo Surabaya di data sebanyak 377 pasien foto untuk klinis osteoarthritis dalam setahun, dengan presentase terbanyak penyebab pasien yang mengalami osteoarthritis adalah faktor usia.

Diagnosa penyakit pasien bisa ditegakkan melalui pemeriksaan fisik, non fisik, dan pemeriksaan penunjang, diantaranya adalah pemeriksaan di



instalasi radiologi. Diagnosa penyakit pasien ditegakkan melalui pencitraan radiografi atau imejing terhadap jaringan dan organ tubuh yang mengalami kelainan atau dicurigai mengalami proses perkembangan yang bersifat abnormal. Untuk mendiagnosa penyakit osteoarthritis bisa dilakukan dengan modalitas pemeriksaan mulai dari MRI (*Magnetic Resonance Imaging*), USG (*Ultrasonography*), dan X-ray konvensional. Untuk X-ray konvensional sendiri ada beberapa proyeksi yang bisa dilakukan tergantung pada letak osteoarthritis, pada penelitian ini diambil kasus osteoarthritis yang terjadi di daerah lutut (*genu*) yang memerlukan pemeriksaan x-ray konvensional. Pemeriksaan foto genu sendiri terdapat berbagai macam proyeksi dan posisi yang dilakukan, seperti posisi *supine*, *prone*, *weight bearing*, dan lain sebagainya. Sedangkan untuk proyeksi ada proyeksi AP (*AnteroPosterior*), *Lateral*, dan *Skyline*. Citra atau imejing harus bernilai diagnostik yang memenuhi kriteria, tidak ada organ yang *overleap*, tidak ada gambaran yang terpotong, tidak ada artefak, dan tidak ada jaringan atau organ yang berubah posisi sebagai akibat pergerakan dari tubuh pasien. Pergerakan tubuh pasien bisa saja terjadi karena ketidaknyamanan pasien terhadap posisi yang dilakukan saat pemeriksaan foto. Oleh karenanya banyak posisi yang bisa digunakan tergantung bagaimana pasien tersebut merasa nyaman, tapi seringkali tanpa memperdulikan hasil gambaran foto pasien, karena pada dasarnya posisi pasien saat pemeriksaan akan mempengaruhi hasil gambaran radiologi.

Di instalasi radiodiagnostik GDC RSUD Dr. Soetomo Surabaya, banyak permintaan foto genu dengan proyeksi AP dan *Lateral* pada kasus

osteoarthritis. Namun tak jarang pula permintaan dari dokter/poli pengirim untuk foto genu proyeksi AP, Lateral, dan Skyline pada kasus osteoarthritis. Permintaan tambahan foto skyline itu sendiri untuk mengetahui letak osteoarthritis pada daerah patellofemoral joint karena pada tes fisik daerah tersebut dicurigai adanya osteoarthritis. Penelitian ini berfungsi untuk menyediakan informasi tentang perbandingan hasil foto genu proyeksi Skyline dengan menggunakan 2 metode yaitu metode supine dan prone. Sehingga kita dapat mengetahui bagaimana posisi yang paling informatif pada pemeriksaan genu proyeksi skyline pada pasien dengan klinis osteoarthritis.

## **1.2 Rumusan Masalah**

Bagaimana perbandingan hasil gambaran foto genu proyeksi skyline antara 2 metode yang berbeda yaitu supine dan prone pada pasien dengan klinis osteoarthritis?

## **1.3 Batasan Masalah**

Penelitian ini lebih difokuskan pada perbandingan hasil foto genu proyeksi skyline dengan menggunakan 2 metode yang berbeda yaitu supine dan prone pada pasien dengan klinis osteoarthritis di GDC RSUD Dr. Soetomo Surabaya.

## **1.4 Tujuan Penelitian**

### **1.4.1 Tujuan Umum**

Untuk membandingkan hasil pemeriksaan radiologi Genu dengan proyeksi skyline menggunakan metode supine dan prone pada pasien dengan klinis osteoarthritis di GDC RSUD Dr. Soetomo Surabaya.

#### 1.4.2 Tujuan Khusus

1. Mengetahui pemeriksaan foto genu proyeksi skyline dengan menggunakan metode supine.
2. Mengetahui pemeriksaan foto genu proyeksi skyline dengan menggunakan metode prone.
3. Membandingkan hasil foto genu proyeksi skyline pada metode supine dan prone.

#### 1.5 Manfaat Penelitian

- a. Dapat menambah wawasan dan pengetahuan penulis tentang perbandingan macam-macam pemeriksaan radiologi Genu, khususnya proyeksi skyline dengan metode supine dan prone pada pasien dengan klinis osteoarthritis.
- b. Menyediakan informasi tentang perbandingan hasil foto genu proyeksi Skyline dengan menggunakan 2 metode yaitu metode supine dan prone.
- c. Sebagai bekal bagi penulis dalam penerapan dunia kerja nanti.

## BAB II TINJAUAN PUSTAKA

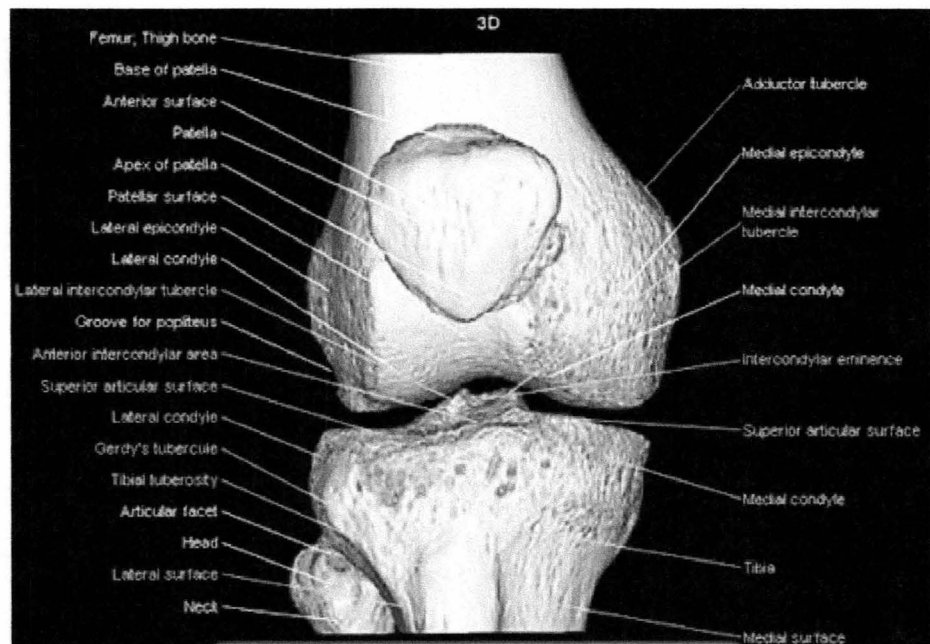


### 2.1 Anatomi Genu

Genu adalah salah satu bagian dari *extremitas inferior* yang berfungsi juga sebagai penopang tubuh. Genu atau yang biasa disebut sebagai lutut ini terdiri dari beberapa bagian yaitu Patella, Condylus Lateral Tibia, Caput Fibula, Tuberositas Tibia, Condylus Tibia, Intercondylus Tibia, Distal Femur. Selain bagian-bagian tersebut genu juga terdiri dari beberapa sistem saraf dan otot.

Sendi lutut terdiri dari hubungan antara :

- (1) os femur dan os tibia (tibio femoral joint)
- (2) os femur dan os patella (patello femoral joint)
- (3) os tibia dan os fibula (tibio fibular proximalis joint)



Gambar 2.1.1 Anatomi Genu

Sendi lutut (knee joint) merupakan sendi yang paling unik dibandingkan sendi-sendi yang lain dalam tubuh manusia, karena tulang-

tulang yang membentuk sendi ini masing-masing tidak ada kesesuaian bentuk seperti pada persendian yang lain. Sebagai kompensasi ketidaksesuaian bentuk persendian ini terdapat meniscus, kapsul sendi, bursa dan diskus yang memungkinkan gerakan sendi ini menjadi luas, sendi ini juga diperkuat oleh otot-otot besar dan berbagai ligamentum sehingga sendi menjadi kuat dan stabil (Tajuid, 2000).

## 2.2 Patofisiologi Osteoarthritis

Osteoarthritis atau juga disebut dengan penyakit sendi degeneratif yaitu suatu kelainan pada kartilago (tulang rawan sendi) yang ditandai perubahan klinis, histologi dan radiologis (Kuntono, 2005).

Osteoarthritis secara patologis dicirikan dengan penurunan secara progresif dan akhirnya hilangnya kartilago sendi dengan perubahan reaktif pada batas-batas sendi dan pada tulang subkondral (Garrison, 1996).

### 2.2.1 Etiologi Osteoarthritis

Beberapa faktor etiologi yang telah diketahui berhubungan dengan terjadinya osteoarthritis lutut ini dibedakan menjadi dua golongan yaitu

#### 1. Faktor predisposisi umum, antara lain:

##### a. Usia

Semakin tua usia seseorang, maka semakin menurun kualitas kartilage persendian, sehingga mengakibatkan gangguan fungsi.

##### b. Obesitas atau kegemukan

Kelebihan berat badan akan menambah beban sendi

penopang berat badan, dan pada orang gemuk akan timbul genu varus.

c. Hereditas

Faktor keturunan dapat mempengaruhi osteoarthritis.

d. Hiper mobilitas

Kondisi sendi yang tidak stabil dapat mempengaruhi osteoarthritis.

e. Densitas tulang

Rendahnya densitas atau kepadatan massa tulang yang tinggi.

f. Faktor hormonal

Secara keseluruhan usia diatas 50 tahun setelah menopause frekuensi osteoarthritis dan lebih banyak wanita dibanding pria. Hal ini menunjukkan adanya peran hormonal.

2. Faktor mekanik, antara lain :

1. Kecacatan genu valgus atau genu varus

Kecacatan tersebut lama-lama mengakibatkan kerusakan pada kartilago persendian, karena berat badan hanya ditumpu oleh sebagian dan persendian.

2. Trauma pada sendi dan kerusakan pada sendi sebelumnya

Trauma langsung atau tidak langsung (trauma kecil-kecil yang dialami sepanjang masa menjelang tua) mengakibatkan rusaknya kartilago persendian.

### 3. Bentuk sendi atau kepegangan tungkai

Penggunaan sendi yang berlebihan oleh karena pekerjaan dan aktivitas sehari-hari seperti Olahraga yang berat, misalnya sepak bola, pelari dll

Berdasarkan kriteria A.R.A (*American Rheumatic Association*), osteoarthritis dapat diklasifikasikan sebagai berikut :

#### 1. Osteoarthritis Primer

Osteoarthritis primer adalah osteoarthritis yang penyebabnya berupa idiopatik dan erosive osteoarthritis. osteoarthritis primer dikatakan sebagai perubahan degeneratif yang penyebabnya tidak diketahui. Saiter menyebutkan sebagai "*Aging Process*" dan sendi normal.

#### 2. Osteoarthritis Sekunder

Osteoarthritis sekunder adalah penyebab osteoarthritis yang menyertai kelainan seperti congenital atau kelainan pertumbuhan, penyakit metabolic, trauma, inflamasi. Disebut osteoarthritis sekunder karena diketahui penyebabnya.

#### 2.2.2 Patologi Osteoarthritis

Pada osteoarthritis terdapat proses degenerasi, reparasi dan inflamasi yang terjadi dalam jaringan ikat, lapisan rawan, sinovium dan tulang subkondral. Perubahan – perubahan yang terjadi pada osteoarthritis adalah sebagai berikut:

#### a. Degradasi

Perubahan yang mencolok pada osteoarthritis, biasanya dijumpai di tulang rawan sendi yang mendapatkan beban. Pada stadium awal, tulang rawan lebih tebal daripada normal, tetapi seiring dengan perkembangan osteoarthritis permukaan sendi menipis, tulang rawan melunak, integritas permukaan terputus dan terbentuk celah vertikal (fibrilasi). Dapat terbentuk ulkus kartilago dalam yang meluas ke tulang. Dapat timbul daerah perbaikan fibrokartilaginosa, tetapi mutu jaringan perbaikan lebih rendah daripada kartilago hialin asli, dalam kemampuannya menahan stres mekanik. Proses degradasi yang timbul sebagai akibat dari ketidakseimbangan antara regenerasi (reparasi) dengan degenerasi rawan sendi melalui beberapa tahap yaitu fibrilasi, pelunakan, perpecahan dan pengelupasan lapisan rawan sendi. Proses ini dapat berlangsung cepat atau lambat. Yang cepat dalam waktu 10-15 tahun, sedang yang lambat 20-30 tahun. Akhirnya permukaan sendi menjadi botak tanpa lapisan rawan sendi (Parjoto, 2000).

#### b. Osteofit

Bersamaan dengan timbulnya degenerasi rawan, timbul reparasi. Reparasi berupa pembentukan osteofit di tulang subkondral (Parjoto, 2000).

#### c. Sklerosis subkondral

Pada tulang subkondral terjadi reparasi berupa sklerosis



(pemadatan penguatan tulang tepat dibawah lapisan rawan yang mulai rusak). (Parjoto, 2000).

#### d. Sinovitis

Sinovitis adalah inflamasi dari sinovium dan terjadi akibat proses sekunder degenerasi dan fragmentasi. Matriks rawan sendi yang putus terdiri dari kondrosit yang menyimpan proteoglycan yang bersifat immunogenik dan dapat mengaktivasi leukosit. Sinovitis dapat meningkatkan cairan sendi. Cairan lutut yang mengandung bermacam-macam enzim akan tertekan ke dalam celah-celah rawan. Ini mempercepat proses pengerusakan rawan. Pada tahap lanjut terjadi tekanan tinggi dari cairan sendi terhadap permukaan sendi yang botak. Cairan ini akan didesak ke dalam celah-celah tulang subkondral dan akan menimbulkan kantong yang disebut kista subkondral (Parjoto, 2000).

### 2.3 Derajat Osteoarthritis (OA)

Berdasarkan pemeriksaan radiologi, Kellgren & Lawrence menyusun gradasi osteoarthritis lutut menjadi :

Grade 0 : tidak ada osteoarthritis

Grade 1 : sendi dalam batas normal dengan osteofit meragukan

Grade 2 : terdapat osteofit yang jelas tetapi tepi celah sendi baik dan tak nampak deformitas tulang.

Grade 3 : terdapat osteofit dan deformitas ujung tulang, serta penyempitan celah sendi.

Grade 4: terdapat osteofit dan deformitas ujung tulang, serta disertai hilangnya celah sendi.

## **2.4 Teknik Pemeriksaan Radiografi Genu**

### **2.4.1 Persiapan pasien**

Tidak ada persiapan khusus pada pemeriksaan ini, pasien diminta untuk melepas benda-benda logam di sekitar objek yang diperiksa (lutut) agar tidak menimbulkan artefak yang mengganggu citra radiografi.

### **2.4.2 Persiapan Alat**

1. Unit x-ray konvensional Siemens di instalasi radiodiagnostik GDC RSUD Dr. Soetomo Surabaya. (faktor eksposi: kV, mA, s, dan kondisi pesawat)
2. Kaset dengan ukuran yang sesuai objek yang diperiksa
3. Film dengan ukuran yang sesuai objek yang diperiksa
4. Meja pemeriksaan
5. Marker R/L
6. Alat processing CR
7. Alat proteksi radiasi (apron, thyroid shield, gonad shield)

### **2.4.3 Metode Pemeriksaan Radiografi Osteoarthritis Genu dengan Proyeksi Skyline**

Untuk indikasi osteoarthritis pada lutut, pemeriksaan radiografi dengan proyeksi skyline direkomendasikan untuk melihat kelainan di patellofemoral joint, sehingga akan tampak perubahan anatomi

pada celah persendian lutut. Pada proyeksi Skyline gambaran celah sendi yang dihasilkan lebih terbuka. Ada beberapa metode yang diterapkan pada pemeriksaan radiografi genu proyeksi Skyline. Metode-metode pemeriksaan ini muncul berdasarkan posisi pasien dan arah sinar yang diproyeksikan yang akan mempengaruhi citra radiografi yang dihasilkan.

a. Skyline posisi supine

1. Posisi pasien

Pasien diminta berbaring di atas meja pemeriksaan dengan kaset didepan cruris.

2. Posisi objek

- Atur posisi objek (genu) berada di tengah kaset.
- Kaki difleksikan sehingga Cruris membentuk sudut  $45^{\circ}$  dengan kaset, jika pasien tidak kooperatif kaset ditempelkan tepat di depan cruris.

3. Arah Sinar / *Central Ray*

Tube diangulasikan  $5^{\circ}$ - $10^{\circ}$  ke caudal atau mengikuti arah patello femoral joint, *central ray* pada pertengahan kaset.

4. *Center Point*

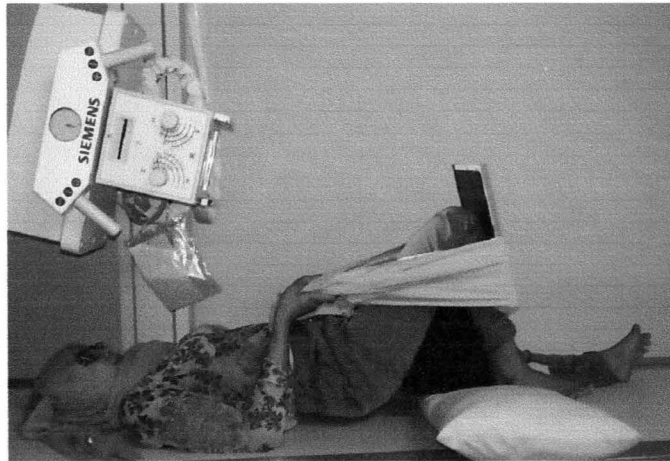
$\pm 1,3$  cm di bawah apex patella.

5. *Focus Film Distance (FFD)*

Jarak antara sumber sinar ke film 90cm.

## 6. Faktor eksposi

Faktor eksposi yang digunakan menyesuaikan unit x-ray dan kondisi tubuh pasien.



Gambar 2.4.3.a.1 Foto genu skyline posisi supine

### b. Skyline posisi prone

#### 1. Posisi pasien

Pasien diminta tengkurap di atas meja pemeriksaan dengan kaset di bawah lutut pasien (sejajar femur).

#### 2. Posisi objek

- Atur posisi objek (genu) berada di tengah kaset.
- Os femur lurus di atas kaset, kaki diangkat (difleksikan) maksimal sehingga artikulasi genu membentuk sudut  $45^{\circ}$ .

#### 3. Arah Sinar / *Central Ray*

Tube diangulasikan  $5^{\circ}$ - $10^{\circ}$  ke cranial jika artikulasio genu membentuk sudut  $45^{\circ}$ , *central ray* pada pertengahan kaset.

4. *Center Point*

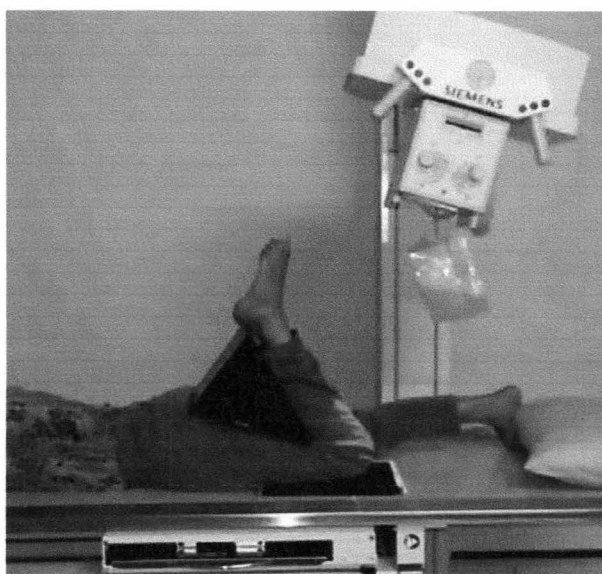$\pm 1,3$  cm di bawah apex patella.

5. *Focus Film Distance (FFD)*

Jarak antara sumber sinar ke film 90cm.

6. Faktor eksposi

Faktor eksposi yang digunakan menyesuaikan unit x-ray dan kondisi tubuh pasien.



Gambar 2.4.3.b.1 Foto genu skyline posisi prone

2.4.4 Kriteria Radiografi

- a. Terbukanya patello femoral joint dan patella tidak superimposisi dengan tulang lain.
- b. Terlihatnya intercondylar sulcus (Trochlear groove).

2.4.5 Kelebihan dan Kekurangan dari Pemeriksaan Radiografi Genu

- a. Supine
  - Kelebihan : Pada orang tua posisi ini lebih nyaman

- Kekurangan : Pada posisi ini sulit untuk memposisikan atau meletakkan kaset. Sehingga kita harus pintar untuk member intruksi pada pasien.

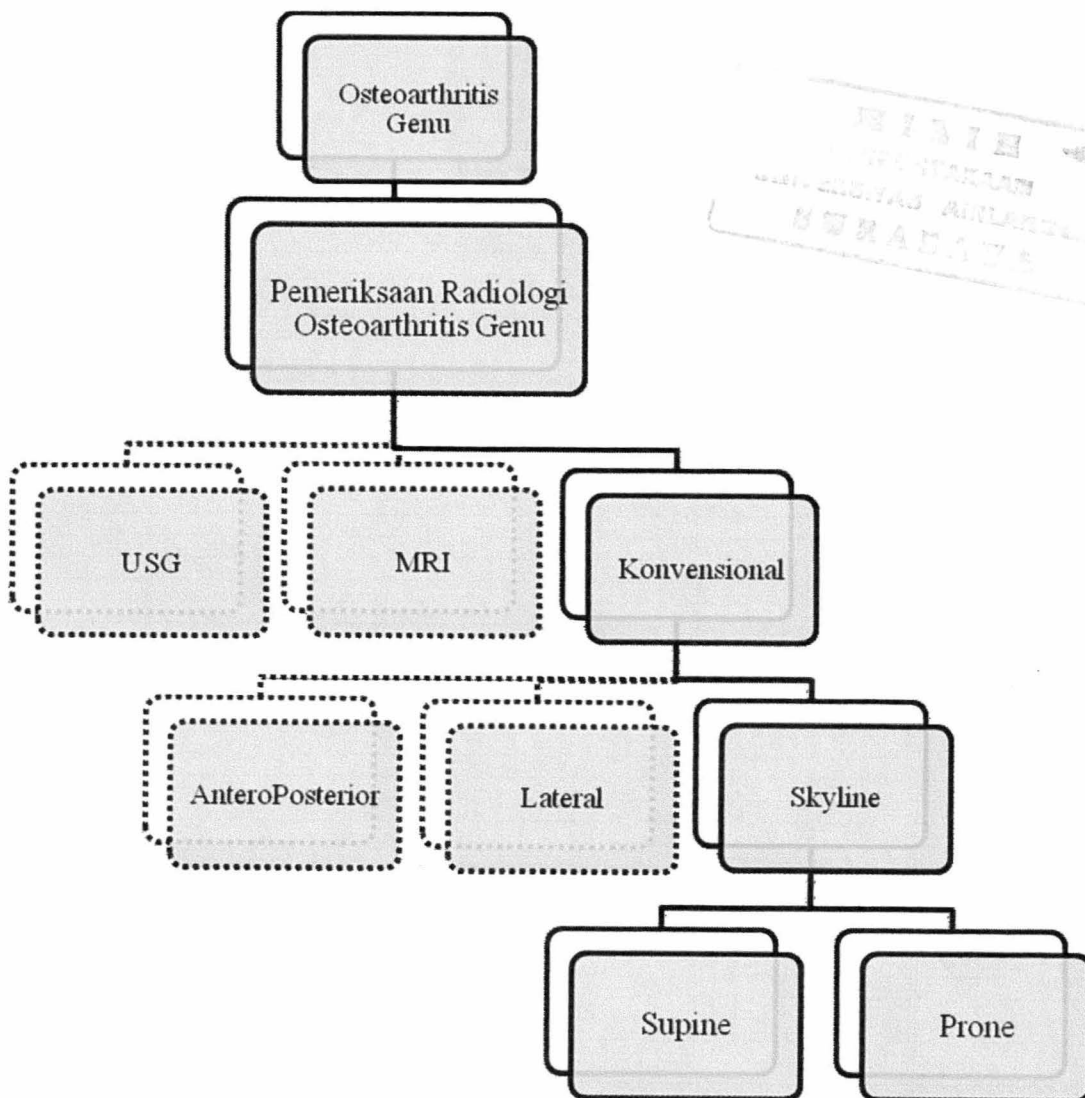
b. Prone

- Kelebihan : Tidak perlu pegang kaset dan bisa memakai fiksasi apabila artikulasio genu tidak dapat difleksikan secara maksimal
- Kekurangan : Agak susah memposisikan pasien karena harus tengkurap dan kaki difleksikan

### BAB III

## KERANGKA KONSEPTUAL PENELITIAN

### 3.1 Kerangka Konseptual Penelitian



Keterangan :

..... Tidak Diteliti

————— Diteliti

### **3.2 Keterangan Kerangka Konseptual Penelitian**

Pada kasus osteoarthritis genu, pemeriksaan radiologi dapat dilakukan dengan modalitas USG, MRI, dan Konvensional. Dalam penelitian ini akan dibahas tentang pemeriksaan konvensional saja. Dimana proyeksi standar yang digunakan adalah AP dan Lateral. Tidak jarang pula adanya permintaan tambahan proyeksi skyline untuk membantu diagnosa kasus osteoarthritis. Proyeksi skyline memiliki 2 metode, yaitu supine dan prone. Dalam perbedaan 2 metode ini dapat dibandingkan hasil bacaannya.

### **3.3 Hipotesa**

Dari hasil foto genu proyeksi skyline dengan 2 metode yang berbeda, yaitu supine dengan prone dapat dilihat adanya perbedaan pada hasil gambaran yang didapat.



## BAB IV

### METODE PENELITIAN



#### 4.1 Metode Penelitian

Penelitian ini menggunakan metode analitik observasional dengan pendekatan cross-sectional dengan batasan waktu yang sudah ditentukan selama dua bulan.

#### 4.2 Tempat dan Waktu Penelitian

Penelitian ini dilakukan di instalasi radiodiagnostik GDC RSUD Dr. Soetomo Surabaya, mulai bulan Januari sampai Februari 2015.

#### 4.3 Populasi dan Sampel

##### 4.3.1 Populasi

Populasi dalam penelitian ini adalah pasien di GDC RSUD Dr. Soetomo Surabaya.

##### 4.3.2 Sampel

Sampel pada penelitian ini adalah hasil pemeriksaan foto skyline pada pasien dengan klinis osteoarthritis genu (lutut) di GDC RSUD Dr. Soetomo Surabaya.

##### ➤ Kriteria Inklusi

- Penderita dengan klinis osteoarthritis di Instalasi Radiodiagnostik GDC RSUD Dr. Soetomo Surabaya.
- Pasien yang bersedia dilakukannya proyeksi skyline dengan menggunakan metode supine dan prone pada pasien.

➤ Kriteria Ekslusi

- Penderita yang tidak bersedia dilakukan pemeriksaan.
- Penderita gawat darurat.
- Penderita hamil.

#### 4.4 Variabel Penelitian

Variabel dari penelitian ini tergantung pada hasil pemeriksaan foto genu proyeksi skyline dengan menggunakan metode supine dan prone.

#### 4.5 Definisi Operasional

##### 1. Genu

Genu adalah salah satu bagian dari *extremitas inferior* yang berfungsi jugasebagai penopang tubuh. Genu atau yang biasa disebut sebagai lutut ini terdiri dari beberapa bagian yaitu Patella, Condylus Lateral Tibia, Caput Fibula, Tuberositas Tibia, Condylus Tibia, Intercondylus Tibia, distal femur.

##### 2. Osteoarthritis

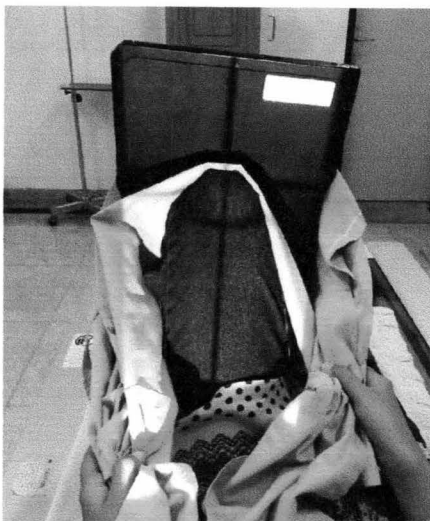Osteoarthritis atau juga disebut dengan penyakit sendi degeneratif yaitu suatu kelainan pada kartilago (tulang rawan sendi) yang ditandai perubahan klinis, histologi dan radiologis (Kuntono,2005).

##### 3. Skyline

Skyline merupakan pemeriksaan genu dengan x-ray konvensional yang bertujuan untuk melihat gambaran celah patello femoral joint.

4. Pemeriksaan Foto Genu Proyeksi Skyline dengan Posisi Supine

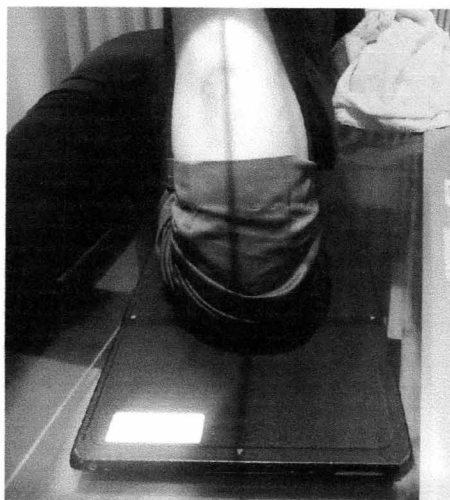Metode pemeriksaan foto genu proyeksi skyline dengan posisi supine menggunakan teknik angulasi arah sinar  $5^{\circ}$ - $10^{\circ}$  ke caudal dengan lutut pasien membentuk sudut  $45^{\circ}$ .



Gambar 4.5.1 Pemeriksaan Foto Genu Skyline Posisi Supine

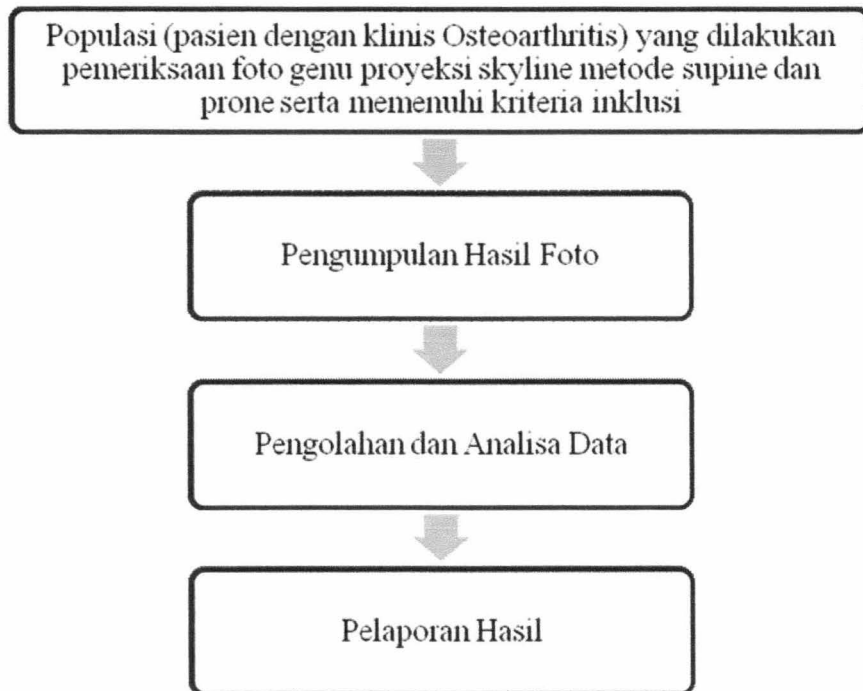
5. Pemeriksaan Foto Genu Proyeksi Skyline dengan Posisi Prone

Metode pemeriksaan foto genu proyeksi skyline dengan posisi prone menggunakan teknik angulasi arah sinar  $5^{\circ}$ - $10^{\circ}$  ke cranial dengan lutut pasien membentuk sudut  $45^{\circ}$



Gambar 4.5.2 Pemeriksaan Foto Genu Skyline Posisi Prone

#### 4.6 Alur Penelitian



#### 4.7 Instrumen Penelitian

1. Pesawat x-ray konvensional Siemens di instalasi radiagnostik GDC  
RSU Dr. Soetomo Surabaya.
2. Kaset dengan ukuran yang sesuai objek yang diperiksa
3. Film dengan ukuran yang sesuai objek yang diperiksa
4. Mesin CR Siemens
5. Meja pemeriksaan
6. Marker R / L
7. Alat proteksi radiasi (apron, thyroid shielding, dan gonad shielding)
8. Alat tulis untuk mencatat hasil pengamatan
9. Kamera untuk dokumentasi proses pengamatan

#### 4.8 Cara Mengolah dan Analisa Data

Analisis data penelitian ini diperoleh dari hasil pengumpulan data yang kemudian akan diolah dengan tahapan sebagai berikut :

1. Data diperoleh dari hasil pemeriksaan genu proyeksi skyline dengan menggunakan metode supine dan prone.
2. Data diperoleh dengan membandingkan hasil diagnosa osteoarthritis dari pemeriksaan genu proyeksi skyline dengan menggunakan metode supine dan prone.

#### 4.9 Jadwal Penelitian

Deskripsi Kegiatan	Nov '14	Des '14	Jan '15	Feb '15	Mar '15	April '15
Penyusunan Proposal	**					
Studi Kepustakaan	***	****				
Pengumpulan Data dan Penelitian			****	**		
Penyusunan Laporan			****	****	****	****

Tabel 4.9.1 Jadwal Penelitian

Keterangan: \* = Satu Minggu



## BAB V

### HASIL PENELITIAN

Berdasarkan penelitian yang dilakukan selama bulan Januari 2015, maka diperoleh sample sebanyak 20 buah dari 20 pasien yang melakukan pemeriksaan di Instalasi Radiodiagnostik Gedung Diagnostik Pusat Terpadu RSUD Dr. Soetomo

#### 5.1 Tabel jumlah pasien.

Usia	Jumlah
31-40	3
41-50	3
51-60	1
61-70	12
71-80	1

Tabel 5.1.1 Tabel jumlah pasien berdasarkan usia

Dari tabel diatas didapatkan data jumlah pasien yang diteliti berdasarkan usia. Pada usia 31-40 tahun sebanyak 3 orang, 41-50 tahun sebanyak 3 orang, usia 51-60 tahun sebanyak 1 orang, usia 61-70 sebanyak 12 orang, dan pada usia 71-80 sebanyak 1 orang.

Jenis Kelamin	Jumlah
Laki-laki	8
Perempuan	12

Tabel 5.1.2 Tabel jumlah pasien berdasarkan jenis kelamin

Dari tabel diatas didapatkan data jumlah pasien yang diteliti berdasarkan jenis kelamin dengan jumlah pasien laki-laki sebanyak 8 orang sedangkan pasien perempuan sebanyak 12 orang.

Berikut ini adalah penyajian data-data subyek penelitian:

## 5.2 Analisa lipping pada hasil gambaran foto genu proyeksi skyline posisi supine dan prone.

No.	Posisi	Lipping	
		+	-
1.	Supine	80%	20%
2.	Prone	90%	10%

Tabel 5.2.1 Presentase analisa lipping pada foto genu.

Dari tabel diatas didapatkan hasil gambaran lipping pada pemeriksaan foto genu skyline dengan posisi prone (n=9) sebanyak 90% lebih terlihat dibandingkan dengan posisi supine (n=8) sebanyak 80% kurang terlihat jelas.

6	Tn. Sutrisno	L	61	√	
7	Tn. Darsono	L	65	√	
8	Tn. Dwiky	L	31		√
9	Tn. Ngatmolan D1	L	63	√	
10	Ny. Soemarmi	P	61	√	
11	Ny. Sutiah	P	39		√
12	Ny. Rodiyah	P	62	√	
13	Ny. Juwariyah	P	33	√	
14	Tn. Darin	L	61	√	
15	Ny. Fatichah	P	80		√
16	Tn. Theo Patiselan	L	47	√	
17	Ny. Ismari	P	68	√	
18	Ny. Swemie	P	62	√	
19	Ny. Wiwik	P	62		√
20	Ny. Siti Waemi	P	58	√	

Tabel 5.5.2 Analisa batas celah sendi pada foto skyline genu

### 5.6 Tabel hasil analisa foto genu

No.	Nama Pasien	L/P	Usia	Total	Posisi
1	Ny. Sri	P	50 TH	2 poin	SUPINE
2	Ny. Khusnul	P	48 TH	4 poin	PRONE
3	Ny. Sulaswati	P	68 TH	4 poin	SUPINE



## BAB VI

### PEMBAHASAN



Jumlah subyek (sampel) pada penelitian ini adalah 20 sampel dari 8 pasien laki-laki dan 12 pasien perempuan yang umurnya berkisar antara 31 tahun sampai dengan 80 tahun. Berdasarkan posisi pemeriksaan foto genu proyeksi skyline dengan klinis osteoarthritis yang diteliti, terdiri dari 10 orang (50%) dengan posisi supine dan 10 orang (50%) dengan posisi prone.

Subyek penelitian berasal dari GDC RSUD Dr. Soetomo, Surabaya, yang mendaftar ke loket pendaftaran foto pada instalasi radiodiagnostik dengan permintaan foto genu proyeksi skyline dengan klinis osteoarthritis genu. Sebelum dilakukan pemeriksaan foto genu proyeksi skyline dengan posisi supine atau prone subyek diberikan penjelasan pemeriksaan yang akan dilakukan dan selanjutnya dilakukan pemeriksaan foto genu proyeksi skyline dengan posisi supine atau prone.

Menurut *Annals of the Rheumatic Diseases* 1996; 55: 134-136, *Choosing the best method for radiological assessment of patellofemoral osteoarthritis*, oleh *FM Cicuttini, J Baker, DJ Hart, TD Spector* perbandingan pemeriksaan foto genu proyeksi lateral dengan skyline pada klinis osteoarthritis lebih menghasilkan gambaran yang informatif dengan proyeksi skyline. Karena celah sendi, batas sendi, dan gambaran patella lebih terbuka pada proyeksi skyline.

Sedangkan menurut hasil dari penelitian kami untuk proyeksi skyline antara posisi supine dan prone akan menghasilkan gambaran yang lebih informatif pada posisi prone dibandingkan dengan posisi supine karena, sebagai berikut:

**6.1 Hasil gambaran dari pemeriksaan foto genu proyeksi skyline tersebut dianalisa, dibandingkan, menurut kriteria perbandingan sebagai berikut:**

6.1.1 Analisa lipping pada hasil gambaran foto genu proyeksi skyline posisi supine dan prone.

Berdasarkan data yang telah diperoleh, diketahui bahwa:

- a. Gambaran lipping hasil pemeriksaan foto genu skyline yang terlihat jelas pada posisi prone memiliki presentase 90% dibandingkan dengan posisi supine 80%
- b. Gambaran lipping hasil pemeriksaan foto genu skyline yang tidak terlihat pada posisi prone memiliki presentase 10% dibandingkan dengan posisi supine 20%.

Jadi hasil gambaran lipping pada pemeriksaan foto genu skyline dengan posisi prone dan supine memiliki perbandingan 9:8. Pada posisi prone lebih terlihat gambaran lipping karena sesuai dengan kondisi pasien, dimana patella tidak superimposisi dengan tulang femur sehingga celah patella tampak lebih terbuka. Sedangkan pada posisi supine gambaran lipping tidak begitu terlihat karena patella superimposisi dengan tulang femur sehingga celah patella tidak begitu tampak jelas. Apabila pasien tersebut osteoarthritis, akan tampak gambaran lipping diantara korteks dan periosteum.

6.1.2 Analisa subchondral sclerotic pada hasil gambaran foto genu proyeksi skyline posisi supine dan prone

Berdasarkan data yang telah diperoleh, diketahui bahwa:

- a. Gambaran subchondral sclerotic hasil pemeriksaan foto genu skyline yang terlihat jelas pada posisi prone memiliki presentase 100% dibandingkan dengan posisi supine 80%.
- b. Gambaran subchondral sclerotic hasil pemeriksaan foto genu skyline yang tidak terlihat pada posisi prone memiliki presentase 0% dibandingkan dengan posisi supine 20%.

Jadi hasil gambaran subchondral sclerotic pada pemeriksaan foto genu skyline dengan posisi prone dan supine memiliki perbandingan 10:8. Pada posisi prone lebih terlihat gambaran subchondral sclerotic karena sesuai dengan kondisi pasien, dimana patella tidak superimposisi dengan tulang femur sehingga celah patella tampak lebih terbuka. Pada posisi supine gambaran subchondral sclerotic tidak begitu terlihat jelas karena patella superimposisi dengan tulang femur sehingga celah patella tidak tampak jelas. Apabila pasien tersebut osteoarthritis, akan tampak gambaran subchondral sclerotic yang terjadi reparasi berupa sklerosis (pemadatan penguatan tulang tepat dibawah lapisan rawan yang mulai rusak).

6.1.3 Analisa penyempitan celah sendi pada hasil gambaran foto genu proyeksi skyline posisi supine dan prone

Berdasarkan data yang telah diperoleh, diketahui bahwa:

- a. Gambaran penyempitan celah sendi hasil pemeriksaan foto genu skyline yang terlihat jelas pada posisi prone memiliki presentase 100% dibandingkan dengan posisi supine 60%.
- b. Gambaran penyempitan celah sendi hasil pemeriksaan foto genu skyline yang tidak terlihat pada posisi prone memiliki presentase 0% dibandingkan dengan posisi supine 40%.

Jadi hasil gambaran penyempitan celah sendi pada pemeriksaan foto genu skyline dengan posisi prone dan supine memiliki perbandingan 10:6. Pada posisi prone lebih terlihat gambaran penyempitan celah sendi karena sesuai dengan kondisi pasien, dimana patella tidak superimposisi dengan tulang femur sehingga celah patella tampak lebih terbuka. Sedangkan pada posisi supine cenderung lebih tak tampak gambaran penyempitan celah sendi, karena posisi kaki yang di flexikan membuat arah sinar mengarah ke celah patella langsung sehingga membuat celah tersebut tidak terlihat karena tertutupi oleh condylus lateral tibia dan condylus medial tibia.

6.1.4 Analisa batas celah sendi pada hasil gambaran foto genu proyeksi skyline posisi supine dan prone.

Berdasarkan data yang telah diperoleh, diketahui bahwa:

- A. Gambaran batas celah sendi hasil pemeriksaan foto genu skyline yang terlihat jelas pada posisi prone memiliki presentase 100% dibandingkan dengan posisi supine 50%.
- B. Gambaran batas celah sendi hasil pemeriksaan foto genu skyline yang tidak terlihat pada posisi prone memiliki presentase 0% dibandingkan dengan posisi supine 50 %.

Jadi hasil gambaran batas celah sendi pada pemeriksaan foto genu skyline dengan posisi prone dan supine memiliki perbandingan 10:5. Pada posisi prone lebih terlihat jelas gambaran batas celah sendi karena sesuai dengan kondisi pasien, dimana patella tidak superimposisi dengan tulang femur sehingga celah patella tampak lebih terbuka dan lebih informatif. Pada posisi supine gambaran batas celah sendi tidak begitu terlihat jelas karena patella superimposisi dengan tulang femur sehingga celah patella terlihat sedikit terbuka dan kurang informatif.

## **6.2 Kelebihan dan Kekurangan pada Posisi Prone dan Supine**

### **6.2.1 Kelebihan dan Kekurangan pada Posisi Prone**

Kelebihan pada posisi prone yaitu gambaran lipping, subchondral sclerotic, penyempitan celah sendi, dan batas celah sendi terlihat jelas karena patella tidak superimposisi dengan femur, dan juga dalam meletakkan kaset tidak memerlukan alat bantu maupun bantuan orang lain (keluarga pasien) untuk menahan kaset,

karena letak kaset langsung berada di bawah lutut pasien. Sedangkan kekurangan pada posisi prone yaitu lutut pasien susah untuk difleksikan 45 derajat karena tergantung dari derajat osteoarthritis yang diderita oleh pasien. Sehingga masih memerlukan alat bantu lain seperti kain, untuk membantu menarik kaki pasien agar lutut membentuk 45 derajat.

#### 6.2.2 Kelebihan dan Kekurangan pada Posisi Supine

Kelebihan pada posisi supine adalah posisi pasien lebih nyaman. Sedangkan kekurangan pada posisi supine adalah gambaran lipping, subchondral sclerotic, penyempitan celah sendi, dan batas celah sendi tidak begitu terlihat jelas karena patella superimposisi dengan femur dan juga dalam meletakkan kaset masih memerlukan alat bantu maupun bantuan orang lain (keluarga pasien) untuk menahan kaset agar letak kaset sejajar dengan lutut dan juga tube dapat tegak lurus terhadap kaset dengan angulasi  $5^{\circ}$ - $10^{\circ}$ .

## BAB VII

### KESIMPULAN DAN SARAN



#### 7.1 Kesimpulan

Berdasarkan penelitian yang telah dilakukan, maka diambil kesimpulan sebagai berikut:

1. Hasil pemeriksaan foto Genu Skyline pada pasien dengan klinis Osteoarthritis, posisi prone lebih disarankan daripada posisi supine karena posisi prone lebih terlihat jelas gambaran lipping, subchondral sclerotic, penyempitan celah sendi, dan batas celah sendi sebab sesuai dengan kondisi pasien, dimana patella tidak superimposisi dengan tulang femur sehingga celah patella tampak lebih terbuka dan lebih informatif.
2. Ada perbedaan signifikan antara hasil pemeriksaan foto genu proyeksi skyline posisi supine dan prone pada analisa penyempitan celah sendi.

#### 7.2 Saran

Berdasarkan penelitian yang telah dilakukan, radiografer maupun mahasiswa yang akan melakukan pemeriksaan foto genu proyeksi skyline terhadap pasien pada klinis *osteoarthritis* maka disarankan untuk foto dengan posisi prone, supaya mendapatkan hasil pemeriksaan yang lebih akurat dan informatif.

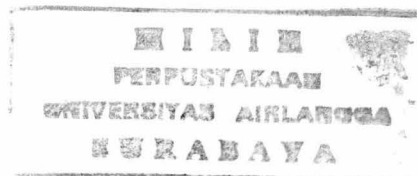
Kelemahan dari penelitian ini adalah tidak disaringnya sampel penelitian berdasarkan derajat osteoarthritis, dikarenakan terbatasnya waktu dan jumlah populasi yang tersedia selama penelitian.

Kekurangan pada posisi prone yaitu lutut pasien susah untuk difleksikan 45 derajat karena tergantung dari derajat osteoarthritis yang diderita oleh pasien. Sehingga masih memerlukan alat bantu lain seperti kain, untuk membantu menarik kaki pasien agar lutut membentuk 45 derajat.

Kekurangan pada posisi supine adalah gambaran lipping, subchondral sclerotic, penyempitan celah sendi, dan batas celah sendi tidak begitu terlihat jelas karena patella superimposisi dengan femur dan juga dalam meletakkan kaset masih memerlukan alat bantu maupun bantuan orang lain (keluarga pasien) untuk menahan kaset agar letak kaset sejajar dengan lutut dan juga tube dapat tegak lurus terhadap kaset dengan angulasi  $5^{\circ}$ - $10^{\circ}$ .

Jadi untuk mengatasi kesulitan dan kekurangan selama pemeriksaan foto genu proyeksi skyline disarankan untuk menggunakan alat bantu pengganjal dengan sudut  $45^{\circ}$  dan tali untuk membantu menahan posisi yang diharapkan. Dan disarankan adanya penelitian lanjutan mengenai Perbandingan Foto Genu Proyeksi Skyline dengan Metode Supine dan Prone pada Pasien dengan Klinis Osteoarthritis.










## DAFTAR PUSTAKA





- Bell , G. A. 1986. "Basic Radiographic Positioning and Anatomy",. Baillier Tindall : England
- Budiarto, Dr. Eko. 2004. "Metodologi Penelitian Kedokteran:Sebuah Pengantar", Hal: 13-57. EGC:Jakarta
- Eisenberg, L. Ronald. 1989. "Radiographic Positioning Second Edition",. EGC:Jakarta
- Evelyn, C (2002). *Anatomi dan Fisiologi untuk Paramedis*. EGC. Jakarta
- Greenspan Adam: *Orthopedic Radiologi*, P 10.2 – 10.24; 1998.
- Hary Isbagyo (2000). *Osteoarthritis: Kumpulan Makalah Indonesian Pain Society*. IASP. Jogjakarta 2003
- Keats Theodore.:Atlas Roentgen Graphic Measurement. First Edition P87:904:1996
- Parjoto, Slamet (2002). *Assesment Fisioterapi pada Osteoarthritis Sendi Lutut*. TITAFI XV Semarang.
- Platzer W, Kahle W, Leonardt H, (1993). Atlas dan Buku Teks Anatomi Lutut.
- Putz, R dan Pabts, T. (2000). Sobotta Atlas Anatomy Manusia. Jakarta
- Robinsin, D.R : Osteoarthritis, 1986 Scientitic American Medicine
- Merrill's Atlas of Radiographic Positions, Volume 1, 10th Ed. (2)





A. P. Davies, dkk, 1999. Plain radiography in the degenerate knee. *From the Norfolk and Norwich Hospital, Norwich, England*







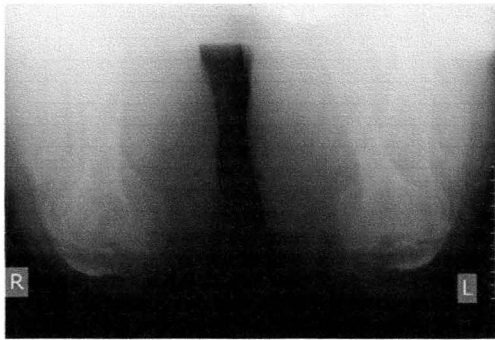



**DOKUMENTASI PENELITIAN**


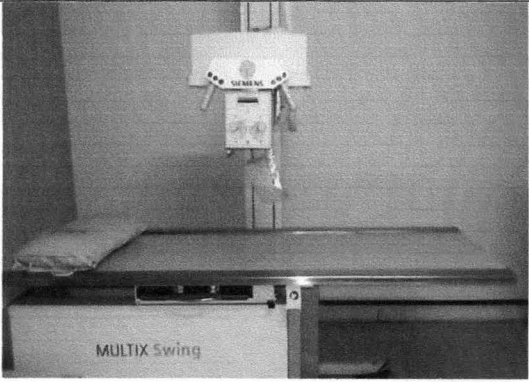
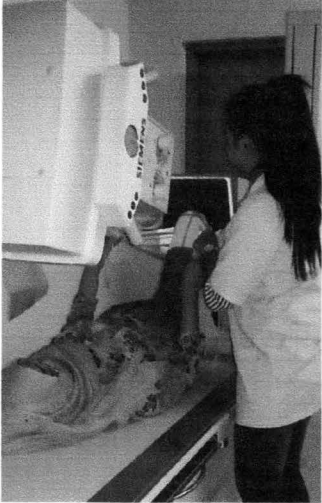
No.	Identitas	Hasil Foto
1.	NY. SRI (P / 50TH)	
	SUPINE	
2.	NY. KHUSNUL (P / 48TH)	
	PRONE	
3.	NY. SULASWATI (P / 68TH)	
	SUPINE	
4.	NY. SUPRAPTI (P / 68TH)	
	SUPINE	

5.	TN. NGATMOLAN (L / 63TH)	
	SUPINE	
6.	TN. SUTRISNO (L / 61TH)	
	PRONE	
7.	TN. DARSONO (L / 65TH)	
	PRONE	
8.	TN. DWIKY (L / 31TH)	
	SUPINE	



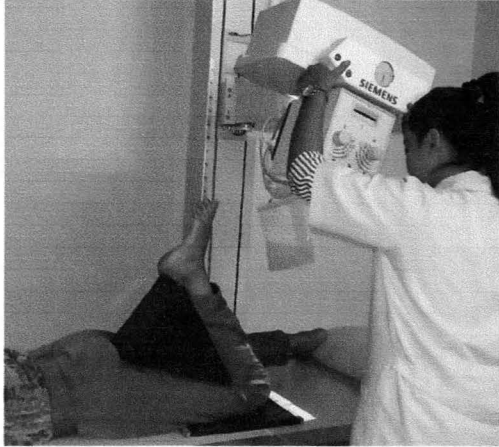
9.	TN. NGATMOLAN (L / 63TH)	
	PRONE	
10.	NY. SOEMARMI (P / 61TH)	
	PRONE	
11.	NY. SUTIAH (P / 39TH)	
	SUPINE	
12.	NY. RODIYAH (P / 62TH)	
	PRONE	


13.	<p>NY. JUWARIYAH (P / 33TH)</p>	
	<p>PRONE</p>	
14.	<p>TN. DARIN (L / 61TH)</p>	
	<p>SUPINE</p>	
15.	<p>NY. FATICHAH (P / 80TH)</p>	
	<p>SUPINE</p>	
16.	<p>Tn. Theo Patiselan (L/TH)</p>	
	<p>PRONE</p>	

17.	NY. ISMARI (P/TH)	
	PRONE	
18.	NY. SWEMIE (P/62TH)	
	SUPINE	
19.	NY. WIWIK (P/62TH)	
	SUPINE	
20.	Ny. Siti Waemi (P/TH)	
	PRONE	

NO	DOKUMENTASI	
1	ALAT – ALAT RADIOLOGI	 
3	SUPINE	



4	SUPINE	
5	SUPINE	
6	PRONE	

7	PRONE	
8	PRONE	