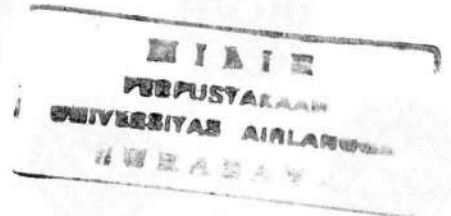

TUGAS AKHIR
PEMANFAATAN LEAD Pb PADA FOTO LUMBOSACRAL LATERAL
UNTUK MENAMBAH KUALITAS CITRA RADIOGRAFI



kkk
kk
FU. P. 06/15
Ind
P

Oleh :

- 1. DWI BAGUS INDARTO (011210313046)**
- 2. HANDIKA WIRASAKTI (011210313047)**
- 3. FAISAL TRI YULIANTO (011210313049)**

PROGAM STUDI D3 RADIOLOGI
FAKULTAS KEDOKTERAN UNIVERSITAS AIRLANGGA
2015



SURAT PERYATAAN KEASLIAN TUGAS AKHIR

Yang bertanda tangan di bawah ini :

1. Dwi Bagus Indarto (011210313046)
2. Handika Wirasakti (011210313047)
3. Faisal Tri Yulianto (011210313049)

Judul TA : PEMANFAATAN LEAD Pb PADA FOTO LUMBOSACRAL
LATERAL UNTUK MENAMBAH KUALITAS CITRA
RADIOGRAFI

Menyatakan bahwa tugas akhir ini adalah hasil karya sendiri dan belum pernah
dikumpulkan maupun dibuat oleh orang lain untuk memperoleh gelar dari
berbagai jenjang di perguruan tinggi manapun.

Peneliti 1

Dwi Bagus Indarto
Nim. 011210313046

Peneliti 2

Handika Wirasakti
Nim. 011210313047

Peneliti 3

Faisal Tri Yulianto
Nim. 011210313049

LEMBAR PERSETUJUAN

Tugas akhir ini disetujui pada 6 Mei 2015

Panitia Penguji
Dosen Pembimbing



A handwritten signature in black ink, appearing to read "Nifa".

dr. Nifa Koesmarsono, Sp.Rad (K),Sp.KN

NIP. 19500922 198001 2 001

Penguji I

A handwritten signature in black ink, appearing to read "Didik".

Didik Nurtjahjo, Amd. Rad.,SST

NIP. 19720224 200604 1 009

Penguji II

A handwritten signature in black ink, appearing to read "Sri Ningsih".

Sri Ningsih., Bsc

NIP. 19581001 198402 2 001

Mengetahui,

Ketua Program Studi DIII Radiologi
Fakultas Kedokteran Universitas Airlangga

A handwritten signature in black ink, appearing to read "Paulus Rahardjo".

Dr. Paulus Rahardjo,Sp.Rad(K)

NIP. 19600605 198810 1 001



LEMBAR PENGESAHAN

PEMANFAATAN LEAD Pb PADA FOTO LUMBOSACRAL

LATERAL UNTUK MENAMBAH KUALITAS CITRA

RADIOGRAFI

Diajukan Untuk Memenuhi Persyaratan Menyelesaikan Pendidikan

Program Studi Diploma III Radiologi Fakultas Kedokteran Universitas

Airlangga Surabaya

OLEH:

- 1. DWI BAGUS INDARTO (011210313046)**
- 2. HANDIKA WIRASAKTI (011210313047)**
- 3. FAISAL TRI YULIANTO (011210313049)**

PROGRAM STUDI DIPLOMA III RADIOLOGI

FAKULTAS KEDOKTERAN UNIVERSITAS AIRLANGGA

SURABAYA

2014



TUGAS AKHIR INI TELAH DISAHKAN

TANGGAL : 6 Mei 2015

Dosen Pembimbing

A handwritten signature in black ink, appearing to read "Nifa".

dr. Nifa Koesmarsono, Sp.Rad (K),Sp.KN
NIP. 19500922 198001 2 001

Mengetahui,

Ketua Program Studi DIII Radiologi
Fakultas Kedokteran Universitas Airlangga

A handwritten signature in black ink, appearing to read "Paulus".

Dr. Paulus Rahardjo,Sp.Rad(K)
NIP. 19600605 198810 1 001

KATA PENGANTAR

Puji syukur kami panjatkan kehadirat Allah SWT, dengan segala limpahan rahmat, nikmat serta karunia-Nya sehingga kami dapat menyelesaikan penulisan Tugas Akhir dengan judul “Pemanfaatan Lead Pb Pada Foto Lumbosacral Lateral Untuk Menambah Kualitas Citra Radiografi”.

Tugas Akhir ini kami susun sebagai salah satu syarat untuk menyelesaikan pendidikan Diploma III Radiologi Fakultas Kedokteran Universitas Airlangga Surabaya. Penelitian ini diharapkan mampu menjadi media ilmu belajar bagi mahasiswa Diploma III Radiologi yang memberikan manfaat untuk seterusnya. Dalam proses penyusunan Tugas Akhir ini tidak lepas dari bimbingan, bantuan, dan dukungan dari berbagai pihak, karena itu pada kesempatan ini penulis mengucapkan terima kasih dan penghargaan yang tulus kepada :


1. Dr. Paulus Rahardjo, Sp.Rad(K), selaku Ketua Program Studi Diploma III Radiologi Fakultas Kedokteran Universitas Airlangga Surabaya.
2. dr. Nifa Koesmarsono, Sp.Rad (K), Sp.KN, selaku Dosen Pembimbing kelompok kami yang berperan penting dalam mengarahkan proses penyelesaian tugas akhir ini.
3. Bapak Didik Nurtjahjo, Amd. Rad., SST, selaku penguji I tugas akhir. Terima kasih atas saran/ kritik yang telah diberikan dalam rangka perbaikan tugas akhir.
4. Ibu Sri Ningsih, Bsc, selaku penguji II tugas akhir. Terima kasih atas ilmu, kritik, serta saran kepada kami dalam rangka perbaikan tugas akhir.

5. Dokter spesialis radiologi, dokter PPDS radiologi, radiografer RSUD Dr. Soetomo Surabaya yang sudah meluangkan waktunya untuk mengisi kuisisioner penelitian tugas akhir kami dan juga teman-teman semester 6 Diploma III Radiologi Fakultas Kedokteran Universitas Airlangga Surabaya yang juga telah meluangkan waktunya untuk mengisi kuisisioner penelitian tugas akhir kami.
6. Segenap seluruh orang tua dan keluarga kami yang sangat kami cintai dalam memberikan dukungan serta doa penuh atas terselesaikannya tugas akhir ini.
7. Bapak Mun'im., Amd.Rad, Ibu Mundiroh., SE, Mbak Ani Andriyani., SKM dan seluruh staf kesekretariatan Program Studi Diploma III Radiologi Fakultas Vokasi Universitas Airlangga Surabaya.
8. Seluruh Dosen Program Studi Diploma III Radiologi Fakultas Kedokteran Universitas Airlangga Surabaya.
9. Seluruh teman-teman seperjuangan "RADIUS" yang kami banggakan Radiologi angkatan 2012 Diploma III Fakultas Kedokteran Universitas Airlangga yang turut serta membantu dan mendukung kami mulai dari tahap proposal, penelitian sampai ujian tugas akhir.
10. Semua pihak yang telah membantu dan tidak dapat penulis sebutkan satu per satu.

Penulis menyadari bahwa Tugas Akhir ini masih jauh dari kesempurnaan. Oleh karena itu, kami berharap kritik dan saran yang bersifat membangun dari para pembaca, serta kami berharap hasil dari Tugas Akhir ini bermanfaat bagi semua pihak.

Surabaya, 6 Mei 2015

Penulis

**INTISARI*****PEMANFAATAN LEAD Pb PADA FOTO LUMBOSACRAL LATERAL UNTUK MENAMBAH KUALITAS CITRA RADIOGRAFI***

Dwi Bagus I, Handika W, Faisal Tri Y

Telah dilakukan penelitian pemanfaatan lead Pb pada foto lumbosacral lateral untuk menambah kualitas citra radiografi. penelitian ini bertujuan untuk menambah kualitas citra radiografi pada pemeriksaan foto lumbosacral lateral. Penelitian ini merupakan penelitian true eksperimental dengan teknik pengumpulan data dengan cara pemberian lembar kuisioner kepada dokter spesialis radiologi, dokter PPDS radiologi, radiografer, dan mahasiswa semester 6 D3 radiologi. Selanjutnya data yang diperoleh berfungsi untuk mengetahui pengaruh peningkatan kualitas citra radiografi pada pemeriksaan foto lumbosacral lateral dengan memanfaatkan lead Pb dibelakang phantom lumbosacral.

Hasil dari penelitian ini menunjukkan bahwa 100% dokter spesialis radiologi, 90% dokter PPDS radiologi, 100% radiografer, dan 100% mahasiswa semester 6 D3 radiologi yang dilibatkan dalam penelitian berpendapat bahwa pemberian lead Pb pada pemeriksaan foto lumbosacral lateral menggunakan phantom dapat meningkatkan kualitas citra radiografi.

Kata kunci : Kualitas citra, Lead Pb, Lumbosacral lateral



ABSTRACT

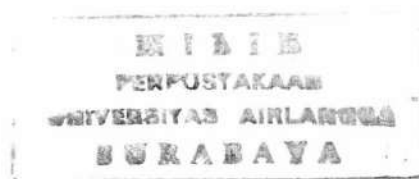
USAGE LEAD PB TO LATERAL LUMBOSACRAL TECHNIQUE FOR INCREASE IMAGE QUALITY OF RADIOGRAPH

Dwi Bagus I, Handika W, Faisal Tri Y

Has conducted research usage lead Pb to lateral lumbosacral for increase image quality of radiograph. This research purpose for increase image quality radiograph to lateral lumbosacral examination. This research was a true experiment researcher data collection, with methods giving sheet of respondents to the doctor specialist radiologist, doctor PPDS radiologist, radiographer, and university student D3 Radiology. And then, result data use for understand to increase influence image quality of radiograph to examination lateral lumbosacral technique with usage lead Pb in back lumbosacral phantom.

Result of this research is indicating that 100% doctor specialist radiologist, 90% doctor PPDS radiologist, 100% radiographer and 100% university student D3 Radiology is involving for research and give the opinion to usage lead Pb for examination lateral lumbosacral with phantom can increase image quality of radiograph.

Keywords : Image quality, Lead Pb, Lateral Lumbosacral



SAMPUL DALAM	i
SURAT PERNYATAAN	ii
LEMBAR PERSETUJUAN	iii
LEMBAR PENGESAHAN	iv
KATA PENGANTAR	vi
INTISARI	ix
ABSTRAK	x
DAFTAR ISI	xi
DAFTAR GAMBAR	xiii
DAFTAR LAMPIRAN	xiv
BAB I PENDAHULUAN	
1.1 Latar Belakang.....	1
1.2 Rumusan Masalah.....	2
1.3 Batasan Masalah.....	3
1.4 Tujuan penelitian.....	3
1.5 Manfaat Penelitian.....	3
BAB II Tinjauan Pustaka	
2.1 Pengertian Radiologi.....	4
2.2 Anatomi Lumbosacral.....	4
2.3 Proses Pemeriksaan Foto Lumbosacral Lateral	12
2.4 Radiasi Scatter.....	12
2.5 Teori Penggunaan Lead Pb Pada Foto Lumbosacral Lateral	14
BAB III KERANGKA KONSEPTUAL PENELITIAN	
3.1 Kerangka Konseptual	15
3.2 Keterangan Kerangka Konseptual.....	16
3.3 Hipotesa.....	16
BAB IV METODELOGI PENELITIAN	
4.1 Desain Penelitian.....	17
4.2 Populasi, Sampel, dan Sampling.....	18
4.3 Variabel Penelitian.....	18

4.4 Waktu Penelitian.....	19
4.5 Instrumen Penelitian.....	19
4.6 Prosedur Pengumpulan Data.....	19
4.7 Analisi Data.....	20
4.8 Biaya Operasional.....	21
4.9 Jadwal Penelitian.....	22
BAB V HASIL PENELITIAN DAN ANALISIS DATA	
5.1 Hasil Penelitian	22
BAB VI PEMBAHASAN	
6.1 Pembahasan	29
BAB VII PENUTUP	
7.1 Kesimpulan	35
7.2 Saran	35
Daftar Pustaka.....	36

DAFTAR GAMBAR

Gambar 2.2.1.1 Anatomi <i>Vertebra</i> Atlas F. Netter.....	5
Gambar 2.2.1.2 Anatomi <i>Lumbal</i> Atlas F. Netter.....	7
Gambar 2.2.2.1 Anatomi <i>Sacrum</i> Atlas F. Netter.....	9
Gambar 2.2.3.1 Anatomi <i>Discus Intervertebralis</i> Atlas F. Netter.....	10
Gambar 2.3.1 <i>Lumbosacral</i> Proyeksi <i>Lateral</i> (Clark, 1973: 183).....	12
Gambar 5.11 Percobaan dan Hasil Foto Phantom <i>Lumbosacral Lateral</i> Dengan <i>Lead Pb</i>	24
Gambar 5.12 Percobaan dan Hasil Foto Phantom <i>Lumbosacral Lateral</i> Tanpa <i>Lead Pb</i>	24

DAFTAR LAMPIRAN

Lampiran 1 : Lembar kuisisioner	37
Lampiran 2 : Tabel hasil pengisian kuisisioner dokter spesialis radiologi	38
Lampiran 3 : Tabel hasil pengisian kuisisioner dokter PPDS radiologi	39
Lampiran 4 : Tabel hasil pengisian kuisisioner radiografer	40
Lampiran 5 : Tabel hasil pengisian kuisisioner mahasiswa D3 radiologi	41
Lampiran 6 : Hasil foto lumbosacral lateral menggunakan lead Pb	42
Lampiran 7 : Hasil foto lumbosacral lateral tidak menggunakan lead Pb.	43

BAB I

PENDAHULUAN



1.1. Latar Belakang

Peranan radiologi dibidang kesehatan sangat penting bagi dunia kedokteran karena menghasilkan citra radiografi yang dapat memberikan informasi atau diagnosa suatu kelainan atau penyakit sebelum dokter melakukan tindakan pengobatan maupun perawatan selanjutnya. Radiologi dibagi menjadi 3 unit yaitu Radiologi diagnostik, radioterapi, dan kedokteran nuklir. Alat-alat Radiologi yang sering digunakan untuk mengetahui kelainan pasien antara lain konvensional *x-ray*, *CT scan*, *C-arm*, dan *PET-CT*. Salah satu jenis pemeriksaan Radiologi yang sering dilakukan adalah foto *lumbosacral* yang menggunakan konvensional *x-ray*.

Foto *lumbosacral* dilakukan untuk melihat apakah terdapat kelainan pada pasien. Foto *lumbosacral* pada umumnya terdiri dari 4 posisi dimana salah satunya adalah posisi *lateral*. Posisi pasien pada pemeriksaan foto *lumbosacral lateral* yaitu berdiri/tidur miring ke kanan atau ke kiri sesuai dengan permintaan klinisi. Foto *lumbosacral* bisa menunjukkan adanya kelainan contohnya : *fractur*, *degenerative disease*, *kyphosis*, *lordosis*, *scoliosis*, dan *arthritis*.

Kualitas imejing yang dihasilkan dari foto *lumbosacral lateral* seringkali kurang maksimal. Salah satu faktor yang mempengaruhi kurangnya kualitas imejing pada foto *lumbosacral lateral* adalah objek yang

tebal. Semakin tebal objek yang akan difoto maka semakin tinggi faktor eksposi yang diperlukan dan dapat menimbulkan radiasi *scatter* yang lebih banyak. Radiasi *scatter* merupakan sebagian radiasi yang membias/menyimpang dari radiasi sumber (primer) dan sebagian radiasi yang berubah karena energi radiasi yang ditransfer yang pada akhirnya radiasi tersebut akan kehilangan energi, hal ini dapat mempengaruhi densitas film.

Di Indonesia masih banyak rumah sakit daerah yang belum menggunakan CR (*Computed Radiography*). Seperti yang telah diketahui bahwa dengan CR, radiografer dapat memanipulasi atau meningkatkan kualitas radiografi pada foto. Akan tetapi CR masih memiliki kelemahan yaitu filmnya atau disebut juga IP (*Imaging Plate*) terbuat dari bahan *Photostimulable Phosphor*, dengan kata lain IP berisi material *phosphor* yang dapat distimulus oleh *x-ray*. Material *phosphor* ini sangat peka terhadap radiasi *scatter* yang dapat mengurangi kualitas imejing pada foto.

Radiasi *scatter* pada dasarnya dapat dikurangi dengan memanfaatkan *lead Pb*. Fungsi *lead Pb* sendiri adalah untuk menyerap radiasi *scatter* dari hasil eksposi. Oleh karena itu penulis menyusun makalah dengan judul "Pemanfaatan Lead Pb Pada Foto Lumbosacral Lateral Untuk Menambah Kualitas Citra Radiografi".

1.2. Rumusan Masalah

Apakah penggunaan *lead Pb* dapat meningkatkan kualitas citra radiografi pada teknik pemeriksaan *lumbosacral lateral*?

1.3. Batasan Masalah

Penelitian ini hanya dilakukan dengan menggunakan *phantom* dan faktor *exposi* yang sama, serta tanpa manipulasi CR.

1.4. Tujuan Penelitian

Tujuan Umum :

Untuk mengetahui manfaat dari penggunaan *lead Pb* pada teknik pemeriksaan radiografi *lumbosacral lateral*.

Tujuan Khusus :

Mengetahui kualitas citra radiografi *lumbosacral lateral* dengan menggunakan *lead Pb* dan dengan tidak menggunakan *lead Pb*.

1.5. Manfaat Penelitian

1.5.1. Manfaat Untuk Institusi

Sebagai masukan yang membangun guna meningkatkan kualitas lembaga pendidikan serta menjadi pertimbangan untuk diterapkan dalam dunia pendidikan.

1.5.2. Manfaat Untuk Bidang Ilmu Pengetahuan

Meningkatkan dan memperkaya konsep atau teori yang menyokong perkembangan ilmu pengetahuan di bidang radiologi khususnya terkait dengan pemanfaatan *lead Pb*.

1.5.3. Manfaat Untuk Penulis

Memberikan pengalaman dan wawasan pada penulis tentang radiasi *scatter* dan pemanfaatan *lead Pb*.

BAB II TINJAUAN PUSTAKA



2.1. Pengertian Radiologi

Radiologi merupakan suatu ilmu tentang penggunaan sumber sinar pengion dan non-pengion, yang biasa digunakan adalah sinar-x.

Bidang-bidang dalam Radiologi :

- 1) Radiodiagnostik : merupakan salah satu cabang ilmu radiologi yang memanfaatkan sinar pengion untuk membantu diagnosa dalam bentuk foto yang didokumentasikan.
- 2) Radioterapi : merupakan salah satu terapi penyakit terutama untuk penyakit seperti tumor yang mengalami keganasan dengan sinar radioaktif.
- 3) Kedokteran Nuklir : merupakan bidang kedokteran yang memanfaatkan materi radioaktif untuk menegaskan diagnosa dan mengobati penderita serta mempelajari penyakit manusia.

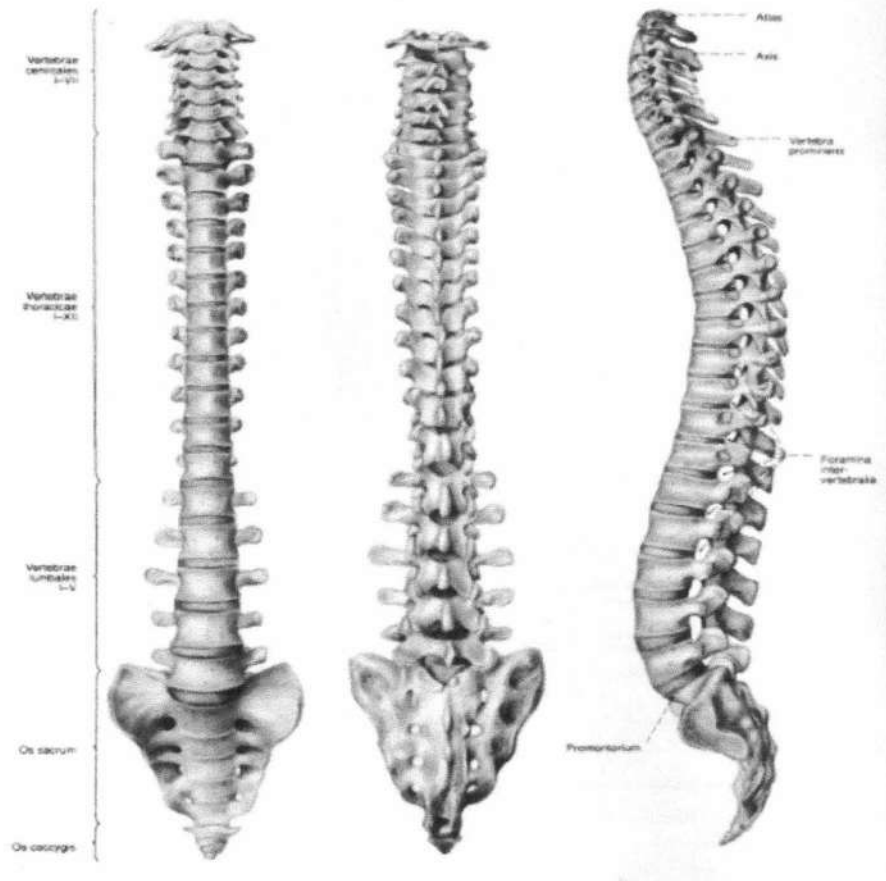
2.2. Anatomi Lumbosacral

2.2.1. Vertebra Lumbal

Columna vertebralis adalah sebuah struktur tulang yang lentur dibentuk oleh tulang yang disebut *vertebra* dan diantara tiap dua ruas tulang belakang terdapat bantalan yang disebut *discus intervertebralis*.

Tulang tersebut dikelompokkan dan dinamai sesuai dengan daerah yang ditempatinya, yaitu terdiri atas tujuh *vertebra cervicalis*, dua belas *vertebra thorakalis*, lima *vertebralumbalis*, lima *vertebra sakralis* dan empat

vertebra coccygius. Jadi *columna vertebralis* dibentuk oleh 33 *segmen* yang masing-masing mempunyai bentuk anatomi dasar yang sama, akan tetapi mempunyai ciri-ciri regional yang khas sesuai dengan fungsi-fungsi khusus dari masing-masing bagian (Bajpai, 1991).



Gambar 2.2.11

Columna vertebra secara umum mempunyai 3 (tiga) bagian utama yaitu :

a. *Corpus Vertebra*

Merupakan tulang berbentuk silinder yang terletak disebelah *anterior*, permukaan *superior* dan *inferior* merupakan bidang yang datar serta kasar. *corpus* berfungsi untuk menahan dan menyalurkan penyebaran berat badan.

b. Arcus Neuralis (Arcus Vertebralis)

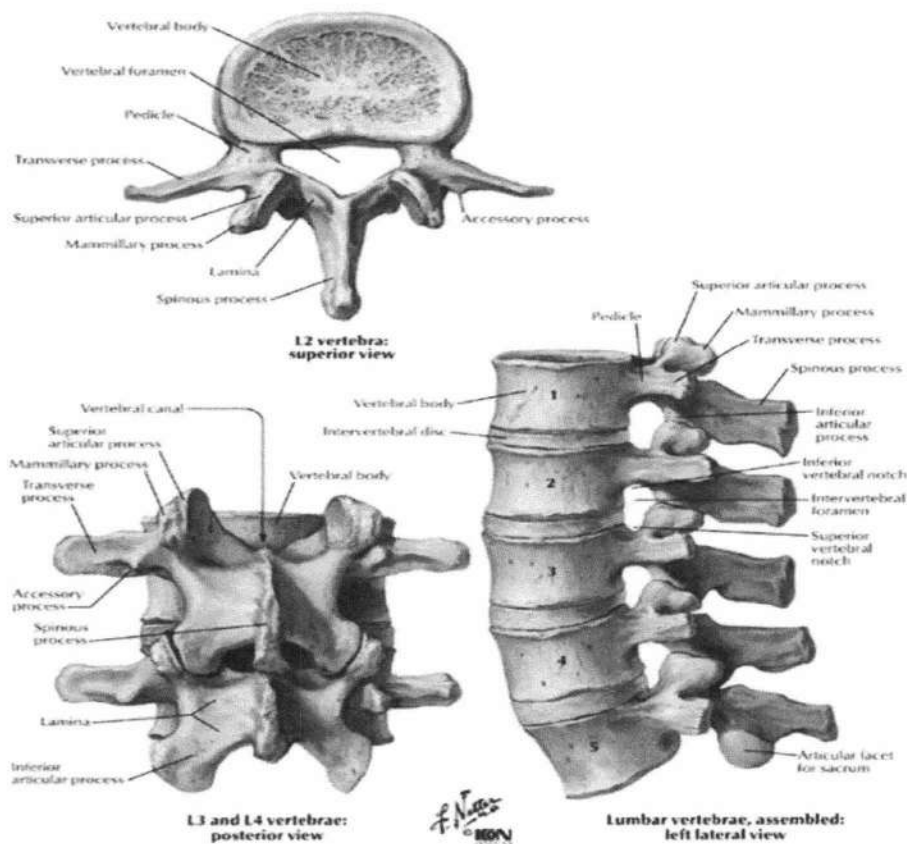
Dibentuk oleh sepanjang pedikel-pedikel yang menjorok dari bagian *posterolateral* bagian atas *corpus* dan menonjol dibagian *posterior*. Sepasang *lamina* menjorok dari ujung *posterior* ke pedikel-pedikel, berjalan ke *posterior* dan bertemu di garis tengah untuk menyempurnakan terbentuknya *arcus neuralis*.

c. Prosesus spinosus

Arcus vertebra mempunyai tujuh *prosesus* yaitu satu *prosesus spinosus*, dua *prosesus tranversus* dan empat *prosesus artikularis*. *Prosesus spinosus* menonjol ke *posterior* dari pertemuan dua *lamina*, *prosesus tranversus* menonjol *lateral* dari titik pertemuan *lamina* dan *pedikulus*. Kedua jenis *prosesus* ini berfungsi sebagai pengungkit dan menjadi perlekatan otot dan *ligamentum*. *Prosesus artikularis* tersusun vertikal dan terdiri dari dua *prosesus superior* dan dua *prosesus inferior*. Menonjol dari perbatasan *lamina*, *pedikulus* dan *fasies artikularis* ditutupi tulang rawan *hialin*. *Prosesus artikularis superior* dan satu *arcus vertebra* berartikulasi dengan *prosesus artikularis inferior* dari *arcus vertebra* di atasnya dan membentuk *artikularis synovialis* (Snell, 1997).

Ukuran tulang *vertebra lumbal* semakin bertambah dari L1 hingga L5 seiring dengan adanya peningkatan beban yang harus disokong. Pada bagian depan dan sampingnya, terdapat sejumlah *foramina* kecil untuk suplai *arteri* dan drainase *vena*. Pada bagian *dorsal* tampak sejumlah

foramina yang lebih besar dan satu atau lebih *orificium* yang besar untuk *vena basivertebral*. *Corpus vertebra* berbentuk seperti ginjal dan berukuran besar, terdiri dari tulang korteks yang padat mengelilingi tulang *medular* yang berlubang-lubang (*honeycomb-like*). Permukaan bagian atas dan bawahnya disebut dengan *endplate*. *End plates* menebal di bagian tengah dan dilapisi oleh lempeng tulang kartilago. Bagian tepi *end plate* juga menebal untuk membentuk batas tegas, berasal dari *epiphyseal plate* yang berfusi dengan *corpus vertebra* pada usia 15 tahun.



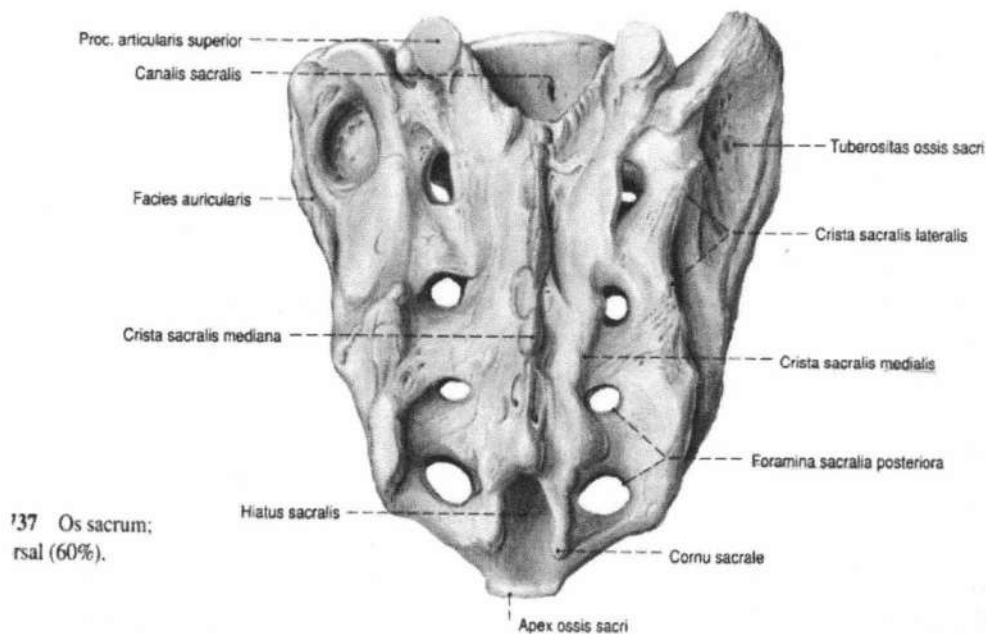
Gambar 2.2.12

Lengkung *vertebra* merupakan struktur yang berbentuk menyerupai tapal kuda, terdiri dari *lamina* dan pedikel. Dari lengkung ini tampak tujuh tonjolan *processus*, sepasang *prosesus superior* dan *inferior*, *prosesus*

spinosus dan sepasang prosesus *transversus*. Pedikel berukuran pendek dan melekat pada setengah bagian atas tulang *vertebra lumbal*. *Lamina* adalah struktur datar yang lebar, terletak di bagian *medial processus spinosus*. *Processus transversus* menonjol ke *lateral* dan sedikit ke arah *posterior* dari hubungan *lamina* dan pedikel dan bersama dengan *processus spinosus* berfungsi sebagai tuas untuk otot-otot dan ligamen-ligamen yang menempel kepadanya. *Processus articular* tampak menonjol dari *lamina*. Permukaan *processus articular superior* berbentuk konkaf dan menghadap ke arah *medial* dan sedikit *posterior*. *Processus articular inferior* menonjol ke arah *lateral* dan sedikit *anterior* dan permukaannya berbentuk konveks.

2.2.2. Sacrum

Merupakan tulang besar berbentuk segitiga terdiri dari lima *vertebra* yang berfusi. Berartikulasi pada bagian *proksimal* dengan lima tulang *lumbal*, bagian *lateral* dengan *ilium*, dan bagian *distal* dengan *coccyx*. Di tengah permukaan cembung bagian dorsal terdapat kurang lebih empat *processus spinosus* yang bersatu membentuk *medial sacral crest*. Di samping *sacral crest* ini, dan sedikit di medial *foramina sacralis posterior*, terdapat satu seri sendi *zygapophyseal* yang membentuk *intermediate crest*. Permukaan *endopelvis* berbentuk konkaf, pada permukaannya terdapat empat pasang *foramina sacral pelvis* yang berlawanan dengan *foramina sacral dorsalis*. Ujung runcing *sacrum* dibentuk oleh *vertebra sacrum* ke lima yang berartikulasi dengan *coccyx*. *Vertebra* ke lima ini membentuk suatu *hiatus* disebut dengan *cornu sacralis*.



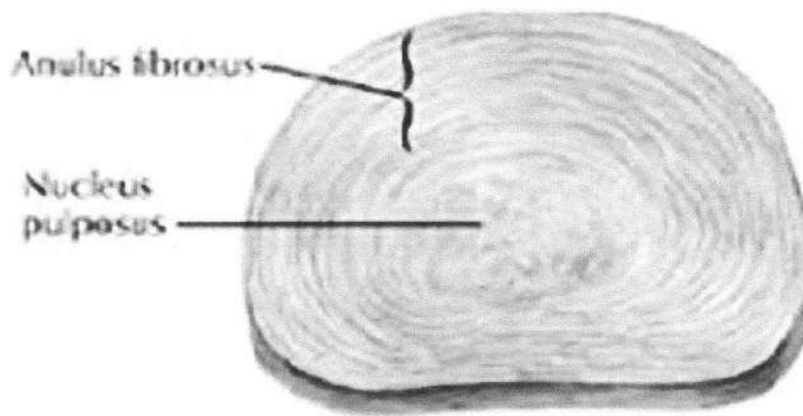
Gambar 2.2.21

Segmen paling sering berartikulasi dengan *ilium* adalah S1, S2 dan S3. Pada saat tertentu, L5 dapat menjadi segmen artikulasi sementara S4 dan L4 jarang sekali. Biasanya lebih sedikit segmen sakral yang terlibat pada *pelvis* wanita daripada *pelvis* pria. Terdapat *discus intervertebralis* yang berbentuk baji pada dasar sacrum dan vertebra lumbal yang terakhir (*discus lumbosakral*). *Canalis spinalis* akan berlanjut kedalam *sacrum* dan syaraf *sacral* akan keluar melalui *foramina* tulang yang terletak pada bagian *anterior* dan *posterior*.

2.2.3. Discus Intervertebralis dan Endplates

Discus intervertebralis merupakan struktur hidrodinamik elastik, penghubung utama antara dua *vertebra* yang berurutan. Membentuk sepertiga bagian (33%) dari seluruh panjang *vertebralumbal* (20% pada *vertebra thoraks* dan *cervical*) dan terbentuk dari tiga komponen. Berfungsi sebagai sendi universal, sehingga dapat menyebabkan pergerakan

yang lebih besar antara *corpus vertebra* jika tulang *vertebra* dihubungkan langsung satu dengan yang lainnya.



Intervertebral disc

Gambar 2.2.31

Annulus fibrosus terdiri dari 10 hingga 20 *lamella* konsentrik yang memisahkan *vertebral endplate* dengan *nucleus pulposus* dan menyebabkan pergerakan terbatas antar *vertebra* yang berdekatan. Dari permukaan *nucleo-annular* ke arah luar, ketebalan *lamella* bertambah secara bertahap. Di setiap *lamella*, serabut kolagen berjalan *oblique* dan *helical* membentuk orientasi sebesar 30° terhadap bidang sendi. Serabut dari *lamella* yang berikutnya mempunyai susunan yang serupa, tetapi berjalan dengan arah yang berlawanan sehingga membentuk sudut 120° satu dengan yang lainnya. Orientasi tersebut berfungsi penting ketika serabut merespon gaya yang dipaparkan pada *discus*. Kombinasi gaya yang dipaparkan pada *discus* akan menyebabkan timbulnya kemungkinan rusaknya serabut *annulus*.

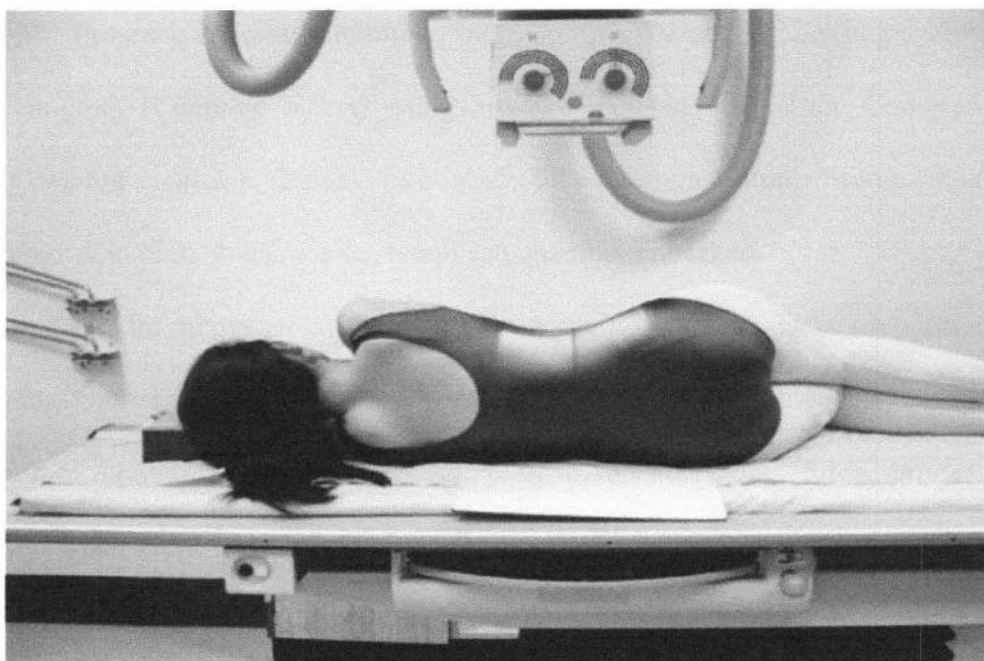
Serabut *lamella* terluar melekat pada *corpus vertebra* dengan cara bercampur dengan serabut *fibril periosteal*. Dua pertiga dari bagian luar *annulus fibrosus* melekat kuat pada tubuh *vertebral* diatas dan dibawahnya dengan adanya penetrasi dari serabut *Sharpey's*, sementara sepertiga bagian lagi melekat longgar ke permukaan *cartilagenous*, yang merupakan komponen ketiga dari *discus*. Dengan bertambahnya usia, serabut *annulus fibrosus* akan berdeteriorisasi dan kehilangan kapasitasnya untuk menahan *nucleus pulposus*. Jika terdapat stress internal yang cukup besar maka *nucleus pulposus* akan berpenetrasi melalui *annulus* dan timbullah keadaan yang dikenal dengan herniasi *discus*.

Komponen ketiga *discus* adalah *cartilago hialin* yang terletak di permukaan tulang *subchondral* yang mendatar disangga oleh bagian *spongiosa corpus vertebra*. Pada permukaan tulang *subchondral* ini terdapat sejumlah perforasi kecil yang menyebabkan adanya kontak langsung (tidak berpenetrasi) antara pembuluh darah pada sumsum tulang belakang dan permukaan *cartilago*. Jalur inilah yang merupakan jalur nutrisi yang utama untuk *discus*. Nutrisi untuk *discus* dilakukan dengan cara imbibisi yang terjadi karena adanya kompresi dan relaksasi intermiten.

2.3. Teknik Pemeriksaan Foto Lumbosacral lateral

Pasien tidur miring ke arah kiri atau kanan sesuai permintaan klinisi, *knee joint fleksi*, pinggul diganjal untuk mengurangi tekanan. Bidang *coronal median* tubuh segaris dengan *midline* meja sehingga sumbu panjang tulang belakang terletak pada bidang *midline* meja. Beri pengganjal pada

kepala pasien sehingga *middle sagital plane* kepala sejajar dengan tulang belakang. *Elbow fleksi*, untuk mencegah rotasi lutut diganjal dengan alat fiksasi.



Gambar 2.31

Menggunakan *gonad* pada pasien pria dan wanita. Beri aba-aba pada pasien untuk menahan nafas pada saat ekspos. *Center ray* tegak lurus pada bidang film dan Penyudutan tergantung dari *lumbal* dan lebarnya panggul, umumnya 5° untuk pria dan 8° untuk wanita (panggul wanita lebih luas). *Center point* setinggi dengan *crista illiaca* (clark's,1973:183)

2.4. Radiasi Scatter

Suatu partikel bila dikenai oleh radiasi, akan menjadi titik awal dari radiasi baru yang dipancarkan ke segenap penjuru. Hal ini juga berlaku terhadap radiasi sinar-X, apabila sinar-X mengenai suatu bahan/obyek sebagian lagi akan dihamburkan. Radiasi hambur (*Scatter radiation*) adalah sebagian radiasi yang membias/menyimpang dari radiasi sumber dan

hamburan tersier (penghamburan yang berasal dari tabung sinar-x), dan hamburan kuarter.

Dalam tumbukan ini foton dapat dipandang sebagai partikel yang kehilangan sejumlah energi yang besarnya sama dengan energi kinetik (K) yang diterima oleh elektron, walaupun sebenarnya kita mengamati dua foton yang berbeda. Jika foton semula mempunyai frekuensi ν , maka foton hambur mempunyai frekuensi yang lebih rendah ν' .

2.5. Teori Penggunaan *Lead Pb* Pada Foto *Lumbosacral Lateral*

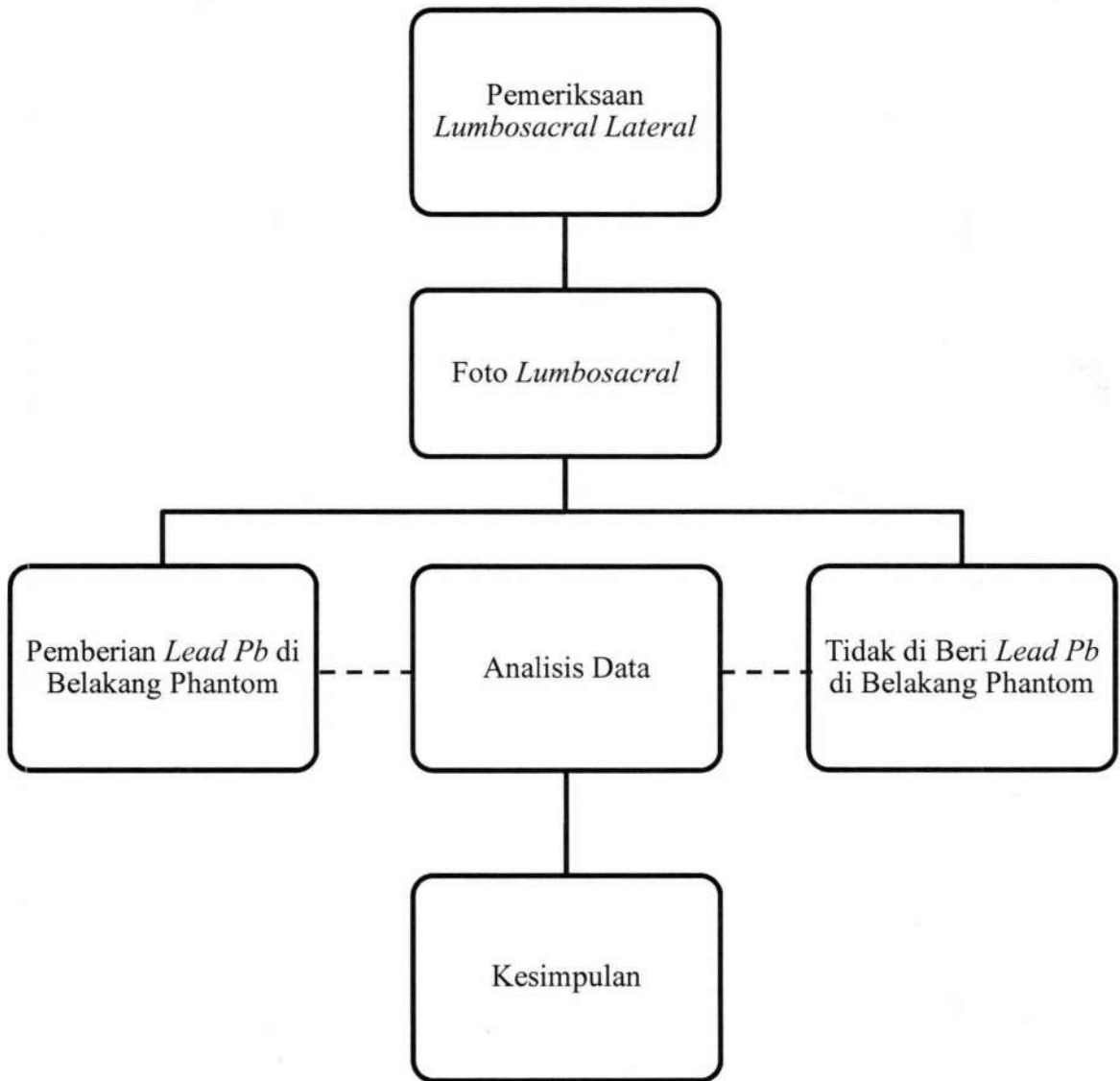
Teori tentang penggunaan *lead Pb* pada pemeriksaan *foto lumbosacral lateral* sebenarnya sudah ada sejak dulu. Penulis mengambil teori ini dari buku *Merill's Atlas of Radiographic Positions and Radiologic Procedures*. Di dalamnya dikatakan bahwa kualitas imejing radiografi pada foto *lumbosacral lateral* dapat ditingkatkan dengan menggunakan *lead Pb* di belakang pasien. *Lead Pb* ini berfungsi untuk menyerap radiasi *scatter* yang datang dari pasien dan juga mencegah radiasi *scatter* dari meja. Seperti yang diketahui sebelumnya bahwa radiasi *scatter* dapat mengurangi kualitas imejing radiografi foto *lumbosacral lateral*. Selain itu radiasi *scatter* juga dapat mengurangi faktor eksposi dan dapat menyebabkan *underexposed*.



BAB III

KERANGKA KONSEPTUAL PENELITIAN

3.1. Kerangka Konseptual



3.2. Keterangan Kerangka Konseptual

Teknik radiografi *Lumbosacral* dibagi menjadi 4 proyeksi yaitu proyeksi *AP*, *lateral*, dan *oblique*. Dalam penelitian ini hanya akan membahas teknik radiografi *lumbosacral* dengan proyeksi *lateral*. Untuk membuat radiografi dari *lumbosacral lateral*, posisi *phantom* miring ke arah yang diperiksa. *Phantom* diganjal supaya *true lateral*. Bidang *coronal median phantom* segaris dengan *midline* meja. Beri *Lead Pb* ukuran 43x35 cm tepat di belakang *phantom lumbosacral*. Pemberian *Lead Pb* ini tidak pernah dilakukan di rumah sakit..

Tujuan diberikan *Lead Pb* pada radiografi *lumbosacral lateral* ini agar gambaran radiografi pada foto *lumbosacral lateral* terlihat lebih informatif. Pemanfaatan *lead Pb* ini bertujuan untuk menyerap radiasi sekunder (*scatter*) agar tidak dapat menembus kaset sehingga meningkatkan kualitas pada gambaran radiografi *lumbosacral lateral*. Setelah itu kami menganalisis hasil citra radiografi.

3.3. Hipotesis

H1 = Pemberian *lead Pb* dibelakang *phantom lumbosacral* dapat meningkatkan citra radiografi.

H0 = Pemberian *lead Pb* dibelakang *phantom lumbosacral* tidak dapat meningkatkan citra radiografi.

BAB IV

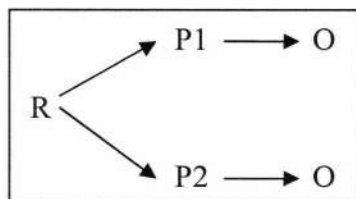
METODE PENELITIAN



4.1. Desain Penelitian

Desain penelitian yang digunakan yaitu *post test only group design*. Desain ini merupakan salah satu desain penelitian dari desain experimental sebenarnya (*true experimental design*). Populasi yang digunakan dalam penelitian ini yaitu homogen, itu artinya karakteristik populasi adalah sama. Maka pengukuran awal tidak dilakukan, oleh karena dianggap sama untuk semua kelompok, karena berasal dari populasi yang sama. (Muhammad Zainuddin, 2000)

Berdasarkan keterangan diatas menghasilkan design berikut ini:



Keterangan :

R = *Random assignment*

P = *Treatment*

O = *Observation*

Maksud dari desain tersebut adalah populasi diambil secara homogen dan diberi 2 perlakuan berbeda. Perlakuan yang pertama yaitu tidak menggunakan *lead Pb* dan perlakuan yang kedua yaitu menggunakan *lead Pb*. Hasil foto dari 2 perlakuan berbeda tersebut akan dicetak dengan mesin *computed radiography* dan tidak ada perlakuan pengolahan gambar.

b. Variabel antara

Variabel yang berfungsi menghubungkan variabel satu dengan variabel yang lain. Hubungan itu dapat menyangkut sebab akibat atau hubungan pengaruh dan terpengaruh. Pada penelitian ini yang menjadi variabel antara (*variabel intervening*) adalah faktor eksposi dan sinar *scatter*.

c. Variabel tergantung

Variabel tergantung biasa disebut sebagai variabel akibat atau variabel terikat (*dependent variabel*). Variabel yang besarnya tergantung pada variabel bebas dan digunakan untuk menggambarkan atau mengukur suatu masalah yang diteliti. Pada penelitian ini yang menjadi variabel tergantung (variabel terikat) adalah kualitas citra.

4.4. Waktu dan Tempat Penelitian

Penelitian dilakukan di dua tempat yaitu di Rumah Sakit Umum Dr. Soetomo Surabaya dan di Rumah Sakit Universitas Airlangga Surabaya, dan dilaksanakan selama 2 bulan yaitu bulan januari dan februari 2015.

4.5. Instrumen Penelitian

Instrumen penelitian yang digunakan dalam penelitian yaitu pesawat *X-ray* (SIEMENS OPTIPHOS 135/30/55R, NO. SERI : 1570; NO. MODEL 5760082), *phantom lumbosacral*, dan *lead Pb* ukuran 43x35 di Rumah Sakit Universitas Airlangga Surabaya.

4.6. Prosedur Pengumpulan Data

Pengumpulan data akan dilakukan di Rumah Sakit Umum Dr. Soetomo Surabaya. Setelah melakukan foto *lumbosacral lateral*

menggunakan *phantom lumbosacral* dengan menggunakan *lead Pb* dan tidak menggunakan *lead Pb* di unit Radiologi Rumah Sakit Universitas Airlangga, kemudian hasil foto dari kedua perlakuan tersebut dicetak dalam film *Computed Radiography* ukuran 43x35 cm dan disebar ke 40 orang responden yang terdiri dari 10 mahasiswa semester 6 D3 Radiologi Fakultas Kedokteran Universitas Airlangga, 10 radiografer Rumah Sakit Umum Dr. Soetomo Surabaya, 10 PPDS Radiologi Rumah Sakit Umum Dr. Soetomo Surabaya, dan 10 Dokter Spesialis Radiologi Rumah Sakit Umum Dr. Soetomo Surabaya. Setiap responden mengamati 2 hasil foto sekaligus dengan jarak 40cm kemudian mengisi kuesioner yang sudah disediakan oleh peneliti, dengan demikian jumlah data dari responden berjumlah 80 buah dengan rincian 40 buah untuk foto menggunakan *lead Pb* dan 40 buah untuk foto yang tidak menggunakan *lead Pb* .

Drs. Cholid Narbuko dan Drs.H. Abu Achmadi mengemukakan bahwa tekhnik – tekhnik yang bisa digunakan untuk menggali data adalah tes, angket (kuesioner), wawancara (*interview*), dan pengamatan (observasi). Dalam penelitian ini menggunakan kuesioner.

4.7. Analisis Data

a. Pengolahan data

Mengklasifikasikan jawaban dari para responden kedalam kategori-kategori. Kemudian melakukan tabulasi. Tabulasi adalah pekerjaan membuat tabel. Jawaban-jawaban yang sudah diberi kode kategori

jawaban kemudian dimasukkan dalam tabel kemudian disusun menjadi table distribusi frekuensi.

b. Analisis Data

Penelitian ini menggunakan analisis deskriptif dan analitik. Analisis deskriptif merupakan suatu prosedur pengolahan data dengan menggambarkan dan meringkas data secara ilmiah dalam bentuk distribusi frekuensi atau grafik. Analisis analitik adalah prosedur pengolahan data dengan menggunakan uji statistik. Uji statistik pada penelitian ini menggunakan uji statistik nonparametrik dua kelompok bebas (*mann whitney u*).

4.8. Biaya Operasional

Biaya penelitian :

- Kertas A4 1 rim 80gram	: Rp 40.000,-
- Penggandaan dan Penjilidan	: Rp 150.000,-
- <i>Lead Pb</i> ukuran 43x35 cm	: Rp 150.000,-
- Film Computed Radiography ukuran 43x35 cm	: Rp 200.000,-
- Total	: Rp 540.000,-

4.9. Jadwal Penelitian

Jadwal Pembuatan Tugas Akhir	Nov'14	Des'14	Jan'14	Feb'15	Mar'15	Apr'15
Proposal	****	****				
Studi Kepustakaan		****				
Penelitian dan Pengumpulan Data			****	****		
Penyusunan Laporan					****	****

BAB V

HASIL DAN ANALISIS



5.1. Hasil Penelitian

Berdasarkan hasil penelitian yang dilakukan dari bulan januari sampai dengan bulan maret diperoleh 2 hasil foto dan 80 data kuesioner dari 40 responden yang memahami anatomi *lumbosacral*.

5.1.1. Tabel Hasil Pengisian Data Kuesioner ID Merah (Menggunakan *Lead Pb*)

A. Dokter Spesialis Radiologi RSUD Dr. Soetomo

NO.	JELAS	KURANG JELAS	TIDAK JELAS
1	16/16 objek	-	-
2	15/16 objek	1/16 objek	-
3	16/16 objek	-	-
4	16/16 objek	-	-
5	12/16 objek	4/16 objek	-
6	15/16 objek	1/16 objek	-
7	15/16 objek	1/16 objek	-
8	15/16 objek	1/16 objek	-
9	15/16 objek	1/16 objek	-
10	14/16 objek	2/16 objek	-

B. Dokter PPDS Radiologi RSU Dr. Soetomo


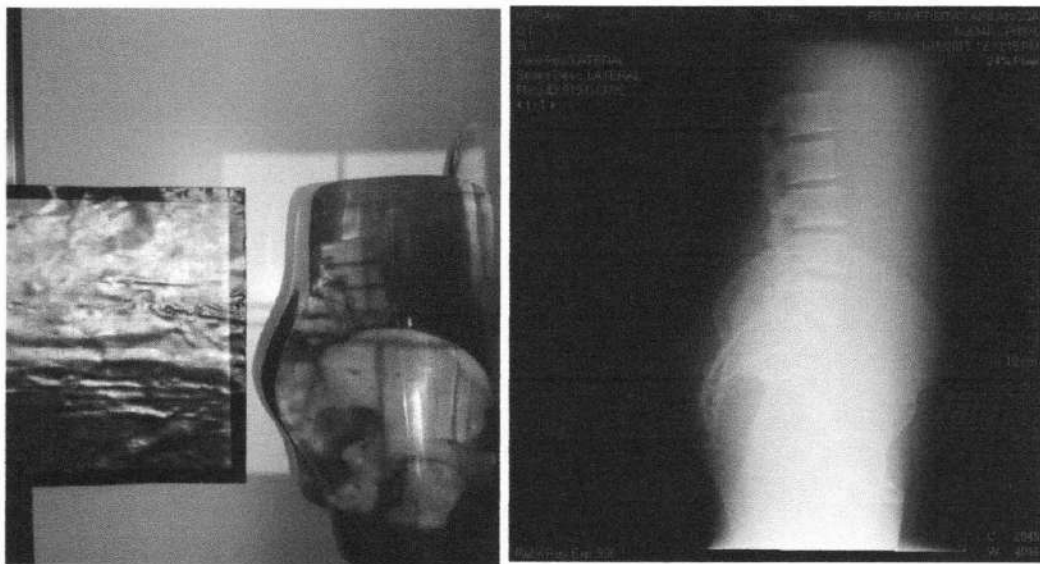
NO.	JELAS	KURANG JELAS	TIDAK JELAS
1	14/16 objek	1/16 objek	1/16 objek
2	13/16 objek	1/16 objek	2/16 objek
3	14/16 objek	1/16 objek	1/16 objek
4	14/16 objek	-	2/16 objek
5	13/16 objek	1/16 objek	2/16 objek
6	15/16 objek	1/16 objek	-
7	12/16 objek	4/16 objek	-
8	14/16 objek	2/16 objek	-
9	15/16 objek	1/16 objek	-
10	16/16 objek	-	-

C. Radiografer RSU Dr. Soetomo

NO.	JELAS	KURANG JELAS	TIDAK JELAS
1	15/16 objek	1/16 objek	-
2	16/16 objek	-	-
3	16/16 objek	-	-
4	14/16 objek	2/16 objek	-
5	16/16 objek	-	-
6	13/16 objek	3/16 objek	-
7	14/16 objek	2/16 objek	-
8	16/16 objek	-	-
9	12/16 objek	4/16 objek	-
10	8/16 objek	7/16 objek	1/16 objek

D. Mahasiswa Semester 6 D3 Radiologi Fakultas Kedokteran UNAIR

NO.	JELAS	KURANG JELAS	TIDAK JELAS
1	14/16 objek	2/16 objek	-
2	12/16 objek	4/16 objek	-
3	14/16 objek	2/16 objek	-
4	13/16 objek	3/16 objek	-
5	13/16 objek	3/16 objek	-
6	8/16 objek	8/16 objek	-
7	11/16 objek	5/16 objek	-
8	13/16 objek	2/16 objek	1/16 objek
9	10/16 objek	2/16 objek	4/16 objek
10	11/16 objek	5/16 objek	



Gambar 5.11.

5.1.2. Tabel Pengisian Data Kuesioner Berwarna Putih (Tidak menggunakan *Lead Pb*)

A. Dokter Spesialis Radiologi RSUD Dr. Soetomo

NO.	JELAS	KURANG JELAS	TIDAK JELAS
1	3/16 objek	13/16 objek	-
2	13/16 objek	3/16 objek	-
3	12/16 objek	4/16 objek	-
4	13/16 objek	3/16 objek	-
5	9/16 objek	7/16 objek	-
6	11/16 objek	4/16 objek	1/16 objek
7	12/16 objek	4/16 objek	-
8	11/16 objek	5/16 objek	-
9	12/16 objek	4/16 objek	-
10	12/16 objek	3/16 objek	1/16 objek

B. Dokter PPDS Radiologi RSUD Dr. Soetomo

NO.	JELAS	KURANG JELAS	TIDAK JELAS
1	11/16 objek	4/16 objek	1/16 objek
2	12/16 objek	1/16 objek	3/16 objek
3	11/16 objek	3/16 objek	2/16 objek
4	11/16 objek	2/16 objek	3/16 objek
5	11/16 objek	1/16 objek	4/16 objek
6	15/16 objek	1/16 objek	-
7	11/16 objek	5/16 objek	-
8	12/16 objek	4/16 objek	-
9	13/16 objek	3/16 objek	-
10	10/16 objek	6/16 objek	-

C. Radiografer RSUD Dr. Soetomo

NO.	JELAS	KURANG JELAS	TIDAK JELAS
1	12/16 objek	4/16 objek	-
2	11/16 objek	5/16 objek	-
3	12/16 objek	4/16 objek	-
4	9/16 objek	5/16 objek	2/16 objek
5	10/16 objek	6/16 objek	-
6	12/16 objek	4/16 objek	-
7	11/16 objek	4/16 objek	1/16 objek
8	14/16 objek	2/16 objek	-
9	9/16 objek	7/16 objek	-
10	7/16 objek	4/16 objek	5/16 objek

D. Mahasiswa Semester 6 D3 Radiologi Fakultas Kedokteran UNAIR

NO.	JELAS	KURANG JELAS	TIDAK JELAS
1	10/16 objek	5/16 objek	1/16 objek
2	10/16 objek	5/16 objek	1/16 objek
3	10/16 objek	5/16 objek	1/16 objek
4	11/16 objek	4/16 objek	1/16 objek
5	9/16 objek	3/16 objek	4/16 objek
6	3/16 objek	8/16 objek	5/16 objek
7	9/16 objek	7/16 objek	-
8	7/16 objek	4/16 objek	5/16 objek
9	10/16 objek	5/16 objek	1/16 objek
10	8/16 objek	4/16 objek	4/16 objek



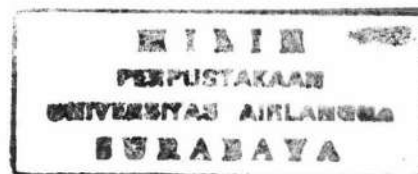
Gambar 5.12.

Terdapat 16 objek yang menjadi penilaian, yaitu *corpus vertebrae lumbal 1*, *corpus vertebrae lumbal 2*, *corpus vertebrae lumbal 3*, *corpus vertebrae lumbal 4*, *corpus vertebrae lumbal 5*, *discus intervertebralis lumbal 1-2*, *discus intervertebralis lumbal 2-3*, *discus intervertebralis lumbal 3-4*, *discus intervertebralis lumbal 4-5*, *discus intervertebralis lumbal 5-sacrum 1*, *foramen intervertebralis lumbal 1-2*, *foramen intervertebralis lumbal 2-3*, *foramen intervertebralis lumbal 3-4*, *foramen*

intervertebralis lumbal 4-5, foramen intervertebralis lumbal 5-sacrum 1, sacrum 1-5. Selanjutnya 16 objek tersebut diamati oleh responden dengan kategori “jelas”, “kurang jelas”, dan “tidak jelas”. Kemudian kedua kuesioner tersebut dibandingkan dan diamati. Apabila jumlah objek yang “jelas” pada kuesioner berwarna merah lebih banyak daripada kuesioner yang berwarna putih maka pemberian *lead Pb* dibelakang *phantom* meningkatkan kualitas citra sekaligus menambah tingkat keinformatifan pada foto *lumbosacral lateral*. Dari hasil penelitian yang telah dilakukan, pada tabel pengisian kuesioner 10 dokter spesialis radiologi menyatakan bahwa hasil radiografi dengan identitas “merah” lebih informatif dari hasil radiografi dengan identitas “putih”. 9 dokter PPDS radiologi menyatakan bahwa hasil radiografi dengan identitas “merah” lebih informatif dari hasil radiografi dengan identitas “putih”, sedangkan 1 orang dokter PPDS radiologi menyatakan hasil radiografi antara identitas “merah” dengan identitas “putih” memiliki tingkat keinformatifan yang sama. 10 radiografer menyatakan bahwa hasil radiografi dengan identitas “merah” lebih informatif dari hasil radiografi dengan identitas “putih”. 10 mahasiswa semester 6 D3 radiologi menyatakan bahwa hasil radiografi dengan identitas “merah” lebih informatif dari hasil radiografi dengan identitas “putih”. Sehingga dapat dibuktikan untuk hasil radiografinya lebih baik menggunakan *lead Pb* dibelakang *phantom* (merah) pada pemeriksaan *lumbosacral lateral* daripada tidak menggunakan *lead Pb* dibelakang *phantom* (putih).

BAB VI

PEMBAHASAN



6.1. Pembahasan

Berdasarkan hasil penelitian yang dilakukan dari bulan januari sampai dengan bulan maret diperoleh 2 hasil foto dan 80 data kusioner dari 40 responden. Dari hasil penelitian tersebut didapatkan hasil dimana sebanyak 10 dokter spesialis radiologi menyatakan bahwa hasil radiografi *lumbosacral lateral* dengan menggunakan *lead Pb* dibelakang *phantom* lebih informatif daripada hasil radiografi *lumbosacral lateral* tidak menggunakan *lead Pb* dibelakang *phantom*. Dari hasil penelitian pada tabel tersebut didapatkan prosentase sebesar 100% dokter spesialis radiologi menyatakan hasil radiografi *lumbosacral lateral* dengan menggunakan *lead Pb* dibelakang *phantom* lebih informatif daripada hasil radiografi *lumbosacral lateral* tidak menggunakan *lead Pb* dibelakang *phantom*. Dari hasil penelitian pada tabel tersebut juga didapatkan prosentase sebesar 90% dokter PPDS radiologi menyatakan radiografi *lumbosacral lateral* dengan menggunakan *lead Pb* dibelakang *phantom* lebih informatif daripada hasil radiografi *lumbosacral lateral* tidak menggunakan *lead Pb* dibelakang *phantom*, dan 10% dokter PPDS radiologi menyatakan bahwa hasil radiografi kedua perlakuan diatas memiliki tingkat informatif yang sama.

Tabel penelitian tersebut juga menunjukkan prosentase sebesar 100% radiografer menyatakan hasil radiografi *lumbosacral lateral* dengan

menggunakan *lead Pb* dibelakang *phantom* lebih informatif daripada hasil radiografi *lumbosacral lateral* tidak menggunakan *lead Pb* dibelakang *phantom*. Penelitian yang dilakukan pada mahasiswa semester 6 D3 radiologi UNAIR juga menunjukkan prosentase 100%, 10 mahasiswa yang dibuat sampel menyatakan bahwa hasil radiografi *lumbosacral lateral* dengan menggunakan *lead Pb* dibelakang *phantom* lebih informatif daripada hasil radiografi *lumbosacral lateral* tidak menggunakan *lead Pb* dibelakang *phantom*.

Dari hasil penelitian kami pada dokter spesialis radiologi didapatkan prosentase sebagai berikut :

Menambah Kualitas Citra : $\frac{10}{10} \times 100\% = 100\%$

Tidak Menambah Kualitas Citra : $\frac{0}{10} \times 100\% = 0\%$

Dokter Spesialis Radiologi	
Menambah Kualitas Citra	100%
Tidak Menambah Kualitas Citra	0%

Dari hasil penelitian kami pada dokter PPDS radiologi didapatkan prosentase sebagai berikut :

$$\text{Menambah Kualitas Citra} \quad : \frac{9}{10} \times 100\% = 90\%$$

$$\text{Tidak Menambah Kualitas Citra} \quad : \frac{1}{10} \times 100\% = 10\%$$

Dokter PPDS Radiologi	
Menambah Kualitas Citra	90%
Tidak Menambah Kualitas Citra	10%

Dari hasil penelitian kami pada radiografer didapatkan prosentase sebagai berikut :

$$\text{Menambah Kualitas Citra} \quad : \frac{10}{10} \times 100\% = 100\%$$

$$\text{Tidak Menambah Kualitas Citra} \quad : \frac{0}{10} \times 100\% = 0\%$$

Radiografer	
Menambah Kualitas Citra	100%
Tidak Menambah Kualitas Citra	0%

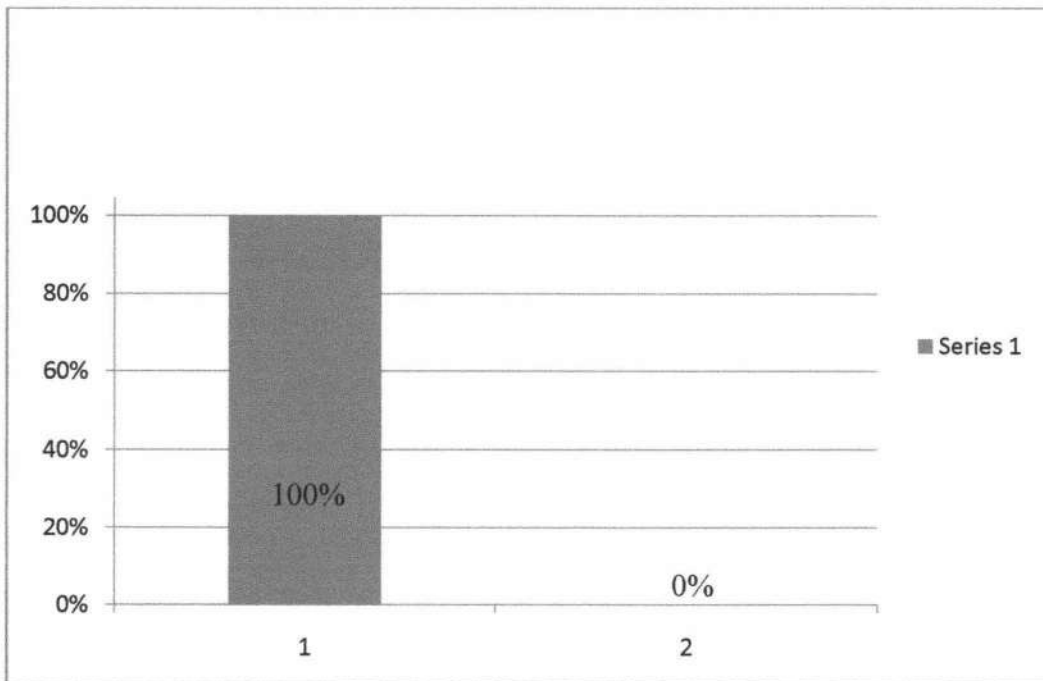
Dari hasil penelitian kami pada mahasiswa semester 6 D3 radiologi didapatkan prosentase sebagai berikut :

$$\text{Menambah Kualitas Citra} \quad : \frac{10}{10} \times 100\% = 100\%$$

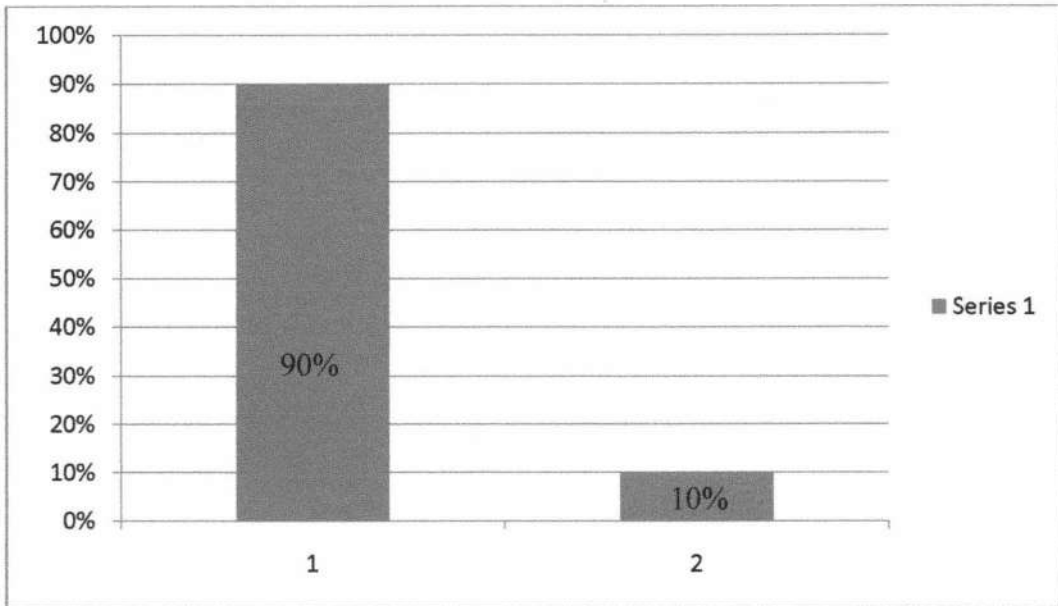
$$\text{Tidak Menambah Kualitas Citra} \quad : \frac{0}{10} \times 100\% = 0\%$$

Mahasiswa D3 Radiologi	
Menambah Kualitas Citra	100%
Tidak Menambah Kualitas Citra	0%

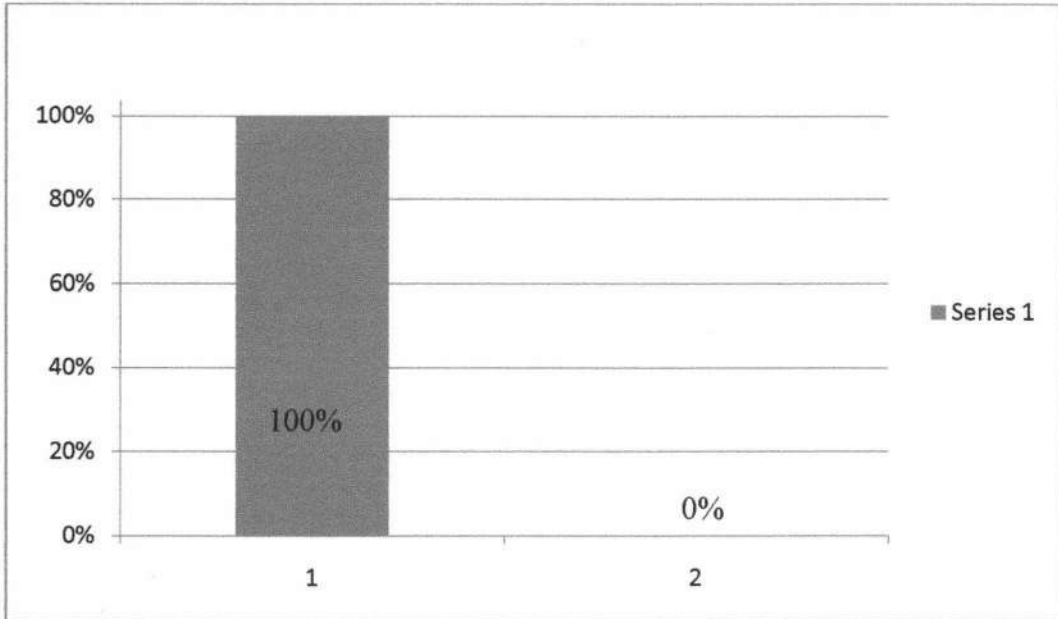
Dari hasil presentase tersebut jika digambarkan pada diagram maka akan didapatkan hasil seperti ini :



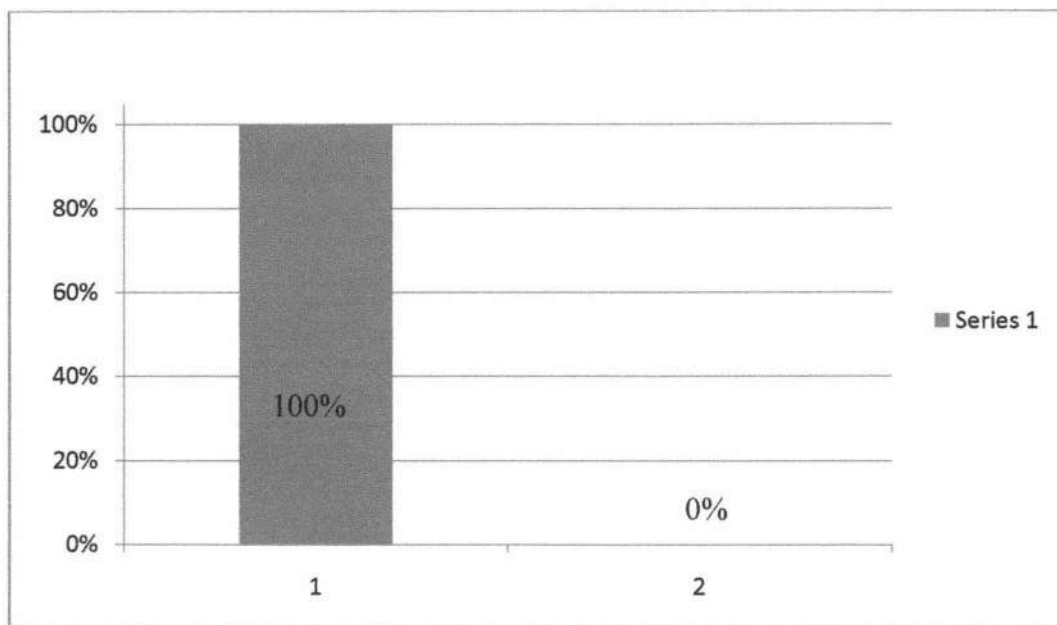
Gambar 6.1 Grafik responden dokter spesialis radiologi



Gambar 6.2 Grafik responden dokter PPDS radiologi



Gambar 6.3 Grafik responden radiografer



Gambar 6.4 Grafik responden mahasiswa semester 6 D3 radiologi

BAB VII
PENUTUP



7.1. Kesimpulan

Kesimpulan dari penelitian ini menunjukkan bahwa hasil radiografi pemeriksaan *lumbosacral lateral* dengan menggunakan *lead pb* dibelakang *phantom* meningkatkan kualitas citra radiografi sekaligus menambah tingkat keinformatifan. Jadi terdapat hubungan antara variabel bebas dan variabel terikat (H1).

7.2. Saran

Penelitian ini masih jauh dari sempurna, pembaca khususnya radiografer diharapkan dapat menambah wawasan teknik radiografi dan menerapkan penggunaan *lead pb* untuk meningkatkan kualitas citra radiografi pada pemeriksaan *Lumbosacral lateral*.



Daftar Pustaka

Akhadi M. 2000. *Dasar-Dasar Proteksi Radiasi*, Edisi 1. Jakarta: Rineka Cipta, 67-70

Bajpai, *Human Osteology*, dalam terjemahan Ridwan Harianto, 1991. *Osteologi Tubuh Manusia*. Jakarta: Binarupa Aksara, 142-146

Ballinger, Philip W. Dan Frank, Eugene D. 1999 . *Merill's Atlas of Radiographic Positions and Radiologic Procedures*, Tenth Edition. St. Louis: Mosby, 453-455

Clark, K.C. 1973. *Positioning in Radiography*, Volume One, Ninth Edition. London: ILFORD Limited, 183-184

Narbuko Cholid, Achmadi Abu. 1997. *Metodologi Penelitian*. Edisi 1. Jakarta: Bumi Aksara, 45-55

Zainuddin Muhammad. 2000. *Metodologi Penelitian* . Surabaya: diktat dosen, 20-22, 51-53,



LAMPIRAN 1

KUESIONER PENELITIAN
“PEMANFAATAN LEAD Pb PADA FOTO LUMBOSACRAL
LATERAL UNTUK MENAMBAH KUALITAS CITRA
RADIOGRAFI”

OBJEK YANG DILIHAT	JELAS	KURANG JELAS	TIDAK JELAS
CORPUS VERTEBRAE LUMBAL 1			
CORPUS VERTEBRAE LUMBAL 2			
CORPUS VERTEBRAE LUMBAL 3			
CORPUS VERTEBRAE LUMBAL 4			
CORPUS VERTEBRAE LUMBAL 5			
DISCUS INTERVERTEBRALIS LUMBAL 1-2			
DISCUS INTERVERTEBRALIS LUMBAL 2-3			
DISCUS INTERVERTEBRALIS LUMBAL 3-4			
DISCUS INTERVERTEBRALIS LUMBAL 4-5			
DISCUS INTERVERTEBRALIS LUMBAL 5-SACRUM 1			
FORAMEN INTERVERTEBRALIS LUMBAL 1-2			
FORAMEN INTERVERTEBRALIS LUMBAL 2-3			
FORAMEN INTERVERTEBRALIS LUMBAL 3-4			
FORAMEN INTERVERTEBRALIS LUMBAL 4-5			
FORAMEN INTERVERTEBRALIS LUMBAL 5-SACRUM 1			
SACRUM 1-5			

CHECKLIST PILIHAN ANDA (v)

Surabaya, 2015

LAMPIRAN 2Tabel Hasil Pengisian Data Kuesioner ID Merah (Menggunakan *Lead Pb*)

Dokter Spesialis Radiologi RSUD Dr. Soetomo

NO.	JELAS	KURANG JELAS	TIDAK JELAS
1	16/16 objek	-	-
2	15/16 objek	1/16 objek	-
3	16/16 objek	-	-
4	16/16 objek	-	-
5	12/16 objek	-	-
6	15/16 objek	1/16 objek	-
7	15/16 objek	1/16 objek	-
8	15/16 objek	1/16 objek	-
9	15/16 objek	1/16 objek	-
10	14/16 objek	2/16 objek	-

Tabel Pengisian Data Kuesioner Berwarna Putih (Tidak menggunakan *Lead Pb*)

Dokter Spesialis Radiologi RSUD Dr. Soetomo

NO.	JELAS	KURANG JELAS	TIDAK JELAS
1	3/16 objek	13/16 objek	-
2	13/16 objek	3/16 objek	-
3	12/16 objek	4/16 objek	-
4	13/16 objek	3/16 objek	-
5	9/16 objek	7/16 objek	-
6	11/16 objek	4/16 objek	1/16 objek
7	12/16 objek	4/16 objek	-
8	11/16 objek	5/16 objek	-
9	12/16 objek	4/16 objek	-
10	12/16 objek	3/16 objek	1/16 objek

LAMPIRAN 3Tabel Hasil Pengisian Data Kuesioner ID Merah (Menggunakan *Lead Pb*)

Dokter PPDS Radiologi RSUD Dr. Soetomo

NO.	JELAS	KURANG JELAS	TIDAK JELAS
1	14/16 objek	1/16 objek	1/16 objek
2	13/16 objek	1/16 objek	2/16 objek
3	14/16 objek	1/16 objek	1/16 objek
4	14/16 objek	-	2/16 objek
5	13/16 objek	1/16 objek	2/16 objek
6	15/16 objek	1/16 objek	-
7	12/16 objek	4/16 objek	-
8	14/16 objek	2/16 objek	-
9	15/16 objek	1/16 objek	-
10	16/16 objek	-	-

Tabel Pengisian Data Kuesioner Berwarna Putih (Tidak menggunakan *Lead Pb*)

Dokter PPDS Radiologi RSUD Dr. Soetomo

NO.	JELAS	KURANG JELAS	TIDAK JELAS
1	11/16 objek	4/16 objek	1/16 objek
2	12/16 objek	1/16 objek	3/16 objek
3	11/16 objek	3/16 objek	2/16 objek
4	11/16 objek	2/16 objek	3/16 objek
5	11/16 objek	1/16 objek	4/16 objek
6	15/16 objek	1/16 objek	-
7	11/16 objek	5/16 objek	-
8	12/16 objek	4/16 objek	-
9	13/16 objek	3/16 objek	-
10	10/16 objek	6/16 objek	-

LAMPIRAN 4Tabel Hasil Pengisian Data Kuesioner ID Merah (Menggunakan *Lead Pb*)

Radiografer RSUD Dr. Soetomo

NO.	JELAS	KURANG JELAS	TIDAK JELAS
1	15/16 objek	1/16 objek	-
2	16/16 objek	-	-
3	16/16 objek	-	-
4	14/16 objek	2/16 objek	-
5	16/16 objek	-	-
6	13/16 objek	3/16 objek	-
7	14/16 objek	2/16 objek	-
8	16/16 objek	-	-
9	12/16 objek	4/16 objek	-
10	8/16 objek	7/16 objek	1/16 objek

Tabel Pengisian Data Kuesioner Berwarna Putih (Tidak menggunakan *Lead Pb*)

Radiografer RSUD Dr. Soetomo

NO.	JELAS	KURANG JELAS	TIDAK JELAS
1	12/16 objek	4/16 objek	-
2	11/16 objek	5/16 objek	-
3	12/16 objek	4/16 objek	-
4	9/16 objek	5/16 objek	2/16 objek
5	10/16 objek	6/16 objek	-
6	12/16 objek	4/16 objek	-
7	11/16 objek	4/16 objek	1/16 objek
8	14/16 objek	2/16 objek	-
9	9/16 objek	7/16 objek	-
10	7/16 objek	4/16 objek	5/16 objek

LAMPIRAN 5Tabel Hasil Pengisian Data Kuesioner ID Merah (Menggunakan *Lead Pb*)

Mahasiswa Semester 6 D3 Radiologi Fakultas Kedokteran UNAIR

NO.	JELAS	KURANG JELAS	TIDAK JELAS
1	14/16 objek	2/16 objek	-
2	12/16 objek	4/16 objek	-
3	14/16 objek	2/16 objek	-
4	13/16 objek	3/16 objek	-
5	13/16 objek	3/16 objek	-
6	8/16 objek	8/16 objek	-
7	11/16 objek	5/16 objek	-
8	13/16 objek	2/16 objek	1/16 objek
9	10/16 objek	2/16 objek	4/16 objek
10	11/16 objek	5/16 objek	

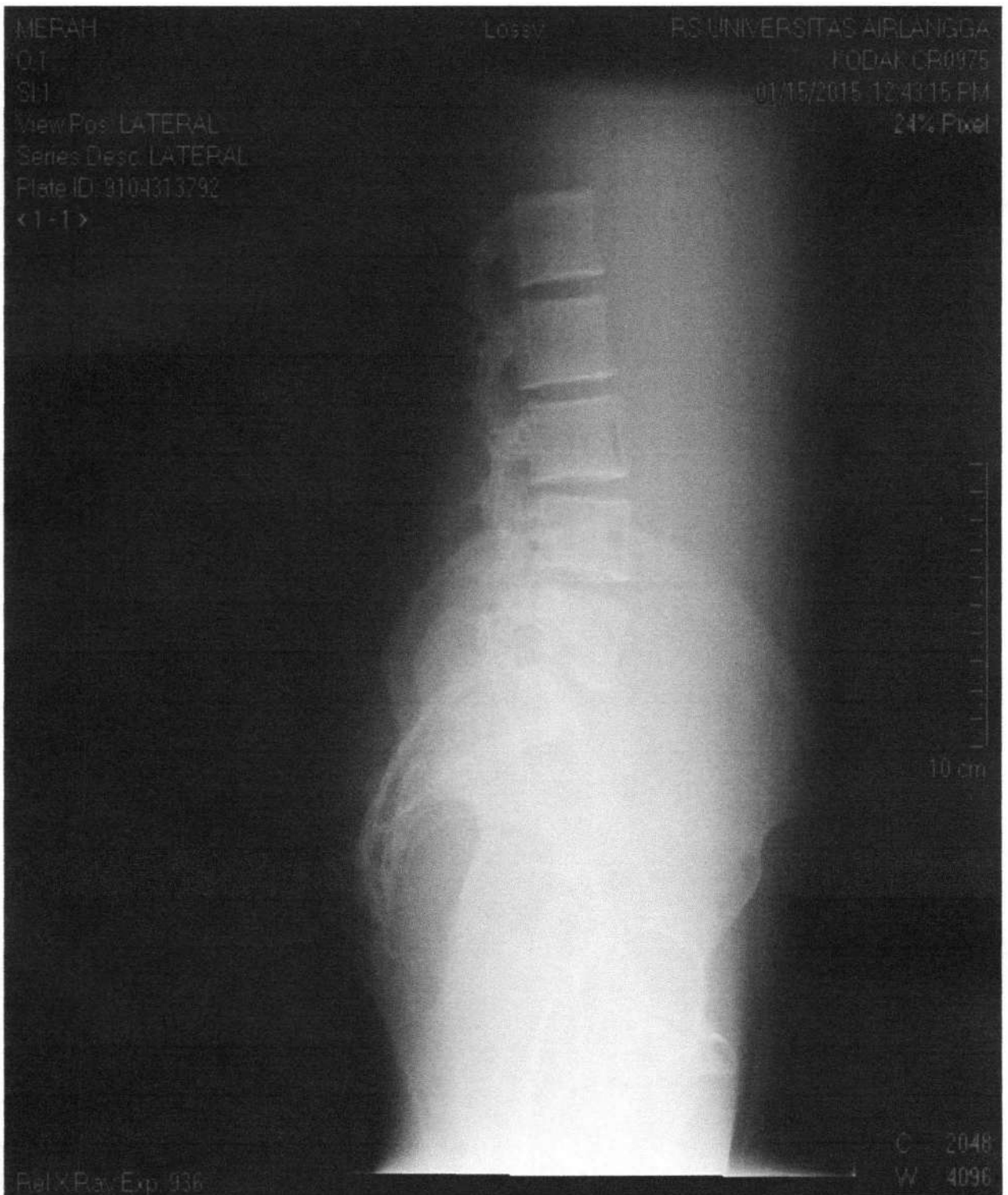Tabel Pengisian Data Kuesioner Berwarna Putih (Tidak menggunakan *Lead Pb*)

Mahasiswa Semester 6 D3 Radiologi Fakultas Kedokteran UNAIR

NO.	JELAS	KURANG JELAS	TIDAK JELAS
1	10/16 objek	5/16 objek	1/16 objek
2	10/16 objek	5/16 objek	1/16 objek
3	10/16 objek	5/16 objek	1/16 objek
4	11/16 objek	4/16 objek	1/16 objek
5	9/16 objek	3/16 objek	4/16 objek
6	3/16 objek	8/16 objek	5/16 objek
7	9/16 objek	7/16 objek	-
8	7/16 objek	4/16 objek	5/16 objek
9	10/16 objek	5/16 objek	1/16 objek
10	8/16 objek	4/16 objek	4/16 objek

LAMPIRAN 6

HASIL FOTO LUMBOSACRAL LATERAL MENGGUNAKAN LEAD Pb



LAMPIRAN 7

HASIL FOTO LUMBOSACRAL LATERAL TIDAK MENGGUNAKAN LEAD

Pb

