

ASPEK KLINIS DAN PATOLOGI-ANATOMIS

TUMOR AMBING PADA ANJING BETINA

SKRIPSI

DISERAHKAN KEPADA FAKULTAS KEDOKTERAN HEWAN

UNIVERSITAS AIRLANGGA UNTUK MEMENUHI

SEBAGIAN SYARAT GUNA MEMPEROLEH

GELAR DOKTER HEWAN

OLEH

DWI WAHJUNI

D.K.I. JAKARTA



Drh. HARJONO, MS.

PEMBIMBING PERTAMA

Drh. MOH. MOENIF, MS.

PEMBIMBING KEDUA

FAKULTAS KEDOKTERAN HEWAN

UNIVERSITAS AIRLANGGA

SURABAYA

1985

Setelah mempelajari dan menguji dengan sungguh -
sungguh, kami berpendapat bahwa tulisan ini baik skope dan
kwalitasnya dapat diajukan sebagai skripsi untuk memper -
oleh gelar DOKTER HEWAN.


Ditetapkan di Surabaya, tanggal 6 Juli 1985.

Panitia Penguji:



Prof. I.G.B. Amitaba

Ketua



DR. Soehartojo Hardjopranjoto, M. Sc.

Sekretaris




Drh. Harjono, MS.

Anggauta




Drh. Moh. Moenif, MS.

Anggauta



Drh. Muljoso.

Anggauta



Drh. Soepartono Partosoewignjo, MS.

Anggauta



Drh. Chusnan Effendi, MS.

Anggauta

DAFTAR ISI

	halaman
KATA PENGANTAR	i
DAFTAR ISI	iii
DAFTAR GAMBAR	iv
BAB I. PENDAHULUAN	1
BAB II. ANATOMI	4
BAB III. KLASIFIKASI	17
BAB IV. PATOGENESA	23
BAB V. PATOLOGI	35
BAB VI. TERAPI DAN PROGNOSA	50
BAB VII. RINGKASAN	61
DAFTAR PUSTAKA	63

Gambar 27	: Mastektomi yang dilakukan terhadap kasus Adenokarsinoma Tubuler	51
Gambar 28	: Isolasi pembuluh darah utama yang disul dengan ligasi	51
Gambar 29	: Mastektomi telah dikerjakan dengan sempurna	52
Gambar 30	: Luka mastektomi telah selesai dijahit.	52
Gambar 31	: Adenokarsinoma yang telah mengalami ulcera, pada ambing seekor anjing betina tua	54
Gambar 32	: Tumor sedang mengalami pembekuan	54
Gambar 33	: Seminggu setelah cryosurgery tampak adanya granulasi dan epitelisasi	54
Gambar 34	: Sebulan setelah cryosurgery, luka tumor telah sembuh dengan sempurna	54

Tumor ambing merupakan neoplasia yang sering terjadi pada anjing-anjing betina berusia lanjut. Biasanya tumor ambing telah ada pada anjing betina selama beberapa tahun dalam bentuk nodul kecil seperti kacang tanah, yang biasanya luput dari perhatian pemilik anjing atau dokter hewan; sampai akhirnya ukuran tumor itu membesar dengan cepat. Ukuran tumor membesar disebabkan oleh adanya rangsangan estrus dan menyebarnya lesi-lesi metastatik melalui saluran limfa menuju ke limfonodus lokal, atau dengan melalui sistem peredaran darah menuju ke hati dan paru-paru (Hickmann, 1980).

Bloom (1954) mengatakan bahwa anjing betina yang berusia lebih dari 5 tahun paling sering terserang dan kejadiannya makin meningkat sejalan dengan pertambahan usia. Tumor ambing jarang terdapat pada anjing yang berusia kurang dari 2 tahun dan kejadiannya akan meningkat secara tajam pada usia 6 tahun, yang sering disebut sebagai "titik awal usia kanker". Dikatakan oleh Dorn, Taylor, Schneider, Hibbard dan Klauber (1968) bahwa resiko tumor ambing pada usia tua lebih tinggi dibandingkan dengan usia muda. Tumor Campuran Benigna mulai tampak 2 tahun lebih awal dibandingkan dengan Karsinoma.

Bostock dan Owen (1975) serta Siegmund (1979) mengatakan bahwa jenis tumor ambing yang paling banyak menyerang anjing betina adalah Tumor Campuran Benigna, oleh karena itu penulisan akan difokuskan pada Tumor Campuran Benigna saja. Menurut Archibald (1974), semua jenis neoplasia ambing akan dapat menjadi maligna atau ganas bila tidak diterapi sedini mungkin.

Kelenjar ambing yang tumbuh pada awal masa embrio yaitu sepasang kelenjar ambing inguinal, dua pasang kelenjar ambing abdominal dan dua pasang kelenjar ambing torakal. Pada masa ini dimungkinkan terdapatnya anomali pada letak dan jumlah ambing, misalnya jarak antar ambing yang tidak sama, puting susu yang tidak berkembang dengan sempurna atau tidak tumbuh sama sekali.

Tunas-tunas epitel masuk kedalam tenunan ikat dermis dan membentuk serangkaian sel-sel. Rangkaian ini kemudian menjadi semacam saluran dengan ujung-ujungnya yang buntu dan pada saat inilah pusat asal tunas epitel akan menggelembung membentuk puting susu. Puting susu anjing mempunyai banyak "akar", yang masing-masing membentuk saluran susu yang tidak saling berhubungan satu sama lain. Masing-masing saluran membentuk satu lobus kelenjar dewasa dan merupakan kesatuan fungsional yang lengkap, tetapi tidak saling berhubungan dengan sistem saluran yang lain walaupun masih terdapat didalam satu kelenjar, ataupun dengan kelenjar yang berdekatan.

Sel epitel dari kulit embrio akan membentuk lapisan sekretoris pada alveoli dan saluran kelenjar ambing. Sel epitel ini juga akan menjadi elemen-elemen kontraktil yang disebut sel-sel mioepitelial. Stroma atau tenunan penyangga kelenjar terdiri dari pembuluh darah, pembuluh limfa, tenunan fibrosa dan lemak. Stroma ini berasal dari bahan-bahan mesodermal yang merupakan bagian dari dermis.

Pada hari ke 10 pasca lahir, bagian alveoler dari sistem saluran ambing akan mengalami kemunduran dan pada hari keempat puluh bagian alveoler telah mengalami degenerasi seluruhnya, sehingga yang tertinggal hanya saluran-salurannya. Bila masa menyusui telah selesai, maka kelenjar ambing akan menjadi sistem saluran yang sederhana kembali; tetapi agak sedikit lebih luas dibandingkan pada hewan muda. Perubahan ambing pada keadaan bunting semu serupa dengan keadaan bunting yang sesungguhnya, kecuali pada fase sekretoris akhir yang tidak begitu menonjol (Miller, 1964).

Penyapihan secara mendadak dan keadaan bunting semu akan dapat mempercepat proses involusi kelenjar ambing. Bila tidak ada proses penghisapan pada sistem tubulo-alveoler yang sedang menegang atau bila terjadi penutupan kapiler-kapiler, maka seluruh hasil sekresi akan diresorpsi dengan mendadak, mungkin oleh sistem limfatik atau oleh proses pembu-kaan kembali kapiler pada waktu reorganisasi tenunan kelenjar. Pada saat ini, susu atau hasil-hasil turunan susu, terperangkap dan menggumpal diantara sistem saluran yang sedang mengalami degenerasi. Akibatnya bahan-bahan karsinogenik akan mudah berkembang didalam gumpalan kista-kista ini (Silver, 1966).

II. 2. Struktur kelenjar ambing

Pada betina yang dalam keadaan tidak laktasi dan pada jantan dalam setiap keadaan, seluruh daerah ambing diisi oleh stroma yang padat dan lemak. Organ laktasi pada

betina merupakan sistem susunan tubulo-alveoler yang ditunjang oleh stroma tenunan ikat dan ditutupi oleh kulit yang telah mengalami sedikit perubahan.

Puting susu anjing sebagian besar terdiri dari otot halus yang tersusun dalam dua lapisan, yaitu lapis longitudinal dibagian luar dan lapis sirkuler dibagian dalam. Puting ini tidak memiliki kelenjar keringat, tetapi mempunyai rambut-rambut halus dengan kelenjar lemaknya, kecuali pada ujung puting. Puting susu juga mempunyai tenunan kavernosa yang dapat menegang, tetapi pada carnivora jaringan ini telah mengalami rudimenter. Pada anjing, sepertiga distal dari puting susu dipenuhi oleh 8 sampai 22 saluran puting, yang dibatasi oleh epitel squamosa dan lubang keluarnya melingkar secara kasar diujung puting susu. Setiap lubang keluarnya dilindungi oleh otot "sphincter". Pada bagian proximal, masing-masing saluran puting berhubungan dengan sinus-sinus puting yang selanjutnya berhubungan dengan lobulus kelenjar (Miller, 1964; Silver, 1966).

Sinus-sinus pada puting susu merupakan "sphincter" otot halus yang sirkuler dan dibatasi oleh dua lapis epitel kolumnar. Perubahan menjadi epitel squamosa pada saluran puting terjadi secara bertahap. Diluar epitel pembatas terdapat selapis sel-sel mioepitel bentuk sekoci yang dapat berkontraksi. Sinus puting susu akan menjadi saluran-saluran cabang yang lebih kecil dimana alveoli sekretorisnya terbuka. Pada saluran-saluran yang lebih kecil, epitel pembatasnya akan menjadi lapisan tunggal yang kolumnar, tetapi sel-sel mioepitelnya tidak berubah (Silver, 1966).

II. 3. Sistem peredaran darah pada kelenjar ambing

Pada anjing, peredaran dan arah aliran darah kelenjar ambing yang sedang laktasi atau yang tidak laktasi adalah serupa. Kelenjar-kelenjar ambing daerah thorax mendapat aliran darah arteriel dari:

- a. cabang perforasi sternal dari arteri thoracic interna;
- b. cabang kutaneus arteri intercostal dari caudal T₇ dan
- c. arteri thoracic lateralis.

Kelenjar ambing abdominal cranial mendapat aliran darah dari:

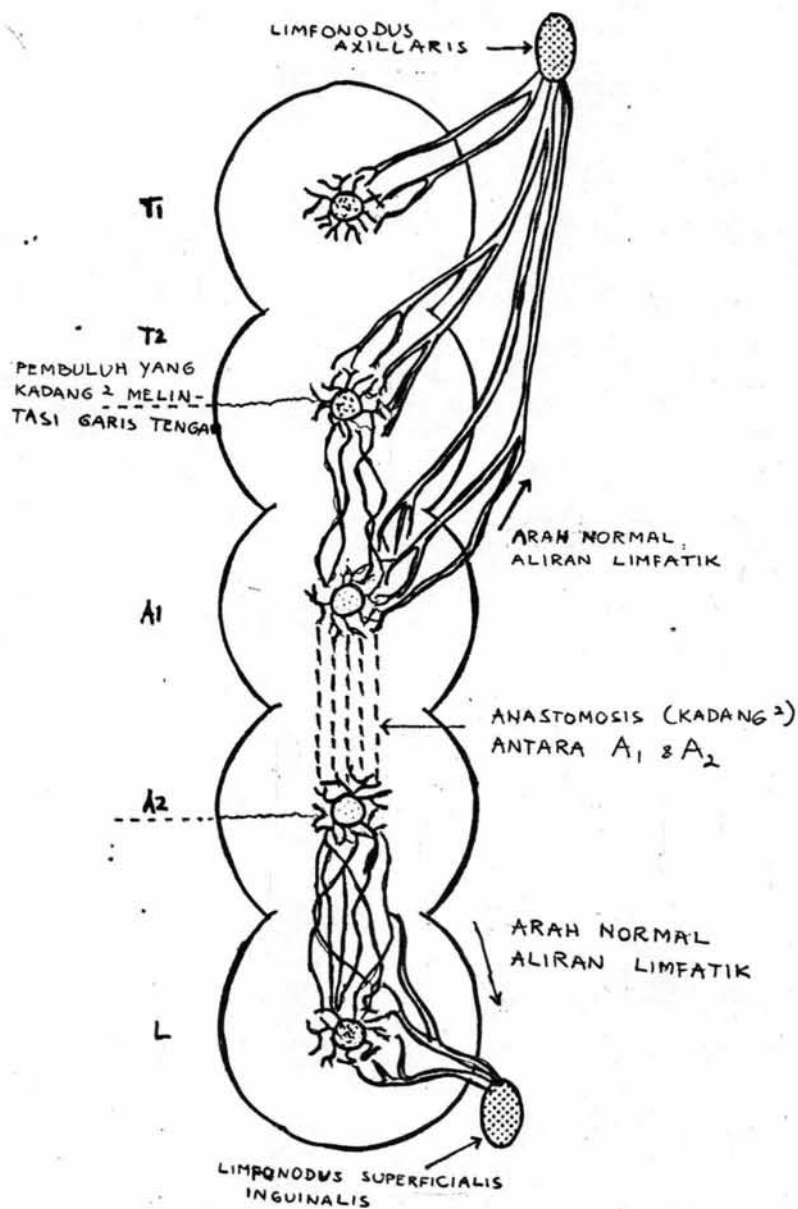
- a. arteri epigastricus superficialis cranialis dan
- b. cabang kutaneus dari arteri intercostalis caudalis.

Sedangkan kelenjar ambing abdominal caudal dan kelenjar ambing inguinal mendapat aliran dari arteri epigastricus superficialis caudalis (cabang arteri pudendo externa).

Kesemuanya ini diperkuat secara lateral oleh cabang-cabang kutaneus dari arteri phrenico abdominalis yang menuju ke kelenjar didaerah abdominal dan cabang kutaneus dari arteri iliacus circumflexa interna caudalis. Kedua arteri epigastricus ini mengadakan anastomosa disekitar umbilicus. Beberapa pembuluh bisa menyilang garis tengah, dari satu kelenjar ambing menuju kelenjar ambing pasangannya (Silver, 1966; Bojrab, 1975).

Letak pembuluh darah vena sejajar dengan pembuluh darah arteri, sehingga tidak dapat diabaikan adanya penyebaran sel-sel tumor maligna melalui aliran darah, yang mungkin terjadi secara langsung dari kelenjar ambing daerah thorax ke dinding dada melalui vena-vena thoracicus interna atau vena-vena intercostal. Vena epigastricus superficialis caudal dan cranial adalah vena utama pada kelenjar ambing. Vena-vena kecil lebih sering menyilang garis tengah dibandingkan dengan arteri, hal inilah yang memungkinkan adanya timbunan sel-sel tumor maligna pada sepasang kelenjar ambing (Miller, 1964; Silver, 1966).

Anatomi sistem limfatik dianggap penting untuk menelusuri kemungkinan penyebaran sel-sel tumor. Setiap kelenjar ambing memiliki jaringan pembuluh limfa pada putingnya yang bergabung dengan jaringan serupa yang terdapat didalam subkutis dan parenkim. Semuanya ini dihubungkan oleh saluran yang lebih besar dengan jaringan dari kelenjar ambing yang berdekatan atau langsung ke limfonodus setempat. Saluran limfa kelenjar ambing thorax cranial dan caudal serta kelenjar ambing abdominal cranial akan mengalir ke limfonodus axillaris disisinya masing-masing. Biasanya saluran limfa kelenjar ambing abdominal caudal dan kelenjar ambing inguinal akan mengalir melalui jaringan umum menuju ke limfonodus inguinal superficialis ipsilateral. Tetapi kadang-kadang terdapat hubungan antara saluran limfa kelenjar ambing abdominal cranial dan caudal. Bila hal ini terjadi,



Gambar 3. Diagram saluran limfatik dari kelenjar ambing seekor anjing betina.

T= kelenjar ambing thoracic.

A= kelenjar ambing abdominal.

L= kelenjar ambing inguinal.

Sumber dari: I.A.Silver, 1966.

maka penyebaran tenunan tumor melalui saluran limfa yang retrograd dari daerah thorax ke inguinal dan sebaliknya bisa terjadi. Kadang-kadang saluran limfa kelenjar ambing abdominal cranial hanya mengalir ke limfonodus inguinal.

Saluran limfa, sama seperti halnya pembuluh darah, juga bisa menyilang garis tengah. Kemungkinan penyebaran sel-sel tumor melalui saluran limfa langsung kedalam rongga thorax juga perlu diperhatikan, mengingat adanya kecenderungan saluran limfa yang mendampingi pembuluh darah vena dan adanya fakta tentang penetrasi dinding rongga dada oleh saluran limfa yang terdapat pada beberapa jenis species hewan (Silver, 1966; Bojrab, 1975).

II. 4. Sistem syaraf pada kelenjar ambing

Sistem syaraf pada kelenjar ambing berasal dari syaraf kutaneus segmental dibagian ventral. Puting susu dan parenkim kelenjar ambing memiliki banyak syaraf sensoris. Syaraf ini memiliki serabut-serabut untuk penerima rasa sakit, sentuhan, perubahan temperatur dan peregangan. Mungkin pula terdapat chemoreceptor pada kelenjar ambing, tetapi hal ini masih menjadi perdebatan para ahli.

Pada tenunan ambing tidak ditemukan adanya syaraf sekretomotoris, tetapi pembuluh darah pada kelenjar ambing memiliki banyak serabut syaraf simpatis. Syaraf ini menginervasi sphincter otot halus, tetapi tidak menginervasi sel-sel mioepitel.

Syaraf-syaraf pada kelenjar ambing mempunyai asal yang banyak. Syaraf Thorax III sampai syaraf Inguinal III memberikan cabang-cabang kutaneus latero-ventralnya untuk kelenjar ambing didaerah lateral, dalam urutan cranio-caudal. Kelenjar ambing inguinal mendapat tambahan syaraf, sebagian besar syaraf vaso-motoris, dari syaraf Spermaticus-externa melalui canalis inguinalis. Kelenjar ambing didaerah thorax juga mendapat percabangan-percabangan syaraf secara dorsal dari cabang-cabang kutaneus ventral syaraf Inter-costal, sedangkan kelenjar ambing abdominal dan inguinal mendapat serabut syaraf dari syaraf yang menginervasi otot Rectus Abdominis.

Syaraf Thoracic lateral terletak dekat dengan tepi lateral kelenjar ambing, tetapi syaraf ini tidak untuk kelenjar ambing melainkan untuk otot Panniculus (Silver, 1966).

B A B III

K L A S I F I K A S I

Klasifikasi tumor ambing pada anjing mempunyai macam yang sangat banyak, pada setiap klasifikasi umumnya selalu dicantumkan kategori tumor seperti: Adenoma, Karsinoma, Tumor Campuran Benigna dan Tumor Campuran Maligna. Tumor ini mempunyai variasi yang luas, misalnya Adenoma sering dicantumkan sebagai Papilloma Ductus atau dimasukkan sebagai Tumor Campuran; Fibroadenoma dicantumkan sebagai jenis tumor tersendiri atau dimasukkan dalam kelompok Tumor Campuran. Pada saat sekarang Mioepitelioma sering digunakan sebagai istilah diagnostik, tetapi dimasa lalu tumor jenis ini sering disebut sebagai Fibrosarcoma (Cotchin, 1958).

Klasifikasi yang digunakan disini adalah klasifikasi yang klasik dan mungkin agak kuno, tetapi merupakan klasifikasi yang sederhana, untuk menghindari pembagian yang terlalu luas. Klasifikasi tumor ini didasarkan pada perubahan histologis tumor yang paling menonjol. Secara umum Tumor Ambing Benigna dibagi atas Adenoma dan Tumor Campuran Benigna. Sedangkan untuk Tumor Ambing Maligna meliputi Karsinoma, Tumor Campuran Maligna dan Mioepitelioma Maligna. Mioepitelioma Benigna pada umumnya tidak pernah berdiri sendiri akan tetapi hampir selalu merupakan bagian dari Tumor Campuran Benigna. Bentukan murni dari Fibroma, Fibrosarcoma, Lipoma dan bentuk tumor yang lainnya, kadang-kadang dijumpai pada kelenjar ambing, karena bentuk tumor ini tidak dapat dibedakan dari bentukan tumor yang serupa yang terdapat pada jaringan lain, maka tidak dimasukkan didalam klasifikasi ini.

III. 1. Adenoma

Adenoma dalam bentuk murni pada umumnya jarang dijumpai, biasanya merupakan bagian dari Tumor Campuran Benigna. Apabila Adenoma dijumpai dalam bentuk murni, maka ia merupakan Adenoma Papilla yang sering disertai dengan dilatasi saluran dan berasal dari berbagai daerah pada kelenjar ambing. Adenoma jenis non papilla murni, secara histologis tidak jauh berbeda dari hiperplasia fisiologis atau patologis kelenjar ambing; sehingga perbedaan antar keduanya dengan dasar histologis belum dapat dilakukannya. Pada keduanya bisa ditemukan adanya peningkatan ukuran lobuli ambing, yang disebabkan oleh proliferasi dan dilatasi alveoli serta ductuli alveoli. Perubahan ini akan meningkat menjadi Adenoma Papilla bila didalam ductus terdapat pertumbuhan papilla. Semua perubahan yang terjadi pada Adenoma Papilla, Adenokarsinoma Papilla dan Adenoma sendiri dianggap sebagai awal dari kanker (Moulton, 1978).

III. 2. Tumor Campuran Benigna

Tumor Campuran dapat terdiri dari: sel-sel epitel, jaringan ikat fibrosa, tulang rawan dan tulang. Sebagai tambahan sering juga ditemukan adanya proliferasi neoplastik sel-sel mioepitel. Pada masa lalu, istilah Tumor Campuran disesuaikan dengan komponen-komponen asalnya, sebagai contoh: "Myxochondrocystadenocarcinoma" dan "Osteochondrofibroadenoma". Pada saat sekarang, pemakaian istilah yang sangat panjang sudah dihindari dan disebut sebagai Tumor Campuran. Keganasan Tumor Campuran ditunjukkan dengan menambahkan kata "Maligna" setelah nama tumor.

Beberapa peneliti yang dikemukakan oleh Moulton (1978) mempunyai pendapat yang berbeda tentang asal tulang dan tulang rawan yang terdapat dalam Tumor Campuran. Pendapat pertama dari Allen (1940) mengatakan bahwa tulang rawan berasal dari metaplasia sel-sel epitel. Willis (1967) menyatakan bahwa tulang rawan embrionik yang terdapat dalam Tumor Campuran Benigna mirip dengan sel-sel epitel yang tersebar didalam sekresi mucinous, tetapi tulang rawan tidak berasal dari epitel. Yang lain melaporkan bahwa tulang rawan dan tulang berasal dari metaplasia jaringan ikat stroma. Ada kemungkinan sel-sel epitel memegang peranan dalam stimulasi pembentukan tulang. Apabila kista papiloma dari neoplasma ini menyatu dengan permukaan bawah epitel, didalam lapisan otot rectus abdominis dari anjing, maka epitel akan menstimulasi pembentukan tulang heterotopik (= tulang yang letaknya abnormal, tidak pada tempat yang semestinya). Pendapat kedua menganggap bahwa Tumor Campuran merupakan tumor epitelial yang sesungguhnya dengan metaplasia stroma non neoplastik (Bloom, 1954). Pendapat ketiga mengatakan bahwa tulang rawan didalam Tumor Campuran merupakan perkembangan dari metaplasia sel-sel mioepitel (Cotchin, 1958; Moulton, 1978).

Proliferasi dan metaplasia selanjutnya dari sel-sel mioepitel akan sejajar dengan tingkat diferensiasi sel-sel epitel, seakan-akan keduanya saling menstimulasi satu sama lain, meskipun tidak terdapat hubungan sebab akibat. Apabila epitel telah berdiferensiasi dengan baik, seperti pada Tumor Campuran Benigna,

maka sel-sel mioepitel akan distimulasi. Sedangkan bila epitel tidak berdiferensiasi, seperti pada Karsinoma, maka sel-sel mioepitel tidak akan berubah dan akan terjadi fibroplasia. Hal ini penting untuk membedakan secara histologis, antara proliferasi epitel atipikal pada Tumor Campuran Benigna dengan pada Karsinoma. Sel-sel mioepitel akan berubah menjadi jaringan, yang tidak dapat dibedakan dari tulang rawan hyalin sesungguhnya, hanya dengan pemeriksaan karakteristik fisik, atau dengan pewarnaan histokhemis untuk chondroitin asam sulfur dan phosphatase alkali (Cotchin, 1958). Tulang didalam tumor ini dibentuk oleh ossifikasi endochondral dari tulang rawan yang dibentuk oleh sel-sel mioepitel. Pembentukan tulang oleh ossifikasi intramembranosa dari jaringan ikat stroma masih diragukan.

III. 3. Karsinoma

Ada beberapa dasar klasifikasi Karsinoma, yaitu: jenis sel yang terdapat didalamnya (sel aciner, sel mucosa, sel squamosa), perubahan jaringan yang menonjol (berlubang-lubang, padat berpapilla, seperti tubulus atau kelenjar, bermedulla), nekrosis didalam saluran yang padat (comedocarcinoma), ada atau tidak infiltrasi stroma (scirrhosa atau fibrosa).

Klasifikasi Karsinoma yang ideal adalah didasarkan kepada asal Karsinoma (klasifikasi histogenetik) dan diberi nama sesuai dengan bentukan yang paling banyak terdapat didalam Karsinoma. Kebanyakan asal Karsinoma tidak dapat ditentukan dengan pasti; misalnya apabila struktur lobuler dari kelenjar telah

hilang, terdapat invasi sel-sel tunggal atau sebaris sel berbentuk pipih. Pada umumnya Karsinoma ini disebut "Karsinoma Ductus", akan tetapi asal ductusnya tidak dapat diketahui secara pasti.

Cotchin (1958) membagi Karsinoma menjadi: Karsinoma Sel Squamosa (berasal dari lapisan saluran puting susu atau saluran besar atau dari metaplasia epitel glandula), Karsinoma Ductus (meliputi Karsinoma Padat, Karsinoma Papilla dan Adenokarsinoma), Karsinoma Scirrhusa atau Sclerosa, Karsinoma Lobuler Padat dan Karsinoma Anaplastik (tidak mempunyai pola kelenjar).

Karena pembagian jenis Karsinoma cukup penting, maka Moulton (1978) menganjurkan klasifikasi yang didasarkan pada gambaran morfologi yang paling menonjol. Apabila terdapat lebih dari satu gambaran morfologi maka diambil gambaran yang paling mendominasi. Jenis-jenis Karsinoma ini dapat menginfiltrasi atau tidak menginfiltrasi. Yang termasuk dalam klasifikasi Karsinoma yaitu: Adenokarsinoma (dengan pola kelenjar yang sesungguhnya), Karsinoma Papilla (dengan pertumbuhan papilla didalam ductus), Karsinoma Scirrhusa (infiltrasi sel-sel tumor dengan stroma yang produktif), Karsinoma Padat (massa lobuler sel-sel tumor dengan sedikit pola kelenjar) dan Karsinoma Squamosa (dengan metaplasia squamosa dari epitelium cancerous).

Karsinoma yang terdapat dalam bentuk Adenokarsinoma (41%), Karsinoma Papilla (17%), Karsinoma Scirrhusa (15%), Karsinoma Padat (20%) dan Karsinoma Squamosa (7%).

III. 4. Tumor Campuran Maligna

Perubahan menjadi maligna dapat terjadi didalam bagian - bagian mioepitel, epitel, tulang rawan dan tulang dari Tumor Campuran Maligna. Pada penelitiannya terhadap 115 Tumor Campuran Maligna, Moulton (1970) menemukan jaringan maligna dalam bentuk Karsinoma (56,5%), Mioepitelioma (39%), Osteosarcoma (2%) dan Tumor Campuran Karsinoma serta Mioepitelioma (2,5%).

Tumor yang sebelumnya didiagnosa secara histologis sebagai Tumor Benigna, mungkin akan menjadi maligna bila Tumor Benigna itu dibiarkan tumbuh untuk beberapa lama. Dengan kata lain Tumor Benigna itu dibiarkan dan tidak segera diterapi.

Metastasis pada Tumor Campuran Maligna biasanya dalam bentuk Karsinoma dan jarang dalam bentuk Chondrosarcoma, Osteosarcoma atau Mioepitelioma. Anjing betina penderita Tumor Campuran Maligna yang mioepitel dan epitelnya memperlihatkan keganasan akan mempunyai waktu hidup yang lebih pendek, dibandingkan dengan anjing betina penderita Tumor Campuran yang berasal dari Karsinoma. Tumor Campuran Maligna dapat menyebar ke limfonodus regional, paru-paru, hati, ginjal, kelenjar pituitary dan juga jantung (Moulton, 1978).

B A B IV
P A T O G E N E S A

IV. 1. Etiologi

Seperti tumor-tumor yang lain, maka penyebab tumor ambing pada anjing belum diketahui secara pasti. Akan tetapi ada beberapa faktor etiologi yang merupakan predisposisi dari tumor ambing, yaitu:

1. Usia. Anjing berusia lebih dari 5 tahun memiliki resiko terserang tumor ambing yang lebih tinggi. Kejadiannya cenderung meningkat sejalan dengan pertambahan usia (Anderson dan Jarrett, 1966; Dorn dkk., 1968; Mulligan, 1975; Hardy, 1976; Priester, 1979).

Menurut Jubb dan Kennedy (1970), 78% anjing betina yang terserang berusia 7-14 tahun, dengan usia rata-rata 9 tahun.

Anjing betina biasanya memiliki 5 pasang kelenjar ambing dan 57% dari tumor ambing terletak pada kelenjar ambing posterior dimana masing-masing sisi memiliki kemungkinan terserang yang sama.

2. Ovariectomi. Anjing betina yang telah diovariectomi sebelum siklus estrus pertama, memiliki resiko terserang tumor ambing yang lebih rendah dibandingkan dengan anjing betina yang tidak diovariectomi (Bloom, 1954; Dorn dkk., 1968; Mitchell dkk., 1974; Priester, 1979; Siegmund, 1979).

Anderson (1966) mengatakan bahwa perkembangan neoplasia ambing nampaknya berhubungan dengan fungsi ovarium yang masih utuh. Menurut Schneider (1969), anjing betina yang telah

diovariectomi sebelum terjadinya siklus estrus, memiliki resiko 0,5% untuk diserang tumor ambing. Sedangkan anjing betina yang diovariectomi setelah siklus estrus yang pertama, memiliki resiko 8% dan yang diovariectomi setelah siklus estrus kedua dan seterusnya memiliki resiko 26%.

3. Reproduksi. Anjing betina yang pernah melahirkan, sekali atau lebih, sangat jarang terkena tumor ambing. Tumor ambing sering menyerang anjing yang masih perawan (Bloom, 1954; Mitchell dkk., 1974).
4. Hormonal. Perubahan konsentrasi hormon endogen atau jumlah hormon exogen yang berlebihan akan merangsang pertumbuhan tumor. Kadar hormon yang tinggi akan menyebabkan stimulasi kelenjar sasaran secara berlebihan. Akibatnya dapat menimbulkan hiperplasia dan seringkali menyebabkan neoplasia atau tumor. Pertumbuhan tumor ambing dipengaruhi oleh kadar estrogen yang tinggi atau hiperestrogenisme (Hardy, 1976).

IV. 2. Perbedaan antara Tumor Benigna dan Tumor Maligna

Menurut definisi Willis (1948), tumor adalah sejumlah jaringan abnormal, yang pertumbuhannya tidak teratur dan melebihi jaringan normal dan tetap berlebih-lebihan walaupun rangsangan yang menimbulkan pertumbuhan itu telah dikurangi. Definisi ini mengandung 2 hal penting yang perlu diperhatikan. Hal yang pertama yaitu, tidak seperti pada hiperplasia atau jaringan normal, pertumbuhan tumor tidak memiliki koordinasi dengan pertumbuhan bagian lain dari organisme bersangkutan.

Hal yang kedua yaitu bahwa pertumbuhan tumor akan berlangsung terus meskipun rangsangan yang menyebabkannya telah ditiadakan, hal ini merupakan kebalikan dari hiperplasia keradangan yang hanya tumbuh bila ada rangsangan yang mengawalinya.

Tumor Benigna diartikan sebagai tumor yang tumbuh dalam waktu terbatas. Perkembangan Tumor Benigna biasanya lambat, terbatas atau diliputi oleh suatu kapsul, tidak mengalami metastasis dan jarang kambuh setelah diambil. Pertumbuhannya dengan cara perluasan dan biasanya mempunyai aliran darah yang memadai. Jarang terdapat bentukan mitotik, sel-sel tumornya dapat dibedakan dengan baik, banyak stroma dan struktur jaringannya hampir mendekati normal. Tumor Benigna biasanya tidak terlalu membahayakan kehidupan. Hanya sedikit kerusakan jaringan yang diakibatkan oleh ruangan yang diisi tumor.

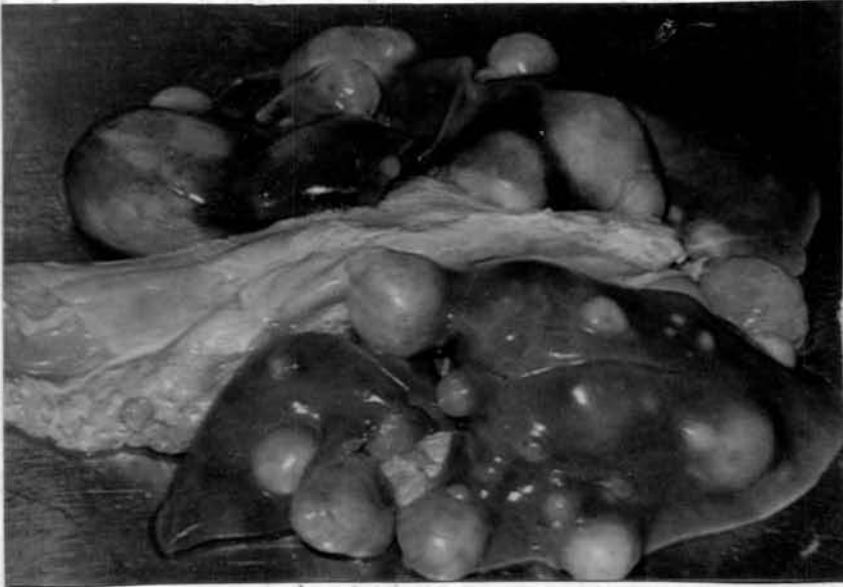Tumor Maligna didefinisikan sebagai tumor yang akan terus tumbuh tanpa ada batasan apapun. Tumor jenis ini biasanya tumbuh sangat cepat, menginfiltrasi jaringan sekitarnya, cepat menyebar dan sering kambuh kembali setelah diambil. Sering terdapat bentukan mitotik, sel-selnya anaplastik (tidak beraturan), stromanya sedikit dan mempunyai banyak pembuluh. Aliran darahnya cukup memadai, tetapi biasanya tumor ini dapat menambah aliran darahnya sendiri. Struktur jaringan Tumor Maligna biasanya abnormal. Pada umumnya induk semang tidak akan mati karena Tumor Maligna yang tumbuh secara lokal, yang dapat mematikan induk semangnya adalah penyebaran dan pertumbuhan tumor metastatik pada organ-organ penting tubuh (Hardy, 1976).

jaringan sehat disekelilingnya. Faktor terakhir yaitu adanya pelepasan enzim hyaluronidase yang menghidrolisa asam hyaluronat (suatu bahan semen interseluler dari jaringan ikat) dan membuat rongga pada jaringan untuk masuknya sel-sel Tumor Maligna (Hardy, 1976).

Menurut Anderson dan Jarrett (1966), tumor ambing bermetastasis melalui aliran limfatik dari kelenjar ambing yang diserang tumor. Pembuluh limfa dari kelenjar ambing ke 4 dan 5 akan melewati limfonodus inguinal. Dari sini tumor dapat masuk ke saluran limfa pudenda sampai limfonodus iliaca interna, kemudian menuju ke paru-paru serta sirkulasi sistemik. Tumor yang terdapat pada limfonodus iliaca interna dapat dipalpasi per rectum dan karena pembengkakannya cukup besar maka bisa menimbulkan konstipasi dan stenosis rectum.

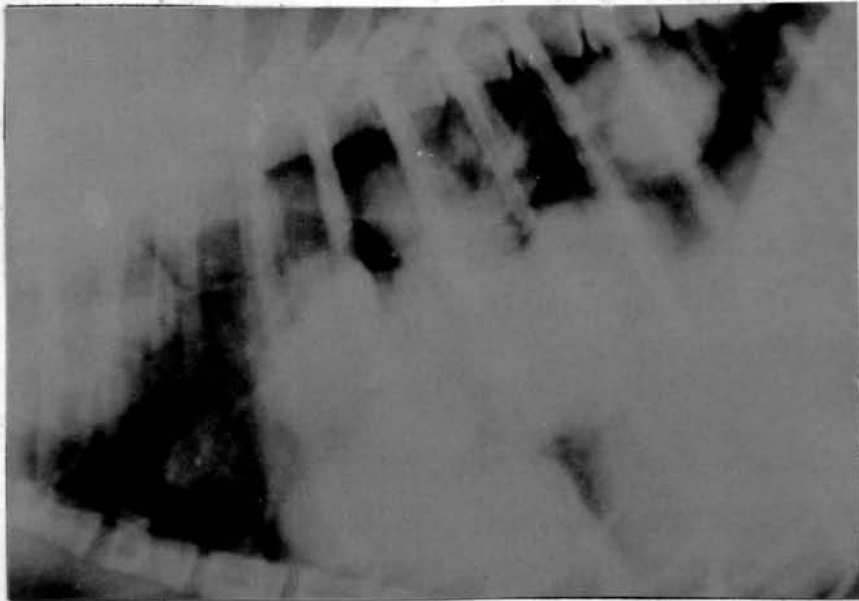
Saluran limfa dari kelenjar ambing ke 1, 2 dan 3 akan melewati limfonodus axillaris dan sterno anterior dan metastasisnya akan mencapai paru-paru.

Kelenjar ambing ke 4 dan 5 serta kelenjar ambing 1, 2 dan 3 dihubungkan satu dengan yang lain oleh pembuluh limfa. Tetapi walaupun tanpa adanya pembuluh limfa, Tumor Maligna tetap dapat menyebar dengan mudah ke kelenjar ambing yang berdekatan. Menurut Owen (1984) pemeriksaan lengkap terhadap semua jalan metastasis yang ditempuh dan mastectomy (=pengangkatan ambing) seluruhnya selalu dilakukan. Sebelum operasi, dianjurkan pula untuk melakukan pemeriksaan dengan sinar X terhadap thorax, untuk mengetahui ada atau tidak adanya metastasis ke paru-paru.



Gambar 4. Metastasis Tumor Ambing Maligna pada paru-paru seekor anjing.

Sumber dari: D.E. Bostock and L.N. Owen, 1975.



Gambar 5. Hasil foto sinar X dari metastasis Tumor Ambing Maligna pada paru-paru seekor anjing betina.

Sumber dari: D.E. Bostock and L.N. Owen, 1975.

Anderson dan Jarrett (1966) menyatakan bahwa pada hasil foto sinar X, tumor sekunder akan tampak sebagai massa berbentuk bola dalam jumlah yang banyak dan mempunyai suatu batas tertentu. Seringkali saluran limfa pada paru-paru telah terserang secara merata dan bentuknya hampir serupa dengan massa tumor. Penyebaran yang telah meluas ini disebut "carcinosis" dan tidak akan menghasilkan kejernihan yang merata pada gambaran sinar X daerah paru-paru. Hewan penderita yang paru-parunya diserang tumor secara hebat, akan mengalami tachypnoea dan dyspnoea. Setelah menyerang paru-paru, tumor akan terus menyebar ke sirkulasi sistemik dan akan menghasilkan anak sebaranya di hati, ginjal dan organ-organ lain.

Moulton (1978) mengatakan bahwa data tentang lamanya perkembangan Karsinoma ambing pada anjing, seperti yang dilaporkan oleh pemilik anjing, biasanya kurang lengkap. Pada umumnya pemilik anjing mengamati Karsinoma selama beberapa minggu sampai beberapa tahun. Pengamatan yang sering dilakukan adalah bila pertumbuhan Karsinoma menjadi semakin cepat yaitu beberapa saat sebelum operasi pengangkatan Karsinoma. Dikatakan oleh Owen (1966) bahwa anjing yang Karsinomanya telah diangkat, masih mempunyai rata-rata kemampuan waktu hidup selama 9 bulan. Invasi melalui saluran limfatik biasanya berhubungan dengan metastasis dan pendeknya kemampuan waktu hidup. Misdorp (1972) menemukan bahwa 66,6% anjing penderita Karsinoma hanya dapat hidup tidak lebih dari 4 bulan setelah operasi. Kemampuan waktu hidup setelah operasi adalah amat singkat (hanya 4-12 bulan),

bila neoplasma awal telah menyebar melalui saluran limfatik. Kemampuan waktu hidup akan lebih lama bila tidak terjadi invasi melalui saluran limfatik. Karena adanya invasi Karsinoma, maka operasi pengangkatan seringkali segera diikuti dengan Karsinoma kambuhan.

Tumor ambing yang telah didiagnosa dan tidak segera diambil dengan operasi, tetapi dibiarkan berkembang; ternyata lamanya perkembangan tumor pada anjing sebelum saat kematian adalah lebih lama dari biasanya. Karsinoma bisa berkembang selama tiga bulan sampai enam tahun (dengan rata-rata 2-4 tahun).

Perkembangan tumor ambing setelah diagnosa dan terapi (dengan operasi atau obat-obat lain) telah diteliti oleh Fowler, Wilson dan Koestner (1974) pada 271 bentukan neoplasma yang berasal dari 154 anjing betina. Pada penelitian ini telah diambil beberapa kesimpulan yang menarik. Yang pertama, lamanya perkembangan Karsinoma Papilla dengan infiltrasi, setelah didiagnosa, adalah 5,6 bulan, lebih singkat dibandingkan dengan jenis yang lain. Lamanya perkembangan Karsinoma Padat dengan infiltrasi, setelah didiagnosa, adalah 7,3 bulan. Karsinoma Scirrhusa memiliki waktu berkembang yang lebih lama lagi yaitu 9,7 bulan. Pada umumnya anjing yang menderita Karsinoma Papilla dengan infiltrasi akan mati karena Karsinoma yang mengalami metastasis. Perkembangan Karsinoma Scirrhusa mirip dengan neoplasma papilla yaitu 7 dan 9 ekor anjing yang dibunuh atau mati sendiri, memiliki metastasis yang meluas atau neoplasma kambuhan ataupun keduanya. Kesimpulan kedua, Karsinoma Epitelial yang berasal

dari epitel ductuli atau alveoli intralobuler akan nampak sebagai Karsinoma dengan atau tanpa infiltrasi. Lama berkembangnya Karsinoma Epitelial tanpa infiltrasi adalah 36 bulan; untuk yang dengan infiltrasi adalah 13 bulan, lebih lama dibandingkan Karsinoma infiltrasi jenis lainnya. Dua dari 8 anjing betina dengan Karsinoma Lobuler tanpa infiltrasi, mengalami neoplasia kambuhan dan salah satu diantaranya mengalami metastasis yang amat luas. Karsinoma Lobuler dengan infiltrasi seringkali kambuh dan menyebar. Diantara 17 anjing betina yang menderita Karsinoma dengan infiltrasi, 7 ekor anjing mengalami neoplasia kambuhan lebih dari sekali. Sebelas anjing betina mati atau dibunuh karena neoplasmanya telah menyebar.

Hal penting yang perlu diperhatikan pada metastasis tumor ini adalah aliran pembuluh darah dan pembuluh limfa pada kelenjar ambing. Selain itu, pada metastasis perlu juga diperhatikan pembuluh vena dari kelenjar ambing yang menembus dinding dada menuju kedalam thorax (vena thoracic interna) atau melalui vena-vena intercostal. Juga vena-vena kecil yang melintang pada garis tengah dan yang mengakibatkan metastasis pada kelenjar ambing pasangannya. Sel-sel tumor metastatik yang langsung masuk kedalam pembuluh-pembuluh vena diantara limfonodus juga tidak boleh dilupakan. Ahli bedah seringkali mengangkat kelenjar ambing nomer satu sampai nomer tiga secara bersamaan dan kelenjar ambing nomer empat dan lima sekaligus; bila terdapat bermacam tumor pada kelenjar ambing yang berbeda maka kelenjar ambing pada satu sisi akan diangkat seluruhnya.

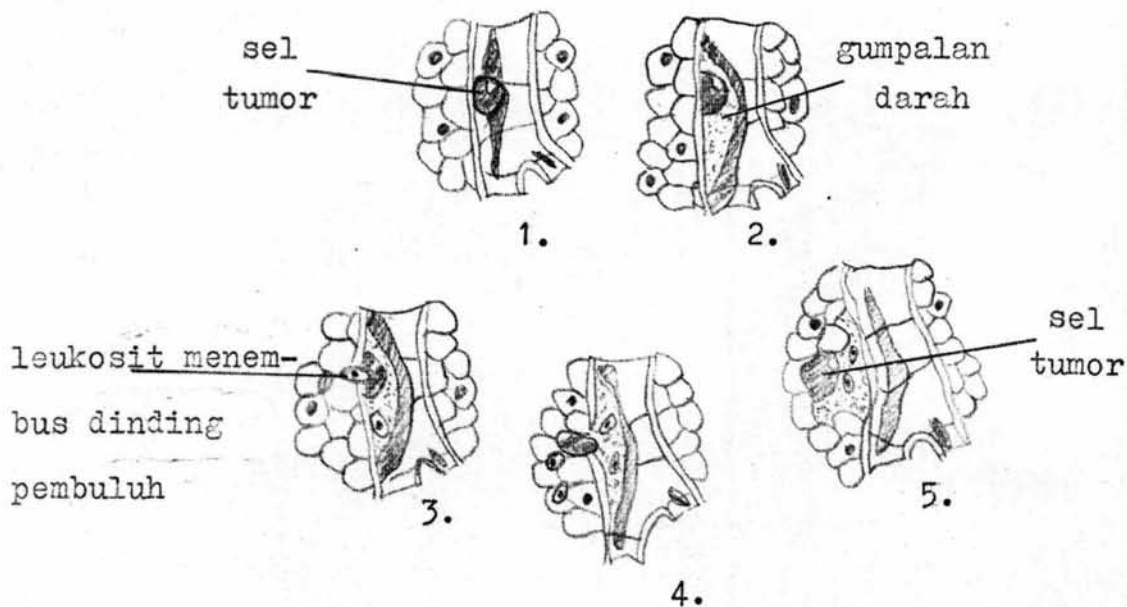
Dari suatu penelitian terhadap 332 anjing penderita Karsinoma metastatik diperoleh persentasi rata-rata dari metastasis Karsinoma ambing pada beberapa organ, yaitu limfonodus (63%), paru-paru (53%), otak (15%), hati (13%), ginjal (11%), jantung (11%) dan tulang (10%). Emboli tumor dapat menyebar dari kelenjar ambing ke paru-paru melalui pembuluh vena dan pembuluh limfa. Anjing betina yang mengalami metastasis pada paru-paru, juga memiliki metastasis didalam limfonodus thoracic akibat adanya penyebaran dari paru-paru menuju limfonodus yang melalui saluran limfatik pulmoner (Moulton, 1978)

Karsinoma ambing juga dapat menyebar ke tulang. Pada umumnya menyerang skeleton axial, vertebrae lumbosacralis, femur, humerus dan costae serta akan mengakibatkan lesi-lesi osteolitik. Metastasis Karsinoma ambing yang lainnya adalah pada pleura, mediastinum, pericardium, mesenterium, ovarium, kelenjar adrenal, uterus dan intestinum (Moulton, 1978).

Owen (1966) menyatakan bahwa metastasis pada limfonodus regional tidak dapat dideteksi secara klinis, sehingga bila tidak terdapat pembesaran limfonodus bukan berarti anjing tersebut bebas dari metastasis. Juga sering terjadi edema pada kaki belakang akibat metastasis pada limfonodus inguinalis. Sedangkan edema pada kaki depan akibat metastasis pada limfonodus axillaris, jarang terjadi. Edema yang ada pada limfonodus yang terkena, terjadi bila saluran limfatik lokal tersumbat oleh metastasis tumor. Pincang, bengkak, rasa sakit dan paraplegia merupakan tanda-tanda metastasis pada tulang atau plexus sacralis.

Apabila menyerang syaraf, maka tanda-tandanya antara lain serangan kejang epileptik, ataxia dan gangguan sistem lokomotoris. Metastasis juga dapat menimbulkan anemia dan cachexia.

Menurut Thomson (1978), percobaan metastasis tumor dengan cara yang ideal akan memerlukan beberapa macam sel. Kunci utamanya adalah thrombosis, setelah itu sel-sel tumor akan menuju ruangan didalam pembuluh yang telah dibuat oleh leukosit. Dengan cara ini sel-sel tumor dapat mencapai pembuluh limfa dan kembali ke aliran darah untuk menyebar lebih lanjut. Antikoagulan akan dapat mengurangi metastasis melalui pembuluh darah dengan cara menghambat pembentukan thrombus.



Gambar 6. Diagram yang menunjukkan perubahan embolus sel tumor menjadi nodulus metastatik dalam hubungannya dengan thrombosis dan caranya menembus dinding pembuluh darah.

(General Veterinary Pathology. 1978. halaman 359)

B A B V
P A T O L O G I

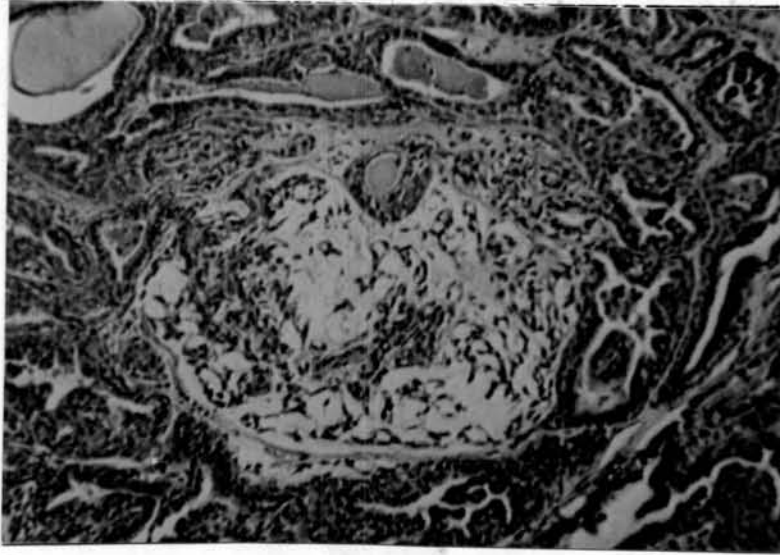
V. 1. Adenoma

V. 1. 1. Gambaran makroskopis

Adenoma Papilla mempunyai bentuk tunggal atau jamak di dalam satu atau lebih kelenjar ambing. Garis tengahnya berukuran 4 cm. Bentuknya bulat atau lonjong, dengan batas yang jelas mempunyai kapsul dan terletak didalam jaringan parenkim. Kadang kadang dapat ditemukan dalam saluran puting susu atau saluran yang lebih besar. Tumor apabila diraba terasa keras atau lunak, dapat berupa kista, mempunyai lobuli didalam daerah padat, berwarna putih, abu-abu atau coklat kehitam-hitaman (Bloom, 1954 ; Bostock dan Owen, 1975; Moulton, 1978).

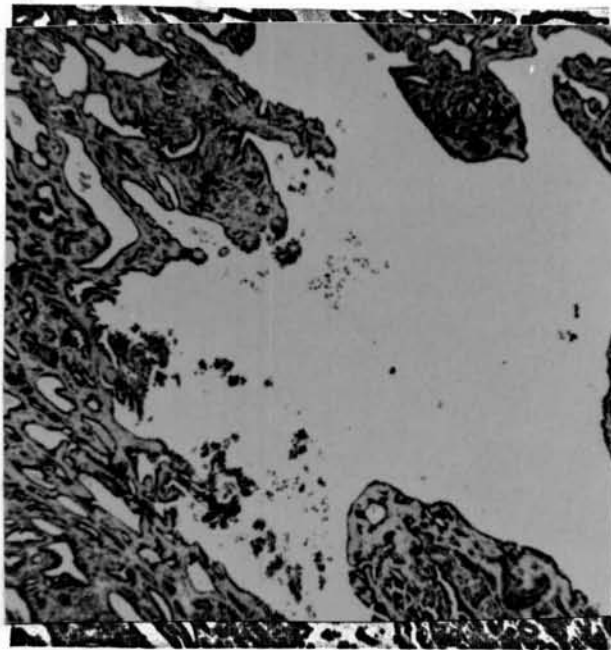
V. 1. 2. Gambaran mikroskopis

Adenoma berkembang diantara lobuli dari alveoli, diantara sistem ducti intralobuler, didalam ducti interlobuler atau didalam sinus-sinus puting susu. Saluran ductus yang terserang Adenoma ditutupi oleh lapisan epitel tunggal atau jamak; epitelnya datar, atropik dan berbentuk kubus sederhana atau kolumner. Lumen ductus biasanya berisi cairan acidophilik yang homogen dan kadang-kadang juga terdapat darah. Pertumbuhan papillanya bertangkai, mempunyai peredaran darah yang baik dan ditutupi oleh sel-sel epitel dengan bentuk kubus rendah sampai bentuk kolumner tinggi (Smith dan Jones, 1972; Bostock dan Owen, 1975; Moulton, 1978).



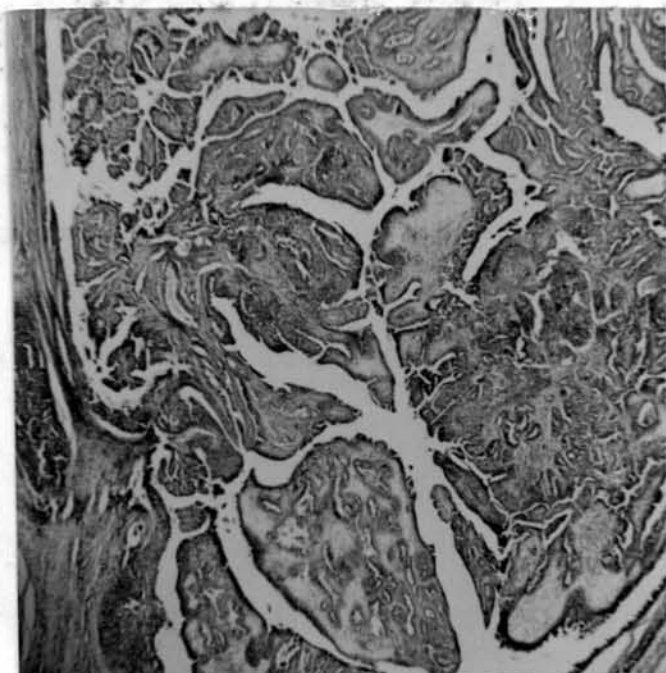
Gambar 7. Tumor Ambing Adenoma yang mengandung elemen -
elemen epitel dan myxomatous.

Sumber dari: D.E.Bostock and L.N.Owen, 1975.

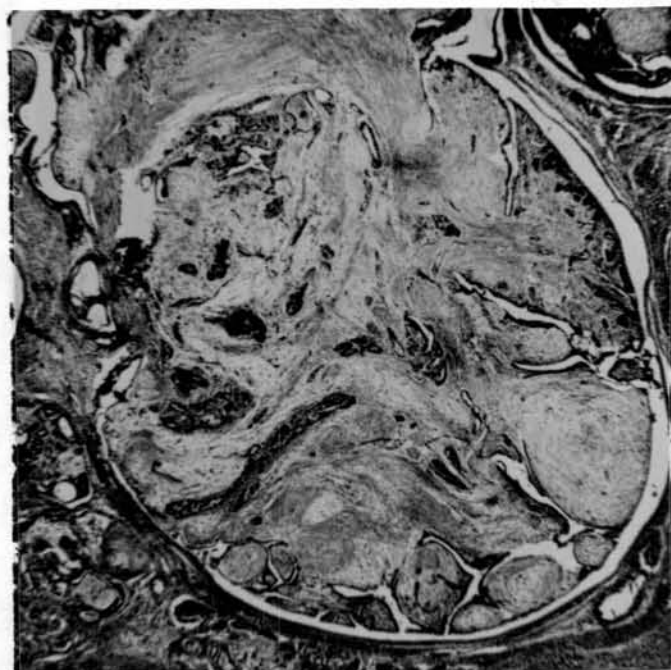

Gambar 8. Rongga kista dari Adenoma Papilla. Adenoma ini
terdapat didalam ducti intralobuler dan alveoli.

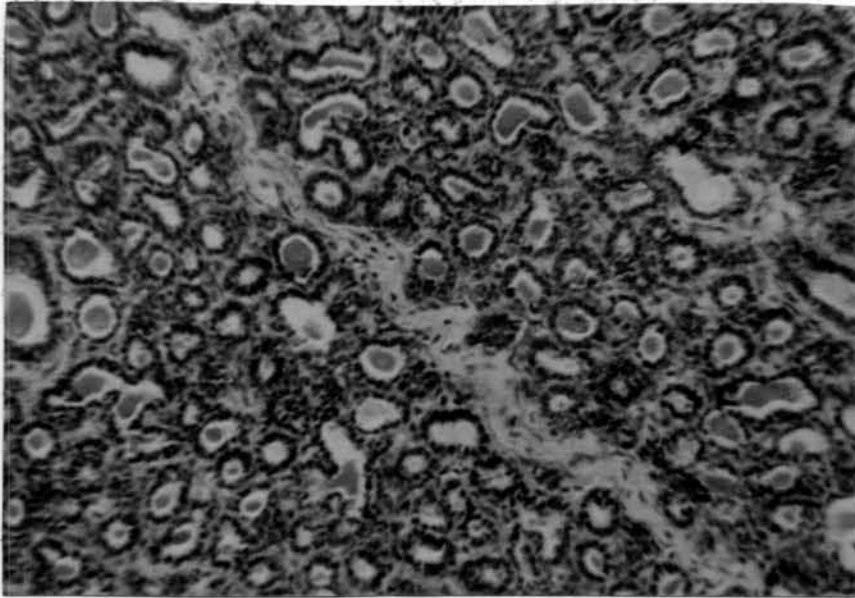
Sumber dari: J.E.Moulton, 1978.



Gambar 9. Adenoma Papilla. Ductus yang berdilatasi dan mengandung pertumbuhan papilla.

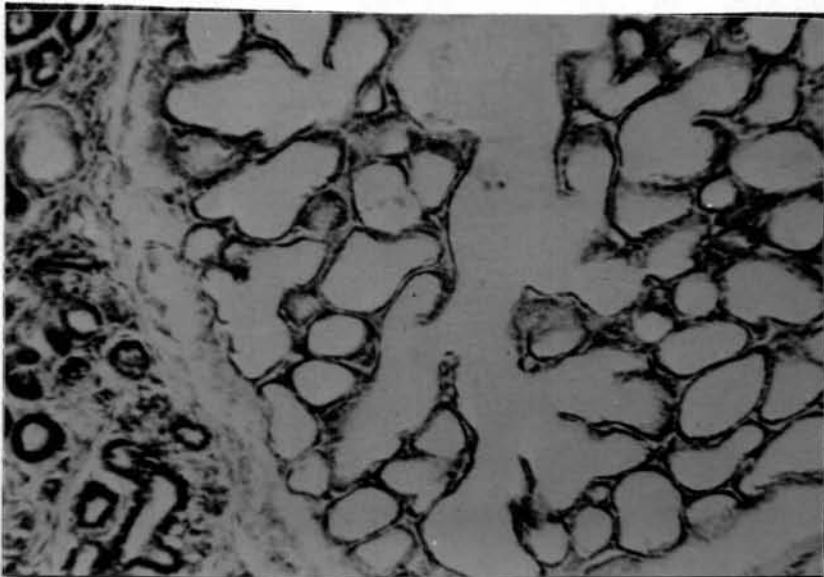


Gambar 10. Adenoma Papilla. Proliferasi mioepitel yang extensive didalam stroma papilla, dengan massa polyploid yang mengisi sebagian besar lumen. Sumber dari: J.E.Moulton, 1978.



Gambar 11. Tumor ambing Adenoma. Adenoma tersusun oleh papilla atau acini yang amat rapat, dibatasi oleh selapis atau lebih sel-sel kubus yang dipenuhi oleh sekresi hyalin yang eosinofilik.

Sumber dari: D.E.Bostock and L.N.Owen, 1975.



Gambar 12. Beberapa Adenoma pada anjing terdiri dari kista yang besar dan berisi cairan serta dibatasi oleh epitel pipih.

Sumber dari: D.E.Bostock and L.N.Owen, 1975.

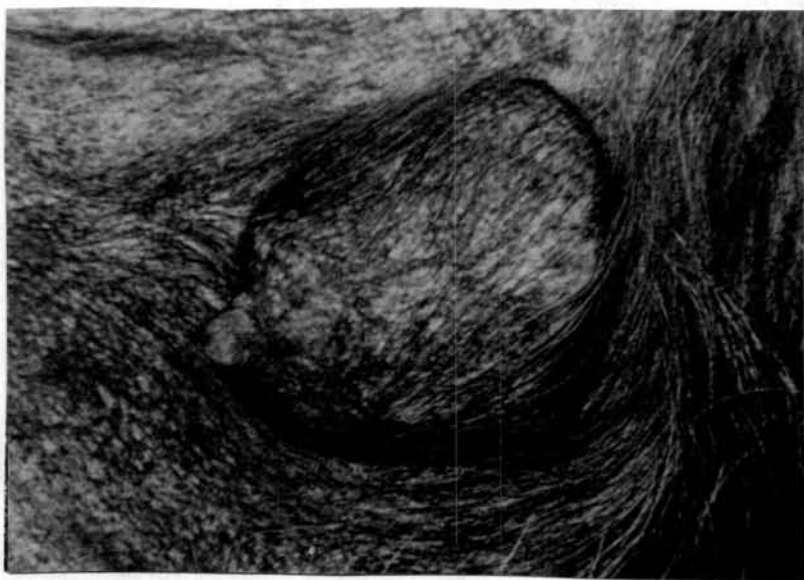V. 2. Tumor Campuran Benigna

V. 2. 1. Gambaran makroskopis

Garis tengah Tumor Campuran Benigna berkisar antara 2 mm sampai 20 cm. Tumor ini keras dan seringkali berbentuk seperti tulang rawan atau tulang. Bagian padatnya mempunyai lobuli dan berwarna putih atau abu-abu sedangkan bagian yang lunak seperti busa dan berwarna merah, serta penuh berisi kista yang mengandung cairan seperti madu. Pertumbuhan papilla didapatkan juga didalam kista. Tumor ini biasanya terdapat pada puting susu, terbenam didalam kelenjar ambing yang nampaknya normal atau bisa pula mengisi seluruh kelenjar ambing. Bentuk tumor seperti bola atau seperti telur dan kadang-kadang nampak sebagai massa yang besar, bulat serta tidak terfixir. Tumor Campuran Benigna memiliki kapsul dan dapat bergerak bebas. Pada saat dioperasi tumor ini mudah diambil, karena jarang melekat pada kulit di atasnya atau fascia dibawahnya (Bostock dan Owen, 1975; Moulton, 1978).


V. 2. 2. Gambaran mikroskopis

Didalam Tumor Campuran Benigna didapatkan tulang rawan yang berbentuk seperti noduli dengan ukuran yang bervariasi. Osteoblast berperan aktif dalam pembentukan tulang dan tampak sebagai jaringan osteoid atau jaringan osseous yang kaya akan mineral. Kadang-kadang bisa juga ditemukan sumsum tulang yang berlemak dan sedikit jaringan haemopoietic (Fowler dkk., 1974; Bostock dan Owen, 1975; Moulton, 1978).



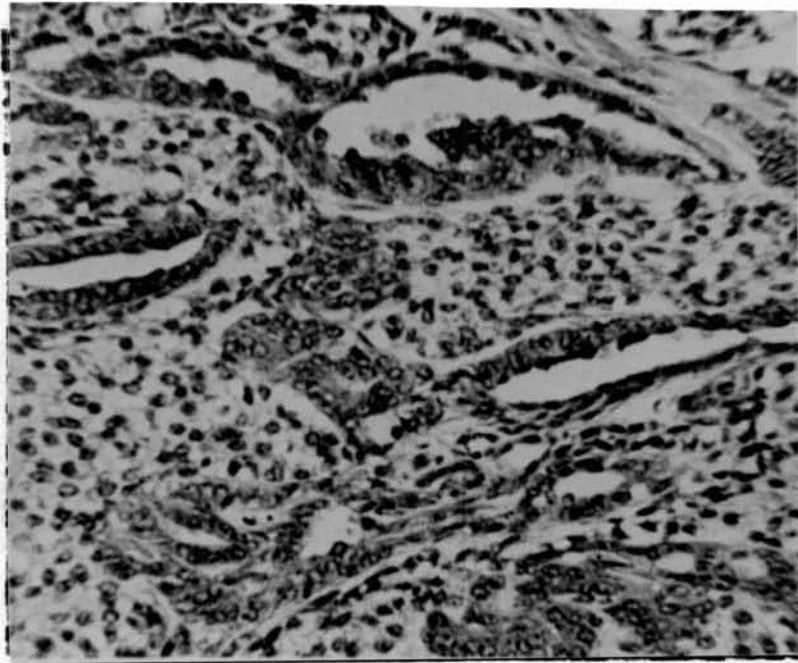
Gambar 13. Tumor Campuran Benigna pada ambing seekor anjing betina.

Sumber dari: D.E.Bostock and L.N.Owen, 1975.



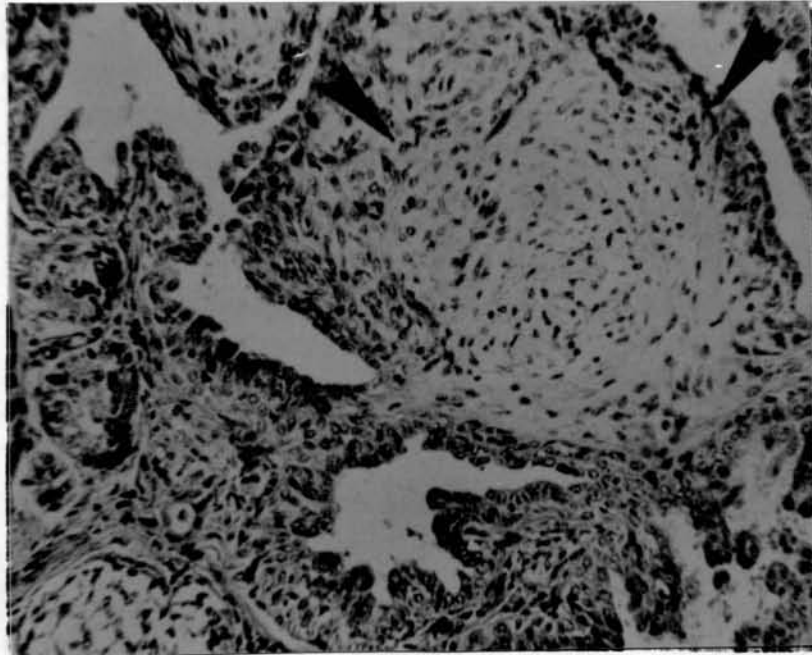
Gambar 14. Gambaran mikroskopis Tumor Campuran Benigna di- mana terdapat elemen-elemen epitel dan mesenkim.

Sumber dari: D.E.Bostock and L.N.Owen, 1975.



Gambar 15. Tumor Campuran Benigna. Proliferasi sel-sel mioepitel disekitar tubuli.

Sumber dari: J.E.Moulton, 1978.



Gambar 16. Tumor Campuran Benigna. Massa noduler dari sel-sel mioepitel yang mengalami proliferasi (diantara dua tanda panah).

Sumber dari: J.E.Moulton, 1978.

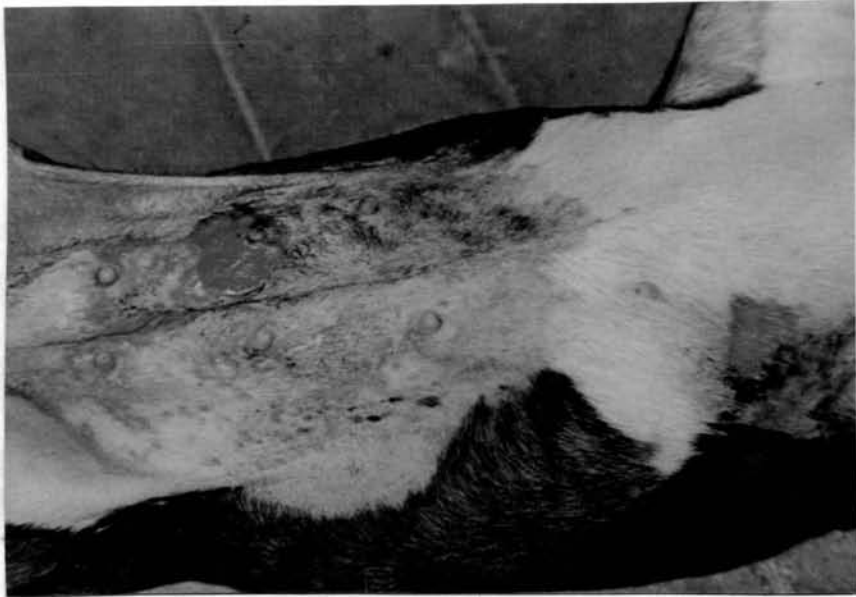Komponen-komponen epitel Tumor Campuran Benigna memiliki bermacam tingkat proliferasi, mulai dari hiperplasia sederhana sampai dengan pertumbuhan papilloma yang tidak teratur. Gambaran lobuler kelenjar ambing amat buruk. Pada saluran-saluran dan kista-kista sering terdapat pertumbuhan papilla atau polyploid yang serupa dengan yang terdapat pada Adenoma Papilla. Tali-tali dan kelenjar-kelenjar epitelium seringkali terkurung didalam bagian jaringan ikat atau mioepitel dari tumor, bentuknya mirip dengan Adenokarsinoma yang meluas (Bostock dan Owen, 1975; Moulton, 1978).

Beberapa Tumor Campuran Benigna yang besar kadang-kadang terinfeksi melalui luka pada kulit akibat trauma. Pada Tumor Campuran ini didapatkan neutrophil dan sel-sel mononucleus yang focal atau menyebar. Pada daerah nekrosis lemak sering didapatkan sel-sel raksasa "foreign-body", selain itu didapatkan pula celah-celah kolesterol didaerah nekrosisnya; juga ditemukan adanya hyalinisasi dan kalsifikasi, khususnya didaerah tulang dan tulang rawan (Bostock dan Owen, 1975).

V. 3. Karsinoma

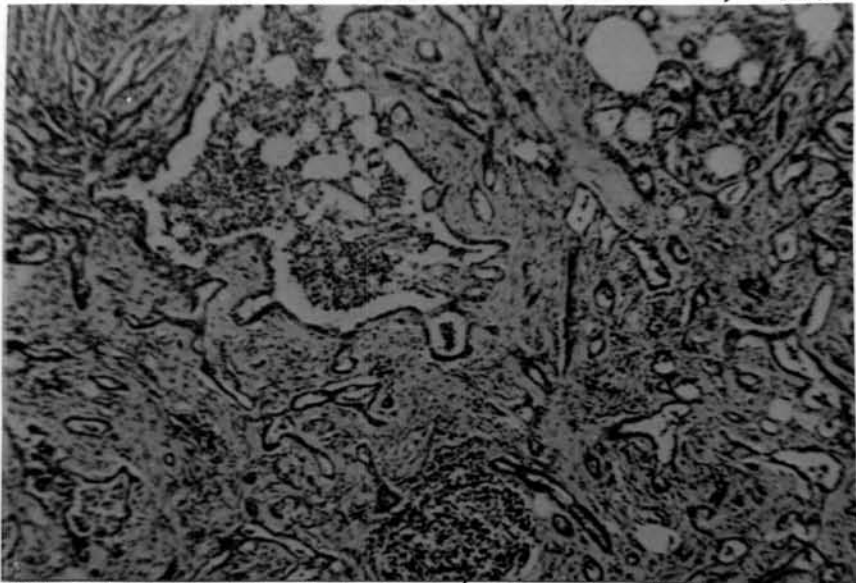
V. 3. 1. Gambaran makroskopis

Ukuran dan bentuk Karsinoma bermacam-macam, biasanya memiliki garis tengah 8 cm (variasinya 2-20 cm). Karsinoma dapat berbentuk bulat, lonjong, seperti cakram, seperti jamur ataupun bentukan yang lainnya. Karsinoma biasanya mengisi sebagian besar kelenjar ambing yang didekatnya secara berurutan. Karsinoma tidak memiliki batas, tidak berkapsul dan menyebar (Cotchin, 1958; Bostock dan Owen, 1975; Moulton, 1978).



Gambar 17. Adenokarsinoma Tubuler dari kelenjar ambing seekor anjing betina. Ciri khas tumor ini yaitu bentukan ulcera, invasive dan multinoduler serta adanya penyebaran awal melalui sistem limfatik.

Sumber dari: D.E.Bostock and L.N.Owen, 1975.



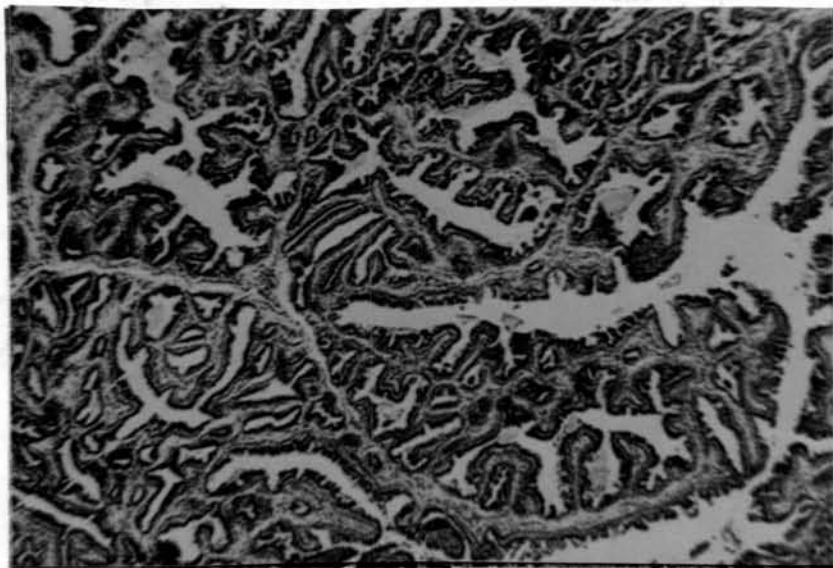
Gambar 18. Adenokarsinoma Tubuler (mikroskopis) mempunyai stroma fibrosa dimana bentukan tubuli yang terpisah secara tidak teratur kadang-kadang mengandung sel-sel bebas dan tidak berbentuk ditengah tubuli. Sumber dari: D.E.Bostock and L.N.Owen, 1975.

Adenokarsinoma biasanya lunak dan pada permukaan bidang irisan menunjukkan adanya jaringan krim putih homogen yang berlobulasi atau menyebar. Hampir separuh Karsinoma Papilla berbentuk keras, separuh lainnya berbentuk lunak seperti busa. Adenokarsinoma apabila diiris tampak seperti lobuli dengan warna abu-abu atau putih, mengandung banyak kista, sebagian ditutupi oleh pertumbuhan papilla kedalam yang bentuknya tidak teratur dan dipenuhi oleh cairan seperti madu encer (Bloom, 1954; Moulton, 1978).

V. 3. 2. Gambaran mikroskopis

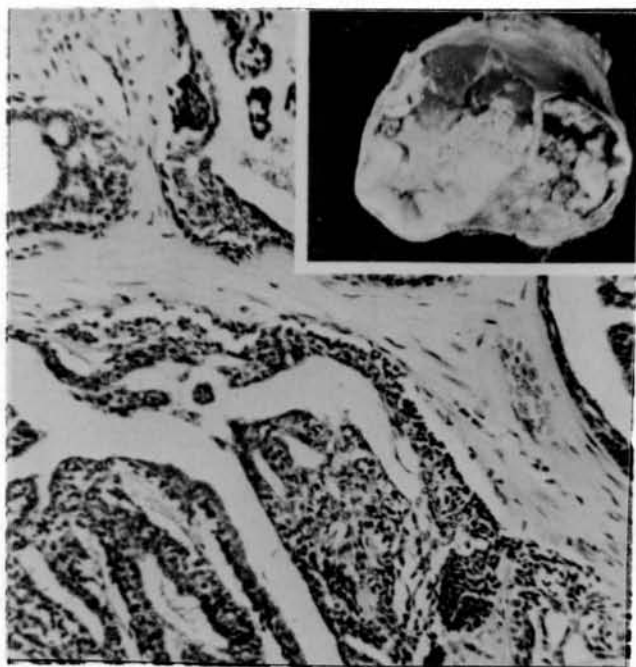
Pola lobuler Adenokarsinoma biasanya telah rusak total, sehingga asal aslinya (alveoler atau ductus) tidak selalu dapat ditentukan. Adenokarsinoma diinfiltrasi oleh sel-sel yang tersusun seperti tubuli kecil (50%), tubuli padat dengan atau tanpa pusat nekrotik (25%), tali tipis atau sel tunggal (24%) dan sel penghasil mucin (1%) yang disebut juga sebagai Karsinoma Mucinosus. Ukuran dan bentuk tubuli tidak beraturan, sekresinya kurang dan sering mengandung sel-sel yang lepas. Sel-sel itu berbentuk kubus atau tidak teratur dan polaritasnya telah hilang (Bloom, 1954; Smith dan Jones, 1972; Moulton, 1978).

Ciri khas penting pada Adenokarsinoma yaitu adanya stroma fibrosa yang berlebihan pada saat invasinya. Pada Karsinoma, sel-sel epitelnya besar dan berwarna terang, memiliki pertumbuhan seperti kuncup, sering mengelupas kemudian masuk kedalam lumen ductus atau alveoli.



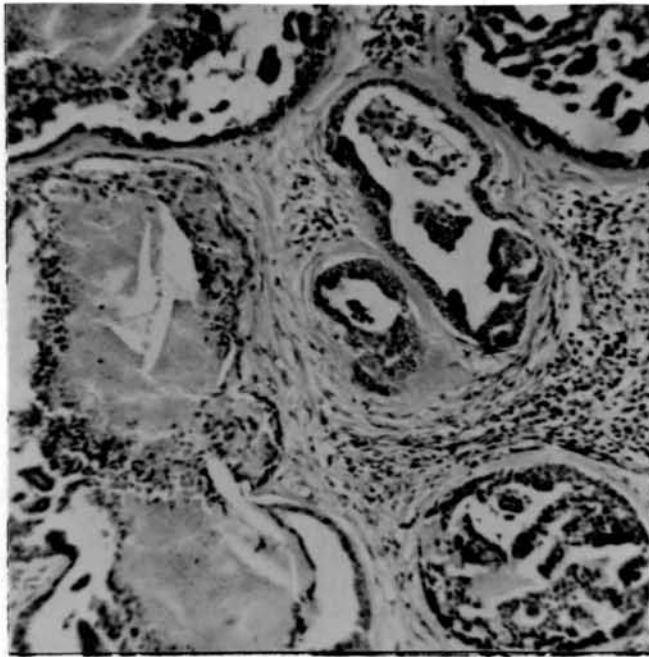
Gambar 19. Adenokarsinoma Papilla dimana cabang-cabang papilla dibatasi oleh sel-sel epitel hiperkromatik yang disusun diatas septum fibrosa tipis.

Sumber dari: D.E.Bostock and L.N.Owen, 1975.



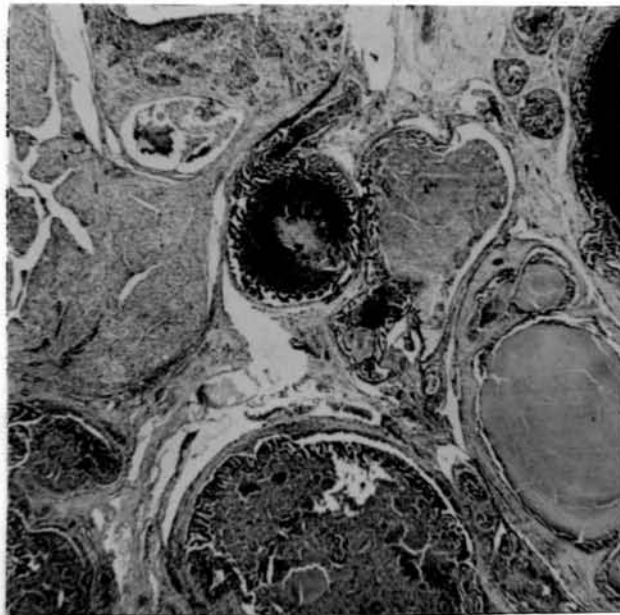
Gambar 20. Bentukan makroskopis Adenokarsinoma Papilla (inset). Secara mikroskopis, tumor menampilkan pertumbuhan papilla yang tidak teratur.

Sumber dari: J.E.Moulton, 1978.




Gambar 21. Adenokarsinoma Papilla. Proliferasi papilla in -
traducti dari sel-sel epitel cancerous. Disini
dapat ditemukan beberapa sekresi dan nekrosis sel-
sel tumor.

Sumber dari: J.E.Moulton, 1978.



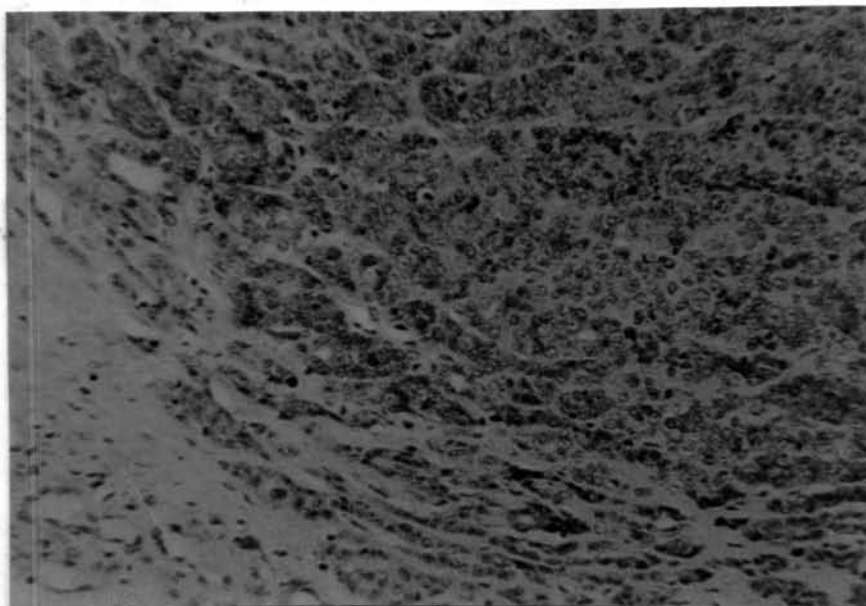
Gambar 22. Adenokarsinoma Papilla. Nekrosis dari papilla
intraducti.

Sumber dari: J.E.Moulton, 1978.



Gambar 23. Adenokarsinoma kelenjar ambing dengan metaplasia squamosa.

Sumber dari: D.E.Bostock and L.N.Owen, 1975.



Gambar 24. Karsinoma Padat yang terdiri dari lobuli berbagai ukuran dengan sel-sel epitel yang merapat, ditengahnya terdapat inti vesikuler dan batas-batas cytoplasmic yang tidak jelas.

Sumber dari: D.E.Bostock and L.N.Owen, 1975.

Pada hiperplasia, sel-sel epitelnya lebih kecil dan ukurannya lebih teratur, warnanya lebih gelap, biasanya berupa lapisan tunggal dan mengeluarkan sekresi kedalam lumen ductus (Bloom, 1954; Bostock dan Owen, 1975; Moulton, 1978).

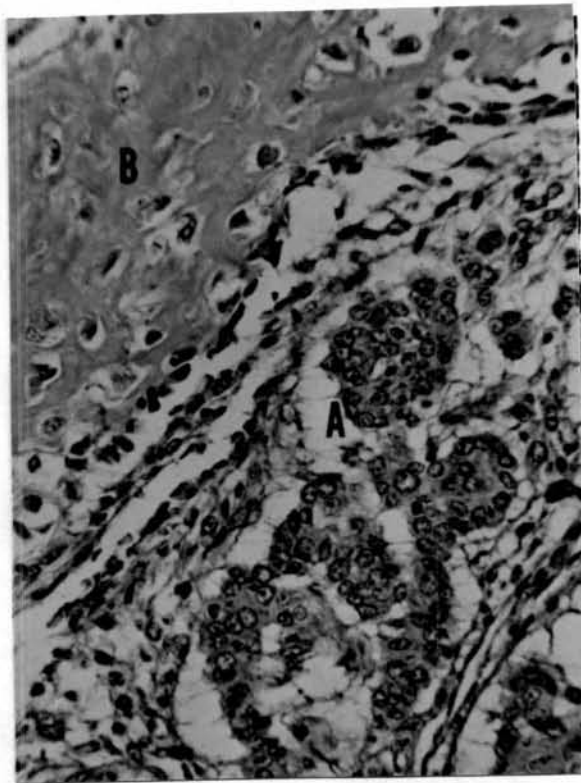
V. 4. Tumor Campuran Maligna

V. 4. 1. Gambaran makroskopis

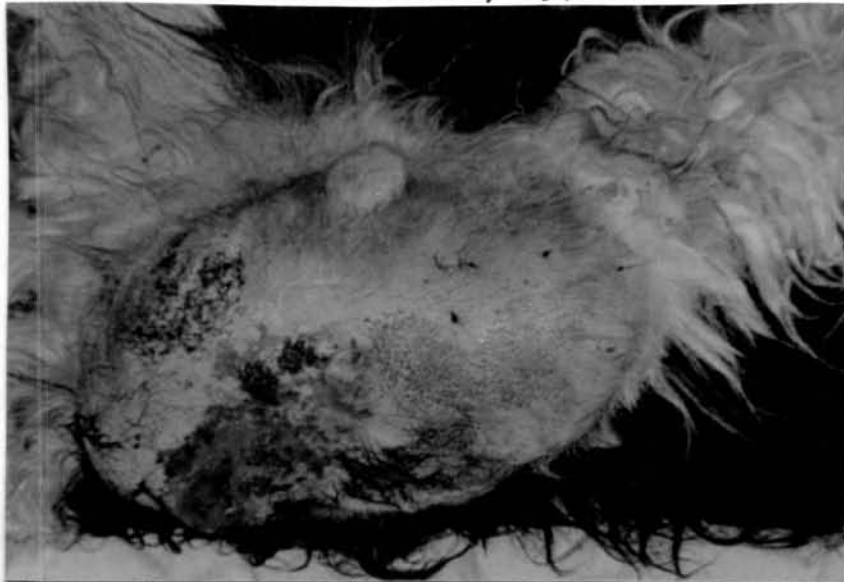Secara makroskopis, Tumor Campuran Maligna umumnya sulit dibedakan dari Tumor Campuran Benigna. Pertumbuhannya amat cepat dan dapat menjadi cukup besar dengan garis tengah lebih dari sepuluh cm. Tumor ini memiliki batas yang jelas, bila dipalpasi terasa keras, bisa didapatkan tulang atau tulang rawan, mempunyai lobuli dan berwarna putih atau abu-abu (Moulton, 1978).

V. 4. 2. Gambaran mikroskopis

Perubahan sarcomatous pada Tumor Campuran Maligna terjadi didalam komponen tulang atau tulang rawan dan akan memenuhi seluruh bagian kelenjar ambing atau bercampur dengan elemen-elemen epitel. Chondrosarcoma merupakan massa tulang rawan hyalin yang belum dewasa dan dikelilingi oleh chondroblast yang tidak berdiferensiasi. Osteosarcoma terdiri dari osteoblast yang berproliferasi, osteoclast dan trabecula-trabecula osteoid atau tulang yang bermineral. Pertumbuhan lebih dari mioepitel tersembunyi dibalik elemen-elemen Tumor Campuran lainnya (Bloom, 1954; Cotchin, 1958; Moulton, 1978).



Gambar 25. Tumor Campuran Maligna. A). Karsinoma.
 B). Tulang yang telah berdiferensiasi dengan baik.
 Sumber dari: J.E.Moulton, 1978.



Gambar 26. Tumor Campuran Maligna yang berasal dari Tumor
 Campuran Benigna yang menjadi ganas karena tidak
 diterapi. Tampak adanya ulcera, pembesaran tumor
 yang cepat dan infiltrasi pada jaringan dibawahnya.
 Sumber dari: D.E.Bostock and L.N.Owen, 1975.

B A B VI

T E R A P I D A N P R O G N O S A

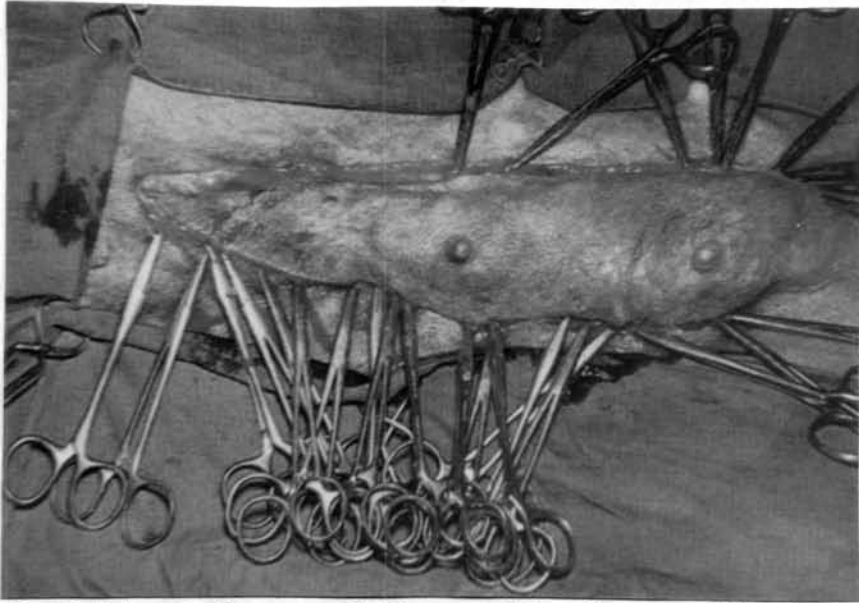
Menurut Wilkinson (1971), keberhasilan pengobatan terhadap tumor ambing belum dapat diketahui dengan pasti. Metode pengobatan dapat dibagi menjadi 5 kategori, yaitu:

1. Terapi operasi,
2. Terapi hormonal,
3. Terapi radiasi,
4. Terapi cytotoxic dan
5. Terapi imunologis.

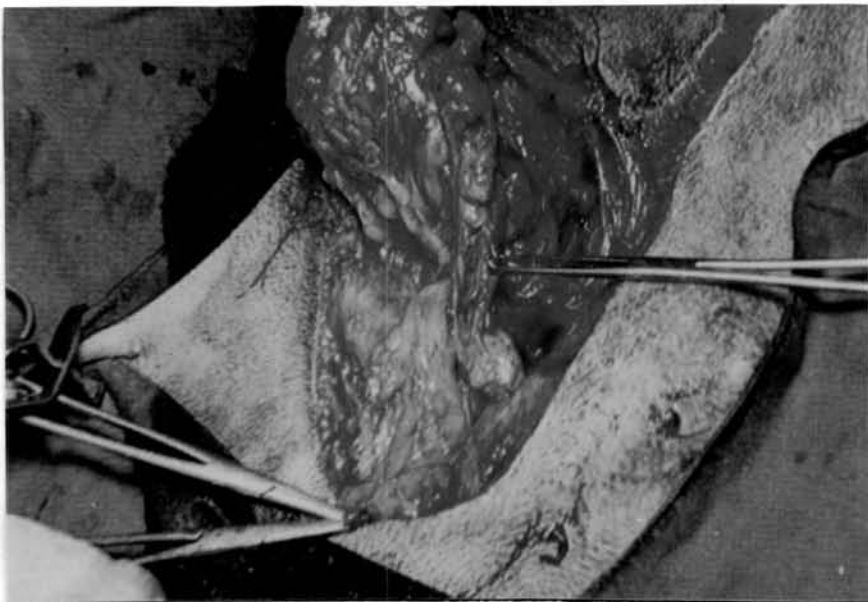
VI. 1. 1. Terapi operasi

Tidak diragukan lagi bahwa operasi tetap merupakan cara pengobatan utama untuk tumor ambing pada anjing. Sebelum dioperasi, hewan harus mengalami pemeriksaan klinis secara lengkap, terutama pemeriksaan radiografi dari thorax untuk mendeteksi kemungkinan adanya metastasis pada paru-paru. Tumor nampak berbentuk bulat padat, disebut deposit "cannon-ball", tetapi bisa pula terdapat menyebar diseluruh paru-paru sebagai bercak-bercak "carcinoid". Bila paru-paru telah ter-serang, maka hewan disarankan untuk di"euthanasia", walaupun kecepatan metastasisnya lambat. (Wilkinson, 1971; Owen, 1984).

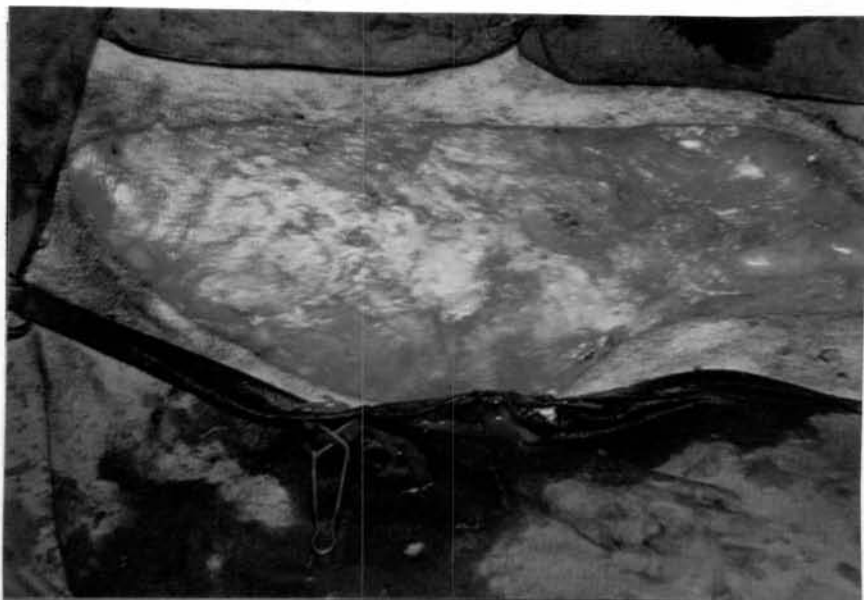Kelenjar ambing pada anjing ada lima pasang, yaitu: dua pasang kelenjar ambing torakal, dua pasang kelenjar ambing abdominal dan sepasang kelenjar ambing inguinal. Skema operasi tumor ambing pada anjing dapat disusun sebagai berikut:



Gambar 27. Mastektomi (pengambilan ambing) yang dilakukan terhadap kasus Adenokarsinoma Tubuler. Disini sedang dilakukan haemostasis. Sumber dari: D.E.Bostock and L.N.Owen, 1975.

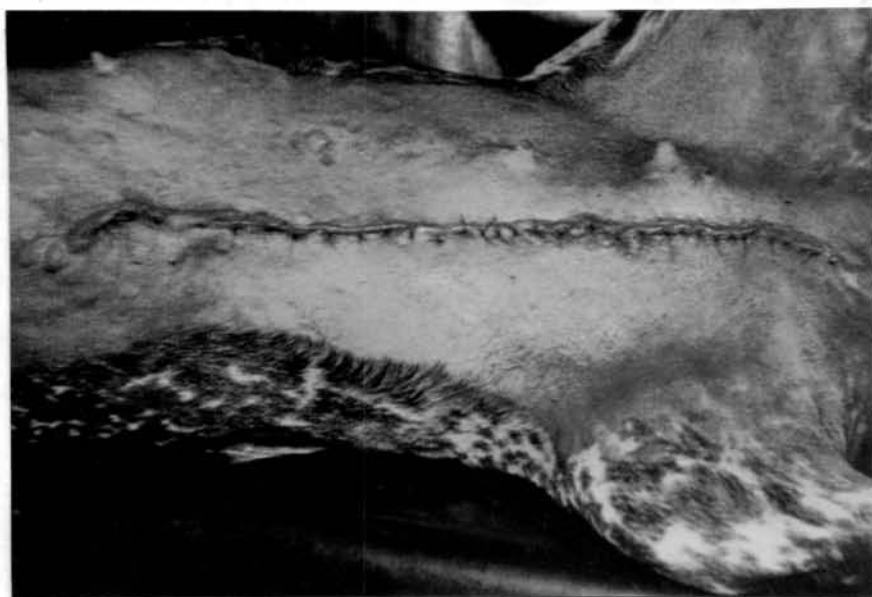

Gambar 28. Isolasi pembuluh darah utama yang disusul dengan ligasi. Sumber dari: D.E.Bostock and L.N.Owen, 1975.



Gambar 29. Mastektomi telah **dikerjakan** dengan sempurna.

Sumber dari: D.E.Bostock and L.N.Owen, 1975.



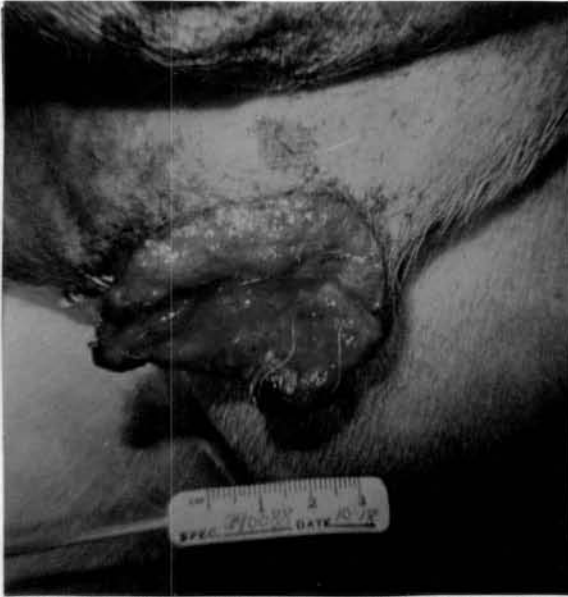Gambar 30. Luka mastektomi telah selesai dijahit.

Sumber dari: D.E.Bostock and L.N.Owen, 1975.

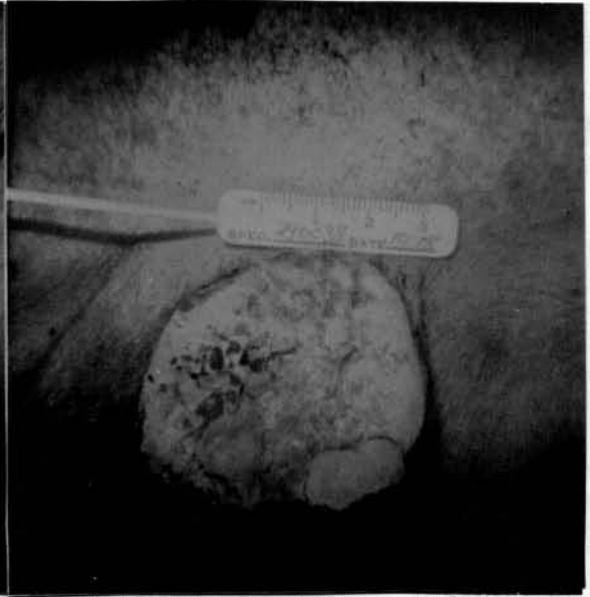Ambing terserang	Yang dioperasi
1	Ambing no.1 dan 2, limfonodus axillaris dan otot pectoralis superficialis.
2	Ambing no.1, 2 dan 3, limfonodus axillaris dan otot disekitarnya.
3	Ambing no.2, 3 dan 4, limfonodus inguinalis dan otot superficial. Bila memungkinkan, seluruh ambing dari sisi terserang diambil.
4	Ambing no.3, 4 dan 5, limfonodus inguinalis dan otot abdominalis superficialis.
5	Ambing no.5 dan 4, limfonodus inguinalis dan otot abdominalis superficialis.

(Wilkinson, 1971; Harvey, 1976; Hickmann, 1980).

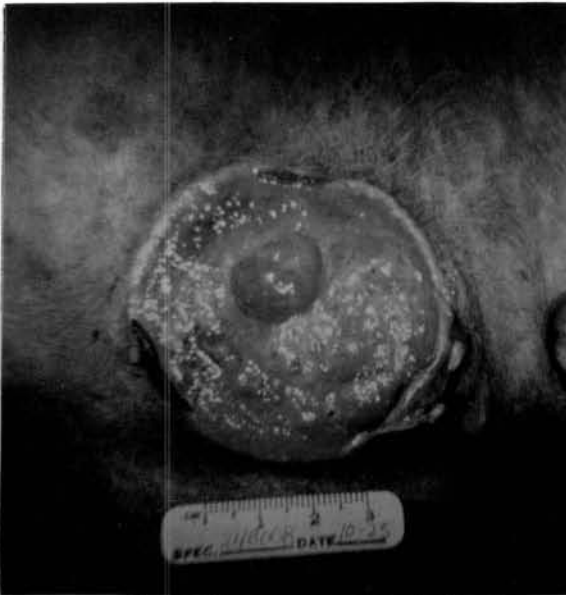
Dianjurkan untuk membuat irisan yang cukup luas disekitar ambing yang terserang dan mengangkat seluruh jaringan yang terserang termasuk sebagian jaringan sehat disekitarnya. Sebaiknya limfonodus regional diambil lebih dulu sebelum ambing yang terserang diiris. Pembuluh darah utama harus diikat lebih dahulu agar perdarahan dapat dicegah serta mengurangi resiko masuknya sel-sel tumor maligna ke dalam sirkulasi darah dan bermetastasis ke tempat yang lainnya. Beberapa ahli menganjurkan supaya luka diirigasi dengan cairan cytotoxic, misalnya "nitrogen mustard compound", tetapi cara ini mungkin bisa menghambat penyembuhan dan faedahnya masih diragukan (Wilkinson, 1971).



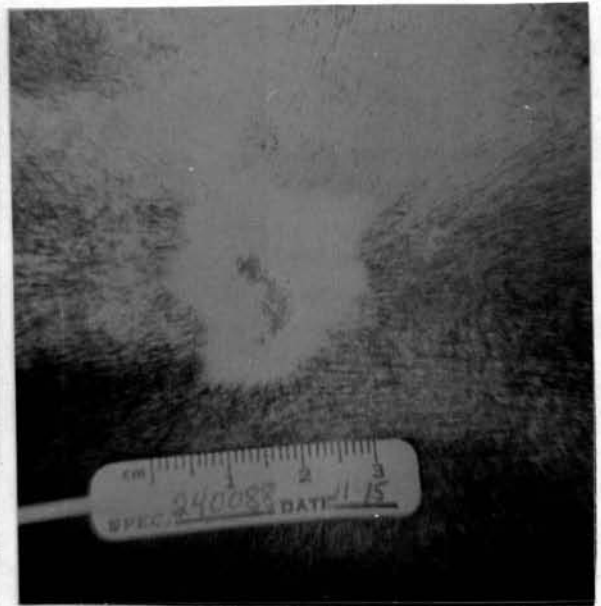
Gambar 31. Adenokarsinoma yang telah mengalami ulcera, pada anbing seekor anjing betina tua.



Gambar 32. Tumor sedang mengalami pembekuan.



Gambar 33. Seminggu setelah cryosurgery tampak adanya granulasi dan epitelisasi.



Gambar 34. Sebulan setelah cryosurgery, luka tumor telah sembuh dengan sempurna.

Sumber gambar 31 - 34 dari: R.S.Goldstein and P.W.Hess, 1976.

VI. 1. 2. Terapi "cryosurgery"

Cryosurgery hanya dapat digunakan untuk mengobati tumor ambing tertentu, yaitu: tumor ambing yang memiliki ulcera, tumor ambing yang sulit diambil dengan cara operasi, tumor ambing yang sering kambuh dan pada hewan penderita yang tidak mungkin dianestesi. Cryosurgery adalah suatu cara untuk memusnahkan jaringan abnormal dengan menggunakan suhu yang amat rendah secara lokal. Bahan pendingin yang paling murah dan mudah digunakan yaitu nitrogen cair. Pemberiannya dapat dengan kapas yang telah dicelupkan pada nitrogen cair lalu dioleskan pada tumor. Selain itu bisa juga dilakukan "spray" nitrogen cair pada tumor, sebelumnya daerah sekeliling tumor yang tidak ingin terkena "spray" harus ditutup dengan pembalut kasa, kapas atau "K-Y Jelly". Prinsip cryosurgery yaitu pembekuan jaringan abnormal secara cepat dan pencairannya secara perlahan-lahan, siklus pembekuan-pencairan ini dilakukan sebanyak dua atau tiga kali. Penyembuhan akan memakan waktu 3-6 minggu dan setelah itu akan terdapat bekas luka yang datar (Goldstein, 1976; Owen, 1984).

VI. 2. Terapi hormonal

Pengaruh hormonal nampaknya cukup penting untuk tumor ambing pada anjing. Beberapa ahli saling bertentangan pendapat mengenai kontrol hormon alami pada tumor ambing. Pendapat yang dikemukakan oleh Uberreiter (1968) mengatakan bahwa kehamilan menghambat pertumbuhan tumor ambing, sedangkan bunting semua akan merangsang pertumbuhan tumor ambing. Meier (1962) menyatakan bahwa kehamilan merupakan stimulan yang penting, karena estrus akan mengakibatkan meningkatnya ukuran tumor dan

pada masa metestrus akan terjadi regresi tumor. Terdapat kesepakatan tentang ovariectomi sebagai cara pengobatan tumor ambing. Beberapa tumor maligna tidak memberikan respon yang baik terhadap operasi atau pengobatan hormonal. Pengangkatan ovarium harus dilakukan pada masa anestrus atau hypertrophy kelenjar ambing. Anjing betina yang telah diangkat ovariumnya jarang terserang tumor (Wilkinson, 1971).

Hormon androgen dapat digunakan untuk terapi tumor ambing, terutama dalam bentuk testosterone propionat. Owen (1966) mengatakan bahwa penggunaan estrogen pada anjing betina merupakan kontra-indikasi karena mungkin akan dapat mempercepat pertumbuhan tumor. Suntikan androgen dapat diberikan sebanyak 5 sampai 6 kali dengan jarak pemberian 10 sampai 14 hari. St. John (1970) melaporkan penggunaan androgen dalam bentuk drostanolone propionat untuk terapi tumor ambing pada anjing, dengan dosis 100 mg per minggu. Pengobatan ini digunakan bila tumor tidak dapat dioperasi atau anjing betina memiliki resiko operasi yang buruk. Terbukti tumor berhenti berkembang dan ukurannya berkurang. Setelah operasi, penyembuhan lebih cepat dan hasilnya lebih memuaskan dibandingkan dengan yang tanpa pengobatan tersebut. Pendapat St. John ini dibantah oleh Brodey (1970) yang mengatakan bahwa laporan dari St. John tidak mempunyai diagnosa secara histologis. Dikatakan oleh Brodey bahwa kecepatan tumbuh tumor tertentu tidak dapat diperkirakan.

VI. 3. Terapi radiasi

Terapi ini jarang dilakukan dalam praktek veteriner seperti halnya untuk manusia, karena biayanya cukup mahal dan kurangnya operator yang terlatih. Terapi radiasi ini hasilnya kurang memuaskan, karena hanya lesi primer yang mengalami regresi, sedangkan pertambahan usia hewan penderita tidaklah terlalu banyak. Terapi radiasi mungkin bermanfaat bila dilakukan setelah operasi. Terapi radiasi pada anjing penderita tumor ambing tidak akan menyebabkan kesakitan. Satu-satunya efek samping pengobatan ini hanya berupa kehilangan bulu secara lokal. Dosis total terapi radiasi adalah 3000 - 4000 R yang harus dibagi menjadi dosis 300 - 350 R untuk setiap penyinaran dan diberikan tiga kali dalam satu minggu. Pancaran sinar X harus diarahkan pada pusat tumor dari beberapa arah di permukaan massa tumor (Wilkinson, 1971; Archibald, 1974; Owen, 1984). Untuk Karsinoma kambuhan dianjurkan terapi radiasi setelah operasi (Owen, 1966).

VI. 4. Terapi cytotoxic

Owen (1966) melaporkan pemakaian dosis tinggi dari agen alkil M.E.P.A. (N-3 (oxypentamethylene)N'N'' diethylphosphoramide), Thiotepa (Triethylene thiophosphoramide) yang dikombinasikan dengan testosterone pada kasus Adenokarsinoma yang sudah melanjut. Terapi ini menghasilkan regresi sebagian, tetapi bila pengobatan dihentikan maka ukuran tumor segera bertambah.

Apabila metastasis tumor ambing telah sampai ke paru-paru, maka terapi ini tidak akan berfungsi lagi.

Cyclophosphamide dilaporkan memberikan hasil yang cukup memuaskan untuk terapi tumor ambing. Efek sampingnya hanya berupa alopecia yang tidak abadi (Owen, 1984).

Jaringan tumor yang pecah akibat terapi cytotoxic, akan dapat menimbulkan keracunan, oleh karena itu dianjurkan untuk mengangkat massa tumor terlebih dahulu sebelum dilakukan terapi cytotoxic. Jumlah sel darah putih juga harus diperhatikan, karena terapi ini dapat mengakibatkan berkurangnya jumlah sel darah putih. Kontra indikasi untuk terapi cytotoxic adalah adanya penderitanya nephritis, bila timbul nephritis pada waktu terapi cytotoxic maka terapi ini harus dihentikan dulu dan terapi untuk nephritis harus diberikan sebagai gantinya (Wilkinson, 1971; Owen, 1984).

Dilaporkan oleh Riley (1982) tentang penggunaan terapi Cyclophosphamide, Methotrexate dan Vincristine selama dua siklus terapi, dapat menurunkan PCV darah, selain menyebabkan penurunan jumlah sel darah putih. Selama periode terapi, nitrogen urea darah akan meningkat dan terdapat proteinuria.

VI. 5. Terapi immunologis

Pada hewan penderita tumor ambing akan dapat ditemukan adanya antigen-tumor dan reaksi immunologis akan terjadi untuk melawan antigen ini. Reaksi immunologis ini akan dapat mempengaruhi keganasan suatu tumor. Respon kekebalan dari wanita penderita kanker busuh dada yang nonspesifik telah dicoba di - stimulasi dengan suntikan vaksin seperti Bacillus Calmette Guerin (B.C.G.), setelah pengambilan tumor. Secara teoritis metode ini baik, tetapi hasilnya masih memerlukan penelitian lebih lanjut (Wilkinson, 1971).

Kematian anjing penderita tumor ambing pada umumnya terjadi karena metastasis tumor yang menyebabkan gangguan dan kegagalan fungsi organ. Metastasis tumor ambing melalui pembuluh limfa dan pembuluh darah, tetapi lebih sering melalui pembuluh limfa. Tumor ambing pada kelenjar ambing posterior lebih sering menyebar ke paru-paru dan hati dibandingkan tumor pada kelenjar ambing anterior. Dyspnoea merupakan akibat metastasis pada paru-paru (Misdorp dan Hart, 1979).

Prognosa tumor ambing pada anjing dipengaruhi oleh beberapa faktor yaitu jenis, cara pertumbuhan, tingkat keganasan dan ukuran tumor; sedangkan lokalisasi, macam operasi, pertumbuhan tumor pada pembuluh limfa, limfonodus regional yang ter - serang dan penundaan terapi tidak mempengaruhi prognosa (Misdorp dan Hart, 1979).

Tumor Campuran Benigna mempunyai pertumbuhan yang lambat dan tidak terlalu membahayakan; meskipun demikian harus secepatnya dioperasi, karena pada akhirnya dapat berubah menjadi ganas. Prognosa tumor ini baik, bila operasi dilakukan sedini mungkin. Adenokarsinoma mempunyai prognosa yang jelek, oleh karena itu anjing penderita yang telah dioperasi dan mengalami tumor kambuhan atau metastasis, maka disarankan anjing itu di-"euthanasia" (Howell, 1970; Bostock dan Owen, 1975; Else dan Hannant, 1979).

Dari penelitian yang dilakukan selama 42 bulan setelah operasi tumor ambing pada anjing, diperoleh kesimpulan bahwa mortalitas terbesar terjadi pada tahun pertama. Operasi tumor ambing pada anjing muda mempunyai kemampuan hidup yang lebih besar dibandingkan dengan anjing penderita yang sudah tua (Schneider, 1969; Else dan Hannant, 1979).

Karsinoma dengan ukuran lebih dari 100 cm kubik pada saat dioperasi, mempunyai prognosa yang jelek dan 77% hewan penderita tumor jenis ini akan mati dalam waktu kurang lebih satu tahun setelah operasi. Karsinoma jenis padat dan yang tidak mempunyai pola kelenjar, prognosanya lebih jelek dibandingkan dengan Karsinoma jenis papilla (Owen dkk., 1975).

B A B VII

R I N G K A S A N

Tumor ambing pada anjing dapat ditemukan diseluruh dunia dan tidak dipengaruhi oleh perbedaan geografis (Moulton, 1978). Penyakit tumor ambing cukup sering menyerang anjing dan kejadiannya menduduki urutan kedua setelah tumor pada kulit. Dikatakan oleh Bloom (1954) bahwa 25-35% dari tumor yang terdapat pada anjing betina adalah tumor ambing. Diantara hewan domestik, tumor ambing paling sering menyerang anjing. Ovariektomi sebelum estrus pertama akan dapat mengurangi terjadinya tumor ambing pada anjing betina (Bojrab, 1975; Siegmund, 1979).

Anjing betina dewasa atau yang lebih tua sering terserang tumor ambing, sehingga pada anjing berumur 6 tahun sering disebut sebagai "titik awal usia kanker" (Bloom, 1954; Hickmann, 1980). Jenis tumor ambing yang paling banyak menyerang anjing adalah Tumor Campuran Benigna dan tumor ini dapat berubah menjadi ganas bila tidak segera diterapi (Bostock dan Owen, 1975; Siegmund, 1979; Archibald, 1974). Semua jenis anjing termasuk anjing campuran bisa diserang tumor ambing (Archibald, 1974; Priester, 1979).

Delapan puluh persen kejadian tumor ambing terdapat pada kelenjar ambing inguinal dan kelenjar ambing abdominal yang paling caudal, sedangkan kelenjar ambing lainnya jarang terserang dan kelenjar ambing torakal yang cranial paling jarang diserang (Bostock dan Owen, 1975).

Kerugian yang timbul akibat penyakit tumor ambing adalah semakin berkurangnya umur anjing penderita. Dengan bertambahnya ilmu pengetahuan mengenai penyakit tumor ambing, telah dapat dilakukan pengobatan yang bisa memperpanjang usia hewan penderita tumor ambing (Hardy, 1976).

Klasifikasi tumor ambing didasarkan atas perubahan histopatologis yang paling menonjol yaitu Tumor Ambing Benigna yang terdiri atas Adenoma dan Tumor Campuran Benigna, serta Tumor Ambing Maligna yang terdiri atas Karsinoma, Tumor Campuran Maligna dan Mioepitelioma Maligna (Cotchin, 1958; Moulton, 1978).

Penyebab tumor ambing pada anjing belum diketahui secara pasti, tetapi ada beberapa faktor etiologi yang merupakan predisposisi dari tumor ambing, yaitu: umur, ovariektomi, reproduksi dan hormonal (Anderson dan Jarrett, 1966; Mulligan, 1975; Mitchell, 1974; Hardy, 1976; Priester, 1979; Siegmund, 1979).

Tumor ambing dapat diterapi dengan beberapa cara yaitu: operasi, cryosurgery, radiasi, cytotoxic serta tindakan pencegahan berupa terapi imunologis dan hormonal (Wilkinson, 1971; Goldstein, 1976; Harvey, 1976; Hickmann, 1980; Riley, 1982; Owen, 1984). Kematian anjing penderita tumor ambing pada umumnya terjadi karena metastasis tumor yang menyebabkan gangguan dan kegagalan fungsi organ. Metastasis tumor ambing melalui pembuluh limfa dan pembuluh darah. Dyspnoea merupakan akibat metastasis pada paru-paru (Misdorp dan Hart, 1979).

DAFTAR PUSTAKA

- Anderson, L.J. and W.F.Jarrett. 1966. Mammary Neoplasia in the Dog and Cat. Clinico-Pathological Aspects of Mammary Tumours in the Dog and Cat (II). J. Small Anim. Pract. 7 : 697-701.
- Archibald, J. 1974. Canine Surgery. Second Archibald Edition. American Veterinary Publications Inc. Drawer KK, St.Barbara, California. 124-129.
- Bloom, F. 1954. Pathology of the Dog and Cat. American Veterinary Publication. Evanston, Illinois. 416-444.
- Bojrab, M.J. 1975 Current Techniques in Small Animal Surgery. Lea and Febiger. Philadelphia. 269-272.
- Bostock, D.E. and L.N.Owen. 1975. A Colour Atlas of Neoplasia in the Cat, Dog and Horse. Wolfe Medical Publications Ltd. London, U.K. 54-61.
- Cotchin, E. 1958. Mammary Neoplasms of the Bitch. J. Comp. Path. 68 : 1-19.
- Dorn, C.R.; D.O.N.Taylor; R.Schneider; H.H.Hibbard and M.R.Klauber. 1968. Survey of Animal Neoplasms in Alameda and Contra Costa Counties, California. Cancer Morbidity in Dogs and Cats from Alameda County (II). J. Nat. Cancer Inst. 40 : 307-318.
- Dorn, C.R. 1976. Epidemiology of Canine and Feline Tumors. J. Am. Anim. Hosp. Ass. 12. 3 : 307-312.
- Else, R.W. and D.Hannant. 1979. Some Epidemiological Aspects of Mammary Neoplasia in the Bitch. Vet. Rec. 104 : 296-303.
- Fidler, I.J.; D.A.Abt and R.S.Brodey. 1967. The Biological Behavior of Canine Mammary Neoplasms. J.A.V.M.A. 151. 10. : 1311-1318.

- Fidler, I.J. 1976. General Concepts of Tumor Metastasis in the Dog and Cat. *J. of the Am. Anim. Hosp. Ass.* 12. 3. : 374-380.
- Fowler, E.H.; G.P.Wilson and A.Koestner. 1974. Biologic Behavior of Canine Mammary Neoplasms Based on a Histogenetic Classification. *Vet. Path.* 11 : 212-229.
- Goldstein, R.S. and P.W.Hess. 1976. Cryosurgery of Canine and Feline Tumors. *J. of the Am. Anim. Hosp. Ass.* 12. 3. : 340-349.
- Hardy, W.D. 1976. General Concepts of Canine and Feline Tumors. *J. of the Am. Anim. Hosp. Ass.* 12.3 : 295-305.
- Hardy, W.D. 1976. The Etiology of Canine and Feline Tumors. *J. of the Am. Anim. Hosp. Ass.* 12. 3 : 313-331.
- Harvey, H.J. 1976. General Principles of Veterinary Oncologic Surgery. *J. of the Am. Anim. Hosp. Ass.* 12. 3 : 335-339.
- Hickmann, J. and B.G.Walker. 1980. An Atlas of Veterinary Surgery. 2nd Ed. John Wright and Sons Ltd. Bristol. 103-104.
- Howell, J.M; J.Ishmael; J.Tandy and I.B.Hughes. 1970. A 6 year Survey of Tumours of Dogs and Cats Removed Surgically in Private Practice. *J.Small Anim. Pract.* 11 : 793-800.
- Jubb, K.V.F.; Peter C.Kennedy. 1970. Pathology of Domestic Animals. 2nd Ed. Vol.1. Academic Press, New York, USA : 569-573.
- Miller, M.E. 1964. Anatomy of the Dog. W.B.Saunders Company. Philadelphia. Pa. : 798-803.
- Misdorp, W.; E.Cotchin; J.F.Hampe; A.G.Jabara and J.von Sander - sleben. 1972. Canine Malignant Mammary Tumours. Adenocarcinomas, Solid Carcinomas and Spindle Cell Carcinomas (II). *Vet. Path.* 9 : 447-470.

- Misdorp, W. and A.A.M.Hart. 1979. Canine Mammary Cancer. Prognosis (I). J. Small Anim. Pract. 20 : 385-394.
- Misdorp, W. and A.A.M.Hart. 1979. Canine Mammary Cancer. Therapy and Causes of Death (II). J. Small Anim. Pract. 20 : 395-403.
- Mitchell, L.; F.A. de la Iglesia; M.S.Wenkoff; A.A. van Dreumel and G.Lumb. 1974. Mammary Tumors in Dogs: Survey of Clinical and Pathological Characteristics. Can. Vet. J. 15. 5 : 131-137.
- Moulton, J.E. 1978. Tumors in Domestic Animals. 2nd Ed. University of California Press. Berkeley, C.A. : 346-368.
- Mulligan, R.M. 1975. Mammary Cancer in the Dog : A Study of 120 Cases. Am. J. Vet. Res. 36. 9 : 1391-1396.
- Owen, L.N. 1966. Prognosis and Treatment of Mammary Tumour in the Bitch. J. Small Anim. Pract. 7 : 703-710.
- Owen, L.N.; D.E.Bostock; G.R.Betton; D.E.Onions; J.Holmes; A.Yoxall and N.Gorman. 1975. The Role of Spontaneous Canine Tumours in the Evaluation of the Aetiology and Therapy of Human Cancer. J. Small Anim. Pract. 16 : 155-162.
- Owen, L.N. 1984. Neoplasms in Older Dogs with Particular Reference to Management (I). British Vet. J. 140. 2 : 159 - 167.
- Pearson, H. 1973. The Complications of Ovariohysterectomy in the Bitch. J. Small Anim. Pract. 14 : 257-266.
- Priester, W.A. 1979. Occurrence of Mammary Neoplasms in Bitches in relation to Breed, Age, Tumour Type and Geographical Region from which Reported. J. Small Anim. Pract. 20 : 1-10.

- Riley, J.H. and M.G. I.Riley. 1982. Metastatic Mammary Carcinoma Treated with Cytotoxic Drugs. Vet. Rec. 111 : 8-11.
- Schneider, R.; C.R.Dorn and D.O.N.Taylor. 1969. Factors Influencing Canine Mammary Cancer Development and Postsurgical Survival. J. Nat. Cancer Inst. 43 : 1249-1261.
- Siegmund, O.H. 1979. The Merck Veterinary Manual. 5th Ed. Merck and Co. Inc. Rahway, N.J. : 623-624.
- Silver, I.A. 1966. Symposium on Mammary Neoplasia in the Dog and Cat. The Anatomy of the Mammary Gland of the Dog and Cat (I). J. Small Anim. Pract. 7 : 689-695.
- Smith, A.H.; T.C.Jones and R.D.Hunt. 1972. Veterinary Pathology. 4th Ed. Lea and Febiger. Philadelphia, Pa. : 244-248.
- Thomson, R.G. 1978. General Veterinary Pathology. W.B. Saunders Company. Philadelphia, Pa. : 359.
- Wilkinson, G.T. 1971. The Treatment of Mammary Tumours in the Bitch and a Comparison with the Cat. Vet. Rec. 89 : 13-16.