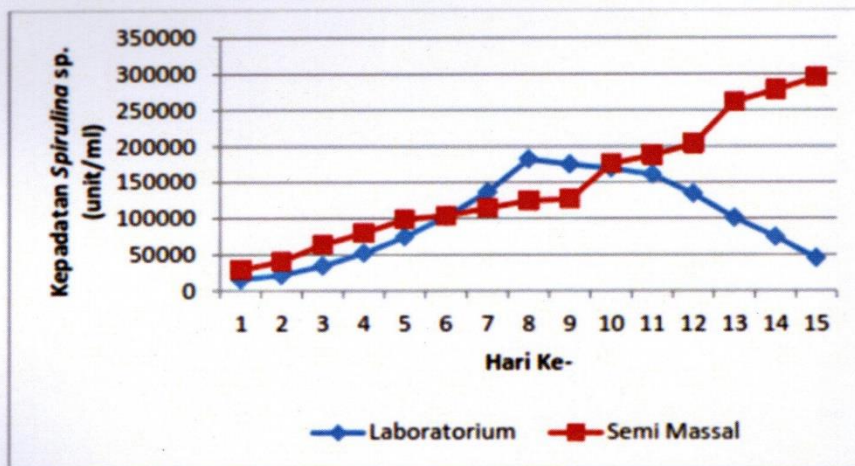
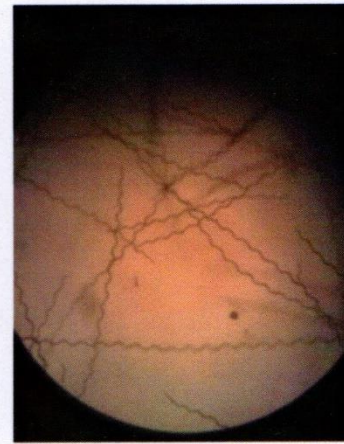
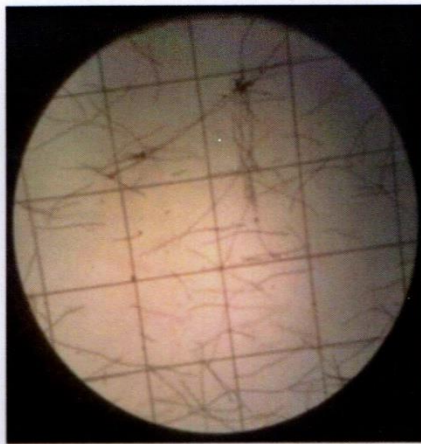


# JURNAL ILMIAH PERIKANAN DAN KELAUTAN

## SCIENTIFIC JOURNAL OF FISHERIES AND MARINE



**DAFTAR ISI**

Perubahan Histopatologi Jaringan Kulit Ikan Komet ( <i>Carassius Auratus Auratus</i> ) Akibat Infestasi <i>Argulus Japonicus</i>	<b>1-7</b>
Histopathological Change of Comet Fish ( <i>Carassius auratus auratus</i> ) Skin Tissues Caused <i>Argulus japonicus</i>	
<b>Renita Efa Ratna Sari, Wahyu Tjahjaningsih, dan Kismiyati</b>	
Isolasi dan Karakterisasi Bakteri Proteolitik yang Berasosiasi dengan Lamun <i>Enhalus acoroides</i> di Pantai Bama, Taman Nasional Baluran, Situbondo, Jawa Timur	<b>8-14</b>
Isolation and Characterization Proteolytic Bacteria which is Associated with Sea Grass ( <i>Enhalus acoroides</i> ) in Bama Beach, Baluran National Park, Situbondo, East Java.	
<b>Rachmat Rizaldi, Woro Hastuti Setyantini, dan Sudarno</b>	
Analisis Nilai Tambah Olahan Ikan Peperek ( <i>Leiognathus Equulus</i> ) Menjadi Ikan Peperek <i>Crispy</i> Menggunakan Metode <i>Value Engineering</i>	<b>15-25</b>
Value Added Analysis Of Peperek Fish ( <i>Leiognathus Equulus</i> ) Being Peperek <i>Crispy</i> Fish Using Value Engineering Method	
<b>Mardiana Rosita, Khoirul Hidayat, Iffan Maflahah</b>	
Studi Pertumbuhan Populasi <i>Spirulina</i> Sp Pada Skala Kultur Yang Berbeda	<b>26-33</b>
Study of <i>Spirulina</i> Sp Population Growth in The Different Culture Scale	
<b>Nanik Retno Buwono, Raden Qonitah Nurhasanah</b>	
Pengaruh Penambahan <i>Beeswax</i> Sebagai <i>Plasticizer</i> Terhadap Karakteristik Fisik <i>Edible Film</i> Kitosan	<b>34-39</b>
The Effect of Using <i>Beeswax</i> As <i>Plasticizer</i> Against Physical Characteristics of Chitosan <i>Edible Film</i>	
<b>Sabrina Dhimas Putri Nabila, Rahayu Kusdarwati, dan Agustono</b>	
Uji Proximat Daging Ikan Lele yang Dibudidayakan dengan Perbedaan Manajemen Kualitas Air dan Pakan	<b>40-45</b>
Test Proximat Meat Catfish Cultivated with Differences Water and Feed Quality Management	
<b>Arif Bimantara</b>	
Komunitas Fitoplankton Pada Sistem Budidaya Intensif Udang Vaname. <i>Litopenaeus vannamei</i> di Probolinggo, Jawa Timur	<b>46-53</b>

Phytoplankton Community at Intensive Cultivation System of White Shrimp, *Litopenaeus vannamei* in Probolinggo, East Java

**Nasrullah Bai Arifin, Muhammad Fakhri, Ating Yuniarti, dan Anik Martinah Hariati**

Potensi Bakteri *Lactococcus* sp. dan *Lactobacillus* sp. untuk Peningkatan Kualitas Limbah Kulit Kacang Sebagai Alternatif Bahan Pakan

54-58

Potential of *Lactococcus* sp. and *Lactobacillus* sp. Bacteria for Quality Improvement of peanut peel waste as Alternative Feed Ingredients


**Widya Paramita Lokapirnasari, Oky Setyo Widodo, Emy Koestanti S**

Identifikasi dan Prevalensi Cacing Endoparasit pada Saluran Pencernaan Kakap Merah (*Lutjanus argentimaculatus*) di Keramba Jaring Apung Balai Besar Perikanan Budidaya Laut, Lampung

59-64

Identification And Prevalence of Endoparasite Worms in The Gastrointestinal Tract of Red Snapper (*Lutjanus argentimaculatus*) In Floating Net The Centre Of Mariculture, Lampung

**Diah Ayu Puspitarini, Sri Subekti, Kismiyati**



# JIPK

## JURNAL ILMIAH PERIKANAN DAN KELAUTAN

### Research Article

## Identifikasi dan Prevalensi Cacing Endoparasit pada Saluran Pencernaan Kakap Merah (*Lutjanus argentimaculatus*) di Keramba Jaring Apung Balai Besar Perikanan Budidaya Laut, Lampung

## Identification and Prevalence of Endoparasite Worms in The Gastrointestinal Tract of Red Snapper (*Lutjanus argentimaculatus*) in Floating Net The Centre of Mariculture, Lampung.

Diah Ayu Puspitarini<sup>1</sup>, Sri Subekti<sup>2\*</sup>, dan Kismiyati<sup>3</sup>.

<sup>1</sup>Budidaya Perairan, Fakultas Perikanan dan Kelautan Universitas Airlangga, Surabaya 60115

<sup>2</sup>Departemen Kelautan, Fakultas Perikanan dan Kelautan Universitas Airlangga, Surabaya 60115

<sup>3</sup>Departemen Manajemen Kesehatan Ikan dan Budidaya Perairan, Fakultas Perikanan dan Kelautan Universitas Airlangga, Surabaya 60115

### ARTICLE INFO

Received: March 12, 2018

Accepted: April 30, 2018

\*) Corresponding author:

E-mail: [sri.subekti@fpk.unair.ac.id](mailto:sri.subekti@fpk.unair.ac.id)

#### Kata Kunci:

Identifikasi, Prevalensi, *Lutjanus argetimaculatus*, *Anisakis physeteris*, *Cucullanus heterochrous*.

#### Keywords:

Identification, Prevalence, *Lutjanus argetimaculatus*, *Anisakis physeteris*, *Cucullanus heterochrous*

### Abstrak

Penelitian ini bertujuan untuk mengetahui jenis dan tingkat prevalensi cacing endoparasit pada saluran pencernaan kakap merah (*Lutjanus argentimaculatus*) di Keramba Jaring Apung Balai Besar Perikanan Budidaya Laut Lampung. Metode yang digunakan dalam penelitian ini adalah metode survey. Pengambilan sampel sebanyak 30 ekor ikan yang berukuran 20-35 cm menggunakan metode *purposive sampling*. Organ yang diamati lambung dan usus, kemudian dilakukan identifikasi dan penghitungan prevalensi. Hasil dari penelitian ini menunjukkan jenis cacing endoparasit yang menginfeksi saluran pencernaan kakap merah (*Lutjanus argentimaculatus*) di Keramba Jaring Apung Balai Besar Perikanan Budidaya Laut Lampung adalah larva stadium tiga *Anisakis physeteris* (*Anisakis* tipe II) dan *Cucullanus heterochrous*. Prevalensi kakap merah yang terinfeksi endoparasit adalah 10%, terdiri dari *Anisakis physeteris* (*Anisakis* tipe II) sebesar 7% dan *Cucullanus heterochrous* sebesar 3%.

### Abstract

The purpose of the research is to know kinds and prevalence of endoparasites worm gastrointestinal red snapper (*Lutjanus argentimaculatus*) in floating net cages the Centre of Mariculture Lampung. The metode of the research is survey method. The sample that used is 30 fishes that size 20-35 cm used *purposive sampling* method. The organ that getting examination is intestine and stomach, after that do identification and counting of prevalence. The result showed kinds of endoparasite worms that infected is stage three larvae of *Anisakis physeteris* (*Anisakis* type II) and *Cucullanus heterochrous*. The prevalence of endoparasites in red snapper is 10% that consist from on *Anisakis physeteris* (*Anisakis* type II) 7% and *Cucullanus heterochrous* 3%.

*Cite this as:* Diah, A. P., Sri, S., & Kismiyati. (2018). Identifikasi dan Prevalensi Cacing Endoparasit pada Saluran Pencernaan Kakap Merah (*Lutjanus argentimaculatus*) di Keramba Jaring Apung Balai Besar Perikanan Budidaya Laut, Lampung. *Jurnal Ilmiah Perikanan dan Kelautan*, 10(1):59-64. <http://doi.org/10.20473/jipk.v10i1.8549>

## 1. Pendahuluan

Ikan kakap merah (*Lutjanus argentimaculatus*) atau disebut juga *snapper red* adalah komoditi ikan karang paling banyak dieksploitasi dan salah satu jenis ikan yang memiliki harga jual relatif mahal dibandingkan dengan jenis ikan karang lainnya. Menurut Kementerian Kelautan dan Perikanan (2013), sejak tahun 2009 Indonesia telah menjadi produsen perikanan budidaya terbesar kedua di dunia, setelah negara China. Produksi perikanan budidaya secara nasional pada tahun 2012 adalah sebesar 9.675.553 ton. Produksi ikan kakap menempati posisi keempat setelah rumput laut, udang dan kerapu yaitu sebesar 6.198 ton. Kenaikan rata-rata produksi ikan kakap pada tahun 2009-2012 adalah sebesar 11,43%.

Menurut Siagian, (2010) budidaya ikan dengan sistem KJA perlu dikembangkan sesuai dengan fungsi dan kondisi perairan untuk mendapatkan pertumbuhan ikan yang baik (produksi yang optimal). Akan tetapi, pada kegiatan budidaya ikan di KJA sering ditemukan beberapa permasalahan, salah satunya adalah penyakit parasiter.

Endoparasit adalah parasit yang hidup pada organ dalam inang maupun pada rongga tubuh inang. Endoparasit dapat ditemukan dalam otot, organ, dan lapisan membran rongga dari organisme inang. Endoparasit terdiri dari kelompok spesies trematoda, cestoda, nematoda, dan protozoa. Menurut Uga *et al.* (1996), infeksi parasit dapat menghambat pertumbuhan inang definitif disebabkan adanya persaingan makanan antara parasit dan inang definitif.

Adanya endoparasit pada tubuh ikan dapat menurunkan tingkat konsumsi ikan dikarenakan beberapa spesies endoparasit bersifat *zoonosis* sehingga menimbulkan kekhawatiran pada masyarakat untuk mengkonsumsinya (Abo-Esa, 2007).

Menurut (Grabda, 1991) endoparasit dari famili Anisakidae dapat menyebabkan Anisakiasis pada manusia. Anisakiasis pada manusia dapat menimbulkan inflamasi, perdarahan dan pembengkakan pada usus. Cacing famili Anisakidae ini banyak ditemukan pada usus ikan laut dan dapat menyerang manusia jika mengonsumsi ikan yang terinfeksi kurang masak atau mentah.

## 2. Materi dan Metode

### 2.1 Sampel Penelitian

Pengambilan sampel dilakukan dengan *purposive sampling*. Sampel yang digunakan adalah ikan kakap merah berukuran 20-35 cm sebanyak 30 ekor yaitu 20% dari total ikan kakap merah yang dipelihara. Sampel ikan kakap merah dimasukkan ke dalam bak yang telah berisi air kemudian dibawa ke laboratorium untuk selanjutnya dilakukan pembedahan dan pemeriksaan.

### 2.2 Pemeriksaan Cacing Endoparasit

Ikan yang berada dalam bak diambil dan diletakkan di nampan, dimatikan lalu kemudian dibedah dan diambil saluran pencernaannya. Pemeriksaan endoparasit dilakukan secara natif. Saluran pencernaan diperiksa langsung dan juga dilakukan *scrapping* pada usus dan lambung, kemudian diamati di bawah mikroskop dengan perbesaran 100x dan 400x.

### 2.3 Pewarnaan Cacing Endoparasit

Pewarnaan cacing endoparasit dilakukan dengan metode *Semichoen-acetic carmine*. (Khulmann, 2006)

### 2.4 Identifikasi Endoparasit

Identifikasi cacing endoparasit dilakukan setelah pewarnaan. Pengamatan dilakukan di bawah mikroskop dengan perbesaran 40x dan 100x, kemudian dilakukan penggambaran spesimen cacing endoparasit dengan menggunakan mikroskop binokuler yang dilengkapi kamera Lucida perbesaran 100x dan 400x. Kunci identifikasi endoparasit yang digunakan dalam penelitian ini yaitu Oshima (1972), Grabda (1991), (Justine *et al.*, 2010), Kleinertz *et al.* (2014), Chen dan Shih (2015).

### 2.5 Prevalensi Endoparasit

Prevalensi infeksi endoparasit menurut dapat dihitung dengan rumus sebagai berikut :

$$\text{Prevalensi} = \frac{\text{Jumlah ikan yang terinfeksi parasite}}{\text{Jumlah total ikan yang yang diperiksa}}$$

## 3. Hasil dan Pembahasan

Hasil pemeriksaan saluran pencernaan dari 30 ekor sampel ikan kakap merah (*Lutjanus argentimaculatus*) yang diambil dari Keramba Jaring Apung Balai Besar Perikanan Budidaya Laut, Lampung ditemukan larva cacing *Anisakis physeteris* (larva *Anisakis* tipe II) dan *Cucullanus heterochrous* pada stadium

tiga yang menempel pada bagian luar

### 3.1 *Anisakis physeteris*

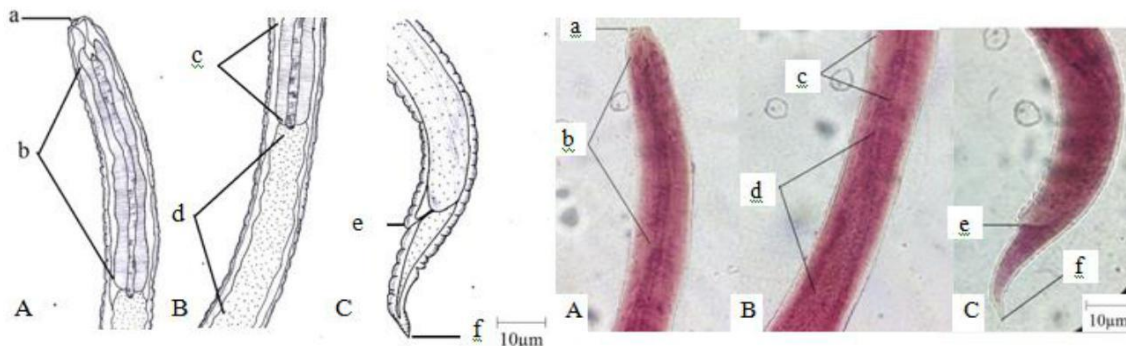
Pada penelitian ini ditemukan cacing *Anisakis physeteris* larva stadium tiga. Larva *Anisakis* yang ditemukan pada penelitian ini tidak memiliki mucron pada ujung posterior tubuhnya sehingga dimasukkan ke dalam larva

Ventrikulus terletak diantara esophagus dan intestin. *A. physeteris* yang ditemukan berukuran panjang 4,125 mm dan lebar 0,25

permukaan dinding usus.

*Anisakis* tipe II yang merupakan bentuk larva dari *Anisakis physeteris*. Secara morfologi *A. physeteris* dapat dibedakan dengan spesies lain berdasarkan adanya ukuran ventrikulus dan tidak adanya mucron pada posterior.

0,75 mm dan 0,25 *A. physeteris* ditemukan menempel bagian bagian luar permukaan dinding usus. Morfologi *A. Physeteris* dapat



**Gambar 1.** Larva stadium tiga *Anisakis physeteris* (*Anisakis* tipe II).

Keterangan: A. bagian anterior, B. bagian pertengahan tubuh, C. bagian posterior; a. boring tooth, b,c. esophagus, d ventrikulus e. anal, f. ekor

mm. Panjang esophagus dan ventrikulus adalah

### 3.2 *Cucullanus heterochrous*

*Cucullanus heterochrous* yang ditemukan pada penelitian ini masih berbentuk larva stadium tiga, memiliki tubuh pipih panjang, mulut terlihat jelas, bagian ujung anterior tidak tampak gigi khitin (*larval tooth*), di bagian tubuh terlihat kutikula tipis yang

Berdasarkan hasil pemeriksaan saluran pencernaan ikan kakap merah, telah diidentifikasi dua spesies cacing endoparasit yang menginfeksi ikan kakap merah di Keramba Jaring Apung Balai Besar Perikanan Budidaya Laut, Lampung yaitu larva stadium tiga *Anisakis physeteris* (larva *Anisakis* tipe II) dan *Cucullanus heterochrous* berdasarkan morfologinya. Menurut Grabda (1991) cacing

Kagei (1969) menyebutkan bahwa *Anisakis* larva stadium dua yang telah menetas dari telur menginfeksi crustacea kecil yang kemudian termakan oleh ikan sebagai inang perantara kedua dan berkembang menjadi larva stadium tiga pada tubuh ikan. Larva *Anisakis* yang ditemukan pada penelitian ini tidak memiliki mucron pada ujung posterior

Larva *Anisakis* tipe I memiliki mucron, boring tooth dan ventriculus sedangkan larva *Anisakis* tipe hanya memiliki boring tooth dan

dilihat pada Gambar 1.

melintang dan memiliki esophagus serta saluran pencernaan yang panjang. Larva *C. heterochrous* yang ditemukan memiliki panjang 4,375 mm dan lebar 0,2 mm. Morfologi *Cucullanus heterochrous* dapat dilihat pada Gambar 2.

*Anisakis physeteris* termasuk dalam kelas Nematoda, ordo Ascaridida, famili Anisakidae dan genus *Anisakis*. Spesies *Anisakis physeteris* yang ditemukan pada penelitian ini berupa larva stadium tiga. Hal ini sesuai dengan Muttaqin dan Abdulgani (2013) yang menemukan cacing *Anisakis* larva stadium III pada ikan kakap merah di Tempat Pelelangan Ikan (TPI) Brondong, Lamongan.

tubuhnya sehingga dimasukkan ke dalam larva *Anisakis* tipe II yang merupakan bentuk larva dari *Anisakis physeteris*. *Anisakis* memiliki tubuh bulat panjang berwarna putih transparan, pada salah satu ujung posterior terdapat ventrikulus yang berwarna putih. Larva *Anisakis* dibagi menjadi dua tipe, yaitu larva *Anisakis* tipe I dan tipe II.

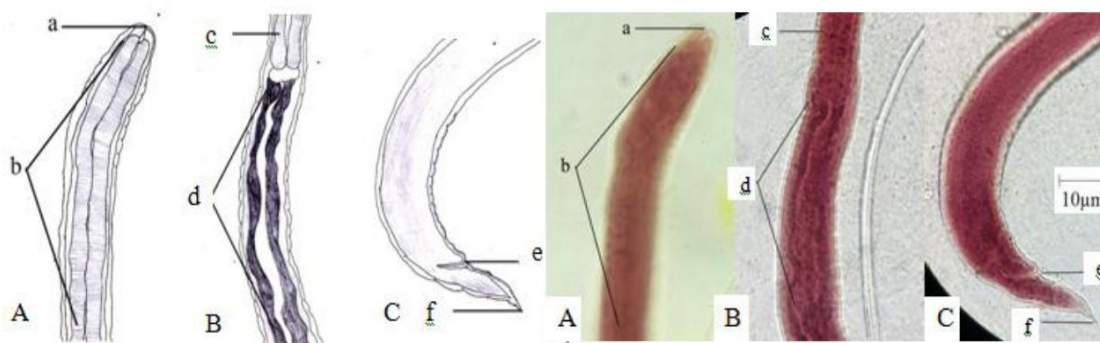
*ventriculus*, tidak memiliki mucron pada ujung ekornya. Hal ini sesuai dengan Kagei (1967) yang melaporkan bahwa *A. physeteris*

menginfeksi ikan pada perairan Pasifik memiliki karakteristik yang sama dengan larva *Anisakis* tipe II yang ditemukan pada juvenil yaitu memiliki ventrikulus yang pendek dan ekor yang panjang tanpa terlihat adanya mukron. Oshima (1972) menyebutkan bahwa larva *Anisakis* tipe II merupakan bentuk larva dari *A. physeteris*.

Larva *A. physeteris* yang ditemukan pada saluran pencernaan ikan kakap merah memiliki total panjang 4,125 mm dan lebar 0,25 mm, esophagus dan ventrikulus memiliki panjang 0,75 mm dan 0,25 mm. Abdou (2005) juga menemukan larva *Anisakis* pada usus ikan sebagai inang dengan panjang 3-5 mm, demikian pula penelitian yang dilakukan oleh Velasquez (1968) yang menemukan larva *Anisakis* di rongga tubuh dan organ reproduksi pada 12 dari 47 spesies ikan yang dijual di pasar Manila, dengan total panjang tubuh

panjang 4-16 mm. Larva *A. physeteris* memiliki bentuk tubuh silindris memanjang, yang dilapisi kutikula, *booring tooth* (*larval tooth*), esophagus, ventrikulus dan *intestine*. *Booring tooth* terletak pada bagian ujung anterior tubuh, sedangkan ventrikulus berada diantara esophagus dan *intestine*. Hal ini sesuai dengan Rocka (2004) yang menyatakan bahwa larva stadium tiga dari *A. physeteris* memiliki karakteristik sebagai berikut: Cacing berukuran kecil, panjang dan silindris. Saluran pencernaan terdiri dari esophagus, ventrikulus dan *intestine*. Kutikula terlihat jelas lurik melintang, memiliki gigi (*boring tooth*) yang menonjol pada ujung anterior.

Menurut Anshary (2011), secara morfologi cacing *Anisakis* sp. dapat dibedakan dari parasit Anisakidae lainnya dengan melihat bagian ujung anterior (*boring tooth*), dan



**Gambar 2.** Larva stadium tiga *Cucullanus heterochrous*.

Keterangan: A. bagian anterior, B. bagian pertengahan tubuh, C. bagian posterior; a. anterior, b,c. oesophagus, d intestine e. anal, f. ekor.

bentuk ventrikulusnya dengan menggunakan mikroskop binokuler. Bagian ventrikulus parasit ini tampak memanjang dan bahkan dapat terlihat dengan mata tanpa mikroskop dimana ventrikulus terdapat bintik putih. Ukuran ventrikulus yang terletak diantara esophagus dengan *intestine* dan tidak ada mukron menjadi ciri khas *A. physeteris* dari spesies *Anisakis* lain. Pada ikan kakap merah yang diperiksa tidak hanya ditemukan larva *A. physeteris* tetapi juga ditemukan larva *Cucullanus heterochrous* yang menempel pada bagian luar permukaan dinding usus. *Cucullanus* sp. merupakan parasit yang menyerang ikan laut dari family Lutjanidae di daerah Australia. Larva *C. heterochrous* termasuk kelas Nematoda, ordo Ascaridida, famili Cucullanidae, genus *Cucullanus*

memiliki panjang 4,375 mm dan lebar 0,25 mm, panjang esophagus 0,5 mm, terdapat kutikula yang melintang tipis pada tubuhnya. Hal ini sesuai dengan Petter (1984) menyatakan bahwa *Cucullanus* sp. jantan memiliki panjang 3-7 mm dan betina 4-9 mm. Bagian tubuh *Cucullanus* dilapisi oleh kutikula yang terletak transversal.

Secara morfologis larva *C. heterochrous* memiliki tubuh pipih dan panjang, esophagus dan saluran pencernaan yang dibatasi oleh *nerve ring*, bagian posterior terlihat meruncing. Hal ini sesuai dengan Hassani and Kerfouf (2014) yang menyebutkan bahwa organ cincin saraf (*nerve ring*) pada *Cucullanus* digunakan sebagai kriteria untuk klasifikasi. Cincin saraf ini dapat terletak di antara esophagus dan usus, sedangkan menurut Sobolev (1957) secara

morfologis terdapat dua karakteristik dasar yang digunakan dalam membedakan *Cucullanus* dengan genus lain yaitu : 1) posisi mulut, miring ke arah sisi dorsal, dan 2) tidak ada chitinous/gigi chitin (*larval tooth*) pada ujung anterior mulut yang biasanya digunakan pada saat penetrasi dan migrasi ke dalam usus inang. Hal ini sesuai dengan Koie (2000) yang menyatakan bahwa *C. heterochrous* yang ditemukan pada ikan adalah larva stadium tiga hal ini dibuktikan dengan tidak ada *larval tooth* dan bentuk ekor yang terlihat sangat meruncing.

Berdasarkan hasil pemeriksaan terhadap 30 ekor sampel ikan kakap merah diperoleh hasil tiga ekor ikan kakap merah positif terinfeksi cacing endoparasit dengan nilai prevalensi sebesar 10%. Kakap merah yang terinfeksi cacing endoparasit dipengaruhi oleh banyak hal antara lain adalah kondisi lingkungan perairan tersebut. Kondisi lingkungan yang kotor juga menyebabkan ikan menjadi stres yang akhirnya menurunkan sistem imun ikan.

Keberadaan invertebrata seperti crustacea di sekitar karamba jaring apung sebagai pakan ikan sekaligus inang perantara juga mempengaruhi keberadaan cacing endoparasit pada tubuh ikan. Parasit masuk ke dalam kolam budidaya karena terbawa oleh arus maupun organisme air (Ruckert *et al.*, 2009). Beberapa organisme air dapat berperan sebagai inang antara parasit sehingga ketika termakan oleh ikan kakap merah parasit yang ada di dalamnya juga menginfeksi ikan kakap merah.

#### 4. Kesimpulan

Cacing endoparasit yang ditemukan pada saluran pencernaan kakap merah (*Lutjanus argentimaculatus*) di Keramba Jaring Apung Balai Besar Perikanan Budidaya Laut Lampung adalah larva stadium tiga *Anisakis physeteris* (larva *Anisakis* tipe II) dan *Cucullanus heterochrous*. Prevalensi cacing endoparasit yang ditemukan pada saluran pencernaan kakap merah (*Lutjanus argentimaculatus*) di Keramba Jaring Apung Balai Besar Perikanan Budidaya Laut Lampung adalah 10% dan frekuensi infeksi tergolong *often* (sering).

#### Daftar Pustaka

Abdou, N. E. (2005). Studies on the Anisakid nematode Juveniles infecting some Red Sea

fishes in Egypt. *Journal of the Egyptian-German Society of Zoology*, 47: 147-160.

Abo-Esa, J. F. K. (2007). Helminth Parasites in Barbony *Mullus barbatus* Fish with Reference to Public Health Hazards. *Egypt. Journal Aquatic Biology Fish*, 11 (3): 127 – 137.

Anshary, H. (2011). Identifikasi Molekuler Dengan Teknik Pcr-Rflp Larva Parasit Anisakis spp (Nematoda: Anisakidae) Pada Ikan Tongkol (*Auxis thazard*) Dan Kembung (*Rastrelliger kanagurta*) Dari Perairan Makassar. *Journal Fish Science*, 8 (2): 70-77

Audicana, M. T., Ansotegui, I. J., de Corres, L. F., & Kennedy, M. W. (2002). Anisakis simplex: dangerous-dead and alive?. *Trends in Parasitol*, 18(1): 20-24

Chen, H. Y., & Shih, H. H. (2015). Occurrence and Prevalence of Fish-borne Anisakis Larvae in the Spottedmackerel *Scomber Australasicus* from Taiwanese Waters. *Acta Tropica*, 145: 61 - 67.

Grabda, J. (1991). *Marine Fish Parasitology*. Polish Scientific Publishers, Warsawa. 142-155

Hassan, M. (2008). Parasites of Native and Exotic Freshwater Fishes in the South- West of Western. Australia. Thesis. Murdoch University. Perth, Western Australia. 173 hal

Hassani, M. M., & Kerfouf, A. (2015). First record of *Cucullanus cirratus* (Muller, 1977) (Nematoda, Cucullanidae) in Western Mediterranean Sea from *Phycis blennoides* (Teleostei: Gadidae). *Journal Application Environment Biology Science*, 5(4): 222-227

Justine, J. L., Beveridge, I., Boxshall, G. A., Bray, R. A., Moravec, F., Trilles, J. P., & Whittington, I. D. (2010). An annotated List of Parasites (Isopoda, Copepoda, Monogenea, Digenea, Cestoda, and Nematoda) collected in Groupers (Serranidae, Epinephelinae) in New Caledonia Emphasizes Parasite Biodiversity in Coral Reef Fish. *Journal Folia Parasitology*, 57(4): 237-262.

Kabata, Z. (1985). Parasites and diseases of fish cultured in tropics. Pacific Biological Station. Canada

Kagei, N. (1969). Life history of nematodes of the genus *Anisakis*. *Saishin Igaku*, 24: 389-400

Kementerian Kelautan dan Perikanan. (2015). Komoditas Andalan Indonesia Masuki Jajaran



- Produsen Ikan Terbesar Dunia. <http://www.djpb.kkp.go.id/30/10/2015>.
- Kleinertz, S., Damriyasa, I. M., Hagen, W., Theisen, S., & Palm, H. W. (2014). An Environmental Assessment of the Parasite Fauna of the Reef Associated Grouper *Epinephelus areolatus* from Indonesian Waters. *Journal Helminth*, 88: 50–63.
- Koie, M. (2000). The life-cycle of the flatfish nematode *Cucullanus heterochrous*. *Journal Helminthology*, 74: 323-328.
- Kuhlmann, W. F. (2006). Preservation, Staining, and Mounting Parasite Speciment. <http://www.facstaff.unca.com>. Diakses pada tanggal 20 November 2016.
- Muttaqin, M. Z., & Abdulgani, N. (2013). Prevalensi dan Derajat Infeksi *Anisakis* sp. pada Saluran Pencernaan Ikan Kakap Merah (*Lutjanus malabaricus*) di Tempat Pelelangan Ikan Brondong Lamongan. *Journal Science*, 1-4
- Oshima, T. (1972). Anisakis and Anisakiasis in Japan and Adjacent Areas. *Progress of Medical Parasitology in Japan*, 4:305-393.
- Petter, A. J. (1984). *Campanaen* sp. (Cucullanidae, Nematoda), parasitedela Sole: *Solea vulgaris vulgaris* (Pleuronectiformes). *Journal Microbiology*, 4: 999-1005
- Rocka, A. (2004). Nematodes of the Antarctic fishes. *Polish polar Research.*, 25(2): 135-152.
- Ruckert, S., Klimpel, S., Al-Quraishy, S., Mehlhorn, H., & Palm, H. W. (2009). Transmission of Fish Parasites into Grouper Mariculture (Serranidae: *Epinephelus coioides* (Hamilton, 1882)) in Lampung Bay, Indonesia. *Journal Parasitology Research*, 104: 523-532.
- Siagian, M. (2010). Strategi Pengembangan Karamba Jaring Apung Berkelanjutan di Waduk PLTA Kota Panjang Kampar Riau. *Jurnal Perikanan Kelautan*, 15 (2): 145-160.
- Sobolev, A. A. (1957). Phylogenetic Relationships and Systematics of Camallanata. Fisheries Research Board of Canada, Translation Series (135).
- Uga, S., Ono, K., Kataoka, N., & Hasan, H. (1996). Seroepidemiology of Five Major Zoonotic Parasite Infections In Inhabitans of Sidoarjo, East Java, Indonesia. *Journal Tropical Medical Public Health*, 556-561
- Velasquez, C. C. (1968). Resume of findings on *Anisakis* larvae. *Univ. Philipp. Zool. Soc. Publ* 4: 17.
- Kleinertz, S., Damriyasa, I. M., Hagen, W., Theisen, S., & Palm, H. W. (2014). An Environmental Assessment of the Parasite Fauna of the Reef Associated Grouper *Epinephelus areolatus* from Indonesian Waters. *Journal Helminth*, 88: 50–63.
- Justine, J. L., Beveridge, I., Boxshall, G. A., Bray, R. A., Moravec, F., Trilles, J. P., & Whittington, I. D. (2010). An annotated List of Parasites (Isopoda, Copepoda, Monogenea, Digenea, Cestoda, and Nematoda) collected in Groupers (Serranidae, Epinephelinae) in New Caledonia Emphasizes Parasite Biodiversity in Coral Reef Fish. *Journal Folia Parasitology*, 57(4): 237-262.
- Chen, H. Y., & Shih, H. H. (2015). Occurrence and Prevalence of Fish-borne *Anisakis* Larvae in the Spottedmackerel *Scomber Australasicus* from Taiwanese Waters. *Acta Tropica*, 145: 61 - 67.
- Audicana, M. T., Ansotegui, I. J., de Corres, L. F., & Kennedy, M. W. (2002). *Anisakis simplex* : dangerous-dead and alive?. *Trends in Parasitology*, 18(1): 20-24
- Abo-Esa, J. F. K. (2007). Helminth Parasites in Barbony *Mullus barbatus* Fish with Reference to Public Health Hazards. Egypt. *Journal Aquatic Biology Fish*, 11 (3): 127–137.