

Efek imunotoksik logam berat
merkuri klorida (HgCl₂)
terhadap perubahan ukuran
meanomakrofag ginjal ikan mas
(*Cyprinus carpio*)

by Laksmi Sulmartiwi

Submission date: 17-Oct-2022 12:27PM (UTC+0800)

Submission ID: 1927330405

File name: C1.18-3-8.pdf (380.65K)

Word count: 2972

Character count: 17600

EFEK IMMUNOTOKSIK LOGAM BERAT MERKURI KLOORIDA (HgCl₂) TERHADAP PERUBAHAN UKURAN MELANO-MAKROFAG GINJAL IKAN MAS (*Cyprinus carpio*)

Immunotoxic Effect of Heavy Metal of Mercury Chloride (HgCl₂) on Size of Melano-Macrophage From Common Carp Kidney

Lailatul Mubarakah¹, Wahyu Tjahjaningsih² dan Laksmi Sulmartiwi².

¹Program Studi Budidaya Perairan, Fakultas Perikanan dan Kelautan, Universitas Airlangga, Surabaya

²Departemen Kelautan, Fakultas Perikanan dan Kelautan, Universitas Airlangga, Surabaya

*lailatul-m-11@fpk.unair.ac.id

Abstrak

Salah satu logam berat yang bersifat racun adalah merkuri. Salah satu jenis senyawa merkuri anorganik adalah merkuri klorida (HgCl₂) yang dapat menyebabkan kerusakan pada hati, ginjal dan bersifat korosif pada usus. Paparan logam berat dalam perairan akan terakumulasi pada jaringan dalam organ ikan melalui aktivitas metabolisme dan proses *bioabsorbtion*. Organisme akuatik sangat baik digunakan sebagai indikator pencemaran logam dalam lingkungan perairan. Ikan mas sering direkomendasikan untuk indikator adanya polutan di perairan dan digunakan sebagai model eksperimental, karena ketersediaan dan kemampuan adaptasi yang baik terhadap kondisi laboratorium. Merkuri klorida (HgCl₂) dapat menyebabkan efek immunotoksik yang akan menimbulkan respon imun dan perubahan *behaviour* ikan.

Tujuan dari penelitian ini adalah untuk mengetahui apakah merkuri klorida dapat menyebabkan efek immunotoksik yang ditunjukkan dengan adanya perubahan ukuran melano-makrofag ginjal ikan mas. Metode yang digunakan dalam penelitian ini adalah metode Rancangan Acak Lengkap (RAL) menggunakan empat perlakuan merkuri klorida (0, 0,01, 0,05 dan 0,1 ppm) dengan jumlah hewan uji yang digunakan adalah lima ekor setiap perlakuan dengan ulangan sebanyak lima kali. Parameter utama adalah perubahan ukuran melano-makrofag ginjal ikan mas. Parameter penunjang adalah perubahan *behavior* dan kualitas air.

Kesimpulan yang didapat dari hasil penelitian ini adalah bahwa merkuri klorida dapat menyebabkan efek immunotoksik yang ditunjukkan dengan adanya perubahan ukuran melano-makrofag ginjal ikan mas (*Cyprinus carpio*). Perubahan ukuran melano-makrofag ginjal ikan mas yang terpapar merkuri klorida 0,01 ppm, 0,05 ppm, 0,1 ppm mengalami peningkatan dibanding ikan mas yang tidak terpapar merkuri klorida (0 ppm).

Kata kunci : Immunotoksik, Merkuri Klorida (HgCl₂), Ukuran Melano-Makrofag, Ginjal, *Cyprinus carpio*

10 Abstract

One of the toxic heavy metals is mercury. One type of inorganic mercury compounds is mercury chloride (HgCl₂) which may cause damage to the liver, kidney and corrosive to the intestine. Heavy metals into surface waters will accumulate in fish tissue in the organ through the metabolic activity and bioabsorbtion process. Aquatic organisms is properly well used as an indicator of metal pollution in aquatic environment. Common carp often recommended for indicators of pollutants in water and used as an experimental model, because of the availability and tremendous adaptability to the laboratory conditions of common carp. Mercury chloride (HgCl₂) can lead to immunotoxic effects which would cause an immune response and the changes of fish behavior.

The purpose of this research was to determine whether mercuric chloride (HgCl₂) can cause the immunotoxic effect on size of melano-macrophage from common carp kidney. The method used in this research is completely randomized design (RAL) with using four treatments of mercury chloride (0, 0,01, 0,05 and 0.1 ppm) the number of test animals used were five fish each treatment is five replications. The main parameter is the size of melano-macrophage in kidney common carp. Supporting parameter is the behavior changes of the fish, water quality and concentration of mercury in the water and kidney.

To sum up, this research shows that the mercuric chloride (HgCl₂) can cause the immunotoxic effect on size of the melano-macrophage from common carp kidney. The size of melano-macrophage in kidney common carp exposed to mercury chloride 0.01 ppm, 0.05 ppm, 0.1 ppm increased compared to carp which is not exposed to mercury chloride (0 ppm).

Key words: Immunotoxic, Mercuric chloride (HgCl₂), Size of melano-macrophage, Kidney, Common carp

PENDAHULUAN

Pencemaran kerap terjadi sebagai pengaruh dari laju pembangunan terutama pengembangan di sektor perindustrian dengan residu hasil produksinya berupa limbah (Kurniawan, 2003). Rochyatun dkk. (2006) menyatakan bahwa peningkatan jumlah industri diikuti oleh penambahan jumlah limbah, baik berupa limbah padat, cair maupun gas. Limbah tersebut mengandung bahan kimia yang beracun dan berbahaya, salah satunya adalah logam berat.

Salah satu logam berat yang bersifat racun adalah merkuri (Darmono, 1995). Merkuri merupakan salah satu bahan pencemar perairan yang berbahaya bagi organisme perairan dan dapat terakumulasi pada organisme perairan (Nirmala dkk., 2012). Organisme akuatik sangat baik digunakan sebagai indikator pencemaran logam dalam lingkungan perairan (Darmono, 1995). Ikan mas (*Cyprinus carpio*) sering direkomendasikan untuk indikator adanya polutan di perairan dan digunakan sebagai model eksperimental, karena ketersediaan dan kemampuan adaptasi yang baik terhadap kondisi laboratorium dari ikan mas (Moreno *et al.*, 2014).

Logam berat yang memasuki perairan akan terakumulasi pada jaringan dalam organ ikan melalui aktivitas metabolisme dan proses *bioabsorbtion* (Coban *et al.*, 2013). Al-Madani *et al.* (2009) menyatakan bahwa salah satu organ yang dapat terakumulasi merkuri klorida ($HgCl_2$) adalah ginjal, berfungsi dalam mengekskresikan produk limbah dan memainkan peran penting dalam menjaga homeostasis dengan mengatur cairan tubuh.

Merkuri klorida ($HgCl_2$) dapat menyebabkan efek immunotoksik yang akan menimbulkan respon imun dan perubahan *behaviour* ikan (Hedayati *et al.*, 2010). Hasil penelitian El-Boshy and Taha (2011), menunjukkan bahwa merkuri klorida menyebabkan gangguan respon imun seluler maupun humoral pada ikan nila.

Respon imun selular salah satunya dapat dilihat dari aktivitas fagositosis. Aktivitas fagositosis diperankan oleh makrofag, makrofag akan membentuk agregat yang mengandung pigmen yang biasanya disebut dengan melano-makrofag (Bols *et al.*, 2001).

Melano-makrofag adalah akumulasi atau agregat dari makrofag, dapat ditemukan di limpa, ginjal bagian anterior dan hati ikan. Struktur melano-makrofag ini mudah divisualisasikan secara histologi dengan kehadiran tiga pigmen yaitu hemosiderin, melanin dan lipofuscin (Fournie *et al.*, 2001). Hasil penelitian dari Reddy (2012), menyimpulkan bahwa adanya perubahan ukuran dan munculnya pigmen pada melano-makrofag di hati dan ginjal menunjukkan bahwa melano-makrofag dapat dianggap sebagai biomarker yang disebabkan oleh toksisitas logam berat dalam perairan.

METODOLOGI

Waktu dan Tempat

Penelitian dilaksanakan di Laboratorium Pendidikan Fakultas Perikanan dan Kelautan Universitas Airlangga Surabaya. Pemeriksaan histopatologi melano-makrofag ginjal ikan mas dilaksanakan di Laboratorium Patologi Veteriner Fakultas Kedokteran Hewan Universitas Airlangga. Penelitian dilaksanakan pada bulan Maret 2015.

Materi Penelitian

Peralatan Penelitian

Alat yang digunakan untuk penelitian adalah akuarium dengan ukuran 50 cm x 35 cm x 30 cm sebanyak dua puluh buah, tandon air, aerator, selang aerasi, batu aerasi, seperangkat alat bedah untuk mengambil organ dalam ikan uji, seperangkat alat untuk pembuatan preparat histologi dan mikroskop untuk mengukur perubahan ukuran melano-makrofag. Alat yang digunakan untuk mengukur kualitas air selama perlakuan meliputi termometer, pH pen dan DO meter.

Bahan Penelitian

2
Bahan penelitian yang digunakan dalam penelitian ini adalah merkuri klorida ($HgCl_2$), ikan mas dengan ukuran panjang 18-20 cm dan berat 75-80 gram (Suresh, 2009) yang didapatkan dari pasar ikan Gunung Sari, pakan pelet. Bahan untuk pembuatan preparat histopatologi organ meliputi akuades, *buffer* formalin, parafin cair, alkohol 70%, 80%, 90%, 96%, alkohol absolut I, alkohol absolut II, xylol I, xylol II dan zat warna hematoxilin-eosin (HE).

5

Metode Penelitian

Metode yang digunakan dalam penelitian ini adalah metode Rancangan Acak Lengkap (RAL) karena media dalam perlakuan seragam (Kusriningrum, 2010), dengan empat perlakuan merkuri klorida ($HgCl_2$) 0, 0,01, 0,05, 0,1 ppm (El-Boshy and Taha, 2011). Jumlah ikan uji yang digunakan adalah lima ekor setiap perlakuan dengan ulangan sebanyak lima.

Prosedur Kerja

Persiapan Wadah dan Ikan Uji

Wadah yang akan digunakan dalam penelitian ini adalah akuarium. Langkah awal yang dilakukan adalah membersihkan akuarium. Akuarium dicuci dengan menggunakan sabun cair, dilanjutkan dengan pemberian desinfektan klorin dengan dosis 100 ppm (Wahjuningrum dkk., 2010) dan dikeringkan di bawah sinar matahari. Akuarium yang digunakan adalah ukuran 50 cm x 35 cm x 30 cm kemudian diisi dengan air sebanyak 25 liter dan diberi aerasi. Setiap akuarium diisi lima ekor ikan uji (Narantaka, 2012). Penambahan merkuri klorida ($HgCl_2$) dilakukan setelah akuarium siap digunakan.

Pembuatan Larutan Stok Merkuri Klorida ($HgCl_2$)

Larutan stok merkuri klorida ($HgCl_2$) berasal dari merkuri berbentuk bubuk dan dibuat dengan konsentrasi 10 ppm. Penyediaan stok merkuri klorida ($HgCl_2$) dilakukan dengan cara pengenceran

sampai mencapai konsentrasi yang sesuai yang akan digunakan untuk penelitian, yakni 0,01, 0,05 dan 0,1 ppm.

Pemeliharaan Ikan Mas (*Cyprinus carpio*)

Langkah awal yang dilakukan adalah dengan melakukan aklimatisasi ikan terlebih dahulu terhadap lingkungan baru. Ikan dipelihara selama 21 hari dengan paparan logam berat merkuri klorida ($HgCl_2$) sesuai dengan konsentrasi perlakuan. Selama pemeliharaan, ikan uji diberi pakan pelet buatan secara *ad libitum* pada pukul 09.00 dan 16.00 WIB. Pergantian air dilakukan setiap tiga hari sekali dengan cara menambahkan air yang mempunyai konsentrasi merkuri klorida ($HgCl_2$) yang sama.

Pembuatan Preparat Histologi

Preparat histologi dibuat dari organ ginjal bagian anterior ikan mas. Pengambilan organ ginjal ikan mas diawali dengan membedah ikan mas setelah 21 hari masa pemeliharaan. Preparat histopatologi dibuat dengan menggunakan parafin dan pewarnaan hematoxilin-eosin (Suresh, 2009).

Parameter Pengamatan dan Pengambilan Data

Parameter utama dalam penelitian ini adalah ukuran melano-makrofag pada organ ginjal ikan uji yang diamati pada akhir penelitian. Parameter pendukung dalam penelitian ini adalah perubahan *behaviour* ikan uji selama penelitian berlangsung, serta parameter kualitas air meliputi suhu, pH dan oksigen terlarut (DO) dilakukan pada awal dan akhir penelitian. Pengukuran kualitas air dilakukan pada pagi hari.

Pengamatan melano-makrofag yang terlihat pada preparat histopatologi menggunakan mikroskop dengan perbesaran 400x. Mikroskop yang digunakan untuk mengukur ukuran melano-makrofag adalah mikroskop yang sudah terhubung dengan komputer dan dapat digunakan

untuk menentukan ukuran bar dari gambar yang terambil.

Analisis Data

Data perubahan ukuran melano-makrofag yang diperoleh disusun dalam bentuk tabel kemudian dianalisis menggunakan Analisis Varian (ANOVA) dengan menggunakan SPSS versi 17. Hasil yang didapat akan dilanjutkan dengan uji jarak berganda Duncan (*Duncan's multiple range test*) untuk mengetahui perbedaan antar perlakuan (Kusriningrum, 2012).

HASIL DAN PEMBAHASAN Ukuran Melano-makrofag Ginjal Ikan Mas (*Cyprinus carpio*)

Hasil Analisis Varian (ANOVA) dengan selang kepercayaan 95% menunjukkan bahwa konsentrasi merkuri klorida ($HgCl_2$) berpengaruh nyata ($p < 0,05$) terha-

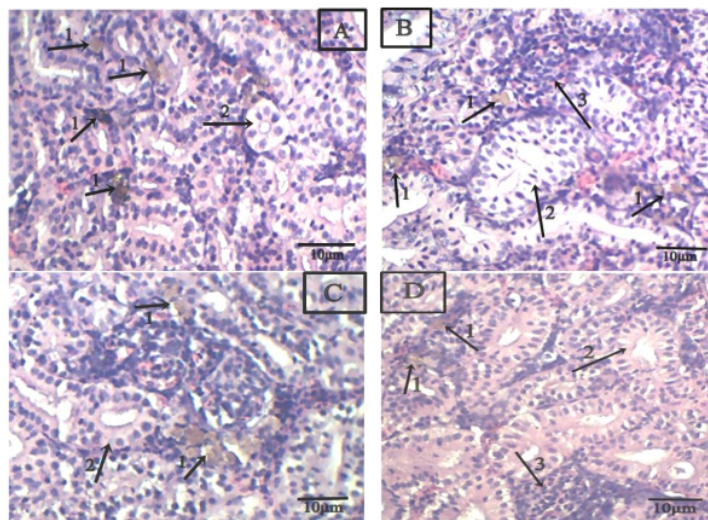
dap perubahan ukuran melano-makrofag ginjal ikan mas (*Cyprinus carpio*).

Tabel 1. Rata-rata ukuran melano makrofag pada ginjal ikan mas (*Cyprinus carpio*)

Perlakuan	Ukuran (μm)
A (0 ppm)	8,89 ^d $\pm 0,81$
B (0,01 ppm)	12,22 ^c $\pm 0,29$
C (0,05 ppm)	31,97 ^a $\pm 2,19$
D (0,1 ppm)	18,56 ^b $\pm 1,03$

Keterangan: Superskrip yang berbeda dalam satu kolom menunjukkan ada perbedaan yang nyata pada taraf signifikansi ($\alpha = < 0,05$)

Hasil uji lanjut menggunakan uji Jarak Berganda Duncan 5% dilakukan untuk mengetahui perbedaan antar perlakuan. Data rata-rata ukuran melano-makrofag teringgi diperoleh pada perlakuan 0,05 ppm yang berbeda nyata ($p < 0,05$) dengan perlakuan 0 ppm, 0,01 ppm dan 0,1 ppm.



Gambar 1. Gambaran histopatologi ginjal ikan mas (perbesaran 400x). A: konsentrasi $HgCl_2$ 0 ppm, B: konsentrasi $HgCl_2$ 0,01 ppm, C: konsentrasi $HgCl_2$ 0,05 ppm dan D: konsentrasi $HgCl_2$ 0,1 ppm. Melano-makrofag (1), tubulus (2), glomerulus (3).

Perubahan Tingkah Laku (*Behaviour*) Ikan Mas

Perubahan tingkah laku ikan mas (*Cyprinus carpio*) diamati setelah 21 hari pemeliharaan dengan paparan konsentrasi merkuri klorida ($HgCl_2$) yang berbeda.

Pada perlakuan A (0 ppm), ikan tidak mengalami perubahan tingkah laku dan ikan berenang normal. Pada perlakuan B (0,01 ppm), ikan cenderung berenang lebih cepat dan adanya akumulasi lendir. Pada perlakuan C (0,05 ppm), ikan cenderung

hiperaktif, banyak akumulasi lendir dan ikan mencoba meloncat keluar dari akuarium. Pada perlakuan D (0,1 ppm), ikan cenderung hiperaktif, akumulasi lendir sangat banyak, hilang keseimbangan dan ikan mencoba meloncat keluar dari akuarium.

Kualitas Air

Pengukuran kualitas air bertujuan untuk memantau kondisi kualitas air bagi ikan mas (*Cyprinus carpio*) selama pemeliharaan. Rata-rata nilai pengukuran kualitas air selama penelitian 21 hari yaitu berkisar antara: suhu 25,8 - 29,04 °C, pH 7,1 - 7,8 dan DO 3,95 - 4,14 mg/l.

Pembahasan

Logam berat merkuri merupakan salah satu bahan pencemar perairan yang sangat berbahaya jika terakumulasi dalam tubuh (Diliyana, 2008). Akumulasi merkuri klorida ($HgCl_2$) pada ikan diawali dengan proses pengambilan (*uptake*) melalui insang (Lasut, 2009) dan akan didistribusikan melalui sistem peredaran darah dari insang ke seluruh organ sasaran dalam tubuh (Suseso, 2011).

Merkuri klorida ($HgCl_2$) merupakan salah satu jenis senyawa merkuri anorganik (Supriharyono, 2002) dan sangat larut dalam air (Gianti, 2013). Merkuri klorida ($HgCl_2$) bukan termasuk senyawa merkuri yang paling beracun, tetapi merkuri klorida ($HgCl_2$) dapat menyebabkan efek immunotoksik (Hedayati *et al.*, 2010). Logam berat merkuri klorida ($HgCl_2$) dapat menyebabkan gangguan respon imun secara selular maupun humoral (El-Boshy and Taha, 2011). Respon imun secara selular yang dijadikan indikator adalah adanya perubahan ukuran melano-makrofag di hati dan ginjal terutama ginjal bagian anterior (Reddy, 2012).

Melano-makrofag merupakan agregasi dari makrofag (Wolke *et al.*, 1985). Makrofag berfungsi sebagai sel fagosit utama yang berperan dalam proses fagositosis (Thomas *et al.*, 2013). Melano-makrofag memainkan peran penting dalam

respon ikan terhadap bahan asing, termasuk agen infeksius (Agius and Roberts, 2003).

Hasil pengamatan perubahan ukuran melano-makrofag pada ginjal yang tertinggi diperoleh pada perlakuan 0,05 ppm yang berbeda nyata ($p < 0,05$) dengan perlakuan 0 ppm, 0,01 ppm dan 0,1 ppm. Merkuri klorida ($HgCl_2$) yang masuk ke dalam tubuh akan mengalir dalam aliran darah dan akan menyebabkan kerusakan sel dan jaringan (Destiany, 2007). Sel atau jaringan yang mengalami kerusakan tersebut akan dicerna oleh sel fagosit dan akan terkonsentrasi dalam makrofag (Wolke *et al.*, 1985). Mekanisme ini yang akan merangsang pembentukan dan peningkatan ukuran melano-makrofag (Agius and Roberts, 2003).

Perlakuan dengan konsentrasi merkuri klorida ($HgCl_2$) yang paling tinggi yaitu 0,1 ppm terlihat adanya penurunan ukuran melano-makrofag. Pemberian konsentrasi yang melebihi konsentrasi efektif dapat bersifat sangat toksik, sehingga menyebabkan terjadinya pengurangan ekspresi respon imun karena mekanisme immunosupresi dari sistem imun tersebut. Hal tersebut dikarenakan suatu zat yang toksik dapat menghambat aktivitas fagositosis makrofag pada batas konsentrasi tertentu (Middleton *et al.*, 2000).

Adanya paparan logam berat merkuri akan menyebabkan perubahan tingkah laku. Perubahan tingkah laku ikan yang terlihat akibat adanya respon terhadap toksisitas merkuri klorida ($HgCl_2$) antara lain ikan menjadi hiperaktif dengan berusaha untuk melompat keluar dikarenakan adanya iritasi kulit, gangguan respirasi, kehilangan keseimbangan, akumulasi lendir yang berlebihan dan berakhir dengan kematian (Guedenon *et al.*, 2012). Perubahan tingkah laku ikan mas (*Cyprinus carpio*) pada perlakuan dengan konsentrasi merkuri 0,1 ppm sangat terlihat yaitu ikan hiperaktif, ikan mencoba keluar dari akuarium pemeliharaan, berenang tidak teratur dan tingginya akumulasi lendir pada ikan mas (*Cyprinus carpio*).

Perubahan tingkah laku ikan mas selama perlakuan disebabkan karena merkuri dapat mengganggu indera perasa ikan dan reseptor indera penglihatan mata ikan (Nirmala dkk., 2012).

Parameter kualitas air diukur pada awal dan akhir penelitian. Kisaran nilai suhu selama penelitian adalah 25,8 - 29,04 °C, pH 7,1 - 7,8 dan oksigen terlarut (DO) 3,95 - 4,14 mg/l. Nilai tersebut masih berada pada kisaran optimum bagi kehidupan ikan mas yaitu suhu 23 - 30 °C, pH 6,5 - 9 (FAO, 2006) dan oksigen terlarut 3-5 mg/l (Rudiyanti dan Ekasari, 2009).

KESIMPULAN DAN SARAN

Kesimpulan

Kesimpulan yang diperoleh dari penelitian ini adalah bahwa merkuri klorida (HgCl₂) dapat menyebabkan efek immunotoksik yang ditunjukkan dengan adanya perubahan ukuran melano-makrofag ginjal ikan mas (*Cyprinus carpio*). Melano-makrofag ginjal ikan mas yang terpapar merkuri klorida 0,01 ppm, 0,05 ppm dan 0,1 ppm mengalami peningkatan ukuran dibanding ikan mas yang tidak terpapar merkuri klorida (0 ppm).

Saran

Saran pada penelitian ini adalah diperlukan adanya penelitian lanjutan tentang peranan melano-makrofag pada organisme yang hidup di perairan bebas sebagai indikator kesehatan organisme di perairan umum.

DAFTAR PUSTAKA

- Agius, C and R. J Roberts. 2003. Melano-macrophage Centres and Their Role in Fish Pathology. *Journal of Fish Diseases*, 26: 499-509.
- Al-Madani, W. A., N. J. Siddiqi and A. S. Alhomida. 2009. Renal Toxicity of Mercuric Chloride at Different Time Intervals in Rats. *Biochemistry Insights. Libertas Academica. Saudi Arabia*, 2: 37-45.
- Bols, N. C., J. L. Brubacher., R. C. Ganassin and L. E. J. Lee. 2001. Ecotoxicology and Innate Immunity in Fish. *Development and Comparative Immunology*, 25: 853-873.
- Coban, M. Z., M. Eroglu., O. Canpolat., M. Calta and D. Sen. 2013. Effect of Chromium on Scale Morphology in Scaly Carp (*Cyprinus carpio* L.). *The Journal of Animal & Plant Sciences*, 23 (5): 1455-1459.
- Darmono. 1995. *Logam Dalam Sistem Biologi Makhluk Hidup*. Universitas Indonesia Press. Jakarta. hal. 23-24.
- Destiany, M. 2007. Pengaruh Pemberian Merkuri Klorida Terhadap Struktur Mikroanatomi Hati Ikan Mas. Skripsi. Universitas Negeri Semarang. Semarang. 63 hal.
- Diliyana, Y. F. 2008. Studi Kandungan Merkuri (Hg) Pada Ikan Bandeng (*Chanos chanos*) Di Tambak Sekitar Perairan Rejoso Kabupaten Pasuruan. Skripsi. Universitas Islam Negeri Malang. Malang. 77 hal.
- El-Boshy, M. E and R. Taha. 2011. Effects of Mercuric Chloride on the Immunological, Hematological, Biochemical Parameters and Diseases Resistance of Nile Tilapia Challenged with *Aeromonas hydrophila*. *Nature and Science Journal*, 9 (12): 7-15.
- FAO. 2006. *Cultured Aquatic Species Information Programme of Cyprinus carpio*. Fisheries and Aquaculture Department. hal. 2.
- Fournie, J. W., J. K. Summers., L. A. Courtney and V. D. Engle. 2001. Utility of Splenic Macropage Aggregates as an Indicator of Fish Exposure to Degraded Environments. *Journal of Aquatic Animal Health*, 13: 105-116.
- Gianti. 2013. Analisis Kandungan Merkuri dan Hidrokuinon dalam Kosmetik Krim Racikan Dokter. Skripsi. Fakultas Kedokteran dan Ilmu Kesehatan. Universitas Islam Negeri

Efek imunotoksik logam berat merkuri klorida (HgCl₂) terhadap perubahan ukuran meanomakrofag gnjal ikan mas (Cyprinus carpio)

ORIGINALITY REPORT

6%

SIMILARITY INDEX

1%

INTERNET SOURCES

6%

PUBLICATIONS

0%

STUDENT PAPERS

PRIMARY SOURCES

- 1 Retno Cahya Mukti, Ria Octaviani. "EFFECT OF PLANTS MEAL FROM *Eichhornia crassipes* AND *Salvinia molesta* ON GROWTH OF *Pangasius sp.*", e-Jurnal Rekayasa dan Teknologi Budidaya Perairan, 2020
Publication 1%
- 2 Hary Triyanto, Rosmawati Rosmawati, Ani Widiyati. "Kebutuhan Jumlah Pakan Pada Pemeliharaan Ikan Tengadak (*Barbonymus schwanenfeldii*) Di Kolam Ikan", JURNAL MINA SAINS, 2016
Publication 1%
- 3 Zafril Imran Azwar, Irma Melati. "PENGUNAAN TEPUNG KULIT UBI KAYU FERMENTASI DALAM FORMULASI PAKAN IKAN NILA", Jurnal Riset Akuakultur, 2012
Publication 1%
- 4 Liliek Haryjanto, Prastyono .. "PENDUGAAN PARAMETER GENETIK SEMAI NYAWAI (*Ficus*

5

A. FAJAR AWALUDDIN. "PENGARUH METODE PEMBELAJARAN EKLEKTIK TERHADAP HASIL BELAJAR BAHASA ARAB SISWA MADRASAH TSANAWIYAH MA^hHAD HADITS AL-JUNAIDIYAH BIRU BONE", DIDAKTIKA : Jurnal Kependidikan, 2019

Publication

<1 %

6

Eko Prasetio, Muhammad Fakhruddin, Hastiadi Hasan. "PENGARUH SERBUK LIDAH BUAYA (Aloe vera) TERHADAP HEMATOLOGI IKAN JELAWAT (*Leptobarbus hoevenii*) YANG DIUJI TANTANG BAKTERI *Aeromonas hydrophila*", Jurnal Ruaya : Jurnal Penelitian dan Kajian Ilmu Perikanan dan Kelautan, 2018

Publication

<1 %

7

Rachimi ., Farida ., Didik Susanto. "PERTUMBUHAN DAN KELANGSUNGAN HIDUP LARVA IKAN BAUNG (*Mystus nemurus*) DENGAN KEDALAMAN AIR YANG BERBEDA", Jurnal Buletin Al-Ribaath, 2015

Publication

<1 %

8

ojs2.e-journal.unair.ac.id

Internet Source

<1 %

9

Dini Siswani Mulia, Syiva Vauziyyah. "Pengobatan Lele Dumbo (*Clarias gariepinus*

<1 %

L.) yang Terinfeksi *Aeromonas hydrophila* di Kabupaten Banyumas dengan Menggunakan Ekstrak Daun Api-Api (*Avicennia marina*)", Sainteks, 2021

Publication

10

I Setiyowati, H Suprpto, G Mahasri. " The Effects of Mercury Chloride (Hgcl₂) on the Changes in Hematology and Blood Sugar Level in Carps () ", IOP Conference Series: Earth and Environmental Science, 2019

Publication

11

William Evans, Hendry Yanto, Sunarto .. "LAJU KONSUMSI PAKAN DAN KINERJA PERTUMBUHAN BENIH IKAN GABUS (*Ophiocephalus striatus*) DENGAN PEMBERIAN ATRAKTAN CACING KOOT (*Pheretima sp*)", Jurnal Ruaya : Jurnal Penelitian dan Kajian Ilmu Perikanan dan Kelautan, 2013

Publication

12

journal.umpo.ac.id

Internet Source

13

Lolaro Windy Veronika Angel, Eddy Mantjoro, Grace O. Tambani. "KEADAAN SOSIAL EKONOMI NELAYAN PASCA DEKLARASI MORATORIUM PERIKANAN DI KECAMATAN AERTEMBAGA KOTA BITUNG", AKULTURASI (Jurnal Ilmiah Agrobisnis Perikanan), 2016

<1 %

<1 %

<1 %

<1 %

Publication

Exclude quotes On

Exclude bibliography On

Exclude matches Off