

Analisis secara makroanatomi
dan mikroanatomi pada gonad
ikan pusu (Harpadon nehereus)
yang di tangkap di perairan
Ujung pangkah dan prairan
weru jawa timur

by Laksmi Sulmartiwi

Submission date: 17-Oct-2022 12:31PM (UTC+0800)

Submission ID: 1927336811

File name: C1.20-3-11.pdf (1.27M)

Word count: 3202

Character count: 18789

Analisis Secara Makroanatomi dan Mikroanatomi pada Gonad Ikan Puso (*Harpadon nehereus*) yang Ditangkap di Perairan Ujung Pangkah dan Perairan Weru, Jawa Timur

Macroscopical and Microscopical Analysis on the Gonad of Bombay Duck Fish (*Harpadon nehereus*) Caught in Ujung Pangkah and Weru Waters, East Java

Merdeka Gus Saputra^{1*}, Laksmi Sulmartiwi² and Rr. Juni Triastuti²

¹Program Studi Budidaya Perairan, Fakultas Perikanan dan Kelautan, Universitas Airlangga, Surabaya

²Departemen Kelautan, Fakultas Perikanan dan Kelautan, Universitas Airlangga, Surabaya

*merdeka-a-11@fpk.unair.ac.id

Abstrak

Survei langsung yang dilakukan pada bulan September menunjukkan bahwa ikan puso merupakan salah satu ikan yang menjadi hasil tangkapan di Perairan Ujung Pangkah dan Perairan Weru. Larangan penangkapan ikan di *breeding ground* (daerah memijah) dan *spawning ground* (daerah bertelur) merupakan upaya untuk mencegah terjadinya penangkapan berlebihan (*over exploitation*). Berdasarkan hal tersebut perlu dilakukannya studi aspek reproduksi ikan puso secara makroanatomi dan mikroanatomi agar dapat dijadikan sebagai dasar untuk mengelola dan mengembangkan ikan puso, sehingga ikan tersebut dapat dipertahankan keberadaannya. Penelitian ini bertujuan untuk mengetahui aspek reproduksi dan tahap perkembangan gonad ikan puso secara makroanatomi dan mikroanatomi pada Perairan Ujung Pangkah dan Perairan Weru. Metode penelitian yang digunakan yaitu metode deskriptif, pada penelitian dibuat deskripsi tentang aspek reproduksi pada gonad ikan puso secara makroanatomi dan mikroanatomi. Berdasarkan hasil penelitian menunjukkan bahwa aspek reproduksi pada gonad ikan puso dari Perairan Ujung Pangkah dan Perairan Weru secara makroanatomi dan mikroanatomi meliputi tahap *maturing* terjadi pada kisaran panjang 28,6-31 cm, tahap *mature* terjadi pada kisaran panjang 26,1-27,2 cm dan tahap *resting* terjadi pada panjang 30,5 cm. Tahap perkembangan gonad ikan puso secara makroanatomi pada Perairan Ujung Pangkah dan Perairan Weru meliputi TKG I, TKG II menuju TKG III dan TKG III, sedangkan tahap perkembangan gonad ikan puso secara mikroanatomi pada Perairan Ujung Pangkah dan Perairan Weru meliputi tahap TKG II, TKG III dan TKG V.

Kata kunci: Ikan puso, makroanatomi, mikroanatomi, TKG

Abstract

The direct surveillance conducted in month of September indicated that bombay duck fish is one of the fish catch yields in Ujung Pangkah and Weru Waters. The prohibition regulation of catching fish in breeding ground and spawning ground is the effort to prevent fish from over-exploitation. Therefore, it requires a research about reproduction aspects study of the bombay duck fish in macroscopical and microscopical way in order to obtain information stood for exploring and developing the bombay duck fish so as the fish can keep sustainable. This research is aimed to identify the reproduction aspects and the development stage of bombay duck fish gonad in macroscopical and microscopical way in Ujung Pangkah and Weru Waters. The research method applied was descriptive method by obtaining the data regarding reproduction aspects of bombay duck fish in macroscopical and microscopical way. As the result, the research showed that the reproduction aspects of bombay duck fish including maturing stage in the range of length between 28,6 cm, mature stage in the range of length between 26,1-27,2 cm and the resting stage occurred 30,5 cm. The development of bombay duck fish gonad in macroscopical way in Ujung Pangkah and Weru Waters includes first maturity rate, second maturity rate to third maturity rate and third maturity rate. In contrast, The development of bombay duck fish gonad in microscopical way in Ujung Pangkah and Weru Waters includes second maturity rate, third maturity rate and fifth maturity rate.

Key words: Bombay duck fish, macroscopical, microscopical, maturity rate

Pendahuluan

Potensi penangkapan ikan pusu di Indonesia mengalami penurunan dari 807 ton menjadi 44 ton (Direktorat Pengembangan Daerah BPKM, 2009 dalam Nugroho dkk., 2014). Hal ini terjadi karena populasi ikan pusu cenderung menurun, sedangkan jumlah alat tangkap meningkat (Budiman, 2006). Adanya larangan penangkapan ikan di daerah *breeding ground* (daerah memijah) dan *spawning ground* (daerah bertelur) merupakan upaya untuk mencegah terjadinya penangkapan berlebihan (*over exploitation*) (Peraturan Menteri Perikanan dan Kelautan, 2014).

Hal ini menunjukkan perlu adanya informasi reproduksi ikan pusu di alam sehingga diketahui *spawning ground* dan *breeding ground* dari ikan tersebut. Zamidi *et al.* (2012) juga menambahkan bahwa studi aspek reproduksi pada ikan dapat memberikan informasi tentang status reproduksi ikan yang diteliti seperti fekunditas, fraksi pemijahan, ukuran ikan selama masa kematangan gonad, pemijahan harian dan periode reproduksi musiman.

Studi aspek reproduksi ikan dapat dilakukan dengan pengamatan secara makroanatomi (*macroscopic analysis*) dan mikroanatomi (*microscopic analysis*) (Dorostghoal *et al.*, 2009). Berdasarkan hal

tersebut, penelitian bertujuan untuk mengetahui aspek dan tahap perkembangan reproduksi ikan pusu secara makroanatomi dan mikroanatomi pada gonad ikan pusu. Penelitian ini diharapkan dapat melengkapi informasi tentang aspek reproduksi ikan pusu yang dapat digunakan sebagai dasar untuk mengelola dan mengembangkan ikan pusu, sehingga ikan ini dapat dipertahankan keberadaannya.

Materi dan Metode

Alat dan Bahan

Bahan yang digunakan untuk mendukung penelitian ini, yaitu bahan yang diteliti berupa ikan pusu (*Harpodon nehereus*), bahan pendukung penelitian seperti es batu, aquades, formalin 96%, minyak imersi, *dissolved oxygen* (DO) kit dan *ammonia* kit, bahan yang digunakan dalam pembuatan preparat histologi seperti alkohol, parafin, larutan *Xilol*, larutan *Hematoxylin* dan *Eosin*. Peralatan yang digunakan dalam penelitian ini adalah kapal, jaring *gill net* dengan mata jaring 2,5 inci, *Global Positioning System* (GPS), *cool box*, *freezer*, alat-alat bedah, penggaris, timbangan digital, pH *pen* dan termometer serta mikroskop.

Metode Penelitian

Penelitian ini menggunakan metode deskriptif. Menurut Nazir (2011), metode

deskriptif adalah suatu metode dalam meneliti status sekelompok manusia, suatu objek, suatu set kondisi, suatu sistem pemikiran, ataupun, suatu kelas peristiwa pada saat sekarang. Pada penelitian dibuat deskripsi tentang aspek reproduksi pada gonad ikan puso secara makroanatomi dan mikroanatomi.

Prosedur Penelitian

Penentuan stasiun penangkapan ikan

Penentuan stasiun penangkapan ikan berdasarkan *fishing ground* ikan puso yang informasinya diperoleh dari nelayan Perairan Weru dan Ujung Pangkah. *Fishing ground* ikan puso yang didapatkan kemudian dibagi menjadi dua stasiun penangkapan. Pengambilan titik koordinat menggunakan GPS juga dilakukan pada proses penangkapan. Hal ini dilakukan untuk mengetahui titik koordinat dari setiap stasiun penangkapan ikan.

Pengambilan Sampel

Pengambilan sampel dilakukan dengan teknik *sampling* insidental. Menurut Sugiono (2006), *sampling* insidental adalah teknik penentuan sampel secara insidental atau kebetulan yang mana objek penelitian yang ditemukan oleh peneliti dapat dijadikan sebagai sampel penelitian bila objek tersebut dipandang dapat dijadikan sumber data. Jumlah sampel ikan yang digunakan

berdasarkan pada jumlah ikan yang secara insidental tertangkap pada lima stasiun di Perairan Weru dan Perairan Ujung Pangkah. Penangkapan ikan dilakukan dengan menggunakan jaring *gill net* yang disebar pada masing-masing stasiun.

Sampel ikan yang didapatkan dimasukkan ke dalam *cool box* dan ditimbun dengan es batu yang telah dihancurkan. Sampel ikan tersebut kemudian dibawa ke Laboratorium Pendidikan, Fakultas Perikanan dan Kelautan. Setelah itu, sampel ikan dimasukkan ke dalam *freezer* (pembeku) agar ikan terhindar dari kebusukan. Sampel ikan disimpan pada *freezer* hingga tahap identifikasi dilakukan.

Pengukuran panjang, berat dan identifikasi

Ikan puso pada *freezer* diambil kemudian di-*thawing*. Ikan puso yang telah dithawing, kemudian diukur berat dan panjangnya untuk diidentifikasi. Panjang ikan puso yang diukur yaitu *total length* (TL), *standard length* (SL) dan *fork length* (FL). Identifikasi juga dilakukan dengan cara penghitungan rumus sirip dorsal, *pectoral*, anal, dan ventral, serta pengukuran beberapa bagian tubuh lainnya. Pengukuran dan perhitungan tersebut mengacu pada pedoman kunci identifikasi ikan Saanin (1984).

Pengamatan gonad

Ikan puso yang telah diidentifikasi kemudian dilakukan pembedahan dengan alat bedah untuk diambil gonadnya. Sampel gonad yang didapatkan kemudian diamati secara makroanatomi dan dibuat preparat histologi untuk diamati secara mikroanatomi.

Analisa Data

Data yang didapatkan dari pengamatan gonad secara makroanatomi dan mikroanatomi dianalisis secara deskriptif. Semua data yang telah dianalisis secara deskriptif kemudian digunakan untuk menjawab rumusan masalah penelitian.

Hasil dan Pembahasan

Tipe Gonad Ikan Puso

Gonad ikan puso merupakan tipe gonad gonokhorisme terdiferensiasi. Hal ini dapat dilihat dari morfologi gonad. Ciri morfologi gonad ikan puso yang ditemukan yaitu gonad berbentuk seperti ovarium. Warna gonad putih keruh pada bagian anterior, kemerahan pada bagian medial dan merah tua pada bagian posterior dikarenakan adanya kapiler darah. Posisi gonad dan hasil pengamatan secara makroanatomi dapat dilihat pada Gambar 1 dan 2.

Pengamatan secara mikroanatomi menunjukkan dalam satu gonad memiliki

dua perkembangan sel kelamin yaitu sel spermatid dan oosit. Perkembangan sel spermatid dan oosit ini diketahui sebagai salah satu ciri dari tipe gonad terdiferensiasi. Hasil pengamatan mikroanatomi dapat dilihat pada Gambar 3.

Tingkat kematangan gonad ikan puso yang ditangkap di Perairan Ujung Pangkah dan Perairan Weru, secara makroanatomi menunjukkan tahap *immature*, *maturing* menuju *mature*, *mature* dan *mature* menuju *retsing*. Tahap *immature* berupa gonad berwarna putih keruh, tidak ditemukan kapiler darah dan dinding tipis. Hal ini sesuai dengan pernyataan Dorosthgoal *et al.* (2009) yang menyatakan bahwa gonad terlihat transparan selama tahap *immature*.

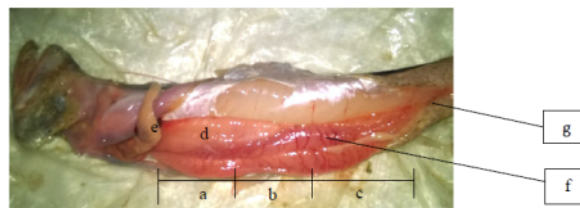Tahap *maturing* menuju *mature* pada pengamatan makroanatomi pada ikan puso yang diperoleh dari Perairan Ujung Pangkah dan Weru memiliki ciri-ciri berupa setengah bagian gonad berwarna putih keruh (*opaque*) dan kemerahan, setengah bagiannya lagi berwarna merah tua dikarenakan banyaknya jumlah kapiler darah yang berwarna merah pada bagian tersebut, gonad mengisi seluruh rongga tubuh dan berat gonad berkisar 5,27-5,62 gram. Hal ini sesuai dengan penelitian Liao *et al.* (2013) pada tahap *maturing* ikan *Harpodon microchir* secara makroanatomi yaitu ditemukan ada-

nya kapiler darah pada gonad dengan berat gonad 0,2 sampai 16,8 gram, sedangkan tahap *mature*, berat gonad lebih dari 16,8 gram dan berwarna putih kekuningan.

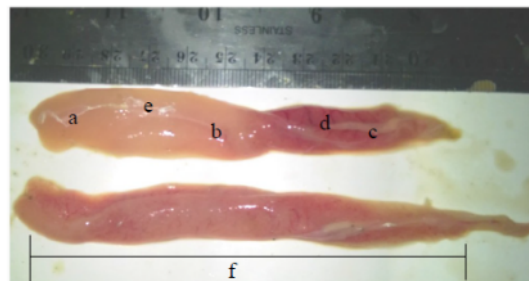
Tahap *mature* pada pengamatan gonad ikan pusu secara makroanatomi yang diperoleh dari Perairan Ujung Pangkah dan Weru memiliki ciri-ciri berupa kapiler darah pada seluruh bagian gonad dan dinding gonad tebal (tidak transparan). Keberadaan kapiler darah pada gonad ikan pusu dalam tahap *mature*, juga ditemukan pada ikan *P. volitan* yang memiliki tipe gonad gono-

chorisme dalam tahap *developing gonad* (Priyadharsani *et al.*, 2013).

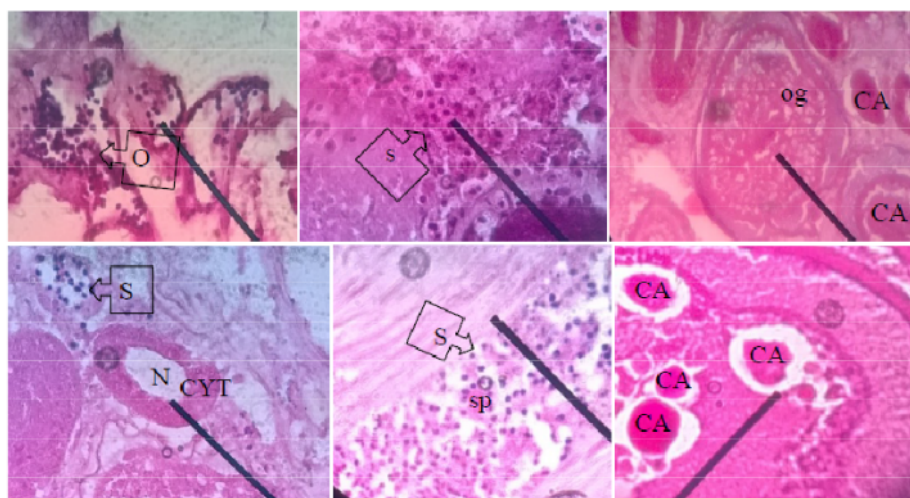
Tahap *resting* pada gonad ikan pusu pada ikan pusu yang diperoleh dari Perairan Ujung Pangkah dan Weru memiliki ciri-ciri berupa bagian posterior gonad terdapat kapiler darah berwarna keunguan dengan bagian ventral gonad berwarna putih keruh. Hal ini sesuai dengan pernyataan Murua *et al.* (2003) yang menyatakan bahwa tahap *resting* pada ikan laut umumnya terlihat gonad berwarna keunguan dan masih terdapat oosit.



Gambar 1. Posisi gonad pada tubuh ikan pusu; (a) bagian anterior gonad, (b) bagian medial gonad, (c) bagian posterior, (d) warna gonad putih keruh, (e) esofagus, (f) kapiler darah dan (g) anus.



Gambar 2. Hasil pengamatan secara makroanatomi gonad ikan pusu; (a) bagian anterior gonad, (b) bagian medial gonad, (c) bagian posterior gonad, (d) kapiler darah pada posterior, (e) bagian gonad yang masih berwarna putih keruh, (f) sampel gonad berwarna merah keunguan dikarenakan kapiler darah yang menyebar



Gambar 2. Pengamatan secara mikroanatomi gonad ikan pusu; (CYT) sitoplasma, (N) nukleus, (S) spermatid, (sp) spermatogonium, (CA) cortice alveoli, (O) oosit vitelogenik, (og) oogonium dan (F) follicle.

Hasil Pengamatan Makroanatomi dan Mikroanatomi

Berdasarkan pengamatan secara Makroanatomi pada ikan pusu diperoleh yang diperoleh dari Perairan Ujung Pangkah menunjukkan empat tingkat kematangan gonad yaitu tahap *immature*, tahap *maturing*

menuju tahap *mature*, tahap *mature* dan tahap *mature* menuju tahap *resting*. Sedangkan, tingkat kematangan gonad dari ikan pusu pada Perairan Weru yaitu *maturing* menuju *mature* dan *mature*. Hasil pengamatan makroanatomi dapat dilihat pada Tabel 1.

Tabel 1. Hasil pengamatan secara makroanatomi pada gonad ikan pusu dari Perairan Ujung Pangkah dan Perairan Weru

Variabel Pengamatan	Perairan Ujung Pangkah					Perairan Weru				
	I	II	III	IV	V	I	II	III	IV	V
Panjang ikan (cm)	30,5	28,6	27,2	25,9	25,5	31	29,9	27	26,1	24,5
Berat ikan (gram)	140	190	100	90	220	130	110	100	80	90
Berat Gonad (gram)	3,69	5,27	3,56	3,78	*	5,62	*	*	1,91	*
Tingkat Kematangan Gonad	<i>mature</i> menuju <i>resting</i>	<i>maturing</i> menuju <i>mature</i>	<i>mature</i>	<i>immature</i>	*	<i>maturing</i> menuju <i>mature</i>	*	*	<i>mature</i>	*

Tingkat kematangan gonad secara mikroanatomi pada ikan puso yang diperoleh dari Perairan Ujung Pangkah yaitu tahap *mature*, tahap *maturing* dan tahap *resting*, sedangkan tingkat kematangan gonad ikan puso yang diperoleh dari Perairan Weru yaitu tahap *maturing* dan *mature*. Hasil pengamatan mikroanatomi dapat dilihat pada Tabel 2.

Tingkat kematangan gonad ikan puso secara mikroanatomi yang diperoleh dari Perairan Ujung Pangkah dan Weru menunjukkan tahap *resting*, *maturing* dan *mature*. Tahap *maturing* ditunjukkan oleh adanya sejumlah oogenium dan oosit tahap *corticle alveoli*. Menurut Dorostgoal *et al.* (2009), oosit pada tahap *corticle alveoli* ditandai dengan adanya *yolk globule* protein yang terwarnai oleh eosin (merah muda). Koch *et al.* (2008) menjelaskan juga bahwa fase perkembangan *corticle alveoli* terjadi karena struktur granularnya pada sitoplasma. Hal ini dikarenakan oleh oosit pada tahap *corticle alveoli* masih berpoliferasi, sehingga ukuran folikel meningkat dan oosit menjadi berwarna keruh pada suatu area yang dikelilingi oleh nukleus.

Tahap *mature* pada gonad ikan puso secara mikroanatomi yang diperoleh dari Perairan Ujung Pangkah dan Weru memiliki ciri-ciri, yaitu terdapat oogenium, oosit pada

tahap *vitellogenic*, spermatid dan oosit pada tahap *corticle alveoli*. Mahmoud (2009) menjelaskan bahwa kumpulan oogenia (oogenium) merupakan *germ cell* (sel kelamin) tanpa adanya membran, ditemukan soliter dan ada juga dalam bentuk bergerombol, sedangkan oosit tahap *corticle alveoli* merupakan endapan senyawa trofik (yolk dan lemak). Koch *et al.* (2008), menambahkan juga bahwa oosit pada tahap *vitellogenic* terjadi karena adanya peningkatan jumlah dan ukuran *yolk vesicle*, hal ini dapat dilihat dari peningkatan granula protein dan akumulasi lemak.

Tahap *resting* pada gonad ikan puso secara mikroanatomi yang diperoleh dari Perairan Ujung Pangkah dan Weru memiliki ciri-ciri, yaitu adanya spermatid, oosit dan hidrasi oosit. Skoblina (2009) menjelaskan juga bahwa proses hidrasi oosit ditandai oleh pembentukan *yolk globule* protein yang dipengaruhi oleh enzim lisosom proteolitik yang biasanya ditandai dengan *germinal vesicle breakdown* (GVBD). Hal ini didukung juga oleh pernyataan Dorostgoal *et al.* (2009) yang menyatakan bahwa pada tahap hidrasi oosit ditandai adanya *yolk globule* yang mengisi seluruh sitoplasma dan nukleus bergerak menuju kutub animal. Tsai *et al.* (2011) menambahkan juga bahwa perkembangan spermatosit ditemukan pada tahap

kematangan gonad ikan yang bertipe gonokhorisme.

Tabel 2. Hasil pengamatan secara mikroanatomi pada gonad ikan puso dari Perairan Ujung Pangkah dan Perairan Weru

Variabel pengamatan	Perairan Ujung Pangkah					Perairan Weru				
	I	II	III	IV	V	I	II	III	IV	V
Tahap	<i>resting</i>	<i>maturing</i>	<i>mature</i>	<i>mature</i>	*	<i>maturing</i>	*	*	<i>mature</i>	*
Oogenium	-	-	-	-	*	-	*	*	√	*
Oosit vitelogenic	-	-	√	√	-	-	-	-	√	*
Spermatid	√	-	√	√	*	-	*	*	√	*
Oosit	√	√	-	√	*	√	*	*	√	*
Corticle alveoli	-	√	-	√	*	√	*	*	√	*
Hidrasi oosit	√	-	-	-	*	-	*	*	-	*

Menurut Peterson *and* Wayanski (2003), *spermatocyst* yang mengandung spermatisit dan spermatid termasuk ke dalam tahap *late developing*. Berdasarkan hasil penelitian pada ikan puso yang ditangkap di Perairan Ujung Pangkah dan Weru menunjukkan bahwa pada ikan puso dengan tahap *resting* dan tahap *mature* ditemukan adanya spermatid yang bergerombol pada gonad. Hal ini menunjukkan bahwa pada tahap *mature* dan tahap *resting* yang berkembang pada gonad, juga sedang terjadi tahap perkembangan *late developing* yang merupakan salah satu tahap perkembangan testis pada gonad yang bertipe gonokhorisme.

Berdasarkan hasil pengamatan secara makroanatomi pada ikan puso yang diperoleh dari Perairan Ujung Pangkah dan Weru memiliki, tingkat kematangan gonad terjadi secara bervariasi, yaitu pada tahap *resting*

terjadi dengan panjang ikan puso 30,5 cm, tahap *mature* terjadi dengan panjang ikan puso 28,6 cm dan 31 cm, tahap *maturing* terjadi dengan panjang ikan puso 26,1 cm dan 27,2 cm. Hal ini sesuai dengan Penelitian Ghosh *et al.* (2009) menunjukkan bahwa gonad ikan puso di Perairan Surastra India mencapai kematangan gonad pada tahun pertama dengan ukuran panjang 20,2 cm pada umur 11,5 bulan. Rata-rata panjang ikan puso untuk mencapai kematangan gonad ditemukan pada ukuran panjang 23 cm (Pillai *and* Menon, 2000).

Kesimpulan dan Saran

Aspek reproduksi ikan puso dari Perairan Ujung Pangkah dan Perairan Weru pada bulan September dan Oktober secara makroanatomi dan mikroanatomi meliputi tahap *maturing* terjadi pada kisaran panjang

28,6-31 cm, tahap *mature* terjadi pada kisaran panjang 26,1-27,2 cm dan tahap *resting* terjadi pada panjang 30,5 cm. Tahap perkembangan gonad ikan pusu pada bulan September dan Oktober secara makroanatomi pada Perairan Ujung Pangkah dan Perairan Weru meliputi TKG I, TKG II menuju TKG III dan TKG III, sedangkan tahap perkembangan ikan pusu secara mikroanatomi pada Perairan Ujung Pangkah dan Perairan Weru meliputi tahap TKG II, TKG III dan TKG V. Berdasarkan seluruh rangkaian penelitian dan pembahasan maka disaran bahwa perlu adanya dilakukan penelitian tentang tahap perkembangan gonad ikan pusu pada bulan September dan Oktober di Perairan Ujung Pangkah dan Perairan Weru. Selain itu, perlu dilakukan penelitian tentang faktor lingkungan yang berpengaruh pada reproduksi ikan pusu di Perairan Ujung Pangkah dan Perairan Weru.

Daftar Pustaka

- Budiman, 2006. Analisis Sebaran Ikan Demersal Sebagai Basis Pengelolaan Sumberdaya Pesisir di Kabupaten Kendal. Thesis. Universitas Diponegoro. 144 hal.
- Dorostghoal, M., Peyghan, R., Papan, F. and Khalili L. 2009. Macroscopic and Microscopic Studies of Annual Ovarian Maturation Cycle of Shirbot *Barbus grypus* in Karoon River of Iran. 10 (2) : 27.
- Effendi, I. M. 1997. Biologi Perikanan. Penerbit : Yayasan Pustaka Nusatama. hal. 3-21.
- Ghosh, S., Pillai, N.G.K. and Dhokia, H. K. 2009. Fishery and Population Dynamics of *Harpadon nehereus* (Ham) off Saurashtra Coast. Indian Journal of Fish. 56 (1) : 13-19.
- Ghosh, S. 2014. Fishery, Reproduction Biology and Diet Characteristic of Bombay Duck *Harpadon nehereus* from the Saurashtra Coast. Indian Journal of Marine Sciences. 43 (3) : 418-426.
- Liao, Y.Y., Luo, S.R. and Liu, K.M. 2013. Reproductive Biology of the Bombay-Duck *Harpadon microchir* in the Coastal Waters off Soutwestern Taiwan. Journal of Marine Science and Technology. 013-1211-1.
- Mahmoud, H.H. 2009. Gonadal Maturation and Histological Observation of *Epinephelus areolatus* dan *Lethrinus nebulosus* in Halaieb/Shalatién Area "Red Sea", Egypt. Global Veterinaria. 3 (5) : 414-423.
- Nazir, M. 2011. Metode Penelitian. Penerbit Ghalia Indonesia. Bogor. hal 57.
- Nugroho, D.E, Ibrahim dan Rahayu, A.D. 2014. Variasi Morfologi dan Kekerbatan Ikan Nomei Perairan Kalimantan sebagai Upaya Konservasi Ikan Laut Lokal di Indonesia. Seminar Nasional XI Pendidikan Biologi FKIP UNS. 505-511.
- Peterson, B.N.J., and Wyanski. 2014. A Propose "Straw Man" Reproductive Classification for Male Teleost. Article of Dept. Coastal Science and Marine Resource Research Institute. pp. 10.
- Pillai, V.N. and Menon, N.G. 2000. Marine Fisheries and Management. Central Marine Fisheries Research Institute (Indian Council of Agricultural Research). 349-353.

Analisis secara makroanatomi dan mikroanatomi pada gonad ikan pusu (Harpadon nehereus) yang di tangkap di perairan Ujung pangkah dan prairan weru jawa timur

ORIGINALITY REPORT

4%

SIMILARITY INDEX

1%

INTERNET SOURCES

4%

PUBLICATIONS

0%

STUDENT PAPERS

PRIMARY SOURCES

- 1** Chairil Anwar Pohan. "MEREVIU BASIS PEMAJAKAN PERUSAHAAN PELAYARAN NASIONAL BERDASARKAN "DEEMED PROFIT" ATAS PENGHASILAN DARI USAHA ANGKUTAN LAUT", *Transparansi Jurnal Ilmiah Ilmu Administrasi*, 2018
Publication 1%
- 2** Setiya Triharyuni, Andria Ansri Utama, Naila Zulfia, Prio Suharsono Sulaiman. "KOMPOSISI, SEBARAN UKURAN DAN HUBUNGAN PANJANG-BERAT BEBERAPA JENIS IKAN PETEK (LEIOGNATHIDAE) DI TELUK JAKARTA", *BAWAL Widya Riset Perikanan Tangkap*, 2017
Publication 1%
- 3** D Prananingtyas, Prayogo, S Rahardja. " Effect of Different Salinity Level within Water Against Growth Rate, Survival Rate (FCR) of Catfish (sp.) ", *IOP Conference Series: Earth and Environmental Science*, 2019
Publication 1%

4

Ni Made Sita Aditya Putri, Nyoman Dati
Pertami, Gde Raka Angga Kartika. "Aspek
Reproduksi Ikan Nyalian (*Barbodes binotatus*
Valenciennes, 1842) di Danau Tamblingan",
Jurnal Sumberdaya Akuatik Indopasifik, 2021

Publication

<1 %

5

Nafiudin, Andari, Denny Kurnia, Andini Tia
Safitri. "Pentingnya Desain Ulang Pekerjaan
Dan Deskripsi Pekerjaan Untuk Peningkatan
Kinerja Pegawai Pada Masa Pandemi Covid
19", *Sains Manajemen*, 2021

Publication

<1 %

6

ejournal.unis.ac.id

Internet Source

<1 %

7

G. Sinovcic. "Length-weight and length-length
relationships for 10 pelagic fish species from
the Adriatic Sea (Croatia)", *Journal of Applied
Ichthyology*, 4/2004

Publication

<1 %

8

Irsyaphiani Insan. "PEMELIHARAAN BENIH
IKAN BALASHARK (*Balantiocheilus*
melanopterus) DENGAN PENINGKATAN
KESUBURAN KOLAM", *Jurnal Riset Akuakultur*,
2011

Publication

<1 %

9

Evi Susanti, Arief Setyanto, Daduk Setyohadi,
Irwan Jatmiko. "STUDI ASPEK REPRODUKSI
IKAN KEMBUNG LELAKI (*Rastrelliger*

<1 %

kanagurta, Cuvier 1817) PADA MUSIM
PERALIHAN DI SELAT MADURA", BAWAL
Widya Riset Perikanan Tangkap, 2019
Publication

Exclude quotes On

Exclude matches Off

Exclude bibliography On