

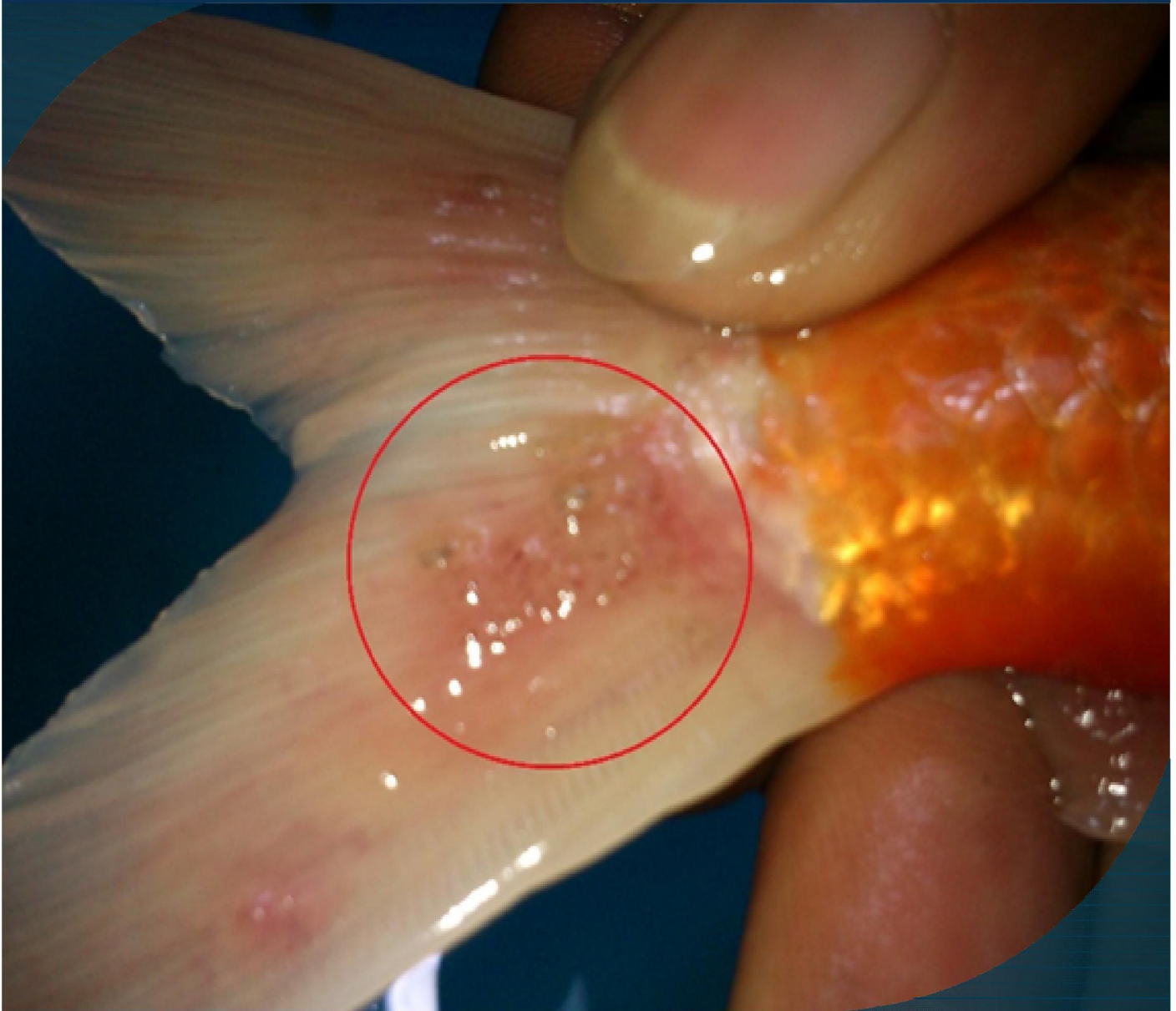

JOURNAL OF  
**AQUACULTURE AND FISH HEALTH**

ISSN : 2301 -7309

E-ISSN : 2528-0864

Volume 5 / Nomor : 2 / Published Juni 2016




FAKULTAS PERIKANAN DAN KELAUTAN  
UNIVERSITAS AIRLANGGA

## Articles

---

### PENGARUH PEMBERIAN PROBIOTIK KOMERSIAL PADA PAKAN TERHADAP LAJU PERTUMBUHAN DAN EFISIENSI PAKAN UDANG VANAME (*Litopenaeus vannamei*)

 Syaiful Anwar , Muhammad Arief , Agustono Agustono

 43-48


 Abstract : 3871

 PDF : 5141


 PDF


 DOI : 10.20473/jafh.v5i2.11321

### PREVALENSI EKTOPARASIT PADA UDANG VANAME (*Litopenaeus vannamei*) DENGAN PADAT TEBAR YANG BERBEDA DI TEMPAT PENGGELONDONGAN DI KABUPATEN GRESIK

 Gunanti Mahasri , Ardilas Heryamin , Kismiyati Kismiyati

 49-55


 Abstract : 2643

 PDF : 2040

 PDF


 DOI : 10.20473/jafh.v5i2.11322

### PEMANFAATAN LIMBAH RUMPUT LAUT *Eucheuma cottonii* SEBAGAI MEDIUM DENSITY FIBREBOARD (MDF) DENGAN KONSENTRASI PEREKAT YANG BERBEDA

 Moch. Amin Alamsjah , Kurnia Ayu K. W , Boedi Setya Rahardja

 56-63


 Abstract : 2777

 PDF : 2353

 PDF


 DOI : 10.20473/jafh.v5i2.11323

### ISOLASI, IDENTIFIKASI DAN PRESENTASI IKAN LELE DUMBO (*Clarias gariepinus*) YANG TERINFEKSI BAKTERI *Aeromonas hydrophila* YANG DIPELIHARA DI KERAMBA JARING APUNG DI BOZEM MORO KREMBANGAN, SURABAYA

 Yudha Teguh Prayogi , Rahayu Kusdarwati , Kismiyati Kismiyati

 64-69


 Abstract : 3749

 PDF : 5036


 PDF


 DOI : 10.20473/jafh.v5i2.11324

### PERUBAHAN HEMATOLOGI IKAN MAS KOMET (*Carassius auratus auratus*) AKIBAT INFESTASI *Argulus japonicus* JANTAN dan *Argulus japonicus* BETINA

 Fatih Riantono , Kismiyati Kismiyati , Laksmi Sulmartiwi

 70-77


 Abstract : 1954

 PDF : 3383

 PDF


 DOI : 10.20473/jafh.v5i2.11325

### PENAMBAHAN LISIN PADA PAKAN KOMERSIAL TERHADAP RETENSI PROTEIN DAN RETENSI ENERGI UDANG GALAH (*Macrobrachium rosenbergii*)

 Akbar Falah Tantri , Boedi Setya Rahardja , Agustono Agustono

 78-84

 Abstract : 1445

 PDF : 2439

 PDF

 DOI : 10.20473/jafh.v5i2.11326

## **PERUBAHAN HEMATOLOGI IKAN MAS KOMET (*Carassius auratus auratus*) AKIBAT INFESTASI *Argulus japonicus* JANTAN dan *Argulus japonicus* BETINA**

### **Hematologic Changes Comet Goldfish (*Carassius Auratus Auratus*) as a Result of Infestation *Argulus Japonicus* Males And *Argulus Japonicus* Females**

Fatih Riantono<sup>1\*</sup>, Kismiyati<sup>2</sup> dan Laksmi Sulmartiwi<sup>3</sup>

<sup>1</sup>Program Studi Budidaya Perairan, Fakultas Perikanan dan Kelautan, Universitas Airlangga, Surabaya

<sup>2</sup>Departemen Manajemen Kesehatan Ikan dan Budidaya Perairan, Fakultas Perikanan dan Kelautan, Universitas Airlangga, Surabaya

<sup>3</sup>Departemen Kelautan, Fakultas Perikanan dan Kelautan, Universitas Airlangga, Surabaya

\*fatih-r-09@fpk.unair.ac.id

#### **Abstrak**

Penyakit pada budidaya ikan hias terutama yang disebabkan oleh ektoparasit. Ektoparasit merupakan salah satu penyebab menurunnya nilai jual komoditas ikan hias yang ada di Indonesia. Infestasi tingkat akut *Argulus japonicus* dapat mengakibatkan kematian dan kerugian ekonomi bagi pembudidaya.

Tujuan dari penelitian ini adalah untuk mengetahui perubahan hematologi ikan mas komet (*Carassius auratus auratus*) yang diinfestasi *A. japonicus* jantan dan *A. japonicus* betina pada derajat infestasi berbeda. Penelitian dilaksanakan di Laboratorium Perikanan dan Kelautan Universitas Airlangga dan Laboratorium klinik Kedokteran Hewan Universitas Airlangga serta Balai Besar Laboratorium Kesehatan Surabaya pada bulan Oktober 2014. Metode yang digunakan dalam penelitian ini yaitu dengan metode eksperimental. Data hemoglobin, hematokrit, eritrosit, leukosit dianalisa dengan menggunakan ANOVA untuk mengetahui pengaruh perlakuan dalam kelompok penelitian. Penelitian ini menggunakan empat perlakuan dan lima ulangan dengan dua kelompok. Variabel yang diamati dalam penelitian ini adalah perubahan hematologi akibat infestasi *A. japonicus*. Kegiatan skoring dilakukan untuk menentukan perubahan hematologi ikan mas komet.

Hasil penelitian menunjukkan bahwa infestasi parasit *A. japonicus* mengakibatkan perubahan hematologi yaitu hemoglobin, hematokrit, eritrosit, dan leukosit ikan mas komet.

Diharapkan dilakukan penelitian lebih lanjut tentang pengaruh lain yang ditimbulkan karena akibat dari infestasi *A. japonicus* pada ikan. Langkah pencegahan dan pengobatan yang sesuai untuk menjaga kesehatan ikan hias secara umum supaya terlihat tetap mempunyai nilai estetika.

Kata Kunci: *Carassius auratus auratus*, *Argulus japonicus*, Hematologi

#### **Abstract**

Diseases of the ornamental fish farming is mainly caused by ectoparasites. Ectoparasites are one cause of the declining value of the commodity selling ornamental fish in Indonesia. *Argulus japonicus* acute infestation levels could cause death and economic loss to farmers.

The aim of this study was to determine the hematologic changes comet goldfish (*Carassius auratus auratus*) were infested *A. japonicus* males and females at different degrees of infestation. Research conducted at the Laboratory of Fisheries and Marine Laboratory of Airlangga University and the University of Airlangga Veterinary clinic and Center for Health Laboratory Surabaya in October 2014. The method used in this study is the experimental method. Data hemoglobin, hematocrit, erythrocytes, leukocytes were analyzed using ANOVA to determine the effect of treatment in the study group. This study used four treatments and five replicates with two groups. The variables were observed in this study were hematologic changes due to infestations of *A. japonicus*. Scoring is done to determine the hematologic changes comet goldfish.

The results showed that *A. japonicus* infestations result in changes in hematology hemoglobin, hematocrit, erythrocytes and leukocytes comet goldfish.

Expected to conduct further research on the influence of others caused by infestation of *A. japonicus* in fish. Preventive measures and treatment appropriate to maintain the general health of ornamental fish to make it look still have aesthetic value.

Keywords: *Carassius auratus auratus*, *Argulus japonicus*, Hematologic

## PENDAHULUAN

Nilai ekspor ikan hias di Indonesia dalam 3 tahun terakhir tercatat sebesar US\$7,3 juta pada tahun 2007, US\$8,3 juta pada tahun 2008 dan US\$10,0 juta pada tahun 2009. Nilai ekspor ini meningkat setiap tahunnya, namun dinilai masih belum cukup signifikan (Soen'an, 2010). Ikan mas komet memiliki bentuk tubuh mirip dengan ikan koi dan bentuk ekornya seperti ikan mas koki dengan kombinasi warna emas, jingga, kuning dan putih (Kottleat dkk, 1993). Ikan mas komet merupakan ikan hias yang menarik, murah, serta selalu memberikan konsistensi hasil yang identik dengan induknya (Gomelsky *et al.*, 2011).

Salah satu kendala dalam budidaya ikan mas komet adalah penyakit. Unsur yang berperan untuk timbulnya penyakit yaitu inang, agen penyakit dan lingkungan. Apabila terjadi ketidak seimbangan dari ketiga unsur tersebut, besar kemungkinan timbulnya penyakit (Mumyls, 2009). Parasit yang sering menyerang ikan mas komet salah satunya adalah ektoparasit *Argulus japonicus*. *Argulus japonicus* adalah parasit ikan dari subklas Branchiura (Anshary, 2008). *Argulus japonicus* menggunakan stylet untuk menghisap darah dan merusak jaringan kulit pada inang. Ektoparasit ini mengeluarkan zat antikoagulan untuk mencegah pembekuan darah (Kearn, 2004).

*Argulus japonicus* dapat dibedakan jenis kelamin jantan dan betina. *Argulus japonicus* jantan memiliki warna lebih terang, ukurannya yang lebih kecil dibanding *A. japonicus* betina dan keberadaan testis (Poly, 2007). *Argulus japonicus* betina memiliki warna lebih gelap, ukuran tubuh lebih besar dibanding *A. japonicus* jantan, adanya *spermathecae*, memiliki ovarium pada penampang membujur dari thorax sampai abdomen, mempunyai modifikasi *secondary sexual* dan mempunyai jumlah sklereit pada *supporting rods* yang lebih banyak (Everts, 2010).

Pengamatan hematologi pada ikan merupakan mekanisme laboratoris untuk

mengetahui komponen darah normal dan abnormalitas yang terjadi pada struktur darah, seperti hematokrit, hemoglobin, leukosit dan faktor lain yang disebabkan oleh perubahan lingkungan atau serangan parasit (Clauss *et al.*, 2008).

Berdasarkan data tersebut maka penelitian ini bertujuan untuk mengetahui perubahan hematologi ikan mas komet (*Carassius auratus auratus*) yang diinfeksi *A. japonicus* jantan dan *A. japonicus* betina dan mengetahui perbedaan hematologi ikan mas komet (*Carassius auratus auratus*) pada derajat infestasi *A. japonicus* jantan dan *A. japonicus* betina.

## METODOLOGI

### Waktu dan Tempat

Pemeliharaan ikan mas komet (*Carassius auratus auratus*) yang diinfeksi ektoparasit *A. japonicus* dilakukan di Laboratorium Pendidikan Fakultas Perikanan dan Kelautan Universitas Airlangga Surabaya. Pemeriksaan hematologi dilakukan di Laboratorium patologi klinik Fakultas Kedokteran Hewan Universitas Airlangga. Penelitian ini dilaksanakan selama 30 hari mulai 30 September sampai 30 Oktober 2014.

### Materi Penelitian

#### Peralatan Penelitian

Peralatan yang dibutuhkan dalam penelitian ini yaitu akuarium (25x15x15) cm<sup>3</sup> sebanyak 40 buah dengan kapasitas volume air 4 liter, serok, seser, ember, baskom, gunting, pinset, nampan, pH paper, termometer, *beacker glass*, jaring ikan, selang aerasi, batu aerasi, autoclave, mikroskop, timbangan analitik, dan *DO tes kit*.

#### Bahan Penelitian

Ikan uji yang digunakan dalam penelitian adalah ikan mas komet dengan umur 5 bulan, ukuran panjang tubuh 7-15 cm, berat tubuh berkisar antara 8-12 gram, dengan jumlah 80 ekor ikan mas komet, dan 150 ekor *Argulus japonicus* jantan dan 150 ekor *Argulus japonicus* betina dewasa.

## Metode Penelitian

Metode penelitian yang dilakukan adalah metode eksperimental. Metode eksperimental bertujuan mengetahui hubungan sebab akibat dengan cara memberikan satu atau lebih kondisi perlakuan dan membandingkan hasilnya dengan satu atau lebih kelompok kontrol yang tidak diberikan perlakuan. Kusrinigrum (2008) menjelaskan, eksperimental dapat didefinisikan sebagai suatu tindakan yang dibatasi dengan nyata dan dapat dianalisis hasilnya.

## Prosedur Kerja

### Pengambilan Sampel

Ikan komet didapatkan dari pasar ikan hias Gunungsari Surabaya. Ikan komet yang digunakan dalam penelitian ini adalah ikan yang sehat, dan mempunyai ukuran seragam 7-10 cm. Ciri ikan yang sehat adalah memiliki bentuk dan fungsi tubuh yang normal, bersifat aktif dalam mengambil makan, dan tidak menunjukkan gejala abnormal akibat pengaruh stres atau penyakit.

Ektoparasit *A. japonicus* diperoleh dari ikan koi (*Cyprinus carpio*) di Desa Penataran Kabupaten Blitar. Ikan dimasukkan ke dalam kantong plastik dengan perbandingan oksigen dan air 1 : 3, kemudian dimasukkan ke dalam kotak styrofoam untuk menghindari guncangan berlebih selama perjalanan.

## Persiapan Media Pemeliharaan

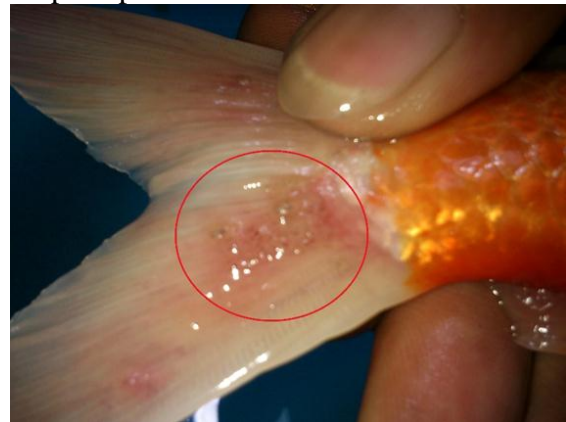Perlakuan terdiri dari empat perlakuan dan lima ulangan. Setiap perlakuan menggunakan satu akuarium dengan padat tebar satu ekor/akuarium. Ikan dipuasakan terlebih dahulu selama 24 jam dengan tujuan untuk menghilangkan pengaruh sisa pakan dalam tubuh ikan. Media pemeliharaan berupa air tawar. Air tersebut ditempatkan di dalam akuarium berukuran (20x10x10) cm<sup>3</sup> sebanyak empat liter/akuarium. Kualitas air media pemeliharaan dijaga agar kondisinya tetap baik dengan melakukan penyiponan kotoran sisa pakan

dan metabolisme dalam akuarium setiap hari. Penyiponan sekaligus mengganti air sebanyak 50% dari air sebelumnya. Air baru yang ditambahkan berasal dari bak tandon. Air tandon berasal dari sumur. Pengukuran dan pencatatan kualitas air dilakukan setiap hari. Pengukuran kualitas air meliputi pH dengan refraktometer, suhu dengan termometer, dan kelarutan oksigen dengan *dissolved oxygen* meter.

## HASIL DAN PEMBAHASAN

### Tingkah Laku dan Gejala Klinis

Tingkah laku dan gejala klinis pada ikan digunakan sebagai faktor penunjang dari penelitian ini. Tingkah laku dan gejala klinis ikan mas komet dilakukan selama 7 hari. Hasil pengamatan tingkah laku ikan mas komet yang tidak diinfestasikan *Argulus japonicus* jantan dan betina menunjukkan gerakan tubuh yang normal dengan nafsu makan yang tetap. Kondisi tubuh ikan mas komet tersebut sehat tanpa luka, baik pada permukaan tubuh maupun sirip-sirip ikan.



Gambar 1. Sirip ikan mas komet yang terinfestasi *Argulus japonicus*

Sumber: Dokumen pribadi (2015)

Tingkah laku ikan mas komet yang diinfestasi *Argulus japonicus* menunjukkan gerakan tubuh yang tidak normal seperti menggesek-gesekkan tubuh pada dasar akuarium, selain itu ikan sering berada di dasar perairan serta nafsu makannya juga menurun juga terdapat beberapa ikan mas komet yang berada di air permukaan pada akhir pengamatan.

Gejala klinis yang terjadi yaitu pendarahan pada sirip-sirip ekor, kondisi tubuh luka, baik pada permukaan tubuh maupun sirip-sirip ikan. Gejala klinis ikan yang terserang ektoparasit ini adalah menggosok-gosokkan tubuhnya pada permukaan yang kasar dan melompat dari air. Sirip ikan mas komet yang terinfestasi *A. japonicus* dapat dilihat pada Gambar 1.

### Perubahan Hematologi

Pengamatan dilakukan terhadap nilai perubahan hematologi darah ikan mas komet (*Carassius auratus auratus*) pada derajat infestasi *Argulus japonicus* yang berbeda. Tabel perubahan hematologi ikan mas komet dapat dilihat pada tabel 1.

Tabel 1. Perubahan hematologi ikan mas komet yang diinfestasi *Argulus japonicus* jantan dan betina

Parameter	Perlakuan							
	A		B		C		D	
	Jantan	Betina	Jantan	Betina	Jantan	Betina	Jantan	Betina
Hematokrit (%)	28,32 <sup>a</sup>	28,24 <sup>a</sup>	26,01 <sup>b</sup>	25,86 <sup>b</sup>	23,87 <sup>c</sup>	23,69 <sup>c</sup>	22,44 <sup>d</sup>	22,37 <sup>d</sup>
Hemoglobin (g/dL)	8,93 <sup>a</sup>	7,45 <sup>a</sup>	8,28 <sup>bc</sup>	6,36 <sup>b</sup>	7,95 <sup>c</sup>	3,55 <sup>c</sup>	2,39 <sup>d</sup>	2,39 <sup>d</sup>
Eritrosit (μL)	2,36 <sup>a</sup>	2,37 <sup>a</sup>	1,91 <sup>b</sup>	1,97 <sup>bc</sup>	1,5 <sup>cd</sup>	1,48 <sup>c</sup>	1,04 <sup>d</sup>	0,98 <sup>d</sup>
Leukosit (μL)	1,26 <sup>a</sup>	1,32 <sup>a</sup>	1,58 <sup>bc</sup>	1,55 <sup>bc</sup>	1,62 <sup>c</sup>	1,63 <sup>c</sup>	1,74 <sup>d</sup>	1,79 <sup>d</sup>

Keterangan : Superskrip berbeda dalam satu baris menunjukkan ada perbedaan yang nyata ( $p < 0,05$ ).

- A: Kontrol : tanpa *Argulus japonicus*  
 B: Infestasi ringan : diinfestasi 5 *Argulus japonicus*  
 C: Infestasi sedang : diinfestasi 10 *Argulus japonicus*  
 D: Infestasi berat : diinfestasi 15 *Argulus japonicus*

Berdasarkan analisis statistik yang diperoleh pada perbedaan derajat infestasi *Argulus japonicus* jantan dan *Argulus japonicus* betina berpengaruh terhadap kadar hematokrit. Perlakuan A tanpa infestasi *Argulus japonicus* jantan (28,32 %) yang berbeda nyata dengan perlakuan B, C, dan D dan pada pengamatan perlakuan A tanpa infestasi *Argulus japonicus* betina menunjukkan rata-rata kadar hematokrit (28,24 %) berbeda nyata dengan perlakuan B, C, dan D. Perbedaan kelompok infestasi *Argulus japonicus* jantan dan *Argulus japonicus* betina berpengaruh terhadap ikan mas komet, nilai hematokrit ikan mas komet yang diinfestasi *Argulus japonicus* betina memiliki nilai yang lebih rendah berkisar 22,37 – 25,86 % dibandingkan dengan *Argulus japonicus* jantan. Pada pengamatan kelompok *Argulus japonicus* jantan dan *Argulus japonicus* betina terlihat memberikan pengaruh sangat nyata

terhadap perubahan hematokrit ikan mas komet, tetapi pada derajat infestasi yang berbeda terlihat pada perlakuan D (berat) mengalami perbedaan yang sangat nyata dengan infestasi ringan perlakuan B (ringan).

Perlakuan infestasi *Argulus japonicus* jantan dan *Argulus japonicus* betina berpengaruh terhadap kadar hemoglobin. Perlakuan A tanpa infestasi *Argulus japonicus* jantan (8,93 g/dL) yang berbeda nyata dengan perlakuan B, C, dan D dan pada pengamatan perlakuan A tanpa infestasi *Argulus japonicus* betina menunjukkan rata-rata kadar hemoglobin (7,45 g/dL) berbeda nyata dengan perlakuan B, C, dan D. Perbedaan kelompok infestasi *Argulus japonicus* jantan dan *Argulus japonicus* betina berpengaruh terhadap ikan mas komet, nilai hematokrit ikan mas komet yang diinfestasi *Argulus japonicus* betina memiliki nilai yang lebih rendah

berkisar 2,39 – 6,36 g/dL dibandingkan dengan *Argulus japonicus* jantan. Pada pengamatan kelompok *Argulus japonicus* jantan dan *Argulus japonicus* betina terlihat tidak memberikan pengaruh terhadap perubahan hemoglobin ikan mas komet, tetapi pada derajat infestasi yang berbeda pada perlakuan D (berat) mengalami perbedaan yang sangat nyata dengan infestasi ringan perlakuan B (ringan).

Perlakuan infestasi *Argulus japonicus* jantan dan *Argulus japonicus* betina berpengaruh terhadap kadar eritrosit. Perlakuan A tanpa infestasi *Argulus japonicus* jantan (2,36  $\mu$ L) yang berbeda nyata dengan perlakuan B, C, dan D dan pada pengamatan perlakuan A tanpa infestasi *Argulus japonicus* betina menunjukkan rata-rata kadar eritrosit (2,37  $\mu$ L) yang berbeda nyata dengan perlakuan B, C, dan D. Jumlah eritrosit ikan mas komet yang diinfestasi *Argulus japonicus* betina memiliki nilai yang lebih rendah berkisar 0,98 – 1,97  $\mu$ L dibandingkan dengan *Argulus japonicus* jantan. Pada pengamatan kelompok *Argulus japonicus* jantan dan *Argulus japonicus* betina terlihat memberikan pengaruh terhadap perubahan eritrosit, tetapi pada derajat infestasi yang berbeda pada perlakuan D (berat) mengalami perbedaan yang sangat nyata dengan infestasi ringan perlakuan B (ringan).

Pada pengamatan perlakuan A tanpa infestasi *Argulus japonicus* jantan menunjukkan rata-rata kadar leukosit (1,26  $\mu$ L) berbeda nyata dengan perlakuan B, C, dan D. Perbedaan kelompok infestasi *Argulus japonicus* jantan dan *Argulus japonicus* betina berpengaruh terhadap ikan mas komet, nilai hematokrit ikan mas komet yang diinfestasi *Argulus japonicus* betina memiliki nilai yang lebih rendah berkisar 1,79 – 1,55  $\mu$ L dibandingkan dengan *Argulus japonicus* jantan. Pada pengamatan kelompok *Argulus japonicus* jantan dan *Argulus japonicus* betina terlihat memberikan pengaruh terhadap perubahan leukosit, tetapi pada derajat infestasi yang berbeda pada perlakuan D (berat) menga-

lami perbedaan yang sangat nyata dengan infestasi ringan perlakuan B (ringan).

### Pembahasan

Infestasi ektoparasit *Argulus japonicus* pada ikan mas komet (*Carassius auratus auratus*) dapat mempengaruhi perubahan hematologis ikan mas komet. Parasit ini tercatat memiliki distribusi yang luas terutama pada jenis ikan hias. Spesies *A. japonicus* juga diketahui sebagai vektor dari patogen lain sebagai akibat dari infeksi sekunder (Walker, 2008). Hematologi juga sering digunakan untuk mendeteksi perubahan fisiologis yang disebabkan oleh stres lingkungan dan juga berhubungan dengan status kesehatan ikan (Asnita, 2011).

Menurut Lagler *et al* (1977) dalam Taufik (2005), pemeriksaan hematologi merupakan pemeriksaan darah yang meliputi hematokrit, hemoglobin, eritrosit dan leukosit. Hasil analisa statistik ragam (ANOVA) menunjukkan bahwa nilai rata-rata komponen darah yang diteliti menunjukkan hasil yang berbeda nyata. Hal ini menunjukkan bahwa kadar komponen darah selama infestasi buatan parasit mengalami perubahan.

Nilai hematokrit dalam darah ikan mas komet pada perlakuan yang berbeda menunjukkan nilai yang berfluktuasi. Hematokrit dapat dijadikan sebagai indikator bahwa kandungan protein dalam pakan rendah, defisiensi vitamin atau ikan menderita infeksi, sedangkan meningkatnya kadar hematokrit dan eritrosit menunjukkan bahwa ikan dalam kondisi stres (Johnny *et al.* 2003). Hematokrit normal yaitu berkisar antara 28 – 40 % (Svobodova dan Vyukusova, 1991). Berdasarkan hasil penelitian, nilai hematokrit dalam darah ikan berkurang sesuai dengan jumlah ektoparasit yang menginfestasi.

Menurut Lagler *et al.* (1977) dalam Ashry (2007) bahwa kadar hemoglobin dalam darah ikan *Carassius auratus auratus* berkisar antara 3,7 – 7 gr %. Pada kondisi ini menunjukkan bahwa ikan mampu mengikat oksigen dengan baik,

sesuai dengan fungsi utama dari hemoglobin yaitu mengikat oksigen yang kemudian digunakan untuk proses katabolisme sehingga dihasilkan energi serta mencegah keasaman darah yang terlalu tinggi (Lagler *et al.*, 1977 dalam Indriastuti, 2006).

Pada ikan normal (yang tidak terkena penyakit atau gangguan-gangguan lainnya) jumlah sel darah merah berkisar  $1,05-3,00 \times 10^6$  sel/mm<sup>3</sup> (Takashima and Hibiya, 1995). Penelitian ini menunjukkan, infestasi ektoparasit *A.japonicus* memberikan pengaruh terhadap berkurangnya kadar eritrosit pada ikan mas komet pada setiap tingkatan infestasi.

Perhitungan leukosit darah dapat diindikasikan sebagai aktivitas mekanisme sel imun pada inang (Dias, 1999). Leukosit berfungsi membantu melindungi tubuh dari benda asing, termasuk invasi patogen melalui sistem imun, jumlah leukosit normal berkisar 20.000 - 150.000 sel/mm<sup>3</sup> (Moyle and Cech, 1988). Perubahan kadar leukosit pasca infestasi *A. japonicus* terlihat dari berkurangnya kandungan leukosit pada darah ikan mas komet. Berkurangnya kadar darah ini berbanding lurus dengan jumlah infestasi ektoparasit yang menginfestasi ikan.

Pemberian ektoparasit *A.japonicus* memberikan pengaruh yang sangat nyata terhadap jumlah sel darah putih (leukosit) dalam darah ikan mas komet. Berdasarkan analisis statistik, perlakuan infestasi ringan, sedang, dan berat berbeda nyata dengan perlakuan kontrol pada hari ke-7, yaitu total leukosit pada perlakuan infestasi ringan, sedang, dan berat lebih tinggi dari perlakuan kontrol. Hal ini dapat dikatakan sel darah putih pada ikan mas komet mengalami peningkatan setelah diinfestasi *Argulus japonicus*. Hal ini sesuai dengan fungsi sel darah putih dalam tubuh yaitu sebagai alat pertahanan (Maswan, 2009).

Hubungan infestasi *Argulus japonicus* jantan dan *Argulus japonicus* betina terhadap hematologi, tidak memiliki perbedaan hasil yang berbeda nyata tetapi pada darah ikan komet yang diinfestasi *Argulus japonicus* betina lebih banyak

menyerap darah dibandingkan pada ikan komet yang diinfestasi *Argulus japonicus* jantan, karena dampak *Argulus japonicus* betina lebih tinggi bila dibandingkan *Argulus japonicus* jantan (Ruane *et al.*, 1999). Pada *Argulus japonicus* betina memiliki perbedaan ukuran *stylet* pada *A. japonicus* jantan dan *A. japonicus* betina (Walker, 2003), dan membutuhkan nutrisi berlebih untuk bertelur pada *Argulus japonicus* betina (Walker, 2004).

Parameter kualitas air dalam akuarium pemeliharaan selama penelitian yaitu suhu berkisar antara 30<sup>0</sup>C, salinitas 34 ppt, oksigen terlarut 6,26-7,53 mg/l dan derajat keasaman (pH) 8,12-8,17. Kualitas air selama penelitian dijaga agar tetap baik dengan cara pergantian air secara rutin, penggunaan aerasi dan penyiponan. Pengukuran kualitas air selama penelitian menunjukkan kondisi kualitas air pada akuarium dalam kondisi normal, artinya kondisi kualitas air tersebut sesuai dan berada pada kisaran normal bagi ikan mas komet. Standar mutu air untuk pemeliharaan ikan mas komet menurut Minjoyo dkk, (1999), adalah: suhu 28-32<sup>0</sup>C, pH 7-8,5, salinitas 30-33 ppt dan oksigen terlarut >4 mg/L. *A. japonicus* dapat bertahan pada suhu 3-28<sup>0</sup>C.

## KESIMPULAN DAN SARAN

### Kesimpulan

Berdasarkan hasil penelitian ini diperoleh kesimpulan Perubahan hematologi ikan mas komet (*Carassius auratus auratus*) yang diinfestasi *A. japonicus* jantan dan *A. japonicus* betina adalah nilai hematokrit menurun, jumlah hemoglobin menurun, jumlah eritrosit menurun, dan jumlah leukosit meningkat. Dan Semakin tinggi derajat infestasi *Argulus japonicus* pada ikan mas komet (*Carassius auratus auratus*) nilai hematokrit, jumlah hemoglobin dan jumlah eritrosit semakin turun  $\pm 40\%$  dari nilai normal, namun jumlah leukosit semakin meningkat  $\pm 40\%$  dari nilai normal, sehingga dapat mengakibatkan kematian pada ikan mas komet.



**Saran**

Hasil penelitian ini dapat dijadikan referensi tentang respon imun ikan terhadap patogenitas *Argulus japonicus*.

**DAFTAR PUSTAKA**

- Anshary, H. 2008. Parasitologi Ikan. Modul Pembelajaran Berbasis Student Center Learning (SCL). Universitas Hasanudin. Makasar. 126 Hal.
- Ashry, N. 2007. Pemanfaatan Ekstrak Daun Ketapang *Terminalia cattapa* untuk Pencegahan dan Pengobatan Ikan Patin *Pangasionodon hypophthalmus* yang Terinfeksi Bakteri *Aeromonas hydrophila*. [Skripsi]. Fakultas Perikanan dan Ilmu Kelautan. Institut, Pertanian Bogor, Bogor. Hal 9.
- Asnita. 2011. Identifikasi Cacing Parasitik Dan Perubahan Histopatologi Pada Ikan Bunglon Batik Jepara (*Cryptocentrus leptocephalus*) Dari Kepulauan Seribu. Tesis. Sekolah Pasca Sarjana. Institut Pertanian Bogor. Bogor. hal. 30-32.
- Clauss, T. M., A. D. M. Dove., J. E. Arnold. 2008 Hematologic Disorders of Fish, Veterinary Clinics: Veterinary Services and Conservation Medicine, 11 (10): 445-462.
- Dias, M.T., M. L. Martins, S. N. Kronka. 1999 Evaluation of the haematological Parameters in *Piaractus mesopotamicus* Holmberg, 1887 (Osteichthyes: Characidae) with *Argulus* sp. (Crustacea: Branchiura) Infestation and Treatment with Organophosphates. Rev Brasil. Biol. 16: 553-555.
- Everts, L. A. M. 2010. Sustainable Production of Healthy Fish Tackling Parasitic Threats with Knowledge on Their Ecology. Dissertation. University of Johannesburg. Netherland. 75 p.
- Gomelsky, B., Schneider, K. J., Alsaqfi, A.S. 2011. Inheritance of Long Fins in Ornamental Koi Carp. North American Journal of Aquaculture 73:49-52.
- Indriastuti, L. 2006. Pengaruh Penambahan Bahan-bahan Immunostimulan dalam Formulasi Pakan Buatan terhadap Respon Imunitas dan Pertumbuhan Ikan Kerapu Bebek *Cromileptis altivelis*. [Skripsi]. Fakultas Perikanan dan Ilmu Kelautan. Institut Pertanian Bogor. Bogor. hal 9.
- Johnny, F., Zafran, Rosa,D., dan Mahardika, K., 2003. Hematologis beberapa spesies ikan laut budidaya. *Jurnal Penelitian Perikanan Indonesia*. Vol. 9 No. 4.
- Kearn. 2004. Leeches.Lice and Lampreys. <http://www.springerlink.com/15/april/2011>. 4 page. Diakses [15 Februrari 2014]
- Kottleat,M., A.J. Whitten, S.N. Kartikasari and S.Wirjoatmodjo. 1993. Freshwater of Western Indonesia and Sulawesi. Periplus Editions. Hong Kong. Page 344.
- Maswan, N. A. 2009. Pengujian Efektivitas Dosis Vaksin DNA dan Korelasinya Terhadap Parameter Hematologi Secara Kuantitatif. Sripsi. Program Studi Teknologi Manajemen Akuakultur. Fakultas Perikanan dan Ilmu Kelautan. IPB. Bogor. Hal 19-33.
- Moyle, P. B and J.J Chech. 1988. Fishes. An Introduction to Ichthyology. A Division of Salmon and Schuster Englewood Cliffs. New Jersey. Prentice Hall Inc.
- Mumyls. 2009. Penyakit Pada Ikan. <http://ejournal.unud.ac.id/abstrak/j-kim-vol3-no1-oka%20ap.pdf/13/april/2011>. 25 hal. Diakses [10 Februari 2014]
- Poly, W, J. 2007 Global diversity of fishlice (Crustacea: Branchiura: Argulidae) in freshwater. *Journal of Hydrobiologia*, 10 (595):209-212.

- Ruane, N.M., Nolan, D.T., Rotllant, J., Tort, L., Balm, P.H.M. & Bonga, S.E.W. (1999).
- Soen'an, H.P., 2010. Mendulang devisa dari ikan hias. Available at <http://www.dkp.go.id/index.php/ind/news/2566>. Diakses [17 Februari 2014].
- Svobodova, Z, and Vyukusova B. 1991. Diagnostik, Prevention and Therapy of Fish Disease and Intoxication. Research Institute of fish Culture and Hydrobiology Vodnany Czechoslovakia. Pp. 7-23.
- Takashima, F. and T. Hibiya. 1995. An Atlas of Fish Histology Normal and Pathological Features. Tokyo Kodansha Ltd.
- Taufik, I. 2005. Pengaruh Lanjut Bioakumulasi Insektisida Endosulfan Terhadap Pertumbuhan dan Kondisi Hematologis Ikan Mas (*Cyprinus carpio*). Sekolah Pascasarjana Institut Pertanian Bogor. Bogor. hal. 17-19.
- Walker, P. 2008. Argulus The Ecology of Fish Pest. Doctoral Thesis. Radboud University Nijmegen. Nijmegen. pp. 87-89.
- Walker, P. D., G. Flik & S. E. Wendelaar Bonga (2004): The biology of parasites from the genus *Argulus* and a review of the interactions with its host.- In: Wiegertje, G.s & G. Flik (eds): Host-Parasite Interactions: 107-129, (Garland/BIOS Scientific Publishers) Abingdon.
- Walker, P.D., Haond, C., Russon, I.,J. and Wendelaar Bonga, S.E. (2003) Evidence of blood feeding by the crustacean ectoparasite of fish, *Argulus japonicus* Thiele (Crustacea Branchiura). *Book of Abstracts, 11<sup>th</sup> International Conference of the EAFP-Diseases of Fish and Shellfish.*