

1 - Pasak Intrakanal Dengan Restorasi Koronal

By Kun Ismiyatin



**Pasak Intrakanal
dengan
Restorasi Koronal**

Kun Ismiyatin

**Pasak Intrakanal
dengan
Restorasi Koronal**

21

Pasal 113 Undang-Undang Nomor 28 Tahun 2014 tentang Hak Cipta:

- (1) Setiap Orang yang dengan tanpa hak melakukan pelanggaran hak ekonomi sebagaimana dimaksud dalam Pasal 9 ayat (1) huruf i untuk Penggunaan Secara Komersial dipidana dengan pidana penjara paling lama 1 (satu) tahun dan/atau pidana denda paling banyak Rp100.000.000 (seratus juta rupiah).
- (2) Setiap Orang yang dengan tanpa hak dan/atau tanpa izin Pencipta atau pemegang Hak Cipta melakukan pelanggaran hak ekonomi Pencipta sebagaimana dimaksud dalam Pasal 9 ayat (1) huruf c, huruf d, huruf f, dan/atau huruf h untuk Penggunaan Secara Komersial dipidana dengan pidana penjara paling lama 3 (tiga) tahun dan/atau pidana denda paling banyak Rp500.000.000,00 (lima ratus juta rupiah).
- (3) Setiap Orang yang dengan tanpa hak dan/atau tanpa izin Pencipta atau pemegang Hak Cipta melakukan pelanggaran hak ekonomi Pencipta sebagaimana dimaksud dalam Pasal 9 ayat (1) huruf a, huruf b, huruf e, dan/atau huruf g untuk Penggunaan Secara Komersial dipidana dengan pidana penjara paling lama 4 (empat) tahun dan/atau pidana denda paling banyak Rp1.000.000.000,00 (satu miliar rupiah).
- (4) Setiap Orang yang memenuhi unsur sebagaimana dimaksud pada ayat (3) yang dilakukan dalam bentuk pembajakan, dipidana dengan pidana penjara paling lama 10 (sepuluh) tahun dan/atau pidana denda paling banyak Rp4.000.000.000,00 (empat miliar rupiah).

Pasak Intrakanal dengan Restorasi Koronal

Kun Ismiyatin



PASAK INTRAKANAL DENGAN RESTORASI KORONAL

Kun Ismiyatin

ISBN 978-602-473-902-7 (PDF)

© 2022 Penerbit **Airlangga University Press**


Anggota IKAPI dan APPTI Jawa Timur
Kampus C Unair, Mulyorejo Surabaya 60115
Telp. (031) 5992246, 5992247
E-mail: adm@aup.unair.ac.id

Redaktur (Zadina Abadi)
Layout (Bagus Firmansah)
Cover (Erie Febrianto)
AUP (1259/12.22)

Hak Cipta dilindungi oleh undang-undang.
Dilarang mengutip dan/atau memperbanyak tanpa izin tertulis
dari Penerbit sebagian atau seluruhnya dalam bentuk apa pun.

**“Ilmu pengetahuan tanpa agama
lumpuh, agama tanpa ilmu
pengetahuan buta”**

(Albert Einstein)



Prakata

69

Puji syukur saya panjatkan ke hadirat Allah Swt. atas rahmat, hidayah, dan karunia-Nya yang telah dilimpahkan sehingga buku ini bisa terselesaikan dan diterbitkan. Maksud dan tujuan diterbitkannya buku ini adalah sebagai pengetahuan dan sebagai bahan referensi bagi mahasiswa dalam menyelesaikan pendidikannya khususnya di Fakultas Kedokteran Gigi, serta sebagai bahan referensi dan bahan penunjang profesi dokter gigi untuk menambah khazanah keilmuan.

Perawatan saluran akar memiliki angka kesuksesan secara klinis mencapai 90% dan saat ini banyak pasien lebih memilih mempertahankan gigi dibandingkan pencabutan gigi. Pada gigi pasca perawatan saluran akar pada umumnya didapatkan banyak kehilangan jaringan gigi koronal yang menyebabkan resistansi jaringan berkurang. Untuk mempertahankan sisa struktur gigi yang minimal, dapat dilakukan dengan restorasi ekstra koronal, intra koronal dan intrakanal. Bila tidak dapat diindikasikan restorasi *direct* maupun restorasi *indirect cusp coverage* maka indikasi restorasinya adalah mahkota pasak. Menurut beberapa kajian dan literatur pendukung, perawatan restorasi mahkota pasak dengan menggunakan pasak dari bahan

Prakata

logam masih banyak digunakan walaupun masih didapatkan berbagai keterbatasan dan kekurangan, antara lain warna yang tidak estetik, modulus elastisitas yang jauh lebih tinggi dari dentin, korosi logam yang dapat menyebabkan patahnya pasak dan perubahan warna gingiva, serta dapat menyebabkan reaksi alergi.

Saat ini, semakin dikembangkan restorasi mahkota pasak dengan konsep *minimal invasive* dengan menggunakan bahan pasak adhesif, bahan sementasi adhesif, restorasi estetik untuk menggantikan struktur gigi yang mengalami kerusakan. Pada buku ini mengupas tentang berbagai macam pasak, indikasi-kontraindikasi, kelebihan-kekurangan, keuntungan-kerugian, retensi pasak, preparasi ruang pasak, insersi pasak, desain preparasi mahkota, *biological width*, sementasi pasak dan mahkota, *core build-up*, pencetakan saluran akar dan mahkota, bahan restorasi, estetik, serta dasar teorinya.

Harapan penulis semoga buku ini dapat bermanfaat, tetapi ⁷² tak ada gading yang tak retak. Oleh karena itu, penulis menyampaikan permohonan maaf apabila dalam penulisan buku ini masih terdapat beberapa kekurangan sehingga saran dan masukan dari semua pihak demi kesempurnaan buku ini.

Surabaya, Juli 2022
Kun Ismiyatin

Ucapan Terima Kasih

Kami ingin mengucapkan terima kasih yang tak terhingga kepada institusi kami, **Universitas Airlangga (UNAIR)**, para guru besar, para senior, para dosen di lingkungan UNAIR dan Fakultas Kedokteran Gigi (FKG) UNAIR khususnya Departemen Ilmu Konservasi Gigi, Program Studi Spesialis Konservasi gigi atas dukungannya sehingga penulisan buku ini dapat terselesaikan sesuai harapan penulis. Rasa terima kasih juga saya sampaikan kepada residen Prodi Spesialis Konservasi gigi FKG UNAIR yang turut memperkaya foto kasus yang berpusat pada pasien.

Rasa terima kasih yang tulus kepada ibunda Saya tercinta ibu **Hj. Paseh Soewito**, dan ayahanda **H. Paseh Soewito** (alm), suami tercinta **Prof. Dr. Soegeng Wahluyo, drg., M.Kes., Sp.KGA(K)** yang memotivasi dan memberikan dukungan semangat sampai terselesaikannya buku ini. Ucapan terima kasih juga Saya sampaikan untuk anak-anakku tercinta, dr. Cinintha Nandini, M.Ked.Klin, Sp.M dan drg. Cinitra Anindya SpKG serta kedua menantu Saya, dr. Anas Eko Royani, M.Ked.Klin., Sp.OG dan dr. Riyan Charlie Milyantono, Sp.THT-KL., FICS, beserta cucu-cucu tercinta Lavastha Sena Khalfani, Chandani Kinaria Wedari, Leia Mahira Arimbi, serta Btari Kenes

Ucapan Terima Kasih

Anandani yang menjadi inspirator dan penyemangat untuk menyelesaikan buku ini.

Pada kesempatan ini pula, penulis sampaikan ucapan terima kasih kepada para peneliti, para klinisi, dan para penulis yang berkaitan dengan topik pada buku ini yang penulis gunakan sebagai bahan rujukan sehingga memperkaya pembahasan dalam buku ini. Ucapan terima kasih juga saya sampaikan kepada semua pihak yang telah mendukung terselesainya buku ini. Semoga buku ini bermanfaat bagi ilmu pengetahuan dan untuk kita semua serta semoga kita selalu mendapat berkah, hidayah serta ridho dari Allah Swt. Aamiin.

Daftar Isi

- vii Prakata
- ix Ucapan Terima Kasih
- xv Daftar Gambar dan Tabel

Bab 1 KERUSAKAN JARINGAN KERAS GIGI DAN RESTORASI GIGI 1

Bab 2 GIGI PASCA PERAWATAN SALURAN AKAR 5

- 6 Kondisi Gigi Pasca Perawatan Saluran Akar

Bab 3 RESTORASI GIGI PASCA PERAWATAN SALURAN AKAR 9

- 10 Pertimbangan Restorasi Gigi Pasca Perawatan Saluran Akar
- 11 Syarat Restorasi Pada Gigi Pasca Perawatan Saluran Akar
- 11 Rekomendasi Restorasi Pada Gigi Pasca Perawatan Saluran Akar
- 17 Penilaian jumlah struktur dentin koronal yang tersisa pada gigi pasca perawatan saluran akar

Bab 4 RESTORASI INTRA KANAL PADA GIGI PASCA PERAWATAN SALURAN AKAR 19

- 22 Prinsip Restorasi Dengan Penguat Pasak
- 22 Indikasi dan Kontraindikasi Mahkota Pasak
 - 22 Indikasi Mahkota Pasak
 - 23 Kontraindikasi Mahkota Pasak
- 24 Kriteria Pasak yang Ideal
- 25 Material Pasak
- 25 Seleksi Pasak
- 25 Pasak Prafabrikasi
 - 26 Pasak Prafabrikasi dari Bahan Logam
 - 27 Desain pasak prafabrikasi dari bahan logam
 - 29 Indikasi dan kontraindikasi pasak prafabrikasi dari bahan logam

Daftar Isi


- 30 Pasak *Custom Made* dari Bahan Logam
 - 32 Jenis Pasak *Custom Made* dari Bahan Logam
 - 33 Indikasi dan Kontraindikasi Pasak *Custom Made* dari Bahan Logam
- 35 Pasak Prafabrikasi dari Bahan Nonlogam
 - 36 Pasak *Fiber Reinforced Composite* (FRC)
 - 39 Desain pasak *fiber reinforced composite* (FRC)
 - 40 Jenis Pasak *Fiber*
 - 42 Pasak Zirkonia
 - 42 Indikasi dan Kontraindikasi Pasak Prafabrikasi FRC
- 43 Pasak *Customized/Individually Formable Post/Customized Fiber Reinforced Post*
 - 43 Pasak *Customized* dari *Ribbon Fibre Reinforced Composite*
 - 45 Indikasi dan Kontraindikasi Penggunaan *Customized/Individually Formable Post*
 - 47 Faktor-Faktor yang Perlu Diperhatikan pada Pembuatan Pasak
 - 49 Retensi Pasak
 - 55 Penatalaksanaan Saluran Akar untuk Ruang Pasak
 - 56 Teknik Pengurangan *Gutta Percha*
 - 56 Tahap Pengurangan *Gutta Percha* dari Saluran Akar
 - 58 Penatalaksanaan Preparasi Saluran Akar untuk Ruang Pasak
 - 59 Desain Preparasi Mahkota Pasak
 - 59 Pencetakan Saluran Akar Pasak *Custom Made* dari Bahan Logam
 - 61 Sementasi Pasak
 - 67 Sementasi Pasak *Custom Made* Logam
 - 68 Persiapan Penempatan Pasak Prafabrikasi Nonlogam
 - 68 *Pre-treatment* Saluran Pasak
 - 69 *Pre-treatment* Permukaan Pasak Fiber
 - 70 Tahap Pasang Pasak Fiber
 - 73 Kegagalan Sistem Pasak
 - 74 Pembuatan Inti Pasak
 - 77 Desain Preparasi Inti Mahkota Pasak
 - 78 Keberhasilan Mahkota Selubung

Bab 5 RENCANA PERAWATAN ESTETIK GIGI 79

- 81 Proporsi Gigi
- 81 Berbagai Macam Bentuk Gigi
- 82 Pemilihan Warna Gigi
- 83 Penempatan Batas Tepi Preparasi Mahkota Selubung

Daftar Isi

84	Pertimbangan Peletakan Tepi Preparasi Subgingiva
87	Koreksi Terganggunya <i>Biological Width</i>
88	Bedah <i>Crown Lengthening</i> atau Pemanjangan Mahkota
89	Indikasi dan Kontraindikasi <i>Crown Lengthening</i>
90	Restorasi Akhir pada Gigi Pasca Insersi Pasak
90	Pemilihan Bahan Restorasi
91	Restorasi mahkota selubung dengan bahan <i>ceramic</i> gigi
93	Restorasi Mahkota Selubung
94	Restorasi mahkota selubung dengan bahan <i>metal-ceramic</i> (PFM)
94	Indikasi dan kontraindikasi PFM
95	Kelebihan dan kekurangan PFM
96	Restorasi mahkota selubung dengan bahan <i>all ceramic</i>
98	Restorasi mahkota selubung dengan bahan <i>lithium disilicate</i>
99	Restorasi mahkota selubung dengan bahan <i>porcelain fused to zirconia</i> (PFZ)
100	Restorasi mahkota selubung dengan bahan zirkonia
102	Desain Preparasi Restorasi Mahkota Selubung
107	Tahap Pencetakan
107	Retraksi gingiva
108	Pencetakan
110	Mahkota Sementara
110	Komunikasi Dokter Gigi dengan <i>Dental Laboratorium</i>
111	Pasang Coba Mahkota (<i>Try In</i>)
112	Pemilihan Bahan Sementasi Mahkota Selubung
115	Tahap sementasi <i>silica-based ceramics</i>
117	Sementasi <i>high strength ceramic</i> (alumina dan zirkonia)
118	Sementasi bahan logam atau PFM
BAB 6	PENUTUP 121
123	Daftar Pustaka



Daftar Gambar dan Tabel

<u>Hal</u>	<u>Gambar & Tabel</u>
12	Gambar 3.1 Rekomendasi restorasi pada gigi pasca perawatan saluran akar
14	Gambar 3.2 Rekomendasi restorasi gigi nonvital pada gigi anterior
15	Gambar 3.3 Rekomendasi perawatan gigi nonvital pada gigi premolar
25	Gambar 4.1 Komponen pasak dan inti pasak
28	Gambar 4.2 Pasak prafabrikasi logam
29	Gambar 4.3 Desain pasak prafabrikasi
29	Gambar 4.4 Desain pasak <i>smooth, serrated, parallel, tapered</i> , atau kombinasinya
31	Gambar 4.5 Pasak dan inti <i>custom made</i> dari bahan logam
32	Gambar 4.6 Pasak <i>custom cast</i>
34	Gambar 4.7 Perubahan angulasi pada inti pasak <i>custom made</i> dari logam
35	Gambar 4.8 Mahkota pasak <i>custom made</i> dari logam
35	Gambar 4.9 Inseri pasak tuang
40	Gambar 4.10 Bentuk pasak FRC: <i>tapered, parallel</i> dan <i>pointed</i>
40	Gambar 4.11 Perbandingan <i>radiopacity</i> berbagai pasak fiber
40	Gambar 4.12 Ukuran dan desain <i>Double-Taper Light-Post</i>
41	Gambar 4.13 Pasak Pasak <i>Fiber Reinforced Composite (FRC)</i>
44	Gambar 4.14 Sistem pasak customized dari pita <i>fiber reinforced resin</i>
47	Gambar 4.15 Arah gaya vertikal, lateral, dan diagonal pada dinding saluran akar gigi
47	Gambar 4.16 Distribusi tekanan pada pasak logam, inti pasak, dan sisa struktur gigi
48	Gambar 4.17 Bentuk retensi dan resistansi
49	Gambar 4.18 Teori konservatif, teori <i>preservationis</i> , dan teori <i>proporsionis</i>
51	Gambar 4.19 Pedoman pengukuran panjang pasak
51	Gambar 4.20 Gambar radiografik pengurangan <i>gutta percha point</i>

Daftar Gambar dan Tabel

<u>Hal</u>	<u>Gambar & Tabel</u>
54	Gambar 4.21 Skema <i>ferrule effect</i> dan tanpa <i>ferrule</i>
54	Gambar 4.22 <i>Ferrule effect</i>
55	Gambar 4.23 Fungsi <i>Ferrule</i>
55	Gambar 4.24 <i>Ferrule</i> dan integritas akar
58	Gambar 4.25 Pengambilan <i>gutta percha</i> menggunakan <i>pees reamer</i>
60	Gambar 4.26 Desain preparasi mahkota pasak
61	Gambar 4.27 Pencetakan saluran akar
68	Gambar 4.28 Sementasi pasak <i>custom made</i> logam
73	Gambar 4.29 Penempatan pasak dan inti pasca perawatan
78	Gambar 4.30 Hasil preparasi inti pasak
80	Gambar 5.1 Diagram <i>golden proportion</i>
81	Gambar 5.2 <i>Golden proportion</i>
81	Gambar 5.3 Rasio lebar/Panjang gigi
86	Gambar 5.4 Biological Width ± 2 mm
87	Gambar 5.5 Pengukuran proporsi gigi dengan <i>T-Bar proportion</i>
87	Gambar 5.6 Pengukuran kedalaman saku gusi
88	Gambar 5.7 Pengukuran posisi tulang alveolar
89	Gambar 5.8 Foto klinis awal
90	Gambar 5.9 Setelah <i>crown lengthening</i> dan pemasangan <i>periodontal pack</i>
105	Gambar 5.10 Desain Preparasi Restorasi Mahkota Selubung
106	Gambar 5.11 Preparasi mahkota selubung
106	Gambar 5.12 Dimensi minimum <i>metal ceramic restoration</i> gigi posterior
106	Gambar 5.13 Preparasi mahkota selubung <i>metal ceramic</i> gigi anterior rahang atas
107	Gambar 5.14 Dimensi preparasi mahkota selubung <i>all ceramic</i> pada rahang atas
107	Gambar 5.15 Desain preparasi zirconia (Nistor <i>et al.</i> , 2019).107
108	Gambar 5.16 Penempatan <i>retraction cord</i>
116	Gambar 5.17 Mahkota gigi 21 pada model
116	Gambar 5.18 <i>Try in</i> mahkota selubung
117	Gambar 5.19 Etsa asam
117	Gambar 5.20 Aplikasi silane
117	Gambar 5.21 Etsa pada inti
117	Gambar 5.22 Light curing pada inti pasak gigi 21
117	Gambar 5.23 Hasil insersi mahkota selubung gigi 21
13	Tabel 3.1 Protokol restorasi pada gigi nonvital dengan restorasi mahkota selubung
113	Tabel 5.1 Klasifikasi bahan sementasi

Kerusakan Jaringan Keras Gigi dan Restorasi Gigi

Kerusakan jaringan keras gigi dapat disebabkan oleh mikroorganisme yang menyebabkan lesi karies, dan juga kerusakan gigi karena lesi non-karies seperti fraktur, abrasi, abfraksi, erosi dan atrisi sehingga memerlukan perawatan gigi, untuk memperbaiki fungsi pengunyahan, fungsi fonetik, dan estetika (Garg dan Garg, 2019).

26 Perawatan saluran akar bertujuan untuk mempertahankan gigi selama mungkin di dalam rongga mulut agar gigi tetap dapat berfungsi dengan baik. Indikasi perawatan saluran akar antara lain pada gigi dengan kelainan jaringan pulpa seperti pulpitis *irreversible*, nekrosis pulpa, kelainan jaringan apikal seperti periodontitis apikalis, abses apikalis, dan *condensing osteitis* bila sisa mahkota dan akar gigi masih dapat dipertahankan. Perawatan saluran akar juga dapat dilakukan pada gigi tanpa kelainan jaringan pulpa atau jaringan apikal, tetapi restorasi yang akan dibuat memerlukan retensi di dalam saluran akar sehingga perlu dilakukan perawatan *intentional (elective) endodontic* (Ahmed, 2014). Perawatan saluran akar semakin *predictable* dan populer sehingga pasien lebih memilih mempertahankan gigi dibandingkan pencabutan gigi (Berman dan Hargreaves, 2021; Freedman, 2012).


Pertimbangan untuk mempertahankan gigi sebagai unit fungsional dalam jangka panjang adalah dengan mempertimbangan sisa struktur gigi, posisi gigi, fungsi gigi, kondisi jaringan periodonsium, kualitas dan kuantitas tulang alveolar yang mendukung, morfologi akar, hubungan rahang atas dan bawah, kebiasaan buruk *parafunction* seperti *bruxism*, tekanan oklusal dan lateral, kebutuhan untuk mempertahankan gigi yang bersangkutan, serta estetika (Berman dan Hargreaves, 2021; Freedman, 2012).

Saat ini terdapat perkembangan berbagai teknik perawatan, alat, bahan seperti pasak, inti pasak, sementasi, dan restorasi akhir sehingga dokter gigi harus memperbarui pengetahuan tentang diagnosis, rencana perawatan dan restorasi gigi, indikasi-kontraindikasi, kelebihan-kekurangan, aspek fungsi, dan estetika gigi yang membutuhkan pertimbangan lebih rumit dibandingkan restorasi gigi tanpa perawatan saluran akar.

Perawatan saluran akar dapat menyebabkan perubahan pada dentin dibanding dengan pulpa vital, sisa struktur gigi berkurang dan resistansi terhadap fraktur gigi menurun. Bila resistansi sisa jaringan gigi yang tidak memadai atau tidak didapatkan sisa mahkota gigi dan tidak dapat diindikasikan restorasi *direct* maupun restorasi *indirect* berupa *inlay*, *onlay*, *overlay*, *full crown* atau *endocrown* maka indikasi restorasinya adalah mahkota pasak. Mahkota pasak terdiri dari pasak (*dowel*), inti pasak (*core*), dan restorasi akhir dapat berupa restorasi *direct* atau restorasi *indirect*. Inti pasak berfungsi untuk menggantikan struktur gigi koronal yang hilang (resistansi), yang membutuhkan dukungan tambahan berupa pasak sebagai retensi restorasi gigi (retensi) serta melindungi struktur gigi yang tersisa (proteksi), memperkuat struktur gigi, dan meneruskan tekanan yang diterima gigi merata ke sepanjang akar sehingga dapat mengembalikan fungsi dan estetika gigi (Freedman, 2012).

Estetik merupakan bagian dari kehidupan manusia agar seseorang dapat tersenyum dengan penuh percaya diri. Saat ini masyarakat semakin memperhatikan pentingnya estetik terutama pada gigi anterior karena gigi tersebut merupakan elemen penting pada saat tersenyum sehingga terjadi peningkatan permintaan untuk perawatan estetik gigi. Kelainan yang memengaruhi estetika antara lain perubahan warna, kelainan posisi gigi, angulasi gigi, bentuk gigi, kelainan susunan gigi, dan kerusakan mahkota gigi

yang luas sehingga mengganggu penampilan. Salah satu pilihan perawatan untuk mendapatkan penampilan gigi yang estetik antara lain adalah restorasi mahkota pasak (Berman dan Hargreaves, 2021; Freedman, 2012).



Bab 2

Gigi Pasca Perawatan Saluran Akar

Pada bab ini akan diuraikan mengenai beberapa hal yang berkaitan dengan gigi pasca perawatan saluran akar dengan restorasi mahkota pasak. Fokus utama dalam kajian ini adalah mahkota pasak pada gigi permanen yang bertujuan untuk melindungi struktur gigi yang tersisa sehingga tidak mengalami fraktur, mencegah re-infeksi, menggantikan struktur gigi yang hilang, meminimalkan *cusp flexure*, mengembalikan fungsi bicara, mengunyah, dan memperbaiki estetik gigi.

Perawatan mahkota pasak membutuhkan pertimbangan lebih rumit, maka diperlukan pengetahuan tentang riwayat kesehatan umum dan gigi, kondisi gigi pasca perawatan saluran akar, syarat restorasi gigi pasca perawatan saluran akar, rekomendasi restorasi, komponen restorasi mahkota pasak, macam pasak, indikasi-kontra indikasi, keuntungan-kerugian, kelebihan-kekurangan, material pasak, pemilihan bahan sementasi pasak, *pretreatment* permukaan saluran akar dan pasak, pemilihan bahan *core build-up*, kesesuaian level jaringan, peletakan margin restorasi, *biological width*, pemilihan warna gigi, bahan restorasi akhir, desain preparasi mahkota, komunikasi *dental laboratorium*, serta dasar teorinya (Berman dan Hargreaves, 2021; Freedman, 2012).

KONDISI GIGI PASCA PERAWATAN SALURAN AKAR

Beberapa penelitian membuktikan bahwa perawatan saluran akar dapat menyebabkan dentin secara substansial berbeda dari dentin pada gigi dengan pulpa vital. Resistansi terhadap fraktur gigi menurun akibat struktur gigi lebih sedikit karena adanya karies yang luas atau fraktur sebelum perawatan saluran akar karena prosedur perawatan saluran akar yang membutuhkan preparasi pengangkatan atap pulpa pada saat tahapan *access opening*, akses ke dalam kamar pulpa, pengambilan jaringan pulpa, preparasi saluran akar yang mengakibatkan kavitas menjadi lebih luas, akibatnya melemahkan struktur gigi, gigi menjadi lebih rapuh karena hilangnya atau menurunnya integritas struktural gigi, sisa email tidak mendapat dukungan dentin yang sehat, dan sisa struktur gigi tidak mampu mendistribusikan gaya fungsional dengan baik yang dapat menyebabkan terjadinya fraktur. Integritas struktur gigi yang menurun menyebabkan fungsi gigi menurun karena kehilangan oklusi dengan gigi antagonis dan gigi tetangga (Garg dan Garg, 2019; Heyman *et al.*, 2013).

Dari beberapa penelitian, faktor dehidrasi gigi pasca perawatan saluran akar dapat menyebabkan gigi rapuh. Menurut Berman dan Hargreaves (2021), pada gigi pasca perawatan saluran akar akan terjadi perubahan karakteristik fisik dari dentin karena kehilangan kelembapan internal sebesar $\pm 9\%$ yang berkaitan dengan *free water*, tetapi tidak berkaitan dengan air yang terikat pada komponen organik dan anorganik sehingga menyebabkan berkurangnya modulus elastisitas dentin dan menurunkan kemampuan adhesi, tetapi tidak menyebabkan penurunan *compressive* dan *tensile strength*, sehingga pada gigi non vital hanya sedikit terjadi penurunan sifat fisik. Kehilangan saraf dan pembuluh darah juga dapat menyebabkan penurunan sifat fisik (Berman dan Hargreaves, 2021). Kehilangan struktur gigi adalah penyebab risiko fraktur gigi dibanding dengan perubahan dentin akibat dehidrasi. Preparasi akses dapat meningkatkan *cuspal deflection* selama fungsi sehingga tekanan fungsional pada tonjol gigi dapat menyebabkan fraktur *cusp* dan kebocoran mikro pada tepi restorasi (Bence, 1997). Schwartz dan Robbins (2004), menyatakan tidak adanya suplai nutrisi dan mineral, adanya efek samping larutan irigasi dan medikasi intrakanal serta berkurangnya respons propioseptif yang menurunkan refleksi proteksi

dapat melemahkan substrat dentin sehingga dengan berjalannya waktu dapat menyebabkan gigi semakin rapuh. Larutan irigasi, seperti *sodium hypochlorite* (NaOCl), *ethylenediamine tetra-acetic acid* (EDTA), *cyclohexane-1,2-diaminetetraacetic acid* (CDTA), *ethylene glycol-bis-(β-amino-ethyl ether), N,N,N',N' tetra-acetic acid / ethylene glycol-bis(β-aminoethyl ether)* (EGTA), dan *calcium hydroxide* (Ca(OH)₂) sebagai bahan irigasi saluran akar akan berinteraksi dengan dentin saluran akar, *chelators* terutama kalsium akan membentuk ikatan yang kompleks dan memengaruhi protein *noncollagenous* (NCPs) yang menyebabkan erosi dentin dan pelunakan permukaan. *Sodium hypochlorite* (NaOCl) sebagai aksi proteolitik melalui hidrolisis rantai peptida seperti kolagen dan berdampak pada struktur dentin dan akar serta mengubah sifat ikatannya. Dengan demikian, penurunan kekuatan gigi dapat dikaitkan dengan penuaan dentin dan sebagian kecil disebabkan perubahan dentin oleh bahan irigasi saluran akar. Dehidrasi dan hilangnya ikatan silang antarmolekul kolagen menyebabkan perubahan sifat fisik yang *irreversible*, penurunan kekuatan, dan ketangguhan dentin sebesar ±14% sehingga menyebabkan sementasi pasak aktif dapat menyebabkan *stress* mekanis yang dapat mengakibatkan fraktur akar, yang dapat menyebabkan menurunnya kekuatan perlekatan semen resin serta kegagalan restorasi (Garg dan Garg, 2019). Menurut Weston et al (2007), penggunaan larutan irigasi NaOCl 5.25% akan menyebabkan penurunan kekuatan perlekatan resin pada dentin saluran akar, tetapi hal ini dapat diatasi dengan pemberian asam askorbat 10% selama 1 menit.

Gigi nonvital menunjukkan hilangnya translusensi dan perubahan warna karena berbagai alasan seperti pulpa nekrotik, endodontik prosedur, dan bahan pengisi saluran akar. Perubahan warna gigi dapat terjadi beberapa bulan setelah perawatan saluran akar selesai dan warnanya serupa dengan diskolorisasi haemorrhagik (Berman dan Hargreaves, 2021; Gopikrisna, 2020; Mehanna *et al.*, 2015). Gigi nonvital menunjukkan hilangnya translusensi dan perubahan warna menjadi lebih gelap karena pulpa nekrotik, prosedur perawatan saluran akar, pengaruh bahan obturasi di kamar pulpa, atau karena bahan obturasi mengandung iodoform atau perak yang cenderung menyebabkan perubahan warna (Garg dan Garg, 2019). Untuk mencegah perubahan warna dengan cara menghilangkan sisa bahan obturasi di kamar pulpa atau 2 mm di bawah *cemento enamel junction* (CEJ). Proses

penuaan juga menyebabkan perubahan warna gigi yang disebabkan karena jaringan dentin akan semakin tebal sehingga membuat warna gigi semakin gelap (Garg dan Garg, 2019). Diskolorisasi haemorhagik dapat terjadi karena adanya trauma pada gigi yang menyebabkan rupturnya pembuluh darah intrapulpa, dan pigmen yang dihasilkan karena pecahnya eritrosit yang masuk dan menetap di tubuli dentin menyebabkan gigi berwarna *dark pinkish* hampir segera setelah terjadi trauma, dan kemudian berubah menjadi *pinkish brown*. Degradasi sel darah merah dan masuk ke tubuli dentin diikuti oleh hemolisis sel darah merah yang menyebabkan rusaknya haemoglobin menjadi senyawa berwarna seperti hemin, hematin, hemosiderin, hematoidin, dan hematoporphirin. Hematin dan hemosiderin yang memiliki karakteristik berwarna coklat kehitaman akan menimbulkan kesan berbayang gelap di struktur mahkota gigi. Selanjutnya hidrogen sulfida (H_2S) yang dihasilkan oleh bakteri berikatan dengan hemoglobin menghasilkan warna gelap. Heme dipecah menjadi ion Fe dan berikatan dengan H_2S membentuk Fe sulfida, diskolorisasi terjadi ketika pigmen Fe^{2+} terdegradasi menjadi $FeSO_4$ (Berman dan Hargreaves, 2021; Gopikrisna, 2020; Mehanna *et al.*, 2015).

Beberapa penelitian menyatakan bahwa kegagalan perawatan saluran akar sering terjadi akibat restorasi yang tidak adekuat sehingga restorasi yang tepat merupakan hal penting untuk menunjang keberhasilan perawatan saluran akar dan penutupan apikal. Berdasarkan konsep tersebut maka dibutuhkan restorasi pasca perawatan saluran akar yang dapat menambah resistansi gigi terhadap tekanan fungsional pada tonjol gigi, tekanan lateral untuk mencegah terjadinya fraktur pada sisa gigi akibat dari pemakaian gigi (Peters, 2017; Garg dan Garg, 2019). Tiga prinsip utama desain restorasi untuk memperbaiki fungsi dan meningkatkan daya tahan restorasi adalah mempertahankan struktur gigi, retensi, dan proteksi terhadap struktur gigi yang tersisa (Peters, 2017; Garg dan Garg, 2019).

Bab 3

Restorasi Gigi Pasca Perawatan Saluran Akar

Restorasi gigi pasca perawatan saluran akar bertujuan mengembalikan fungsi pengunyahan dalam jangka waktu yang panjang, estetik, bicara, dan mencegah kerusakan gigi lebih lanjut. Restorasi permanen pada gigi pasca perawatan saluran akar harus tahan terhadap paparan berulang yang menyebabkan *stress* fisik, kimia, dan termal, serta sebagian besar kasus membutuhkan restorasi komprehensif. Kegagalan restorasi setelah perawatan saluran akar yang sering terjadi, antara lain adalah kebocoran tepi, lepasnya restorasi, dan fraktur pada restorasi atau fraktur dari gigi yang telah dir7estorasi. Faktor yang perlu dipertimbangkan pada pemilihan restorasi atau bahan restorasi pada gigi pasca perawatan saluran akar adalah jumlah struktur gigi sehat yang tersisa, jumlah dan kualitas struktur gigi yang tersisa, posisi anatomis gigi, gaya oklusal pada gigi, indikasi perawatan restoratif, fungsi oklusi, tekanan oklusal, keadaan gigi antagonis, posisi gigi, panjang saluran akar, diameter saluran akar, *curvature* saluran akar, tujuan pembuatan restorasi gigi seperti mengubah inklinasi gigi, mengubah angulasi gigi, koreksi gigi berdesakan, rotasi gigi, faktor fungsi, dan estetik (Berman dan Hargreaves, 2021; Garg dan Garg, 2019; Peroz *et al.*, 2005). Pada gigi posterior harus mempertimbangkan beban kunyah dan beban

lateral yang lebih besar dibandingkan dengan gigi anterior, menghindari timbulnya tekanan berlebihan pada sisa struktur gigi, pemilihan restorasi yang dapat meningkatkan integritas struktur gigi dan kuat terhadap tekanan pengunyahan, serta sifat biomimetik dari material (Peters, 2017; Garg dan Garg, 2019). Sifat biomimetik bahan restoratif berhubungan dengan kemampuan bahan untuk dapat menggantikan sifat dari jaringan gigi yang telah hilang yaitu dari aspek estetik dan mekanis seperti bahan komposit berbasis resin dan *ceramic* (Freedman, 2012). Indikasi restorasi yang tepat untuk mencegah fraktur akar dan mahkota, *coronal-apical leakage*, serta trauma periodontal akibat invasi *biologic width*. Hal ini untuk menentukan prognosis jangka panjang dari gigi yang dirawat dan restorasi gigi karena tidak ada bahan restorasi yang dapat menggantikan dentin atau email (Berman dan Hargreaves 2021; Garg dan Garg, 2019).

PERTIMBANGAN RESTORASI GIGI PASCA PERAWATAN SALURAN AKAR

Perawatan restorasi pada gigi vital dan nonvital berbeda karena gigi nonvital lebih rentan terhadap fraktur dibandingkan gigi vital, kurang translusens, perubahan estetika, perubahan struktur/arsitektur, perubahan karakteristik fisik dentin karena kehilangan kelembapan (Garg dan Garg, 2019).

Menurut Berman dan Hargreaves (2021); Garg dan Garg (2019); Cheung (2011); Schwartz dan Robbins (2004) adalah sebagai berikut.

1. Sisa struktur gigi sehat yang tersisa karena akan memengaruhi **retensi dan resistansi dari gigi**.
2. **Fungsi gigi dalam lengkung rahang** karena akan memengaruhi **beban kunyah yang diterima gigi** sehingga harus mempertimbangkan risiko fraktur.
3. **Posisi atau lokasi gigi**. Gigi anterior membutuhkan pertimbangan estetik sedangkan **gigi posterior** membutuhkan pertimbangan fungsi, besarnya beban oklusal, dan *flexstur cuspal* karena akan menerima beban yang lebih berat dibanding gigi anterior sehingga mencegah risiko fraktur *culp*.
4. Morfologi saluran akar yaitu panjang, lebar, dan kurvatura saluran akar.

Pada kasus morfologi akar yang bengkok perlu pertimbangan jika akan direstorasi dengan mahkota pasak.

5. Kavitas yang kompleks, kehilangan kontak proksimal, dan margin subgingival.
6. Ada tidaknya gigi antagonis.
7. Kondisi jaringan periodonsium.
8. Adanya kebiasaan *parafunction* dari penderita.
9. Manajemen pasien yang sulit, keterampilan operator, fasilitas, dan ekonomi pasien.

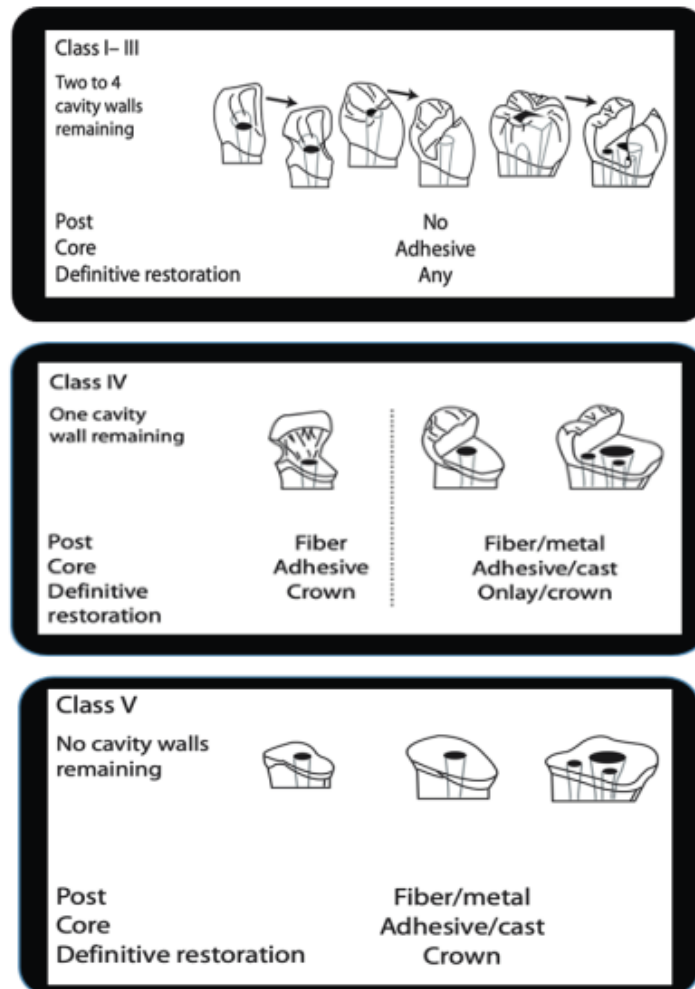
SYARAT RESTORASI PADA GIGI PASCA PERAWATAN SALURAN AKAR

Syarat restorasi pada gigi pasca perawatan saluran akar dijelaskan oleh Berman dan Hargreaves (2021) sebagai berikut.

1. Menutupi koronal secara menyeluruh dan melindungi struktur gigi yang tersisa agar terhindar dari risiko fraktur dan kebocoran sehingga mencegah infeksi ulang.
2. Membuat bentuk retensi agar restorasi tidak mudah terlepas dari gigi.
3. Resistansi cukup agar gigi bersama restorasi mampu menahan daya kunyah.
4. Mampu mengembalikan fungsi gigi, yaitu fungsi pengunyahan, estetik, bicara, dan menjaga gigi antagonis dan gigi sebelahnya.

REKOMENDASI RESTORASI PADA GIGI PASCA PERAWATAN SALURAN

Rekomendasi dari Peroz *et al.* (2005), pemilihan restorasi pada gigi pasca perawatan saluran akar dikelompokkan berdasarkan jumlah dinding aksial yang tersisa di sekitar preparasi rongga akses, diklasifikasikan dalam kelas 1–5 seperti yang terlihat pada Gambar 3.1.



Gambar 3.1 Rekomendasi restorasi pada gigi pasca perawatan saluran akar (Peroz *et al.*,2005)

1. Kelas 1 masih didapatkan 4 dinding aksial, kelas 2 masih didapatkan 3 dinding aksial. Bila ketebalan dinding aksial lebih dari 1 mm, maka dapat dilakukan restorasi direk tanpa penguat pasak.
2. Kelas 3 didapatkan 2 dinding aksial. Pada kasus kelas 2 dan kelas 3 dengan ketebalan dinding aksial lebih dari 1 mm, dan tinggi dinding aksial 2 mm, maka dapat dibuat *core build up* menggunakan bahan adhesif, tanpa penguat pasak dan selanjutnya di buat restorasi definitif seperti mahkota.
3. Kelas 4 didapatkan 1 dinding aksial. Pada gigi anterior dapat menggunakan pasak fiber, dan inti pasak menggunakan bahan adhesif, dan restorasi definitif adalah mahkota, sedangkan pada gigi

posterior memerlukan pemasangan pasak fiber atau logam, inti pasak menggunakan bahan adesif atau bahan logam tuang, dan restorasi definitifnya adalah *onlay/overlay* atau mahkota.

4. Kelas 5 tidak didapatkan dinding aksial. Pada gigi anterior maupun posterior dapat menggunakan pasak fiber atau pasak bahan logam tuang, dan restorasi definitifnya adalah mahkota.

Rekomendasi dari Abu-Awwad (2019), pemilihan restorasi pada gigi pasca perawatan saluran akar pada gigi posterior sebagai berikut.

1. Kehilangan struktur gigi yang minimal seperti pada kelas I (GV Black), kavitas mesio-oklusal, atau disto-oklusal dengan ketebalan dinding aksial lebih dari 2 mm maka indikasi restorasinya adalah restorasi intra koronal resin komposit.
2. Kerusakan struktur gigi sedang yaitu dengan kavitas mesio-oklusal atau disto-oklusal atau mesio-disto oklusal (kelas II GV Black) dengan ketebalan dinding aksial kurang dari 2 mm maka indikasi restorasinya adalah *overlay*.
3. Kerusakan struktur gigi yang parah maka indikasi restorasinya adalah mahkota pasak atau *endocrown*.

Rekomendasi Berman dan Hargreaves (2021), pemilihan restorasi pada gigi pasca perawatan saluran akar berdasarkan jumlah struktur koronal gigi yang tersisa seperti yang terlihat pada Tabel 3.1.

Tabel 3.1 Protokol restorasi pada gigi nonvital dengan restorasi mahkota selubung

Protokol Klinis untuk Merestorasi Gigi Non-Vital dengan Restorasi Prostetik Penuh (Prosedur yang Paling Memungkinkan)						
Perawatan	Indikasi	Pedoman Preparasi Gigi	Fondasi		Restorasi	
			Pasak	Inti	Fabrikasi	Luting
Inti komposit	Terdapat kehilangan dinding tetapi tinggi mahkota masih > ½	Mempertahankan sisa struktur gigi ketebalan >1 mm (setelah preparasi inti)	---	DBA + Komposit Dual/LC, Incremental	PFM/ Full ceramic: Slip-casting, pressed, CAD-CAM	Coating, Sand-blasting atau Etsa + silane dan Semen dual/self-adhesive
Inti komposit + pasak keramik	Kehilangan > ½ struktur koronal, tinggi dinding berkurang	Mempertahankan sisa struktur gigi ketebalan >1 mm (setelah preparasi inti)	Sandblasting Atau Coating/ silane + DBA + Semen dual/ self-adhesive	DBA + Komposit Dual/LC, Incremental	PFM/ Full ceramic: Slip-casting, pressed/ CAD-CAM	Coating, Sand-blasting atau Etsa + silane dan Semen dual/self-adhesive
Inti komposit + pasak fiber in vitro	Kehilangan > ½ struktur koronal, tinggi dinding berkurang	Mempertahankan sisa struktur gigi ketebalan >1 mm (setelah preparasi inti)	Sandblasting Atau Coating/ silane + DBA + Semen dual/ self-adhesive	DBA + Komposit Dual/LC, Incremental	PFM/ Full ceramic: Slip-casting, pressed/ CAD-CAM	Coating, Sand-blasting atau Etsa + silane dan Semen dual/self-adhesive

Protokol Klinis untuk Merestorasi Gigi Non-Vital dengan Restorasi Prostetik Penuh (Prosedur yang Paling Memungkinkan)

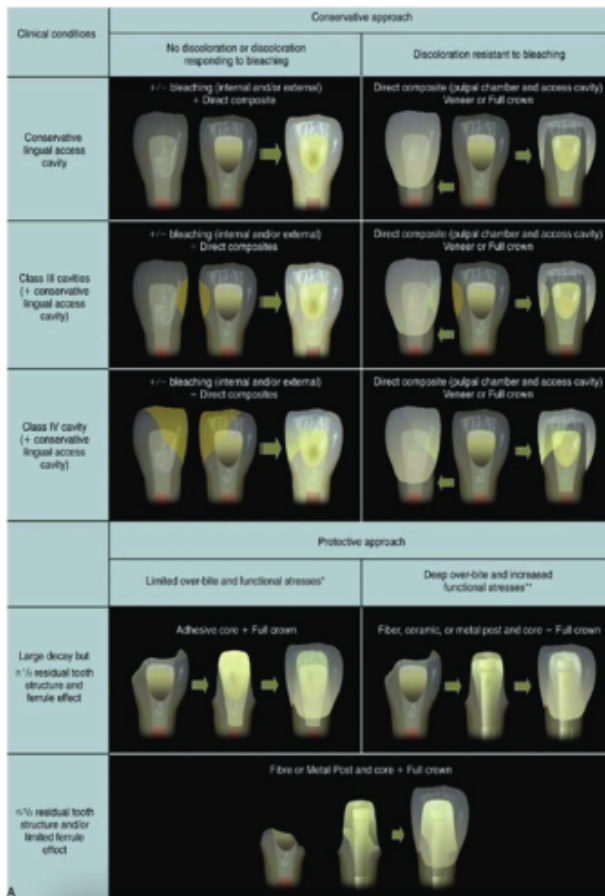
Perawatan	Indikasi	Pedoman Preparasi Gigi	Fondasi		Restorasi	
			Pasak	Inti	Fabrikasi	Luting
Inti komposit + pasak metal	Kehilangan > 2/3 struktur koronal, tinggi dinding berkurang	Mempertahankan sisa struktur gigi ketebalan >1mm (setelah preparasi inti)	Sandblasting Atau Coating/silane + DBA + Semen dual/self-adhesive	DBA + Komposit Dua/LC, Incremental	PFM/ Full ceramic: Slip-casting, pressed/ CAD-CAM	Coating, Sandblasting atau Etsa + silane dan Semen dual/self-adhesive
Inti amalgam (+/- pasak metal)	Alternatif inti komposit dengan pasak logam	Mempertahankan sisa struktur gigi ketebalan >1mm (setelah preparasi inti)	No tt + semen non-adhesive Atau Sandblasting/coating/silane + DBA + semen dual/self-adhesive	Penempatan Amalgam pada kavitas retentif/preparasi	Restorasi PFM	Coating, Sandblasting atau Etsa + silane dan Semen dual/self-adhesive
Pasak-inti tuang emas (+/- porselen)	Kehilangan > ¾ struktur koronal	Mempertahankan sisa struktur gigi ketebalan >1mm (setelah preparasi inti) Dinding internal divergen	No tt/sandblasting + semen non-adhesive Atau Sandblasting/coating/silane + DBA + semen dual/self-adhesive	No tt + Semen non-adhesive atau DBA + semen dual/self-adhesive	PFM/ Full ceramic: Zirconia/ CAD-CAM	Coating, Sandblasting atau Etsa + silane dan Semen dual/self-adhesive

DBA : dentin bonding age

No tt : no treatment

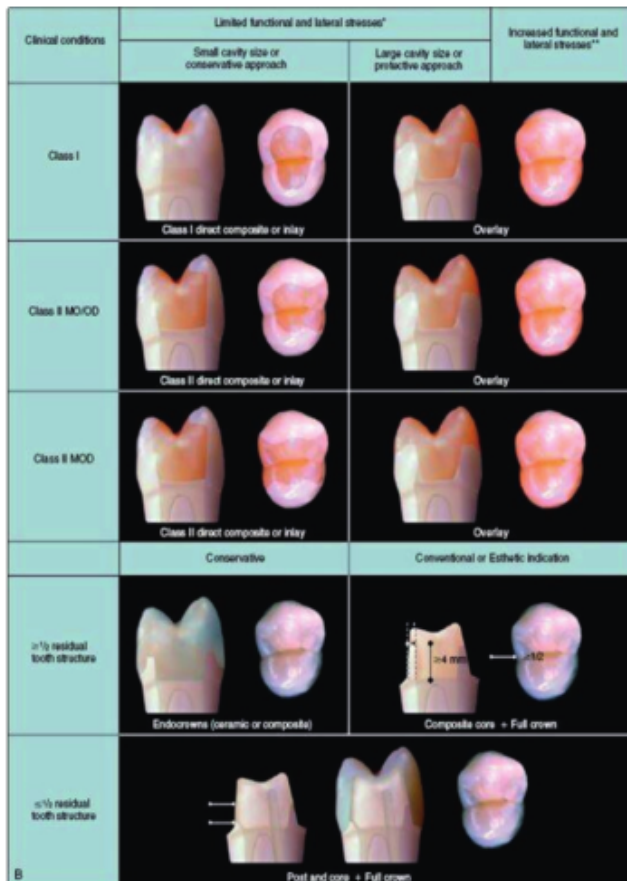
LC : light cure

(Berman dan Hargreaves, 2021)



Keterangan: Gambar ini berdasarkan adanya perubahan warna gigi, pemutihan gigi, overbite, stress fungsional, dan parafungsi kondisi sedang hingga berat dan oklusi abnormal

Gambar 3.2 Rekomendasi restorasi gigi nonvital pada gigi anterior (Berman dan Hargreaves, 2021)



Keterangan: Dengan fungsi normal, anatomi oklusal datar dan curam dan *canine guidance*, *stress*, fungsional dan lateral yang terbatas serta adanya peningkatan *stress* fungsional dan lateral, serta adanya parafungsi

Gambar 3.3

Rekomendasi perawatan gigi nonvital pada gigi premolar (Berman dan Hargreaves, 2021)

1. Apabila tinggi mahkota $> 1/2$ struktur gigi koronal dan lebih dari $1/2$ tinggi mahkota, sertasetelah preparasi *core build-up* masih didapatkan ketebalan struktur gigi > 1 mm, dapat dibuat *composite core* dan restorasi akhir adalah mahkota selubung.
2. Apabila kehilangan struktur gigi koronal $> 1/2-2/3$ dan setelah preparasi inti pasak masih didapatkan ketebalan struktur gigi > 1 mm, indikasi restorasi adalah mahkota pasak dengan *ceramic post/fiber post/metal post*, dan *composite core/amalgam core*, dan restorasi akhir adalah mahkota selubung.
3. Gigi yang kehilangan struktur koronal gigi $> 3/4$, setelah preparasi inti pasak masih didapatkan ketebalan struktur gigi > 1 mm, dan dinding internal *divergen* maka indikasinya restorasi adalah pasak tuang. Kemudian restorasi akhir adalah mahkota selubung.

Rekomendasi Berman dan Hargreaves (2021) pada gigi anterior dan premolar seperti terlihat pada Gambar 3.2 dan 3.3.

Menurut Berman dan Hargreaves (2021) serta Abu-Awwad (2019), restorasi pada gigi anterior pasca perawatan saluran akar dengan kehilangan struktur gigi minimal seperti pada kasus kavitas pada pembukaan akses palatal/lingual ke dalam saluran akar, atau masih didapatkan *marginal ridge*, *cingulum*, dan *incisal edges* yang baik, dengan *limited overbite* dan *limited functional stress*, maka tidak selalu harus diberi penguat pasak oleh karena tekanan fungsional pada gigi anterior kecil, sehingga dapat direstorasi dengan restorasi direk menggunakan bahan restorasi plastis antara lain resin komposit, *glass ionomer cement* (GIC) atau *resin modified glass ionomer* (RMGIC). Menurut Schwartz dan Robbins (2004), pemasangan pasak pada gigi anterior pasca perawatan saluran akar dengan kavitas pada daerah pembuatan akses ke dalam saluran akar, dapat dikatakan sedikit, dan bahkan tidak ada manfaatnya.

Pada kavitas gigi posterior yang tidak melibatkan daerah proksimal dengan kerusakan yang minimal, dapat direstorasi direk intra koronal menggunakan komposit *high strength/ highly-filled* karena *flexural strength* dan *microhardness* yang tinggi, sedangkan material dengan sifat mekanik yang rendah seperti komposit *bulk-fill* harus dihindari. Pada kavitas yang luas dengan melibatkan daerah proksimal maka semakin sulit untuk membuat kembali titik kontak, anatomi oklusal, dan kontak dengan gigi antagonis yang baik bila menggunakan resin komposit. Restorasi *direct* komposit pada kavitas yang luas, bahkan pada kasus dengan sedikit jaringan koronal yang tersisa pada gigi yang telah dilakukan perawatan saluran akar memiliki prognosis jangka pendek yang baik yaitu kurang dari 2 tahun, sehingga restorasi resin komposit dapat dianggap sebagai restorasi sementara sampai menunggu perawatan saluran akar dinyatakan berhasil (Peters, 2017). Indikasi restorasi pada gigi posterior pasca perawatan saluran akar harus mempertimbangkan sifat fisik gigi yang semakin rapuh, sisa struktur gigi, kebiasaan buruk pasien, tekanan fungsional, beban kunyah lebih besar dibandingkan dengan gigi anterior, beban lateral, gigi molar atau premolar, maka indikasi restorasinya adalah restorasi yang dapat meningkatkan integritas struktur gigi dan membutuhkan perlindungan koronal/menutupi *cusp* (*cusp coverage/coronal coverage*) (Berman dan Hargreaves, 2021; Garg dan Garg, 2019; Cheung, 2011). Indikasi restorasi pada gigi premolar pasca perawatan saluran akar dengan kerusakan yang *moderate*, kavitas kelas 1, atau kavitas mesio/disto-oklusal (MO/ DO) atau

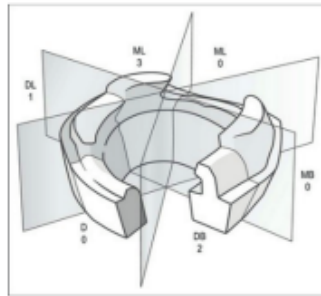
mesio-disto oklusal (MOD), mendapatkan kekuatan fungsional dan lateral yang tinggi maka dibutuhkan restorasi komprehensif yaitu restorasi yang menutupi *cusp* (*cusp coverage/coronal coverage*) seperti *overlay*, atau direstorasi minimal dengan *onlay* karena lebih rentan terhadap fraktur dibandingkan gigi molar (Berman dan Hargreaves, 2021). Pada kasus masih didapatkan $\geq \frac{1}{2}$ sisa struktur gigi serviko oklusal, dan tekanan fungsional dan lateral normal, maka indikasi restorasinya adalah *endocrown*, tetapi bila tekanan fungsional dan lateral tinggi, maka indikasi restorasinya adalah *composite core* dan *crown*. Pada kerusakan gigi yang parah, sisa struktur gigi $\leq \frac{1}{2}$, dibutuhkan restorasi mahkota pasak (Berman dan Hargreaves, 2021; Freedman, 2012). Dari hasil penelitian, penggunaan restorasi *direct* atau restorasi *indirect* seperti *inlay* pada gigi posterior pasca perawatan saluran akar yang tidak melindungi *cusp* dapat menyebabkan fraktur vertikal. Sebuah studi retrospektif membuktikan bahwa gigi yang dirawat saluran akar dengan restorasi *cusps coverage* dapat bertahan sebanyak enam kali lebih besar dibanding restorasi *inlay* (Schwartz dan Robbins, 2004).

12 Indikasi restorasi pada gigi posterior pasca perawatan saluran akar secara umum tidak harus dengan mahkota pasak sebagai restorasi akhir, oleh karena ukuran kamar pulpa yang besar sehingga masih memungkinkan untuk direstorasi dengan *onlay*, *overlay*, atau *endocrown*. Pada kasus secara klinis kerusakan jaringan keras gigi melibatkan satu *cusp* atau lebih, maka indikasi restorasinya adalah restorasi *indirect cusp coverage*, seperti *onlay*, *overlay*, sedangkan pada kasus dengan kerusakan yang parah maka indikasi restorasinya adalah mahkota pasak atau *endocrown* (Berman dan Hargreaves, 2021; Abu-Awwad, 2019). Indikasi mahkota pasak **12** menjadi pilihan jika diperlukan retensi tambahan ke dalam saluran akar untuk menggantikan struktur gigi yang hilang, tetapi beberapa penelitian menyatakan bahwa restorasi mahkota pasak dapat meningkatkan risiko fraktur (Berman dan Hargreaves, 2021; Cheung, 2005).

PENILAIAN JUMLAH STRUKTUR DENTIN KORONAL YANG TERSISA PADA GIGI PASCA PERAWATAN SALURAN AKAR

Penilaian jumlah struktur dentin koronal yang tersisa pada gigi pasca perawatan saluran akar dapat digunakan untuk menentukan restorasi gigi. Cara untuk

menentukan sisa struktur gigi adalah menggunakan tooth restorability index (TRI) yang diperkenalkan oleh McDonald dan Setchell (2005). Berdasarkan indeks ini gigi dibagi menjadi enam bagian yaitu mesial (M), distal (D), distobukal (DB), mesiobukal (MB), distolingual (DL), dan mesiolingual (ML). Dengan TRI dapat membantu menentukan indeks struktur gigi yang tersisa sehingga dapat memberikan keputusan klinis (McDonald dan Setchell, 2005).



Gambar 3.4 Menentukan sisa struktur gigi adalah menggunakan TRI (McDonald dan Setchell, 2005).

Skoring berdasarkan bagian gigi yaitu :

- 0 = tidak ada : $\geq 2/3$ dari bagian gigi tidak ada dinding aksial diatas finishing line atau sangat kurang tinggi, tidak ada cusp sehingga tidak bisa berkontribusi pada retensi dan ketahanan inti atau mahkota.
- 1 = tidak adekuat : ketebalan dinding dentin $< 1,5$ mm, atau tingginya lebih dari 2 kali pada dinding yang paling tipis sehingga tidak cukup untuk retensi dan resistensi.
- 2 = dipertanyakan : Lebih banyak dentin dibanding skor 1, diantara skor 1 dan 3. Tidak dapat diprediksi terhadap retensi dan resistensi.
- 3 = adekuat :dentin koronal yang cukup tinggi, cukup tebal, dan bagian ini berkontribusi terhadap retensi dan ketahanan inti dan restorasi akhir.

Tabel 3.2 Skor TRI yang merupakan penjumlahan skor dari tiap bagian gigi (McDonald dan Setchell, 2005).

Sisa struktur gigi	Keputusan klinis
Gigi dengan skor TRI ≥ 12	Dapat diterima
Gigi dengan skor TRI 9-12	Masih diragukan, dan perlu dipertimbangkan jumlah bagian gigi dengan skor 3. Dapat diterima bila 2-3 bagian gigi dengan skor 3.
Gigi dengan skor TRI < 9	Tidak dapat menahan inti plastis sehingga mempertimbangkan untuk dilakukan crown lengthen, pasak dan inti tuang.

Bab 4

Restorasi Intra Kanal pada Gigi Pasca Perawatan Saluran Akar

Mahkota dan akar berfungsi sebagai unit terpadu dan mengirimkan kekuatan oklusal ke periodontium secara fisiologis, serta untuk memproteksi sisa gigi karena dapat mengurangi tekanan pada gigi (Richard dan Robbins, 2004). Pada gigi pasca perawatan saluran akar dibutuhkan restorasi yang dapat menambah resistansi gigi terhadap fraktur akibat dari pemakaian. Dengan mempertimbangkan resistansi sisa jaringan gigi yang tidak memadai, sedikit atau tidak adanya sisa mahkota, dan tidak indikasi restorasi *direct* maupun restorasi *indirect* berupa *onlay*, *overlay*, *full crown* atau *endocrown*, maka indikasi restorasinya adalah mahkota pasak. Mahkota pasak terdiri dari pasak (*dowel*) dan inti pasak sebagai retensi dari mahkota. Fungsi pasak dan inti adalah menggantikan struktur gigi koronal yang hilang karena kerusakan akibat karies, fraktur, atau kepentingan akses perawatan saluran akar karena struktur gigi yang tertinggal membutuhkan dukungan tambahan dan fondasi berupa pasak dan inti sehingga dapat mengembalikan fungsi dan estetik gigi dengan restorasi akhir berupa mahkota selubung (Berman dan Hargreaves, 2021; Bhalla, 2020; Abu-Awwad, 2019; Freedman, 2012).

Klasifikasi menurut Peroz (2005), yaitu pada kasus kelas 4 masih tertinggal 1 dinding aksial, dan kelas 5 tidak didapatkan dinding aksial pada gigi anterior maupun posterior, maka perlu pemasangan pasak fiber atau pasak logam tuang. Sedangkan menurut Abu-Awwad (2019), pemilihan restorasi pada gigi posterior pasca perawatan saluran akar dengan kerusakan yang parah, maka indikasi restorasinya adalah mahkota pasak atau *endocrown*. Menurut Berman dan Hargreaves (2021), kehilangan struktur gigi koronal $> \frac{1}{2}$, ada penurunan tinggi mahkota, dan setelah preparasi *inti pasak* masih didapatkan ketebalan struktur gigi > 1 mm, serta kehilangan struktur koronal gigi $> \frac{3}{4}$, dan setelah preparasi inti pasak masih didapatkan ketebalan struktur gigi > 1 mm, dinding internal *divergen*, maka indikasinya restorasi adalah pasak dan inti tuang, dan restorasi akhir adalah mahkota selubung. Menurut Freedman (2012) dan Schwartz dan Robbins (2004), pada gigi molar dengan kerusakan struktur gigi koronal yang luas dan gigi kuat menerima kekuatan vertikal, maka untuk meningkatkan retensi perlu ditempatkan pasak pada saluran akar, dan pasak ditempatkan di kanal terbesar dan paling lurus. Pada gigi rahang atas, pasak ditempatkan pada kanal palatal, sedangkan pada gigi molar rahang bawah, pasak ditempatkan pada kanal distal, dan pada umumnya cukup hanya melibatkan satu saluran akar. Pada gigi premolar yang mempunyai ukuran lebih besar dari gigi anterior, seringkali mempunyai ruang pulpa yang relatif kecil dan menerima kekuatan lateral saat digunakan pengunyahan dibandingkan gigi molar sehinggadiperlukan penempatan pasak dibanding gigi molar

Pasak yang dimasukkan ke dalam saluran akar merupakan jangkar yang masuk ke dentin radikuler, menjadi satu dengan inti pasak yang akan mendukung mahkota selubung, maka bentuk dan posisi inti sangat menentukan arah transfer beban kunyah terhadap gigi tersebut. Fungsi pasak sebagai retensi tambahan bagi mahkota, untuk stabilitas bagi restorasi *direct* maupun *indirect*, dan memberikan retensi yang adekuat bagi inti, melindungi struktur gigi yang tersisa (proteksi), mencegah fraktur akar pada daerah servikal gigi pada batas gusi karena sebagian besar fraktur akar pada gigi yang telah dirawat saluran akar tanpa diberi pasak terjadi pada daerah servikal pada batas gusi, menambah kekuatan dari restorasi akhir, memperkuat struktur gigi serta meneruskan tekanan yang diterima gigi merata ke sepanjang akar gigi sehingga dapat mengembalikan fungsi.

Penggunaan pasak bertujuan untuk mendapatkan retensi maksimal bagi restorasinya, tetapi tetap harus mempertimbangkan preparasi *minimal invasive* terhadap dentin sehat yang tersisa. Pasak *bonded non-metal* melekat secara adhesif sehingga dapat meningkatkan retensi sistem pasak dan inti, membagi *stress* fungsional pada lebih banyak area dan mengurangi beban per area yang dapat mengurangi kemungkinan adanya fraktur akar sehingga akan meningkatkan prognosis hasil perawatan. Prognosis dari perawatan mahkota pasak berbanding lurus pada banyaknya dentin sehat yang tersisa, semakin tebal dan banyak lapisan dentin sehat yang tersisa maka semakin resistan terhadap fraktur (Deliperi, 2008; Schwartz dan Robbins, 2004). Prognosis hasil perawatan dengan penguat pasak juga mempertimbangkan secara holistik di dalam rongga mulut, misalnya dengan mempertimbangkan adanya gigi hilang yang menyebabkan tekanan kunyah bertumpu pada gigi yang akan di restorasi, kondisi tulang alveolar oleh karena akar yang didukung oleh tulang yang sehat dapat menahan daya yang mengenai mahkota, dan penggunaan pasak dapat menyebabkan integritas mahkota-akar lebih baik (Bonchev *et al.*, 2017).

Menurut Berman dan Hargreaves (2021), evaluasi sebelum perawatan dan strategi perawatan mahkota pasak untuk menentukan prognosis dan rencana perawatan yang akan dilakukan adalah sebagai berikut.

1. Evaluasi kualitas hasil perawatan saluran akar.
2. Evaluasi periodontal antara lain gingiva sehat, tulang normal dan *attachment levels* untuk mendukung kesehatan periodontal.
3. Pemeliharaan *biologic width* dan efek *ferrule* sebelum dan setelah perawatan saluran akar dan fase perawatan restoratif.
4. Evaluasi biomekanikal seperti jumlah dan kualitas sisa struktur gigi, posisi anatomis gigi, tekanan oklusal, persyaratan restoratif gigi

Pada kondisi gigi dengan struktur gigi yang tersisa minimal dapat meningkatkan risiko fraktur akar, *coronal-apical leakage*, karies ulang, *dislogment*, dan trauma periodontal akibat invasi *biologic width*. Tekanan lateral pada gigi anterior sebesar 25-75 N, sedangkan tekanan oklusal gigi posterior 40-125 N, sedangkan jika kondisi parafungsional (*bruxism*) bisa menjadi ≥ 1.000 N sehinggalah pada gigi posterior dengan tekanan oklusal besar maka pemilihan restorasi harus tahan terhadap fraktur (Berman dan Hargreaves, 2021).

PRINSIP RESTORASI DENGAN PENGUAT PASAK

Menurut Garg dan Garg (2019), persyaratan gigi untuk restorasi mahkota pasak adalah sebagai berikut.

1. *Apical seal* yang optimal.
2. Tidak adanya fistula atau eksudat.
3. Tidak adanya peradangan aktif.
4. Tidak adanya kepekaan terhadap perkusi.
5. Tidak adanya penyakit periodontal.
6. Dukungan tulang yang cukup di sekitar akar.
7. Struktur gigi yang sehat dari koronal ke puncak alveolar.
8. Tidak adanya fraktur akar.

Syarat pasak yang ideal menurut Garg dan Garg (2019) sebagai berikut.

1. Memberikan perlindungan maksimal pada akar untuk mencegah fraktur akar.
2. Memberikan retensi maksimum inti dan mahkota.
3. Mudah dipasang.
4. Tekniknya tidak sensitif.
5. Memiliki kekuatan tinggi dan *fatigue resistance*.

INDIKASI DAN KONTRAIKASI MAHKOTA PASAK

Berman dan Hargreaves (2021); Garg dan Garg (2019), Abu-Awwad (2019), Naumann *et al.*, (2018); Butail, *et al.*, (2018); Trushkowsky (2014); Zhao Jing (2014); Rosentiel *et al.*, (2006); Peroz *et al.*, (2005) menjelaskan indikasi dan kontraindikasi mahkota pasak sebagai berikut.

Indikasi Mahkota Pasak

1. Gigi pasca perawatan saluran akar dengan kerusakan struktur gigi yang luas sehingga tidak memiliki cukup jaringan sehat tersisa pada bagian koronal.
2. Struktur mahkota gigi yang tersisa $< 1/2$, atau masih didapatkan satu atau tidak didapatkan dinding aksial, atau hanya tersisa struktur akarnya saja sehingga tidak cukup untuk retensi restorasi mahkota, dan diperkirakan gigi akan menerima beban yang besar.

3. Sisa dentin begitu lemah sehingga dapat menyebabkan fraktur gigi.
4. Gigi yang membutuhkan dukungan internal dengan membuat fondasi berupa pasak yang merupakan jangkar bagi restorasi ke dentin radikuler sebagai retensi intra kanal sehingga dapat menambah atau menggantikan fungsi retensi dan resistansi.
5. Struktur gigi yang tersisa kurang dari setengah tinggi inti atau dinding yang tersisa sangat tipis yaitu kurang dari 1mm pada lebih dari $\frac{3}{4}$ keliling gigi sehingga diperlukan pasak untuk meningkatkan retensi, menstabilkan dan menguatkan fondasi
6. Gigi vital yang tidak mempunyai jaringan sehat koronal yang cukup untuk restorasi mahkota gigi, seperti pada kasus fraktur gigi mencapai $\geq \frac{1}{3}$ koronal.
7. Untuk mengubah inklinasi, angulasi atau posisi gigi untuk kepentingan estetik dalam posisi aksial $>1\text{mm}$, dan perlu dilakukan perawatan pendahuluan yaitu perawatan saluran akar elektif/intensional.
8. Perubahan warna gigi dan kemungkinan risiko gigi fraktur setelah perawatan saluran akar.
9. Gigi yang telah dilakukan perawatan saluran akar yang akan difungsikan sebagai *abutment*.
10. Beban fungsional dan beban lateral yang besar.
11. Jenis restorasi akhir.

Kontraindikasi Mahkota Pasak

1. Struktur jaringan keras gigi yang tersisa masih dapat memberi resistansi yang cukup untuk direstorasi selain mahkota pasak.
2. *Marginal ridge* pada gigi anterior masih utuh.
3. Ruang pulpa yang besar pada gigi posterior.
4. Akar terlalu pendek oleh karena pasak ideal mempunyai panjang minimal sama dengan tinggi mahkota klinis atau setengah panjang akar.
5. Akar bengkok.
6. Diameter saluran akar yang tidak cukup untuk penempatan pasak.
7. Akar rapuh.
8. Dukungan tulang yang kurang adekuat oleh karena didapatkan resorpsi tulang lebih dari $\frac{1}{3}$ panjang akar.

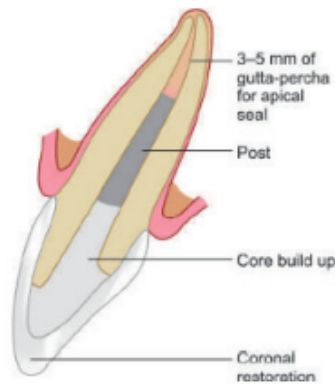
9. Terdapat tanda kegagalan perawatan saluran akar seperti *apical seal* yang buruk, inflamasi, fistula, dan bereaksi terhadap perkusi.
10. Fraktur horisontal di bagian koronal gigi.
11. Terdapat *lateral stress* akibat *bruxism* atau *heavy incisal stress*.

Pembuatan mahkota pasak hanya dapat dilakukan setelah perawatan saluran akar telah berhasil dilakukan. Jika perawatan saluran akar belum dinyatakan berhasil, maka restorasi mahkota pasak belum bisa dilakukan oleh karena ketika pasak dan inti telah terpasang, akan sulit untuk dilakukan pengambilan kembali pasaknya, dan kemungkinan memerlukan prosedur endodontik bedah pada akar seperti *apicoectomy* (Freedman, 2012).

KRITERIA PASAK YANG IDEAL

Menurut Berman dan Hargreaves (2021); Garg dan Garg (2019); Zhao Jing (2014) adalah kriteria pasak yang ideal sebagai berikut.

1. Memberikan perlindungan maksimal pada gigi untuk mencegah fraktur.
2. Memberikan retensi maksimal di dalam akar, mudah diletakkan dan dikeluarkan bila akan dilakukan perawatan ulang (*repairable*).
3. Memberikan retensi maksimal pada inti pasak dan mahkota.
4. Mempunyai kekuatan dan resistansi yang tinggi.
5. Memberikan perlindungan maksimal pada tepi mahkota sehingga tidak terjadi kebocoran.
6. Dapat mendistribusikan tekanan pada akar gigi dan distribusi tekanan yang minimal pada gigi.
7. Biokompatibel.
8. Radio-opaque.
9. Tidak mudah retak/patah.
10. Desain permukaan pasak yang mendekati bentuk saluran akar.
11. Pasak estetik mempunyai derajat translusensi yang memenuhi kebutuhan estetik.
12. Dapat menggantikan struktur gigi.
13. Modulus elastisitas hampir sama dengan dentin.



Gambar 4.1 Komponen pasak dan inti pasak (Garg dan Garg, 2019)

MATERIAL PASAK

Terdapat beberapa pilihan material untuk pasak yang memiliki kelebihan-kekurangan, indikasi-kontra indikasi. Klasifikasi pasak ada dua tipe, yaitu *prefabricated* (prafabrikasi) yang terbuat dari bahan logam maupun nonlogam, serta pasak *custom made/individually formable post* terbuat dari bahan logam berupa *custom cast* maupun non logam berupa *custom fiber reinforced composite* (FRC) (Berman dan Hargreaves, 2021; Bonchev *et al.*, 2017; Freedman, 2012).

SELEKSI PASAK

Menurut Berman dan Hargreaves (2021), pertimbangan seleksi pasak dengan mempertimbangkan morfologi akar, yaitu:

1. kontur eksternal akar;
2. bentuk saluran akar;
3. besarnya sisa jaringan mahkota gigi;
4. daya kunyah dan daya lateral yang akan mengenai restorasi.

PASAK PRAFABRIKASI

Menurut Garg dan Garg (2019), Freedman (2012) adalah sebagai berikut.

1. Pasak prafabrikasi dari bahan logam (*Prefabricated metal post*) buatan pabrik adalah yang sudah siap digunakan tanpa perlu proses mencetak saluran akar.

2. Pasak prafabrikasi dari bahan non logam (*Prefabricated resin fiber posts*) adalah pasak fiber resin terbuat dari material fiber dan BIS-GMA.

Pasak Prefabrikasi dari Bahan Logam

Pasak logam terbuat dari aloi seperti *stainless steel alloy*, *brass alloy*, *gold plated brass*, *platinum gold palladium (PGp)*, *cobalt chromium (Co-Cr)*, *nickel chromium (Ni-Cr)* *gold alloy* (Tipe III dan IV), *Argentum alloy (Ag alloy)*, *cuprum alloy (Cu alloy)*, *chrome cobalt (Co-Cr)* dan *nickel chrome (Ni-Cr)*, *titanium alloy* (Garg dan Garg, 2014). Kelebihan penggunaan pasak ini adalah kuat, jumlah kunjungan minimal karena dapat dilakukan pada satu kali kunjungan dibanding pasak *custom made*, mempunyai kemampuan penghantar beban kunyah yang cukup baik, dan dari hasil penelitian dapat bertahan lebih dari 20 tahun. Kekurangannya antara lain karena bentuk sesuai buatan pabrik maka adaptasi bentuk pasak terhadap *irregular* anatomi akar dalam saluran akar kurang sesuai, tidak melekat dengan baik pada struktur permukaan saluran akar, dan kurang dari segi estetika karena terbuat dari bahan logam (Garg dan Garg, 2019; Freedman, 2012), serta mudah korosi. Korosi logam seringkali menyebabkan terjadinya bayangan abu-abu (*grey zone*) pada daerah servikal gingival. Jika tidak cukup bahan penutup pada inti pasak menyebabkan bayangan warna logam sehingga estetika kurang baik. Oleh karena modulus elastis yang lebih tinggi daripada modulus elastisitas dentin terutama pasak dari bahan Co-Cr dan Ni-Cr, sehingga tekanan yang diterima akan terkonsentrasi pada akar daerah apikal yang dapat mengakibatkan fraktur akar. Pasak titanium aloi lebih lentur dan tahan terhadap korosi, tetapi tidak cukup kuat bila digunakan dalam saluran akar yang tipis, dapat menyebabkan fraktur akar, radiodensitas yang mirip dengan *gutta-percha* dan *sealer* sehingga sulit dideteksi pada radiograf, bila terjadi kegagalan dan perlu dilakukan pelepasan pasak maka akan menyebabkan tekanan yang dapat menyebabkan fraktur akar. Untuk melepas pasak yang terbuat dari bahan titanium, direkomendasikan menggunakan energi ultrasonik sehingga mencegah kerusakan gigi atau jaringan sekitarnya. Karena adanya sifat merugikan dari pasak titanium dibandingkan pasak logam lainnya, penggunaan pasak titanium dan *brass* sudah tidak banyak digunakan (Parcina *et al.*, 2016; Freedman, 2012).


Desain pasak prafabrikasi dari bahan logam

Desain pasak prafabrikasi yang dibuat berbeda-beda karena bertujuan untuk mendapatkan retensi dan proteksi struktur gigi yang tersisa. Menurut Garg dan Garg (2019), Trushkowsky (2014), serta Mc. Comb (2008), desain pasak dan cara pemasangannya adalah sebagai berikut.

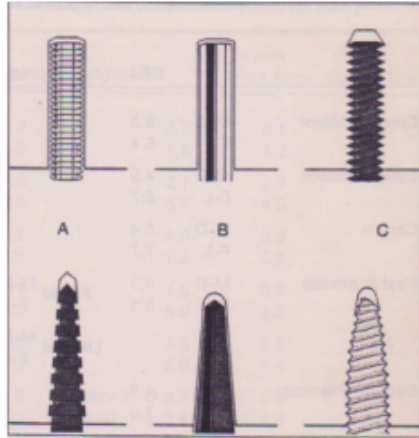
1. *Parallel sided, serrated*. Merupakan pasak pasif, bentuk paralel, dan permukaannya bergerigi. Sementasi pasak menggunakan bahan semen sehingga tidak terjadi ikatan mekanis dengan dinding saluran akar. Tekanan yang dihasilkan saat insersi lebih minimal dibanding pasak aktif sehingga mengurangi tekanan pada daerah apikal dan dinding saluran akar, mengurangi risiko fraktur akar selama sementasi, beban fungsional, dan tidak mudah rotasi serta retentif.
2. *Parallel sided, smooth*. Merupakan pasak pasif, bentuk paralel, permukaannya halus, sementasi menggunakan bahan semen, tekanan yang dihasilkan lebih minimal dibanding pasak aktif sehingga mengurangi tekanan pada daerah apikal dan dinding saluran akar, tidak terjadi ikatan mekanis dengan dinding saluran akar, dan mengurangi risiko terjadinya fraktur akar selama sementasi atau karena beban fungsional.
3. *Parallel sided self-threading screw*. Merupakan pasak aktif, bentuk paralel, dan permukaannya berulir. Pasak ini paling retentif karena dapat membentuk ikatan mekanik dengan struktur gigi, pemasangannya dengan cara disekrup sehingga memberikan tekanan yang besar terutama pada dinding saluran akar dan daerah apikal, serta ditunjang dengan beban fungsional, maka akan menimbulkan tekanan pada saluran akar pada daerah lateral maupun apikal sehingga dapat menyebabkan terjadinya fraktur akar, tetapi tidak mudah rotasi. Indikasinya pada kasus yang memerlukan retensi maksimum, dan sisa dentin saluran akar masih ideal yaitu masih tersisa 2/3 diameter akar.
4. *Tapered sided, serrated*. Merupakan pasak pasif yang berbentuk *tapered* atau meruncing mendekati bentuk alami saluran akar, dan bergerigi. Sementasi menggunakan bahan semen sehingga tidak terjadi ikatan mekanis dengan dinding saluran akar, tekanan yang dihasilkan lebih minimal dibanding pasak aktif sehingga mengurangi tekanan pada

daerah apikal dan dinding saluran akar, mengurangi risiko terjadinya fraktur akar selama sementasi, beban fungsional, tidak mudah rotasi dan retentif.

5. *Tapered sided, smooth*. Merupakan pasak pasif yang berbentuk *tapered* atau meruncing mendekati bentuk alami saluran akar dan permukaannya halus. Sementasi menggunakan bahan semen, tekanan yang dihasilkan lebih minimal dibanding pasak aktif sehingga mengurangi tekanan pada daerah apikal dan dinding saluran akar, dan mengurangi resiko fraktur akar selama sementasi dan beban fungsional, merupakan pasak yang paling kurang retentif.
6. *Tapered sided, self-threading screw*. Merupakan pasak aktif yang berbentuk *tapered* atau meruncing, desain permukaan pasak berulir, pemasangannya dengan cara disekrup sehingga memberikan tekanan yang besar pada dinding saluran akar dan ditunjang dengan beban fungsional, maka akan menimbulkan tekanan pada saluran akar pada daerah lateral maupun apikal sehingga dapat menyebabkan terjadinya fraktur akar, tidak mudah rotasi dan merupakan pasak yang retentif karena dapat membentuk ikatan mekanik dengan struktur gigi. Indikasi penggunaan pasak aktif adalah pada kasus yang memerlukan retensi maksimum, dan bila sisa dentin pada saluran akar masih ideal yaitu masih tersisa $\frac{2}{3}$ diameter akar.

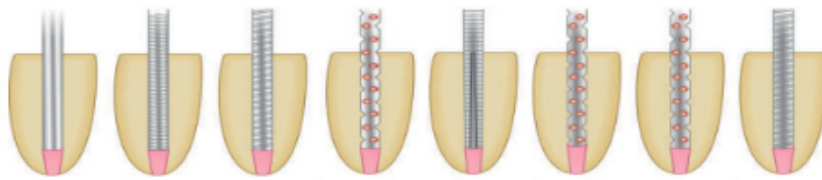


Gambar 4.2 Pasak prafabrikasi logam (O'Sullivan, 2005)



Keterangan:
 a. Parallel sided, serrated;
 b. Parallel sided, smooth;
 c. Parallel sided self-threading screw;
 d. Tapered, serrated; e. Tapered, smooth; f. Tapered, self-threading screw

Gambar 4.3
 Desain pasak prefabrikasi. (O'Sullivan, 2005)



Gambar 4.4 Desain pasak *smooth, serrated, parallel, tapered*, atau kombinasinya (Garg dan Garg, 2019).

Indikasi dan kontraindikasi pasak prefabrikasi dari bahan logam

Menurut Berman dan Hargreaves (2021) dan Bhalla *et al.*, (2020) adalah sebagai berikut.

1. Indikasi pasak prefabrikasi dari bahan logam dapat dilakukan pada kasus berikut.
 - a. Struktur gigi minimal sehingga memerlukan pasak untuk menahan inti dan mahkota.
 - b. Tidak bertujuan mengubah inklinasi, angulasi, atau malposisi gigi.
 - c. Sisa tinggi mahkota gigi arah serviko-insisal lebih dari 25% atau minimal lebih dari 2 mm.
 - d. Pada gigi anterior dan posterior dengan sisa struktur gigi < 50% .
2. Kontraindikasi pasak prefabrikasi dari bahan logam pada kasus berikut.
 - a. Sisa struktur mahkota gigi < 25%.
 - b. Saluran akar lebar.
 - c. Pada gigi posterior dengan ruang pulpa yang besar.
 - d. Akar gigi terlalu pendek oleh karena idealnya panjang pasak

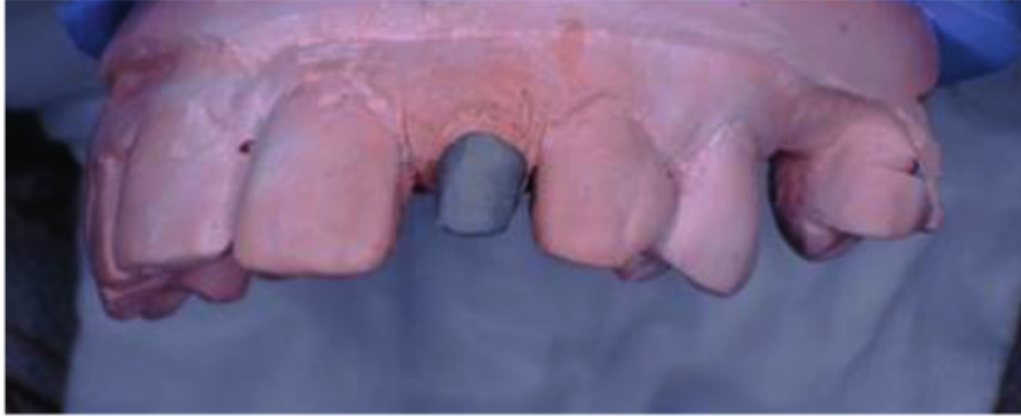
minimal sama dengan tinggi mahkota klinis atau setengah panjang akar.

- e. Akar bengkok.
- f. Resorpsi tulang lebih dari $\frac{1}{3}$ panjang akar yang dapat menyebabkan dukungan tulang kurang adekuat.
- g. Terdapat tanda kegagalan perawatan saluran akar.
- h. Terdapat *lateral stress* akibat *bruxism*, *heavy incisal stress*, *bad habit*.

Kelebihan penggunaan pasak prafabrikasi logam adalah sangat kuat, tidak mudah patah, dan penghantar beban kunyah yang baik. Bila terjadi kegagalan dan diperlukan perawatan ulang saluran akar maka mudah diambil kembali, dan tingkat keberhasilan cukup tinggi (Berman dan Hargreaves, 2021; Garg dan Garg, 2019; Peroz *et al.*, 2005). Kekurangannya adalah pasak sangat kaku, modulus elastisitas logam 10 kali lebih besar dibandingkan dentin sehingga dapat menyebabkan distribusi tekanan yang tidak merata, serta tekanan akan ditransfer dan terkonsentrasi pada komponen yang modulus elastisitasnya lebih rendah sehingga dapat mengakibatkan fraktur akar atau pasak terlepas (Gaspar *et al.*, 2009; Ferrari *et al.*, 2007). Keuntungan penggunaan pasak prafabrikasi adalah relatif murah, mudah, cepat, kuat, dan retentif. Bila terjadi kegagalan dan diperlukan perawatan ulang saluran akar maka mudah diambil kembali (Berman dan Hargreaves, 2021; Garg dan Garg, 2019; Peroz *et al.*, 2005). Kerugiannya karena bentuk pasak dan saluran akar tidak sesuai dengan saluran akar maka penggunaan sangat selektif dan risiko korosi (O'Sullivan, 2005). Bila terbuat dari bahan Ni-Cr maka dapat menyebabkan hipersensitivitas (Berman dan Hargreaves, 2021; Garg dan Garg, 2019; Lamichhane *et al.*, 2014).

PASAK CUSTOM MADE DARI BAHAN LOGAM

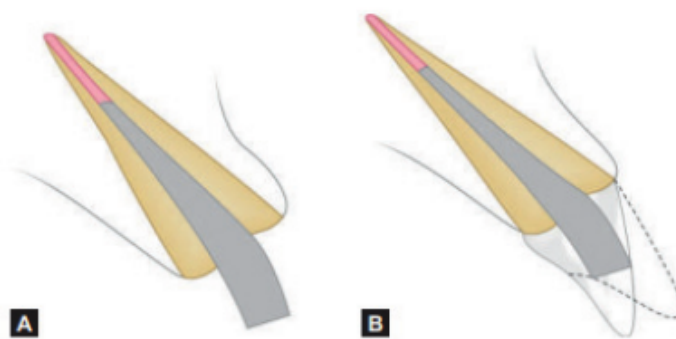
Pasak *custom made*/pasak buatan/individual atau *custom-cast post* adalah pasak dan inti yang dibuat dari bahan logam, dibuat secara *indirect* berdasarkan bentuk preparasi saluran akar gigi dengan cara dilakukan pencetakan saluran akar. Pada kondisi sisa mahkota minimal, pasak *custom made* logam mampu menahan terjadinya rotasi pada saat penempatan dan pengunyahan (Berman dan Hargreaves, 2021; Bhalla *et al.*, 2020; Garg dan Garg, 2019).



Gambar 4.5 Pasak dan inti *custom made* dari bahan logam (Ismiyatin & Vivian, 2022)

Pasak *custom made* dari bahan logam mempunyai kelebihan seperti bentuknya sesuai dengan hasil cetakan saluran akar gigi sehingga adaptasi geometris lebih baik untuk penampang yang terlalu lebar, *noncircular*, bentuk elips, dan bentuk tidak teratur dinding saluran akar (Schwartz dan Robbins, 2004). Pasak logam sangat kuat, tidak mudah patah karena pasak dan inti menjadi satu kesatuan, serta penghantar beban kunyah yang baik. Bila terjadi kegagalan dan diperlukan perawatan ulang saluran akar maka mudah diambil kembali dan tingkat keberhasilan yang tinggi (Berman dan Hargreaves, 2021; Garg dan Garg, 2019; Peroz *et al.*, 2005). Kekurangan pasak *custom made* logam antara lain membutuhkan pembuangan struktur saluran akar gigi lebih banyak karena diperlukan pembuangan *undercut* untuk mempermudah pencetakan saluran pasak yang dapat memperlemah akar gigi sehingga berisiko fraktur akar (Sadeghi, 2006). Pasak sangat kaku, modulus elastisitas logam 10 kali lebih besar dari dentin karena logam merupakan komponen yang rigid dan tingkat kekerasannya lebih tinggi dibandingkan dentin sehingga dapat menyebabkan distribusi tekanan yang tidak merata, serta tekanan akan ditransfer dan terkonsentrasi pada komponen yang modulus elastisitasnya lebih rendah sehingga dapat mengakibatkan fraktur akar atau pasak terlepas (Gaspar *et al.*, 2009; Ferrari *et al.*, 2007). Inti pasak tidak estetik karena terbuat dari logam, cenderung korosi sehingga dapat menyebabkan bayangan berwarna abu-abu (*grey zone*) atau gelap pada servikal *gingival*, dan menyebabkan kebocoran sehingga risiko terkontaminasi (Garg dan Garg, 2019; Ferrari *et al.*, 2007). Ditambah lagi, kurang retentif antara pasak dan permukaan saluran akar gigi ataupun pada mahkota karena pasak terbuat

dari logam yang tidak sejenis dengan bahan semen luting (Cheung, 2005). Keuntungan penggunaan pasak *custom made* logam karena pasak dan inti merupakan satu kesatuan yang merupakan perpanjangan integral dari pasak sehingga mencegah lepasnya inti dari pasak dan saluran akar ketika struktur gigi minimal. Retensi inti pasak yang lebih baik karena inti pasak adalah bagian yang tidak terpisahkan dari pasak, pilihan yang lebih baik untuk gigi ukuran kecil, dapat digunakan pada akar dengan struktur gigi koronal yang tersisa minimal, dapat beradaptasi dengan kanal besar yang bentuknya tidak beraturan, sangat kuat, biaya relatif efektif, memungkinkan diindikasikan untuk koreksi angulasi gigi, dan bentuk menyesuaikan anatomi akar. Kerugiannya, antara lain waktu kunjungan perawatan yang dibutuhkan lebih banyak, sulit diperbaiki, cetakan harus akurat untuk mencegah kesalahan saat pemasangan, pasak kaku sehingga transmisi dari *stress* pasak logam ke struktur gigi yang dihasilkan dari modulus elastisitas pasak logam yang tinggi menyebabkan seringnya desementasi atau fraktur gigi, dan mengubah transmisi cahaya pada gigi sehingga dapat memengaruhi estetika, rawan korosi, perawatan ulang yang sulit, serta dapat menyebabkan hipersensitivitas karena ion Ni-Cr (Berman dan Hargreaves, 2021; Garg dan Garg, 2019, Lamichhane *et al.*, 2014).



Gambar 4.6 Pasak *custom cast* dapat mengubah angulasi dari inti pasak dan relasinya terhadap pasak (Garg dan Garg, 2019).

Jenis Pasak *Custom Made* dari Bahan Logam

1. *Attached dowel crown* atau *Richmond* yaitu *post-core* dan *crown* menjadi satu. Indikasinya adalah bila jarak serviko-insisal kurang dari normal (< 2 mm), yang berarti pendek, atau jarak labio-palatal kurang dari normal (< 2 mm) yang berarti tipis.

2. *Detached Dowel Crown* yaitu mahkota tiruan (*crown*) terpisah dengan pasak-inti (*post-core*).

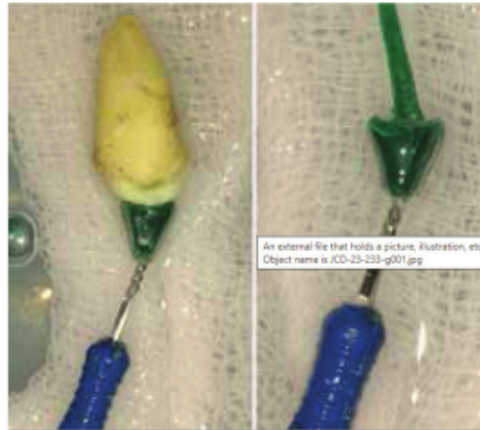
Indikasi dan Kontraindikasi Pasak *Custom Made* dari Bahan Logam

Menurut Breman dan Hargreaves (2021), Dutta *et al.* (2020), Garg dan Garg (2019), Butail *et al.* (2018); Haralur *et al.* (2017); Peroz *et al.* (2005) indikasi dan kontraindikasi pasak custom made dari bahan logam sebagai berikut.

1. Indikasi pasak *custom made* dari bahan logam sebagai berikut.
 - a. Sisa mahkota gigi tidak dapat memberi resistansi yang cukup untuk direstorasi dengan restorasi *direct*, *indirect*, maupun mahkota selubung.
 - b. Sisa struktur mahkota gigi $\geq \frac{1}{2}$, didapatkan *ferrule*, *deep overbite*, dan *stress* fungsional yang besar.
 - c. Sisa struktur mahkota gigi $\leq \frac{1}{2}$ dan *limited ferrule effect*, *limited/deep overbite* dan stres fungsional yang besar.
 - d. Kehilangan struktur mahkota gigi $> \frac{3}{4}$ dan setelah preparasi inti pasak masih didapatkan ketebalan struktur gigi > 1 mm, dinding internal *divergen*.
 - e. Diameter saluran akar $> \frac{1}{3}$ diameter akar (*lebar/flared canal*).
 - f. Sebagai *abutment* gigi tiruan cekat.
 - g. Pada gigi posterior masih didapatkan 1 dinding aksial
 - h. Pada gigi posterior dan anterior tidak didapatkan dinding aksial.
 - i. Koreksi malposisi gigi yang bertujuan mengubah *angulasi* (posisi gigi yang *proclined*), inklinasi/malposisi gigi pada kasus perbaikan estetik.
 - j. Sisa mahkota gigi $< 25\%$ atau kurang dari 2 mm serviko insisal
 - k. Bentuk saluran akar sangat *taper*.
 - l. Gigitan dalam anterior.
 - m. Gigi dengan kanal yang lebih lebar.

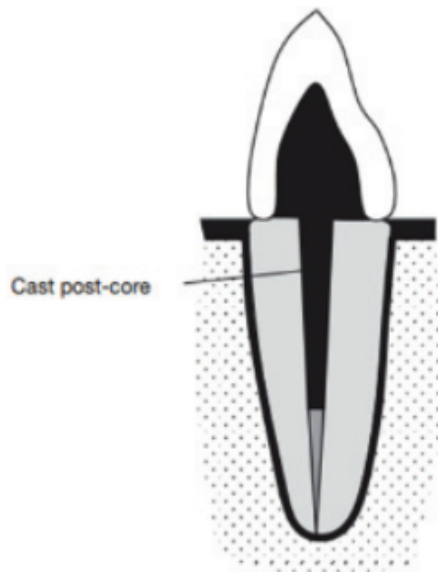
Pada kasus sisa mahkota gigi $< 25\%$ atau kurang dari 2 mm serviko insisal maka dapat menggunakan pasak *custom* dari logam karena mampu menahan daya rotasi (*antirotasi*) pada saat penempatan dan pengunyahan, dan retentif. Koreksi malposisi gigi menggunakan pasak *custom* dari logam

dengan cara mengubah inti pasak untuk mencapai keselarasan yang tepat dengan gigi antagonis maupun gigi tetangga, meskipun inti pasak diubah tidak berada pada sumbu yang sama dengan pasak atau akar gigi. Perubahan angulasi inti pasak maksimum 15 derajat sehingga mempunyai ketahanan terhadap fraktur yang terbaik. Perubahan angulasi $>20^\circ$, harus digunakan dengan hati-hati terutama pada pasien dengan kebiasaan parafungsional dan trauma oklusal (Dutta *et al.*, 2020; Haralur *et al.*, 2017).

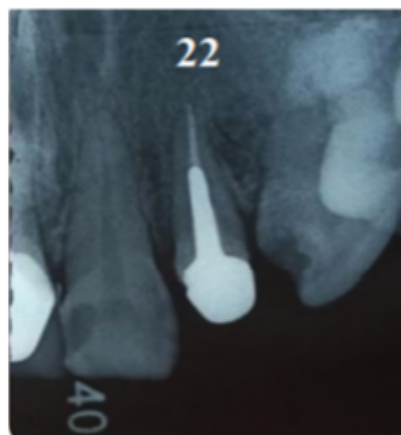

Gambar 4.7 Perubahan angulasi pada inti pasak *custom made* dari logam, perubahan angulasi maksimum 20 derajat (Dutta *et al.*, 2020)

2. Kontraindikasi pasak *custom made* dari logam sebagai berikut.
 - a. *Marginal ridge* pada gigi anterior masih utuh.
 - b. Ruang pulpa yang besar pada gigi posterior.
 - c. Akar gigi terlalu pendek oleh karena pasak tuang yang ideal mempunyai panjang minimal sama dengan tinggi mahkota klinis atau setengah panjang akar.
 - d. Akar bengkok.
 - e. Akar tipis.
 - f. Diameter saluran akar yang tidak cukup untuk penempatan pasak.
 - g. Resorpsi tulang lebih dari $\frac{1}{3}$ panjang akar karena menyebabkan dukungan tulang yang kurang adekuat.
 - h. Terdapat tanda kegagalan perawatan saluran akar.
 - i. Terdapat *lateral stress* akibat *bruxism*, *heavy incisal stress*, *bad habit*
 - j. *Close bite*.



Gambar 4.8
Mahkota pasak *custom made* dari logam
(Butail *et al.*, 2018)



Gambar 4.9
Insersi pasak tuang Pada gigi 22
(Ismiyatin & Ramadhani, 2022)

PASAK PRAFABRIKASI DARI BAHAN NONLOGAM

Keterbatasan dari pasak berbahan logam antara lain tidak dapat melekat dengan baik pada struktur permukaan saluran akar dan terhadap bahan inti pasak dari bahan resin komposit atau amalgam, serta menghasilkan restorasi yang kurang estetik bila menggunakan restorasi yang tembus cahaya seperti *translucent all-ceramic*. Sedangkan bila menggunakan bahan restorasi yang tidak bersifat translusens seperti *porcelain fused to metal* (PFM) dapat berisiko korosi, dapat menyebabkan daerah marjinal gingiva tampak gelap, dapat terjadi kebocoran, sehingga penggunaan pasak logam kurang populer (Garg dan Garg, 2019; Ferrari *et al.*, 2007).

Pasak *ceramic* prafabrikasi dan *custom made ceramic* mempunyai kelebihan antara lain merupakan pasak estetik, sifat fisik yang baik, radioopak, kelarutannya rendah, stabilitas kimia, dan sifat transmisi cahaya yang unggul. Sedangkan kekurangannya adalah *tensile strength* rendah, mudah fraktur dibandingkan pasak logam sehingga desain pasak harus lebih tebal dan diperlukan pengambilan struktur radikular dentin yang lebih banyak dibandingkan jenis pasak lainnya yang berisiko menyebabkan fraktur akar, modulus elastisitasnya 200 GPa, dan bila terjadi kegagalan perawatan saluran akar atau kegagalan pada pasaknya maka perlu dilakukan *retreatment* dengan pengambilan pasak yang dilakukan dengan cara melakukan *grinding* pasak yang tersisa dengan menggunakan bur. Prosedur ini memerlukan waktu yang lama dan berisiko terjadi fraktur akar atau perforasi akar sehingga penggunaan pasak *ceramic* kurang populer (Bonchev *et al.*, 2017; Schwartz dan Robbins, 2004). Karena adanya keterbatasan dari pasak berbahan logam maupun *ceramic*, telah dikembangkan pasak nonlogam yaitu pasak fiber *reinforced composite* (FRC) (Deliperi, 2008).

Pasak *Fiber Reinforced Composite* (FRC)

Pasak *fiber reinforced composite* (FRC) dikembangkan untuk menggantikan pasak logam dan pasak *ceramic*. Pasak FRC merupakan pasak berbasis resin yang diperkuat dengan *carbon fiber reinforced* (CFR), atau serat silika, *quartz fiber matrix*, *glass fiber reinforced* (GFR), *polyethylene fiber-reinforced post*, dan dikelilingi oleh matriks resin polimer yaitu *epoxy resin posts* atau *methacrylate resin posts*. Sedangkan *polyethylene fiber-reinforced post* merupakan *customized/individually formable post* (Garg dan Garg, 2019). Keuntungan menggunakan pasak FRC adalah nilai estetis tinggi karena warna sesuai dengan warna gigi, bersifat translusens sehingga dapat meneruskan cahaya, dan mengurangi bayangan inti pasak pada mahkota gigi *all porcelain* (Berman dan Hargreaves, 2021; Garg dan Garg, 2019; Cheung, 2011), bersifat transmisi dan konduktivitas sinar sehingga polimerisasi yang lebih baik dari komposit resin di daerah apikal, proses perlekatan dalam beberapa menit, bersifat nongalvanis tidak rentan korosi yang dapat menyebabkan perubahan warna gingiva dan mencegah risiko kebocoran mikro, serta warna pasak *fiber* relatif radioopak (Berman dan

Hargreaves, 2021; Bonchev *et al.*, 2017). Sifat mekanik dari pasak FRC prafabrikasi adalah *high fatigue resistance*, modulus elastisitas hampir sesuai dengan dentin yang ditentukan pada jenis fiber yang berkontribusi terhadap kekakuan dan kekuatan dari matriks yang bersifat elastis, jenis matriks, kandungan serat, arah serat yang digunakan, dan memiliki sifat mekanis yang baik (Bonchev *et al.*, 2017). Kelebihan penggunaan pasak fiber resin adalah cepat karena dapat dikerjakan dengan sekali kunjungan, direkatkan menggunakan bahan adhesif resin, berikatan dengan struktur gigi sehingga terjadi ikatan monoblok antara pasak, dinding saluran akar dan inti pasak, penghantar beban kunyah yang sangat baik, berfungsi *shock absorber* atau menyerap sebagian beban kunyah, modulus elastisitas yang hampir sesuai dengan dentin saluran akar sehingga menciptakan homogenitas mekanis, tekanan yang ditransmisikan oleh pasak ke dentin akar lebih rendah dan lebih merata dibandingkan jika menggunakan bahan yang terbuat dari logam atau zirkonia, mengurangi risiko fraktur akar daerah apikal maupun perforasi akar, berkontribusi pada penguatan sisa struktur gigi serta mampu beradaptasi dengan berbagai bentuk saluran akar baik yang berbentuk bulat maupun oval, tidak memerlukan pelebaran saluran akar yang berlebih, dan mengurangi risiko fraktur akar maupun perforasi akar (Berman dan Hargreaves, 2021; Deliperi, 2008), relatif murah, relatif mudah dimanipulasi, akan tetapi penggunaannya selektif (Cheung, 2011; Garg dan Garg, 2019), serta memiliki beberapa varian warna yaitu sesuai warna gigi (Garg dan Garg, 2019; Freedman, 2012). Modulus elastisitas pasak FRC rata-rata sebesar 20 Gigapascals (GPa), sedangkan modulus elastisitas dentin = 18 GPa, pasak logam prafabrikasi = 200 GPa, sedangkan pasak ceramic = 150 GPa sehingga pasak fiber lebih lentur dibanding pasak logam, tidak mudah patah tapi cenderung menjadi bengkok (Berman dan Hargreaves, 2021; Ganap *et al.*, 2007; Deliperi *et al.*, 2005). Modulus elastisitas pasak FRC sebesar 16 Gpa-40 Gpa, memberikan peningkatan *shock resistance*, *weakening of vibration*, *shock absorption*, dan meningkatkan *fatigue-resistance* (Bonchev *et al.*, 2017; Richard, 2008), distribusi tekanan pada dentin akan merata dibandingkan pasak logam yang mempunyai modulus elastisitas 200 GPa sehingga tekanan yang besar akan terkonsentrasi pada regio apikal dari akar yang menyebabkan fraktur akar (Wang *et al.*, 2019; Rocca dan Krejci, 2013). Koefisien ekspansi termal hampir sesuai dengan dentin (Ganap *et*

al., 2007; Deliperi *et al.*, 2005). Sifat mekanis seperti *tensile*, *compressive*, dan *flexural strength* yang baik, biokompatibel terhadap dentin, serta dapat mengabsorpsi tekanan (*shock absorble*) sehingga mencegah fraktur akar (Lamichhane *et al.*, 2014; Cheung, 2011; Garg dan Garg, 2019). Dari hasil penelitian, *fiber posts* dan *glass fiber posts* dengan *composite resin cores* lebih kecil kemungkinannya untuk menyebabkan fraktur akar dibanding pasak *stainless steel* dengan inti resin komposit (Freedman, 2012).


Secara kimia, komposisi pasak *fiber* mengandung resin, sehingga pemasangan pasak fiber menggunakan sistem *adhesive* berbahan dasar resin, dan tidak memerlukan pelebaran saluran akar berlebih (Berman dan Hargreaves, 2021). Pembuatan inti pasak (*build-up*) dari bahan resin kompositakan menciptakan konsep sistem monoblok dari dentin dan inti pasak, kuat dan retentif, serta menghasilkan distribusi tekanan yang lebih baik pada akar gigi sehingga meningkatkan keberhasilan restorasi dibanding dengan pasak dan inti dari bahan logam (Berman dan Hargreaves, 2021, Schwartz dan Robbins, 2004). Oleh karena sulit mengontrol kelembapan dalam saluran akar, agar sementasi pasak *fiber* pada dentin saluran akar memberikan retensi yang baik dan mencegah kebocoran mikro, direkomendasikan menggunakan sistem *self-etch*, *bonding system*, atau menggunakan *self-adhesive resin cement* (Terry dan Swift 2010; Swartz dan Robbins, 2004). Ikatan pasak pada struktur dentin yang baik akan meminimalkan terlepasnya pasak sehingga dapat digunakan pasak dengan ukuran lebih pendek dan diameter lebih kecil (Berman dan Hargreaves, 2021).

Bentuk pasak pada umumnya bulat sehingga tidak sesuai dengan bentuk saluran akar yang pada umumnya berbentuk oval yang menyebabkan resistansi terhadap kekuatan rotasi sangat kecil, tetapi jika sisa struktur gigi memadai maka resistansi terhadap kekuatan rotasi akan mencukupi. Jika sisa struktur gigi minimal, perlu ditambahkan slot atau pin yang berfungsi sebagai antirotasi (Lamichhane *et al.*, 2014; Goracci dan Ferrari, 2011; Gaspar *et al.*, 2009).


Pemilihan ukuran pasak disesuaikan dengan besar dan bentuk saluran akar. Bila diameter pasak terlalu kecil, risikonya pasak mudah patah, tetapi bila terlalu besar, maka sisa struktur akar menjadi sedikit sehingga mudah fraktur (Freedman, 2012; Cheung, 2011; Garg dan Garg, 2019).

Desain pasak *fiber reinforced composite* (FRC)

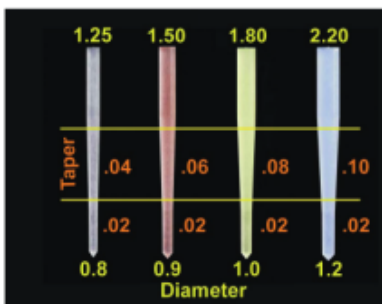
Desain pasak prafabrikasi FRC mempunyai dua bentuk dasar yaitu paralel dan *tapered*, dan mempunyai berbagai ukuran yang sesuai dengan ukuran *file* yang digunakan pada preparasi saluran akar. Menurut beberapa penelitian terbukti bahwa pasak logam maupun pasak *fiber* yang bentuknya paralel lebih retentif dibanding pasak yang bentuknya *tapered*, sebab tekanan pasak bentuk paralel akan terbagi secara merata di sepanjang dinding saluran akar dan cenderung tidak menyebabkan fraktur akar dibanding pasak bentuk *tapered* (Berman dan Hargreaves, 2021; Swartz dan Robbins, 2004), sedangkan tekanan pada pasak yang bentuknya *tapered* terpusat pada bagian koronal dari dinding pasak. Preparasi saluran akar dengan bentuk paralel yang tidak sesuai dengan bentuk saluran akar membutuhkan pengambilan jaringan dentin pada saluran yang lebih banyak yang dapat menyebabkan dinding lateral akar menjadi tipis, menjadi lebih lemah sehingga mudah terjadi fraktur akar horizontal. Pasak dengan penampang bentuk oval arah labio-lingual dapat mencegah terjadinya rotasi dibanding pasak berpenampang bulat. Dari hasil penelitian, ketahanan pasak fiber lebih tinggi dibandingkan pasak prafabrikasi logam bila dinding tersisa tidak lebih dari 2 dinding (Berman dan Hargreaves, 2021). Pengambilan jaringan dentin pada pasak bentuk *tapered* lebih minimal karena morfologi saluran akar yang sebagian besar berbentuk *tapered* (Berman dan Hargreaves, 2021; Swartz dan Robbins, 2004). Jika panjang saluran akar memadai yaitu lebih dari 8 mm, pasak bentuk *tapered* yang bersifat pasif adalah pilihan yang baik terutama bila pada akar tipis seperti gigi premolar rahang atas (Swartz dan Robbins, 2004). Karena modulus elastisitas pasak FRC mendekati modulus elastisitas dentin, berbagai bentuk pasak dapat digunakan, dan bentuk pasak yang ideal adalah bentuk *tapered* di dalam saluran akar serta bentuk paralel pada bagian luar akar di bawah *core composite*. *Radiopacity* pasak FRC yang lebih besar memberikan kontras yang lebih besar sehingga memudahkan klinisi (Dietschi, 2007). Didapatkan pula desain pasak *double-taper light-post* agar pengambilan jaringan dentin lebih minimal dibandingkan bentuk pasak paralel (Hicks, 2008).



Gambar 4.10
Bentuk pasak FRC: *tapered*, *parallel* dan *pointed* (Dietschi, 2007)



Gambar 4.11
Perbandingan *radiopacity* berbagai pasak fiber (Dietschi, 2007)



Gambar 4.12
Ukuran dan desain *Double-Taper Light-Post* (Hicks, 2008)

Jenis Pasak *Fiber*

Jenis pasak *fiber*, antara lain *carbon-fiber post*, *quartz fiber*, *glass fiber*, dan *silicon fiber posts* (Garg dan Garg, 2019; Swartz dan Robbins, 2004).

1. Carbon fiber post

Keuntungan pasak *carbon fiber* ini lebih kuat dari baja, lebih keras dibanding titanium, mempunyai sifat *tension* dan *compression strength* yang tinggi, koefisien termal ekspansi yang rendah, lebih fleksibel dibanding pasak logam serta modulus elastisitas yang kurang lebih sama dengan dentin, setelah dilekatkan pada saluran akar akan menyebabkan distribusi tekanan yang merata sehingga mencegah fraktur akar gigi, bila terjadi kegagalan mudah dibongkar dan diperbaiki kembali, sementasi


pasak pada saluran akar menggunakan semen resin (Garg dan Garg, 2019; Swartz dan Robbins, 2004). Kekurangan *carbon fiber post* adalah kekuatannya lebih rendah dibandingkan *glass fiber* serta warna kurang estetika karena berwarna lebih gelap sehingga menjadi masalah ketika memerlukan mahkota estetik seperti mahkota *all porcelain*. Versi terbaru pasak dari bahan *carbon fiber* berwarna putih, mudah dikeluarkan kembali dari saluran dengan cara di bur menggunakan instrumen ultrasonik atau *rotary* pada daerah tengah-tengah pasak (Swartz dan Robbins, 2004).

2. *Glass fiber post*

Pasak dari bahan *glass fiber* mempunyai sifat *tensile* dan *compression strength* yang tinggi, modulus elastisitas lebih kecil dari dentin, serta estetik baik sehingga digunakan untuk pasak gigi anterior.

3. *Quartz-fiber post*

Pasak dari bahan *Quartz-fiber* terbuat dari silika murni, mempunyai estetik baik, translusens, *tensile strength*, *compressive* dan *flexural strength* yang lebih tinggi dari *glass fiber*, modulus elastisitas mendekati dentin sehingga tidak berisiko menyebabkan fraktur akar, serta bila terjadi kegagalan maka mudah dilakukan *retreatment*.



Gambar 4.13 Pasak *Fiber Reinforced Composite (FRC)*, *Zirconium Posts*, *Glass Fiber Posts*, *Quartz Fiber Posts* dan *Carbon Fiber Post* (Schwartz dan Robbins, 2004).

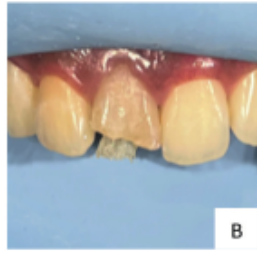
Pasak Zirkonia

Komposisi pasak zirkonia adalah *zirconium dioxide* (ZrO₂), distabilkan dengan yttrium oksida dan menunjukkan kekuatan lentur yang tinggi, estetik, *partially adhesive*, kaku tapi juga rapuh, tidak dapat di etsa, dan ikatan resin ke pasak zirkonia kurang dapat diprediksi, berbeda dengan metode ikatan *ceramic* konvensional. Pembuatan *core* komposit di atas pasak zirkonia, dengan teknik pemberian coupling agent maupun tanpa pemberian coupling agent pada pasak, tidak memberikan peningkatan retensi antara pasak dan core komposit, pasak zirkonia bersifat dan rapuh, serta kualitas *interface* antara bahan inti resin dan dentin menurun (Berman dan Hargreaves, 2021).

Indikasi dan Kontraindikasi Pasak Prefabrikasi FRC

Menurut Berman dan Hargreaves (2021); Bhalla *et al.* (2020); Garg dan Garg (2019); Bonchev *et al.* (2017); De Moraes *et al.* (2013); Freedman (2012); serta Cheung (2011) menjelaskan indikasi dan kontraindikasi pasak prefabrikasi FRC sebagai berikut.

1. Indikasi Pasak Prefabrikasi FRC sebagai berikut.
 - a. Struktur koronal yang tersisa tidak cukup untuk mendapatkan retensi restorasi *direct* maupun *indirect*.
 - b. Pada kasus yang masih didapatkan dentin koronal yang tersisa cukup, yaitu sebagai berikut.
 - 1) Pada gigi anterior, sisa struktur mahkota gigi $\geq \frac{1}{2}$ dengan tekanan fungsional normal atau tinggi.
 - 2) Pada gigi anterior dan posterior dengan sisa struktur gigi $< \frac{1}{2}$.
 - c. Pada gigi posterior dengan sisa struktur gigi $\geq \frac{1}{2}$, tekanan fungsional tinggi.
 - c. Sisa struktur mahkota gigi yang tersisa $> 25\%$ dan tebal 1 mm. Preparasi dengan *minimal invasive* dan *circumferential ferrule*.
 - d. Lebar dan panjang akar yang cukup.
 - e. Akar yang berbentuk sirkular, seperti gigi premolar rahang atas.
 - f. Pada saluran akar yang terdapat *undercut*, sehingga kesulitan pada pembuatan pasak tuang.



Keterangan : Gambar A : Hasil adaptasi pasak custom fiber pada saluran akar
Gambar B : Inseri pasak custom fiber pada saluran akar (Ismiyatin dan Ria, 2022)

Gambar 4.14
Sistem pasak *customized* dari pita *fiber reinforced resin*

Serabut pada sistem FRC berperan untuk meningkatkan sifat fisik dari komposit sehingga kekuatan biomekanikal tinggi, memiliki sifat fisik yang baik, memiliki *compressive strength*, *flexure strength* dan *fatigue strength* yang tinggi, serta koefisien ekspansi termal yang hampir sama dengan dentin. Keuntungan penggunaan pasak *customized fibre reinforced composite* adalah dapat memperkuat akar serta dapat mendistribusikan tekanan lebih merata saat mendapat tekanan sehingga dapat mengurangi risiko terjadinya fraktur gigi. Warna dari fiber polietilen yang transparan mendukung terciptanya restorasi yang estetik, memiliki warna sesuai dengan warna gigi sehingga tidak menimbulkan bayangan warna keabu-abuan pada gigi, terutama untuk gigi anterior (Barutcigil *et al.*, 2009), tidak ada risiko korosi dan diskolorasi, biokompatibel, dapat melekat dengan struktur dentin saluran pasak dengan baik karena mekanisme adhesif dari bahan resin semen, dapat mencegah fraktur vertikal ketika ada beban pengunyahan, serta mudah untuk dilakukan *build-up* dan *re-treatment*. Bahan serat fiber bersifat transmisi cahaya, mudah dimanipulasi, adaptasi pada kontur saluran akar baik dan retentif, dan dapat mengabsorpsi tekanan (*shock absorble*) sehingga mencegah fraktur akar, mempunyai modulus elastisitas yang hampir sama dengan dentin sehingga tidak berisiko menyebabkan fraktur akar gigi (Garg dan Garg, 2019; Barutcigil *et al.*, 2009). Konsep penggunaan bahan FRC adalah *saves the dentin* yaitu preparasi saluran akar *minimal invasive*, tidak perlu melakukan pelebaran saluran akar yang berlebih karena serat fiber akan mengikuti bentuk anatomi saluran akar, dapat beradaptasi dengan baik pada saluran akar sehingga dapat mengurangi risiko fraktur akar maupun perforasi akar, meminimalkan stres pada bagian apikal dari pasak yang dapat menyebabkan fraktur, membentuk dukungan kuat terhadap inti, dan dapat dikerjakan dengan satu kali kunjungan. Jenis *fiber polyethylene* yang diberi komposit *flowable* adalah yang banyak digunakan karena dapat dimasukkan

ke dalam saluran pasak dan dapat menyesuaikan dengan bentuk saluran pasak (Deliperi dan Bardwell, 2009; Le Bell- Rönnlöf, 2007).

Sementasi *customized fiber reinforced post* ke dalam saluran akar menggunakan bahan resin, dan *build-up* inti menggunakan resin komposit. Secara kimia, pasak fiber sesuai dengan bahan dasar resin yang digunakan untuk sementasi yaitu Bis- GMA sehingga dentin radikuler, pasak, dan inti membentuk satu kesatuan atau sistem monoblok yang sangat baik (Deliperi dan Bardwell, 2009) yang menciptakan sistem dentin-pasak-inti yang dapat mendistribusikan tekanan di sepanjang akar dengan baik yang akan menghindari terjadinya fraktur akar. *Polyethylene-reinforced resin* memberikan retensi pasak dan inti pasak yang memadai dan ketahanan terhadap fraktur yang baik (Ayna *et al.*, 2009). Perawatan yang berhasil dapat memberikan kekuatan dan resistansi yang hampir menyamai kekuatan dan resistansi gigi sehat (Deliperi dan Bardwell, 2009).

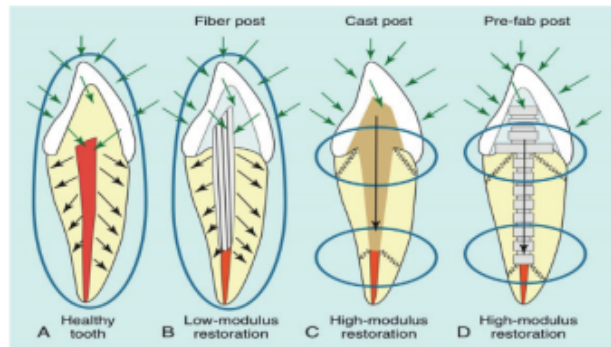
Indikasi dan Kontraindikasi Penggunaan Customized/Individually Formable Post

Menurut Garg dan Garg (2019), Bonchev *et al.* (2017), Oliveira *et al.* (2014), indikasi dan kontraindikasi penggunaan *customized/individually formable post* sebagai berikut.

1. Indikasi Penggunaan *Customized /Individually Formable Post* sebagai berikut.
 - a. Sisa struktur mahkota gigi sekitar 75%.
 - b. Sisa struktur mahkota gigi dengan tinggi tidak kurang dari 2–4 mm serta memiliki ketebalan dinding saluran akar maupun mahkota minimal 2 mm setelah dipreparasi.
 - c. Pada saluran akar sempit, saluran akar bentuk bulat, saluran akar yang lebar, atau saluran akar bengkok.
2. Kontraindikasi Penggunaan *Customized/Individually Formable Post*
 - a. Perawatan saluran akar yang mengalami kegagalan.
 - b. Sisa jaringan gigi mencapai servikal gigi.
 - c. Bertujuan mengubah inklinasi
 - d. Gigi dengan prognosis buruk dan ambigu
 - e. Mempunyai kebiasaan buruk *parafunction* (*bruxism* atau *clenching*)


- f. Pada kasus *deep bite* disertai beban oklusal besar
- g. Gigi goyang.
- h. Akar gigi yang rentan fraktur.

Tahap pemasangan pasak dari pita FRC dengan cara memotong serabut pita *fiber reinforce composite* sepanjang kira-kira 30 mm, kemudian ulasi bahan *bonding* dan bahan resin semen. Pada permukaan gigi dan saluran akar dilakukan etsa dengan sistem *self-etch* dan aplikasikan bahan *bonding* pada permukaan gigi dan saluran akar. Selanjutnya, masukkan pita FRC ke dalam saluran pasak, lakukan kondensasi ke arah apikal, dan dilakukan *lightcured* untuk polimerisasi bahan resin. Karena tingginya harga *polyethylene fibers* maka membatasi penggunaannya dalam praktik sehari-hari meskipun sangat baik karakteristik yang ditunjukkan oleh pasak ini (Parčina *et al.*, 2016).



Keterangan: (A) Pada enamel dan dentin sehat secara natural akan menyerap dan mendistribusikan gaya tersebut. (B) Restorasi *fiber post* yang modulus elastisitas rendah menyerap sebagian besar gaya dan mendistribusikan ke jaringan radikuler sehat yang tersisa. (C) Pada restorasi dengan modulus elastisitas tinggi mempunyai kesesuaian yang lebih tepat pada ruang pasak saluran akar dan bahan sementasi bahan luting dan semen non-adhesif. Pada kasus ini, beban yang diterima oleh mahkota selubung ditransmisikan fokus pada 2 area, yaitu perbatasan antara pasak dan inti serta ujung apikal dari pasak, karena bagian inilah banyak terjadi kejadian fraktur pada gigi pasca pemasangan pasak dengan modulus tinggi. (D) Pada pasak prafabrikasi logam, ketepatan dengan saluran akar lebih baik daripada pasak tuang, bahan sementasi sebagai *shock absorber* dan beban yang ditransmisikan lebih sedikit dibanding dengan pasak tuang, namun lebih besar dari pasak fiber. Konsentrasi fokus pada area penjalaran beban sama seperti pasak tuang. Karena penyebaran beban lebih efisien, sehingga pemakaian pasak prafabrikasi lebih tidak menyebabkan fraktur akar dibandingkan dengan pasak tuang.

Gambar 4.15 Arah gaya vertikal, lateral, dan diagonal pada dinding saluran akar gigi (Freedman, 2012).



Keterangan: Sementasi pasak dan penetrasi ke bagian apikal akar. Stres fungsional terpusat di dalam fondasi, di sekitar pasak dan di dalam kanal, di sekitar apeks dari pasak, ada sedikit tekanan terpusat di daerah servikal dibandingkan pasak fiber. B. Distribusi tegangan pada pasak fiber /komposit dan sisa struktur gigi. Pasak berikatan pada dinding saluran akar dan tidak terlalu ke apikal. Tekanan fungsional terutama terpusat di sekitar pasak di daerah servikal

Gambar 4.16 A. Distribusi tekanan pada pasak logam, inti pasak, dan sisa struktur gigi. (Berman dan Hargreaves, 2021).

Faktor-Faktor yang Perlu Diperhatikan pada Pembuatan Pasak

Sebelum dilakukan pembuatan mahkota pasak, maka operator harus memperhatikan beberapa faktor yang berperan terhadap kesuksesan pemasangan pasak sebagai berikut.

1. Bentuk retensi dan resistansi

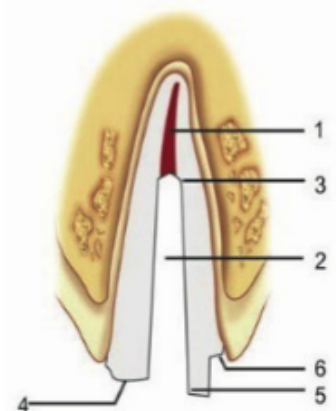
Bahan obturasi *gutta percha* harus disisakan sepanjang 4–6 mm pada apikal agar mempertahankan *apical seal* yang adekuat. Bila *gutta-percha* pada apikal sepanjang 3 mm memberikan *apical seal* yang tidak bisa diduga sehingga paling sedikit *gutta-percha* pada apikal sepanjang 5 mm. Bila pasak 2/3 dari panjang akar maka pada gigi dengan panjang akar rata-rata atau lebih pendek, *apical seal* tidak memadai. Ketika pasak sama dengan panjang mahkota, *apical seal* yang memadai hanya mungkin pada gigi dengan panjang akar rata-rata atau lebih panjang. Pada gigi berakar pendek dan pasak yang lebih pendek atau sama dengan panjang mahkota akan menghasilkan *apical seal* yang tidak memadai. Agar dapat mempertahankan integritas penutupan saluran akar dan mendapatkan retensi pasak yang maksimal maka menyisakan bahan obturasi 4–5 mm dari ujung apeks (Berman dan Hargreaves, 2021; Bonchev *et al.*, 2017; Peroz *et al.*, 2005). Resistansi yang ideal merupakan kemampuan pasak dan gigi untuk menahan gaya lateral dan daya rotasi yang dipengaruhi oleh struktur gigi yang tersisa, panjang

pasak, kekakuan pasak, fitur antirotasi, retensi pasak, dan pembuatan *ferrule*. Restorasi yang kurang memperhatikan bentuk resistansi, tidak dapat bertahan pada pemakaian jangka panjang. Restorasi pasak yang dihasilkan dapat memberikan kekuatan dan menggantikan jaringan keras gigi yang hilang serta mampu menghasilkan retensi dan resistansi (Berman dan Hargreaves, 2021; Bonchev *et al.*, 2017; Schwartz dan Robbins, 2004). Preparasi saluran akar untuk persiapan pemasangan pasak secara minimal invasif sehingga tidak banyak membunuh jaringan sehat. Bila terjadi kegagalan perawatan saluran akar, atau jika terjadi trauma yang mengenai mahkota gigi maka pasak yang patah lebih mudah dikeluarkan dengan teknik atraumatik (Garg dan Garg, 2019; Freedman, 2012; Cheung, 2011).

2. Mempertahankan struktur gigi (Garg dan Garg, 2019)

Terdapat tiga teori berdasarkan diameter pasak, yaitu sebagai berikut.

- a. Konservatif: diameter pasak seminimal mungkin pada saluran akar.
- b. *Preservationis*: preparasi setidaknya menyisakan 1 mm dentin pada dinding saluran akar.
- c. *Proporsionis*: lebar pasak sebaiknya tidak melebihi 1/3 dari diameter akar.

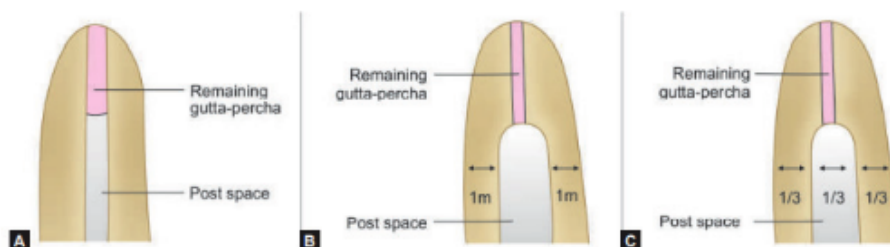


Keterangan:

1. Penutupan apikal yang adekuat; 2. Pembesaran saluran minimum; 3. panjang pasak yang memadai; 4. *Positive horizontal stop*; 5. Dinding vertikal untuk mencegah rotasi; 6. Perpanjangan margin restorasi kanal ke struktur gigi yang sehat

Gambar 4.17

Bentuk retensi dan resistansi (Garg dan Garg, 2019).



Gambar 4.18 Teori konservatif, teori *preservationis*, dan teori *proporsionis* (Garg dan Garg, 2019)

3. Ferrule effect

Ferrule effect terbentuk dari sisa jaringan pada dinding margin gigi yang mengelilingi permukaan eksternal jaringan gigi yang tersisa, dan bertujuan untuk mencegah terjadinya fraktur vertikal pada akar.

Persyaratan *ferrule* menurut Garg dan Garg (2019) adalah sebagai berikut.

- a. Dinding aksial *ferrule* minimal sebesar 1–2 mm.
- b. Dinding aksial *ferrule* yang parallel.
- c. Tepi preparasi harus terletak pada struktur gigi yang tersisa.
- d. Restorasi terletak melingkari gigi yang tersisa.
- e. Restorasi harus memenuhi *biological width*, yaitu minimal 4-5 mm *supra bony*.
- f. Ketebalan minimum *ferrule* sebesar 1 mm.

Retensi Pasak

Pasak harus retentif dan mempunyai kemampuan menolak daya vertikal agar pasak tidak mudah lepas (Berman dan Hargreaves, 2021; Schwartz dan Robbins, 2004).

Faktor yang memengaruhi retensi pasak dijelaskan sebagai berikut.

1. Panjang pasak

Panjang pasak sangat penting dalam prinsip pasak untuk mencegah kemungkinan fraktur pada gigi, dapat meningkatkan retensi. Mahkota pasak harus didukung oleh tulang alveolar yang sehat. Lengan pengungkit dapat terbentuk dari sisi oklusal gigi sampai puncak tulang alveolar (*fulkrum*), meluas hingga apikal gigi (Bonchev *et al.*, 2017).

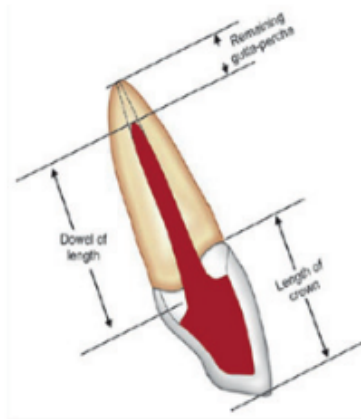
Menurut Berman dan Hargreaves (2021), panjang pasak logam dan fiber serta pasak logam dengan sementasi non-adhesif sebagai berikut.

- a. Panjang pasak minimal sebesar 2/3 panjang saluran akar.
- b. Panjang pasak minimal sepanjang inti pasak koronal.
- c. Panjang pasak minimal ½ panjang akar dalam tulang.
- d. Pasak disarankan sepanjang mungkin tanpa mengganggu *apical seal*.

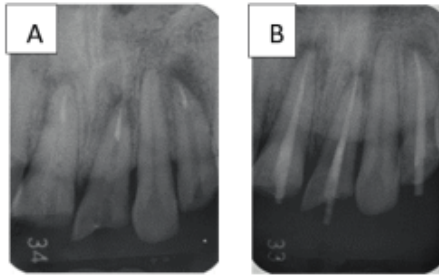
Sedangkan panjang *fiber post* dengan sementasi adhesif sebagai berikut.

- a. Panjang pasak minimal sepanjang inti pasak koronal.
- b. Pada kasus jaringan periodontal sehat dan tidak didapatkan resorpsi tulang maka panjang pasak dapat $1/3$ sampai $1/2$ panjang saluran akar.

Panjang pasak yang ideal adalah sama panjang dengan mahkota klinis gigi yang akan direstorasi, atau $1\frac{1}{2}$ kali panjang mahkota, atau $2/3$ – $3/4$ panjang saluran akar oleh karena retensi pasak ditentukan oleh **1** **kedalaman pasak untuk mendapatkan retensi yang adekuat, dan agar tekanan yang diterima mahkota gigi akan tersebar ke seluruh akar yang kontak dengan pasak,** mencegah terjadinya stres internal yang berlebihan pada akar. Bila panjang pasak lebih pendek dari panjang mahkota gigi, maka tekanan yang diterima mahkota gigi yang diteruskan ke pasak dan akar gigi berisiko menyebabkan fraktur akar yang lebih besar. menyisakan bahan obturasi 4–5 mm dari ujung apeks untuk mempertahankan integritas penutupan saluran akar (Bonchev *et al.*, 2017; Indzhov, 2006). Panjang pasak sebaiknya ideal karena gigi yang sudah diberi pasak tetap berpotensi terjadi fraktur yang disebabkan daya ungkitan **1** **dari aspek oklusal/insisal gigi sampai puncak tulang alveolar (fulkrum) dan meluas sampai apeks dari pasak di dalam saluran akar** (Bonchev *et al.*, 2017; Bru *et al.*, 2013). Menurut Peroz *et al.* (2005), menyisakan bahan obturasi 4–6 mm yang bertujuan untuk menjaga apical seal, dan juga mempertahankan struktur gigi yang tersisa akan lebih menguntungkan dibanding mengutamakan panjang pasak ideal karena dapat mencegah terjadinya fraktur.



Gambar 4.19 Pedoman pengukuran panjang pasak (Garg dan Garg, 2019)



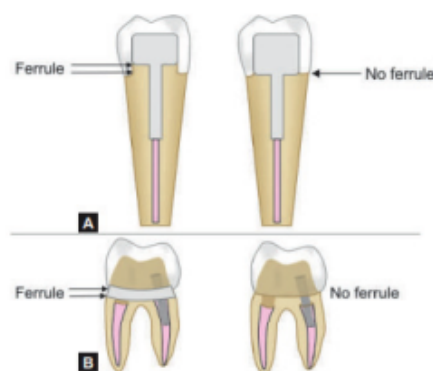
Gambar 4.20 A. Gambar radiografik pengurangan *gutta percha point* pada gigi 11, 21, dan 22(2), B. Gambar radiografik pasang tetap pasak *fiber* (Ismiyatin, Anindya, Kartika).

2. Bentuk dinding saluran akar dan dentin yang tersisa. Hasil studi yang membandingkan mengenai pengaruh panjang, diameter, dan bentuk pasak terhadap kekuatan tarik, ditemukan bahwa dinding saluran akar dan bentuk pasak paralel dan bergurat, menghasilkan retensi $4\frac{1}{2}$ kali lebih besar dibandingkan dinding saluran dan bentuk pasak *tapered*. Kegagalan pasak bentuk *tapered* sebesar 15%, sedangkan pasak paralel sebesar 8%, serta risiko fraktur pasak bentuk paralel lebih kecil dibanding bentuk *tapered* (Peroz *et al.*, 2005). Penelitian menemukan bahwa penambahan panjang atau diameter pasak hanya akan meningkatkan retensi sebesar 30% sampai 40% (Bru *et al.*, 2013).
3. Diameter pasak
 Penentuan diameter pasak harus dikontrol agar sisa radikuler dentin masih cukup tebal sehingga mengurangi risiko perforasi dan mencegah fraktur gigi. Idealnya diameter pasak adalah $< 1/3$ diameter dari akar gigi pada *cementoenamel junction* dan ≥ 1 mm dentin harus tetap berada di sekitar pasak. Apabila diameter pasak kurang dari $1/3$ diameter akar, hasil preparasi saluran akar terlalu sempit, pasak terlalu kecil sehingga pasak mudah patah, kurang retentive, dan dapat menyebabkan kesukaran pada saat mencetak saluran akar pada proses pembuatan pasak individual. Sebaliknya, apabila diameter pasak lebih dari $1/3$ diameter akar, maka pengambilan jaringan dentin pada saluran akar melebihi $1/3$ diameter akar gigi, sisa jaringan dentin radikuler semakin tipis, akar menjadi lemah, dan sisa dinding dentin yang tipis tidak dapat menahan tekanan sewaktu gigi berfungsi sehingga dapat meningkatkan risiko fraktur akar (Schwartz dan Robbins, 2004). Dari hasil penelitian, dengan memperbesar diameter pasak dapat meningkatkan retensi

tetapi tidak bermakna, oleh karena itu tidak direkomendasikan untuk melebarkan saluran akar, memperbesar diameter pasak yang bertujuan untuk menambah retensi (Bonchev *et al.*, 2017; Peroz *et al.*, 2005). Diameter saluran akar, tidak terlalu memengaruhi retensi dibandingkan panjang pasak, jenis pasak, serta bentuk pasak yaitu *tapered* atau *parallel* (Berman dan Hargreaves, 2021; Schwartz dan Robbins, 2004).

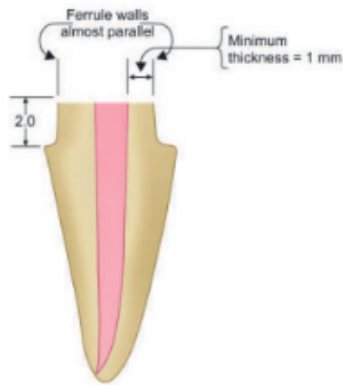
4. **30** Gaya yang diterima oleh gigi
Gaya yang diterima oleh gigi akan memengaruhi resistansi dan retensi pasak. Gaya vertikal dapat diatasi dengan panjang, besar dan bentuk pasak, sedangkan gaya rotasi dapat diatasi dengan preparasi dinding saluran akar yang *irregular*. Prosedur mempersiapkan ruangan bagi inti pasak pada saluran akar berisiko menyebabkan *strip perforation* pada apikal dan lateral pada *midroot* (Garg dan Garg, 2019; Swartz dan Robbins, 2004).
5. Bentuk pasak mengikuti bentuk saluran akar (Garg dan Garg, 2019).
6. Letak **1** pasak
Letak pasak harus sesuai dengan sumbu panjang akar, meskipun bagian inti pasak dapat dibuat menyimpang ke arah yang diinginkan untuk mengubah inklinasi atau posisi gigi guna perbaikan estetik gigi (Garg dan Garg, 2019).
7. Penerapan prinsip *ferrule*
Preparasi mahkota pasak dengan *ferrule design* merupakan preparasi *minimal invasive* yang dilakukan bila sisa struktur gigi minimal 2 mm arah serviko insisal atau 2 mm di atas *cemento-enamel junction*. *Ferrule* dibuat dalam bentuk kontra bevel melingkari gigi (*circumferential contrabevel*) yang memeluk servikal akar gigi pada aspek gingival daerah servikal margin sebesar 2 mm di atas CEJ, dan tebal *ferrule* minimal 1 mm dengan ketebalan yang sama, paralel terhadap aksis dinding gigi, mengelilingi permukaan, bagian akhir berada di atas gigi sehat, dan tidak mengiritasi *attachment*. Fungsi *ferrule* untuk menguatkan aspek koronal dari preparasi pasak, menghasilkan suatu kedudukan oklusal/insisal, mencegah **1** fraktur mahkota, sebagai bentuk antirotasi untuk stabilitas mahkota, mencegah *wedging action* dan kemungkinan fraktur akar ketika gigi terkena daya oklusal, meningkatkan kekuatan sisa gigi, memberikan bentuk resistansi dan menambah retensi,

meningkatkan integritas saluran akar sehingga dapat meningkatkan ketahanan mahkota pasak pada jangka panjang, menahan gaya lateral dari pasak dan menahan daya ungkit dari mahkota dan meningkatkan resistensi, serta retensi restorasi. Efek *ferrule* juga digunakan bila tidak ada atau hanya tersisa sedikit mahkota klinis dengan cara membuat kontrabevel yang luas pada permukaan akar, dengan batas akhir preparasi mahkota lebih apikal daripada unit pasak dan inti (Garg dan Garg, 2019; Schwartz dan Robbins, 2004). Hasil penelitian membuktikan bahwa bila sisa struktur gigi vertikal setinggi 1,5–2 mm dan preparasi menggunakan desain *ferrule* dapat meningkatkan ketahanan terhadap fraktur dibandingkan tanpa *ferrule* (Garg dan Garg, 2019; Schwartz dan Robbins, 2004). Kurangnya *ferrule* dapat mengakibatkan fraktur karena menyebabkan *function stresses* yang tinggi pada *core*, pasak, dan akar gigi (Garg dan Garg, 2019). Bila menggunakan pasak prafabrikasi dengan desain *ferrule* dan sementasi menggunakan semen resin, terbukti lebih resistansi terhadap fraktur, tetapi tidak ada perbedaan ketahanan terhadap fraktur dengan atau tanpa *ferrule* 2 mm (Pereira, 2009; Schwartz dan Robbins, 2004). Pada kasus dengan struktur gigi sehat yang tidak mencukupi untuk desain *ferrule* terutama pada gigi anterior maka untuk mendapatkan dimensi yang cukup dapat dengan cara melakukan *periodontal crown lengthening* atau *forced-tooth-eruption procedures/orthodontic extrusion*, atau perawatan ortodontik untuk menyediakan *ferrule* yang memadai (Garg dan Garg, 2019).



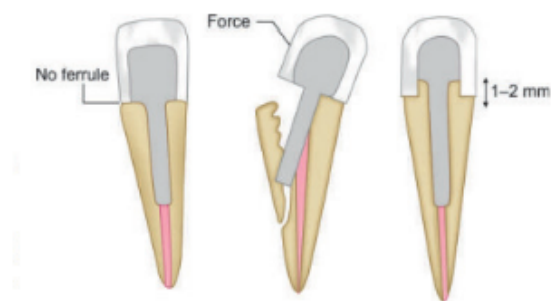
Keterangan: (A) Gigi anterior (B) Gigi posterior

Gambar 4.21 Skema *ferrule effect* dan tanpa *ferrule*: (Garg dan Garg, 2019).

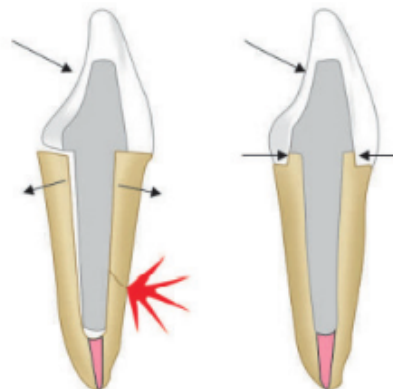


Keterangan: tinggi dinding aksial minimal 1,5-2 mm dengan ketebalan minimal 1 mm untuk mengurangi kejadian fraktur pada gigi nonvital.

Gambar 4.22 Ferrule effect. (Garg dan Garg, 2019)



Gambar 4.23 Fungsi Ferrule Menghilangkan konsentrasi tekanan daerah servikal gigi, sehingga mencegah terjadinya fraktur gigi. (Garg dan Garg, 2019).



Gambar 4.24 Ferrule dan integritas akar berfungsi melindungi integritas akar dengan tindakan menguatkan akar (Garg dan Garg, 2019).

8. Membuat bentuk antirotasi seperti *grooves*, *pins*, atau *keyways* (bentuk kunci).
9. Membuat saluran *vent* pada pasak untuk menyalurkan tekanan hidrostatik yang terjadi saat penyemenan.
10. Hindari garis sudut tajam yang akan menyebabkan garis fraktur akar karena daya oklusal.
11. Desain pasak yaitu pasak bersifat aktif atau pasif. Retensi pasak aktif pada akar dentin didapatkan karena pemasangannya dengan cara di sekrup sehingga lebih retentif dibandingkan pasak pasif, sedangkan retensi pada pasak pasif ditentukan pada semen *luting* yang digunakan untuk sementasi.
12. *Post fixation*

1 Penatalaksanaan Saluran Akar untuk Ruang Pasak

Penatalaksanaan saluran akar untuk ruang pasak dapat dilakukan setelah perawatan saluran akar selesai dan berhasil, serta tidak terdapat kelainan pada saluran akar yang dapat memengaruhi retensi dan resistansi dari restorasi pasak. Prosedur preparasi saluran akar terhadap deformasi gigi-geligi menyebabkan penurunan stabilitas gigi yang signifikan bila dilakukan preparasi saluran akar untuk ruang pasak, dan adanya transformasi preparasi ruang pasak dari bentuk konis atau kerucut menjadi bentuk silindris atau bulat. Jika struktur gigi yang dihilangkan cukup banyak dan geometri alami saluran akar berubah, akan timbul efek destabilitas pasak pada akar gigi. Pada saluran akar *irregular* berbentuk oval, dibutuhkan diameter *drill* yang besar untuk memastikan kesesuaian pasak sirkumferensial sehingga menyebabkan banyak struktur *inner dentine* yang dibuang. Bila menggunakan pasak yang sesuai dengan diameter alami saluran akar tanpa preparasi yang bertujuan untuk mempertahankan substansi *inner dentine*, tidak ada kesesuaian bentuk pasak dan saluran akar sehingga dapat menyebabkan longgarnya pasak dalam saluran akar. Dari penelitian membuktikan pengaruh *inner dentine* yang terletak di dalam saluran akar terhadap resistansi fraktur gigi, terbukti bahwa bukan hanya ketebalan dinding dentin yang menstabilkan akar tapi juga keberadaan *inner dentine* yang memiliki modulus elastisitas

lebih rendah dibandingkan dentin bagian luar yang lebih termineralisasi (Garg dan Garg, 2019).

Teknik Pengurangan *Gutta Percha*

Menurut Freedman (2012), teknik pengurangan *gutta percha* sebagai berikut.

1. Menggunakan pluger panas
Pengambilan *gutta percha* dilakukan dengan memasukkan *plugger* yang sebelumnya telah diberi tanda pada *plugger* sepanjang pengambilan *gutta percha* sehingga didapatkan ukuran yang benar. *Plugger* dipanaskan dan dimasukkan ke dalam saluran akar, dan dilakukan pengambilan *gutta percha* sedikit demi sedikit sehingga meninggalkan *gutta percha* di apikal sepanjang 3–5 mm .
2. Menggunakan *peeso reamer* atau *gates glidden drill*
Penggunaan *peeso reamer* atau *gates glidden drill* tidak indikasi pada saluran akar yang bengkok karena dapat menimbulkan perforasi dinding saluran akar dan melemahkan akar Freedman (2012).
3. Menggunakan bahan organik
Gutta percha dilunakkan dengan menggunakan larutan organik seperti *eucalyptol*. Kekurangan penggunaan bahan pelarut *eucalyptol* adalah kesukaran dalam menentukan panjang pengambilan *gutta* yang direncanakan sehingga pada saat pengambilan *gutta percha* sering tidak akurat. Setelah selesai pengambilan *gutta percha*, sisa *gutta percha* kemudian dipadatkan dengan alat kondensasi.

Tahap Pengurangan *Gutta Percha* dari Saluran Akar

Menurut Garg dan Garg (2019) serta Freedman (2012), tahap pengurangan *gutta percha* dari saluran akar sebagai berikut.

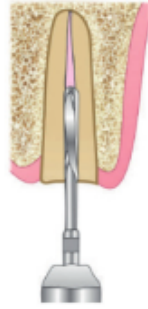
1. Sterilisasi alat dan bahan sebelum dan sesudah perawatan untuk mencegah kontaminasi bakteri
2. Asepsis daerah kerja, idealnya menggunakan *rubber dam* yang juga berfungsi mencegah tertelannya alat, bahan serta dapat proteksi jaringan lunak rongga mulut dari obat, mata bur, jarum serta melakukan pembersihan gigi yang akan dirawat serta gigi tetangga.

3. Penentuan kedalaman saluran akar

Pengukuran kedalaman saluran akar di ukur dari hasil foto ronsen dengan menggunakan jarum *file* yang diberi isolator karet sejajar tinggi bidang insisal gigi yang di ukur.

4. Pengurangan bahan obturasi *gutta percha*

Pengurangan bahan obturasi *gutta percha* yang dilakukan secara penuh sepanjang saluran akar, bertujuan untuk menyediakan ruangan pasak dalam saluran akar gigi dan tetap menjaga *apical seal*. Menurut Garg dan Garg (2019); Freedman (2012), pengurangan *gutta point* dengan menggunakan *rotary instruments* seperti *gates glidden drill* atau alat yang tersedia dalam kemasan sesuai dengan ukuran pasak yang akan digunakan, sehingga ukuran dan bentuk saluran akar yang dihasilkan sama dengan ukuran dan besar pasak yang akan dipasang. Pengurangan *gutta point* sepanjang 2/3 panjang saluran akar atau sama dengan tinggi mahkota gigi, dan paling sedikit menyisakan *gutta point* pada daerah apikal sepanjang 4–5 mm dari ujung apeks untuk mempertahankan integritas penutupan saluran akar, mempertahankan penutupan apikal yang hermetis, stabil, dan mencegah terjadinya kebocoran apikal oleh karena di daerah apikal banyak didapatkan lateral kanal atau kanal asesoris (Bonchev *et al.*, 2017). Pada kasus panjang pasak yang tidak mencukupi, maka lebih baik mempertimbangkan pengurangan panjang pasaknya sehingga panjang bahan obturasi pada bagian apeks tetap dipertahankan sepanjang minimal 4–5 mm. Sedangkan retensinya dapat ditingkatkan dengan pemberian retensi tambahan seperti preparasi saluran akar yang oval, penambahan dudukan maupun kanal tambahan (Schwartz dan Robbins, 2004). Menurut Berman dan Hargreaves (2021), pada penggunaan pasak fiber apabila panjang pasak tidak mencukupi, maka panjang pasak dapat dibuat sepanjang 1/2 panjang saluran akar atau bahkan 1/3 panjang saluran akar bila tidak didapatkan resorpsi tulang alveolar karena pasak fiber bisa retentif pada saluran akar karena menggunakan sistem adhesif.



Gambar 4.25 Pengambilan *gutta percha* menggunakan *pees* reamer (Garg dan Garg, 2019).

Penatalaksanaan Preparasi Saluran Akar untuk Ruang Pasak

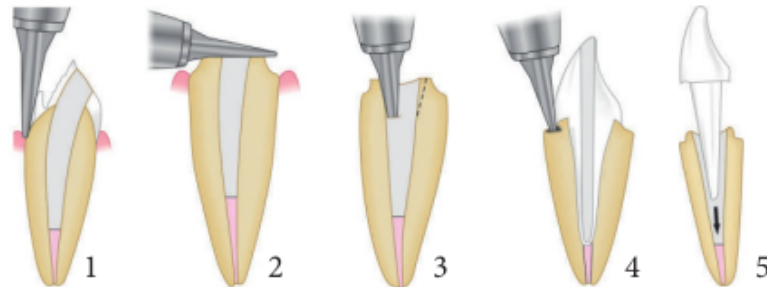
Mempersiapkan dentin radikular adalah sangat penting, dan pengambilan jaringan dentin saluran akar untuk pelebaran saluran akar harus minimal dengan memperhatikan anatomi saluran akar. Persiapan saluran akar bertujuan memberikan retensi dan resistansi yang baik untuk restorasi mahkota pasak, pasak yang disemenkan ke dalam saluran akar akan memberikan retensi pada inti, tetapi tidak memperkuat bahkan seringkali memperlemah akar gigi. Oleh karena itu, preparasi saluran akar harus dibuat seminimal mungkin sesuai dengan keperluan retensinya. Untuk memperoleh kesesuaian bentuk saluran akar sampai sepertiga apikal yang optimal dan didapatkan retensi pasak primer maka digunakan *pilot drill* yang bertujuan untuk memaksimalkan adaptasi pasak pada dinding saluran akar. Kesesuaian bentuk saluran akar memungkinkan terjadinya distribusi tekanan pada dinding saluran akar selama fungsi klinis. Pada penggunaan pasak *prefabricated*, tahap pertama yang dilakukan adalah pemilihan ukuran pasak yang akan digunakan dengan cara mengetahui ukuran pasak dengan bantuan hasil *rontgen photo* periapikal dan menggunakan *template* yang sudah tersedia dalam satu kemasan pasak *prefabricated* agar ukuran dan bentuk saluran akar yang dihasilkan sama dengan ukuran dan besar pasak yang akan dipasang (Freedman, 2012). Pelebaran saluran akar dapat menggunakan *rotary instruments* seperti *pees* reamer, *calibration drill* atau alat yang tersedia dalam kemasan dengan prinsip *minimal invasive*, dilakukan secara hati-hati agar tidak terjadi penyimpangan hasil preparasi seperti perforasi, permukaan saluran akar kasar, ketebalan dinding saluran akar yang homogen dan mempertahankan tebal dentin yang sehat pada

saluran akar minimal setebal 1 mm, dilanjutkan dengan *precision drill* sesuai ukuran pasak yang digunakan (Freedman, 2012). Preparasi saluran akar untuk penempatan pasak *custom cast* memerlukan pembuangan daerah *undercut* untuk adaptasi pasak (Garg dan Garg, 2019; Zhao Jing, 2014). Penghalusan dinding yang tajam dan penghilangan *undercut*.

Desain Preparasi Mahkota Pasak

Sebelum dilakukan preparasi mahkota pasak maka harus mempertimbangkan sisa struktur gigi dijelaskan sebagai berikut.

1. Pada kasus sisa mahkota klinis gigi sebatas servikal gigi, maka desain preparasinya adalah dekaputasi, dan pembuatan *seat intra canal* yang mengakibatkan dinding saluran akar tipis dan berisiko fraktur.
2. Bila masih didapatkan sisa mahkota klinis lebih dari 2 mm dari servikal gigi maka desain preparasi adalah desain *ferrule* dengan minimal invasif.



Keterangan: 1. Preparasi struktur gigi, 2. Penghilangan struktur gigi yang tidak didukung, 3. Preparasi bentuk antirotasi, 4. Preparasi *ferrule*, 5. *Finish line* yang halus dan menghilangkan *undercuts*.

Gambar 4.26 Desain preparasi mahkota pasak (Garg dan Garg, 2019).

Pencetakan Saluran Akar Pasak *Custom Made* dari Bahan Logam

46
Sebelum melakukan pencetakan saluran akar, perlu dilakukan tindakan menghilangkan daerah *undercut* menggunakan *peeso reamer* agar saat mencetak saluran akar bahan cetak mudah masuk dan dikeluarkan dengan baik (Freedman, 2012).

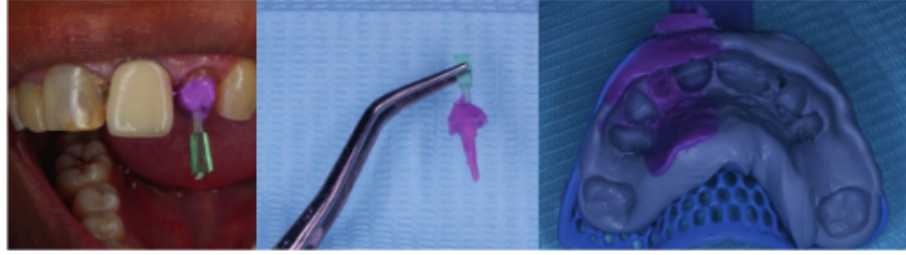
Menurut Berman dan Hargreaves (2021) dan Freedman (2012), pencetakan saluran akar pasak *custom made* dapat dilakukan dengan metode langsung maupun tidak langsung dengan cara berikut.

1. Metode langsung

Sebelum dilakukan pencetakan, saluran akar dibasahi atau dilembapkan dengan air terlebih dahulu. Untuk menghilangkan *undercut* agar memudahkan saat pencetakan maka *undercut* diblokir dengan resin komposit dan tidak perlu mengambil struktur dentin saluran akar yang sehat. Kemudian, masukkan pasak plastik yang sudah dibentuk sebelumnya dimasukkan ke dalam saluran akar, lalu ditambahkan resin akrilik untuk membuat inti secara langsung pada pola pasak, dan dilanjutkan dengan mengeluarkan pola yang sudah jadi dari saluran akar. Pencetakan juga dapat menggunakan bantuan *sprue* dan malam yang dipanaskan pada suhu yang tidak melukai mulut pasien, serta dimasukkan ke dalam saluran akar. Setelah prosedur pencetakan dilakukan, dapat dilakukan pembuatan pasak dan inti dengan cara dituang di laboratorium.

2. Metode tak langsung

Untuk memudahkan pencetakan maka *undercut* diblokir, tidak dengan membuang dentin saluran akar. Pada tahap pencetakan ini, margin mahkota tidak perlu dibuat secara akurat. Pencetakan saluran akar dilakukan dengan cara memasukkan bahan cetak elastomer ke dalam saluran akar dengan menggunakan alat bantu, seperti kawat (*endopost*), pin plastik (*endowel*) atau *impression post*, dengan diameter yang sesuai dengan diameter ⁴⁶parasi saluran akar yang berfungsi sebagai pemegang bahan cetak, memudahkan pengeluaran bahan cetak dari saluran akar agar bahan cetak tersebut tidak patah, memudahkan pencetakan saluran akar yang dapat menghasilkan panjang maksimum dan tepat. Alat bantu tersebut dilumuri bahan perekat (*tray adhesif*) dan juga bahan cetak, selanjutnya dimasukkan ke dalam saluran akar dengan gerakan memompa (*pumping action*) agar semua bahan cetak yang telah masuk ke dalam saluran akar dapat mengalir dengan baik ke dalam saluran akar. Setelah prosedur pencetakan dilakukan, dapat dilakukan pembuatan pasak dan inti dengan cara dituang di laboratorium.



Gambar 4.27 Pencetakan saluran akar.

Pencetakan saluran akar dilakukan dengan cara memasukkan bahan cetak elastomer ke dalam saluran akar dengan menggunakan alat bantu pin plastik. (Ismiyatin & Vivian, 2022)

Pola pasak dapat dibuat dengan bantuan pin yang diberi bahan plastis. Pembuatan pola pasak menggunakan resin komposit *self-cure* dengan bantuan pin plastik dengan diameter yang sesuai dengan diameter preparasi saluran akar. Saluran akar dibasahi atau dilembapkan dengan air, selanjutnya resin komposit diaplikasikan sepanjang pin plastik dan dimasukkan ke dalam saluran akar sampai mengeras, dan dikeluarkan dari saluran akar. Jika hasil cetakan pola pasak sudah baik, tambahkan campuran resin pada bagian koronal pola pasak dan biarkan bentuknya tidak beraturan, lalu masukkan pola pasak tersebut ke dalam saluran akar hingga posisinya tepat. Setelah resin mengeras, potong kelebihan pin plastik setinggi dataran oklusal. Kemudian dilakukan pencetakan dengan bahan cetak elastomer, lalu diisi gips keras dan dilakukan penuangan logam pasak di laboratorium. Selanjutnya, dibuat mahkota pasak sementara untuk mencegah *decementation* atau re-infeksi saluran akar.

Sementasi Pasak

Sementasi pasak berperan penting dalam meningkatkan retensi, distribusi tegangan, dan *sealing* antara gigi dan pasak.

Menurut Berman dan Hargreaves (2021), Garg dan Garg, (2019) serta Freedman (2012), menjelaskan bahan sementasi untuk perlekatan pasak prafabrikasi sebagai berikut.

1. *Zinc phosphate cements*

Zinc phosphate cements berikatan secara mekanikal pada permukaan dentin, sehingga perlekatannya kurang baik terhadap pasak dan struktur gigi. Memiliki pH rendah sehingga mengiritasi pulpa, dan tidak

memiliki sifat antikariogenik. *Interface* semen dentin-pasak harus tipis dan merata, celah semen dentin-pasak bervariasi antara 33 sampai 62 μm , tergantung pada sistem pasak yang digunakan. Hasil penelitian pada gigi yang direstorasi menggunakan pasak tuang dan mahkota yang direkatkan menggunakan semen zink fosfat, ditemukan peningkatan resistansi terhadap fraktur yang signifikan pada pasak bentuk *tapered* jika didapatkan adaptasi maksimum pada struktur akar gigi, tetapi efek tersebut tidak didapatkan jika menggunakan pasak bentuk paralel.

2. *Polycarboxylate cements*

Bahan semen ini mempunyai kelebihan karena sensitivitas *post-operatif* yang rendah, tetapi kekurangannya antara lain tidak dapat membentuk perlekatan yang baik terhadap enamel, dentin, metal, dan *ceramic*. Kekuatannya tidak sekuat zinc fosfat, dan kurang retentif dibandingkan semen zink fosfat dan *glass ionomer* sehingga bahan semen ini sudah jarang digunakan.

3. *Glass ionomer cements*

Kelebihan dari semen glass ionomer adalah dapat berikatan secara kimia dengan struktur gigi, dan memiliki sifat antikariogenik karena melepaskan *fluoride*, sedangkan kekurangan semen glass ionomer adalah sifatnya yang mudah larut, rapuh dan kekakuannya yang rendah.

4. *Compomer cements*

Bahan semen ini mempunyai kelebihan karena melepaskan *fluoride*, serta perlekatan pada struktur gigi yang baik, tetapi mempunyai kekurangan antara lain mudah fraktur bila restorasinya berbahan *ceramic*.

5. *Resin-Based Luting Cements*

Bahan ini merupakan bahan adhesif dengan jenis *bonding total etch* dan *self-etch* dan membentuk *hybrid layers* sepanjang dinding saluran akar.

Saat ini, direkomendasikan penggunaan bahan *adhesive cements* untuk melekatkan pasak karena akan memperkuat gigi dan membantu mempertahankan pasak dan restorasi, *compressive strengths* ± 200 MPa dan modulus elastisitas 4–10 GPa. Penggunaan bahan irigasi saluran akar seperti natrium hipoklorit, hidrogen peroksida, atau kombinasinya yang merupakan

bahan pengoksidasi kuat akan meninggalkan lapisan kaya oksigen (*oxygen rich layer*) pada permukaan dentin yang dapat menghambat polimerisasi resin. Kontaminasi dinding dentin oleh eugenol dari *sealer* endodontik yang berdifusi ke dentin juga dapat memengaruhi retensi pasak (Berman dan Hargreaves, 2021).

Berdasarkan tahapan prosedur kerjanya, bahan *bonding agent* dibagi menjadi 3 tipe:

1. tipe 3 tahap *bonding agent* (aplikasi etsa, primer, dan bahan adesif secara simultan dan terpisah),
2. tipe 2 tahap *bonding agent* yaitu etsa dan primer atau primer dan adhesif berada pada satu kemasan, sementara etsa/adhesif diaplikasikan secara terpisah,
3. tipe 1 tahap *bonding agent* (etsa, primer dan adhesif berada dalam satu kemasan).

Berdasarkan sistem etsanya, *bonding agent* diklasifikasi menjadi 2 tipe yaitu: *total-etch system/rinse technique* dan *self-etch system/non-rinse technique* (Garg dan Garg, 2019; Peters, 2017; Freedman, 2012). *Single-step, self-etching, self-adhesive cements* dapat diaplikasikan secara langsung pada saluran akar yang lembap untuk sementasi pasak ke dalam saluran akar. Prosedur restoratif sebaiknya menggunakan adhesif generasi ke-4 atau menggunakan *single-step self-adhesive cement* yang diikuti dengan semen resin (Freedman, 2012).

Mekanisme adhesi semen resin adalah adhesi mekanik, kimia, dan interdifusi. Adhesi mekanik berdasarkan *interlocking adhesive* pada permukaan yang tidak teratur. Adhesi kimia yaitu terjadi ikatan kimia antara resin dan komponen organik maupun anorganik dari dentin berdasarkan ikatan kovalen ataupun ionik yang menghasilkan perlekatan adhesif yang kuat. Molekul ini dapat digambarkan dengan bentuk M-R-X. M merupakan grup metakrilat, R adalah rantai hidrokarbon dan X sebagai gugus fungsional yang berfungsi membentuk perlekatan terhadap jaringan gigi. Selama pelapisan dentin dengan bahan primer, gugus fosfat X membentuk ikatan terhadap kalsium. Gugus metakrilat molekul M-R-X selama polimerisasi akan bereaksi dengan bahan komposit dan membentuk ikatan kimia antara komposit dan dentin (Giachetti *et al.*, 2009; Anusavice, 2004). Adhesi interdifusi terjadi karena adanya difusi dari molekul polimer

pada permukaan. Homogenitas mekanis dan integrasi dari interfasial yang berbeda adalah sesuatu yang penting pada sistem pasak. Pada sistem *total etch* terdiri dari etsa asam, primer dan *bonding*, atau etsa asam dan *bonding*. Prosedur etsa asam menghasilkan proses demineralisasi pada permukaan enamel atau dentin, membersihkan permukaan dari *smear layer*, terbukanya tubulus dentin dan kolagen terekspos sehingga meningkatkan energi permukaan (*surface energy*), maka bahan *bonding* akan masuk tubulus dentin dan berpolimerisasi dan menghasilkan adhesi yang kuat. Bahan *primer* terdiri dari campuran monomer hidropolik dan pelarut yang bertujuan untuk menghasilkan kemampuan pembasahan permukaan gigi. Bahan *bonding* mengandung bagian hidropobik yang berikatan dengan bahan restorasi berbasis resin atau semen resin. Sistem adhesif *total-etch* terdiri dari 3 tahap (*total etch-three step*) yaitu etsa dengan asam fosfat 35–37% selama 15-20 detik, dilanjutkan tahap *priming*, dan tahap *bonding*. Dan juga didapatkan bahan *primer* dan *bonding* digabung dalam satu kemasan (*total etch-two step*) yang diaplikasikan setelah pencucian bahan etsa. Penggunaan *single-step self-adhesive cement* yang polimerisasinya secara *self-cure* atau *dual-cure*, tanpa perlu melakukan *pre-treatment* pada permukaan saluran akar gigi karena toleransi terhadap kelembapan dan melepaskan ion fluorida (Radovic *et al.*, 2008; Freedman, 2012). Bahan adhesif generasi ke-4 memberikan kekuatan perlekatan yang lebih baik dan dapat menutup daerah radikular dibandingkan bahan adhesif generasi kelima dengan sistem 2 langkah (Schwartz dan Robbins, 2004). Polimerisasi dapat dicapai dengan *self-cure*, *light cure*, dan *dual-cure* yang dapat meningkatkan derajat konversi dari semen. Bahan adhesif generasi ke delapan merupakan nano-adhesif, berisi nanofillers sehingga memperkuat ikatan terhadap email dan dentin, absorpsi stres dan waktu penyimpanan yang lebih lama. Juga berisi partikel silika berukuran nano, mengandung *silane*, 10 *Methacryloyloxydecyl Dihydrogen phosphate* (MDP) yang merupakan monomer asam hidrofilik, membentuk ikatan ion antara gugus karboksilat dan atau fosfat dari MDP dengan kalsium dari hidroksiapatit, membentuk senyawa MDP-kalsium. Kekuatan adhesif mencapai > 30 MPa pada dentin dan email terhadap resin komposit. Dapat digunakan dengan teknik *self-cured*, *light-cured* dan *dual-cured one-step, self-etch* (Sofan *et al.*, 2017; Kambley *et al.*, 2015).

Bahan adhesif universal atau *multi mode* atau *multi purpose*, dapat digunakan dengan teknik *etch-and-rinse*, *self-etch*, *selective etch*, atau tanpa etsa (Sofan *et al.*, 2017; Trevor *et al.*, 2017). Didapatkan kandungan MDP, *biphenyl dimethacrylate* (BPDM), *dipentaerythritol penta acrylate phosphoric acid ester* (PEN-TA) dan kopolimer asam polialkenoat, yang dapat meningkatkan ikatan dengan struktur gigi. Kombinasi monomer hidrofilik (*hydroxyethyl methacrylate* /HEMA), hidrofobik (*decandiol dimethacrylate* /D3MA) dan intermediet (*bis-GMA*) dan *silane*, dapat melekatkan resin komposit pada keramik/porselin, metal, zirconia (Sofan *et al.*, 2017; Trevor *et al.*, 2017).

Bahan sementasi yang direkomendasikan adalah semen resin *self-cure* dan *dual cure* untuk sementasi pasak karena adanya keterbatasan penetrasi *light curing* ke dalam saluran akar walaupun menggunakan pasak yang translusens (Schwartz dan Robbins, 2004). Kelebihan bahan semen resin karena perlekatan yang baik pada struktur gigi, metal, dan *ceramic*, dan dilaporkan bahwa bahan semen *luting* yang paling retentif adalah semen resin (Freedman, 2012; Schwartz dan Robbins, 2004). *Bond strength* dari semen resin pada struktur gigi, logam, dan *ceramic* lebih dari > 20 MPa sehingga semen resin memberi perlekatan yang ideal di antara berbagai komponen bahan restorasi monoblok restoratif, dapat memperkuat setiap antarmuka dengan aman (Freedman, 2012), risiko kebocoran lebih kecil dibandingkan semen lainnya (Schwartz dan Robbins, 2004; Reid *et al.*, 2003), dan untuk jangka pendek dapat memperkuat akar seperti pada gigi *immature* atau gigi dengan karies yang luas (Schwartz dan Robbins, 2004; Mezzomo *et al.*, 2003). Hasil penelitian melaporkan bahwa risiko kebocoran bila menggunakan semen resin pada pasak *stainless-steel* dan *carbon fiber posts* lebih kecil dibandingkan semen seng fosfat atau glass-ionomer. Pasak yang disemen dengan semen resin lebih tahan terhadap beban siklik dibandingkan semen seng fosfat atau *resin modified glass-ionomer cement* (Schwartz dan Robbins, 2004; Reid *et al.*, 2003). Bahan resin dapat melekat pada beberapa jenis pasak sehingga terjadi ikatan antara dentin-resin-pasak menjadi satu unit. Semen resin direkomendasikan sebagai semen luting pada pasak *fiber reinforced composite* (FRC), hal ini karena semen resin memiliki daya tahan terhadap fraktur yang lebih tinggi bila dibandingkan dengan semen yang lainnya, komposisi *resin-based cements* hampir menyerupai

resin-based composite filling materials (matriks resin dengan *inorganic fillers*). Monomer yang tergabung di dalam semen resin digunakan untuk meningkatkan perlekatan ke dentin. Polimerisasi dapat dicapai dengan *self-cure/autopolymerizable* atau dengan sistem *dual cure*. *Dual cure* dapat meningkatkan derajat konversi dari semen dan sifat mekanis semen seperti modulus elastisitas semen yang mirip dengan modulus elastisitas dentin. Mekanisme yang terpenting dari sistem adhesi sementasi pasak yaitu antara pasak dan dentin saluran akar terjadi mekanisme adhesi *interlocking* dari bahan adhesif ke permukaan substrat, terjadi *chemical adhesi* berdasarkan ikatan kovalen atau ionik yang menghasilkan sistem perlekatan yang kuat, dan *interdiffusion* didasarkan pada difusi dari molekul polimer pada suatu permukaan ke permukaan yang lainnya (Giachetti *et al.*, 2009).

Penanganan semen resin adhesif lebih sensitif dibandingkan sebagian besar semen *luting* karena membutuhkan langkah-langkah tambahan seperti melakukan etsa asam atau pemberian EDTA pada dinding saluran akar, aplikasi *dentin bonding agent* jauh ke dalam saluran akar, dan bila dentin atau pasak terkontaminasi akan menyebabkan kurang retentif. Kondisi saluran akar sebelum insersi pasak membutuhkan kelembapan yang optimal untuk mendapatkan adhesi dan polimerisasi yang optimal, sedangkan kelembapan dalam saluran akar sulit dikontrol terutama pada bagian yang lebih ke apikal sehingga sulit mendapatkan adhesi yang optimal karena polimerisasi tidak dapat optimal. Penggunaan *sealer* saluran akar yang mengandung eugenol dapat menghambat polimerisasi semen resin karena senyawa fenolik dari eugenol akan menghalangi polimerisasi radikal bebas pada semen resin sehingga kekuatan perlekatannya kurang baik. Tetapi, masalah ini dapat diatasi dengan melakukan pembersihan saluran akar dan melakukan etsa asam pada dinding kanal (Schwartz dan Robbins, 2004). Menurut Varela *et al.* (2003), efek negatif bahan irigasi natrium hipoklorit (NaOCl) terhadap adhesi resin terhadap dentin tidak terbukti. Pasak yang tidak sesuai ukurannya dengan ruang pasak akan menyebabkan lapisan semen resin yang lebih tebal sehingga berisiko menyebabkan *shrinkage* yang akan memengaruhi keberhasilan pemasangan pasak dalam jangka panjang. Pada kasus yang dilakukan preparasi ruang pasak sesuai standar dengan menggunakan *post hole drill* dari pabrik dan prosedur *bonding optimal*, tetapi bila didapatkan faktor konfigurasi akar akan mengakibatkan

pembentukan celah di antara semen-dentin ataupun di antara semen-pasak. Penggunaan teknik adhesif untuk sementasi pasak maka preparasi ruang pasak minimal sehingga mengurangi pembuangan jaringan keras lebih banyak. Faktor yang menyebabkan kegagalan restorasi mahkota pasak adalah dalam mendapatkan retensi dan resistansi pasak serta kegagalan akibat sisa akar yang tipis karena preparasi (Freedman, 2012).

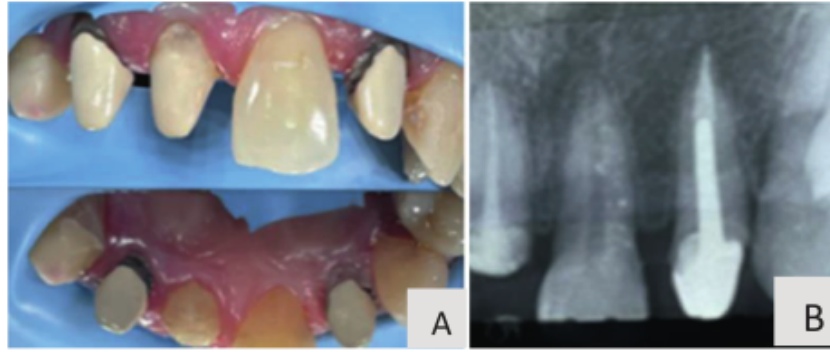
Self-adhesive resin cements telah diperkenalkan sebagai alternatif *luting* berbasis resin konvensional, mengandung *multifunctional phosphoric acid methacrylates* yang bereaksi dengan hidroksiapatit dan secara bersamaan demineralisasi dan infiltrasi jaringan keras gigi, penggunaannya dengan 1 tahap tanpa *pre-treatment* substrat gigi. Adhesi pada dentin sebanding dengan semen *multistep luting*, tetapi adhesi pada enamel tanpa etsa asam fosfat tidak sebanding dengan semen *multistep luting* (Berman dan Hargreaves, 2021). Kekuatan perlekatan penggunaan semen resin lebih tinggi dibandingkan *self-adhesive resin cement* (Bonchev *et al.*, 2017). Pasak yang melekat dengan sistem adhesif akan meningkatkan retensi sistem pasak dan inti serta *stress* fungsional akan terbagi pada banyak area dan mengurangi beban per area sehingga mengurangi kemungkinan adanya fraktur akar.

Post-endodontic complex membentuk monoblok yang terdiri dari *multi-layered tooth-to-restoration structure* dengan hubungan yang kuat antara dentin, semen resin, pasak, inti, dan semen resin pada restorasi mahkota. Perawatan mahkota pasak yang berhasil dapat memberikan retensi dan resistansi pada gigi pasca perawatan saluran akar yang hampir menyamai kekuatan dan resistansi gigi sehat, dan kegagalan yang mungkin terjadi pada pasak saluran akar disebabkan kurang retentif antara pasak-inti, pasak-semen, dan dentin-semen (Berman dan Hargreaves, 2021).

Sementasi Pasak *Custom Made* Logam

Sementasi pasak *custom made* logam dapat menggunakan berbagai bahan sementasi tanpa *pre-treatment* saluran pasak.

Contoh kasus sementasi pasak *custom made* logam disajikan dalam Gambar 4.28.



Keterangan: A. Inseri pasak *custom made* logam, B. Hasil foto periapikal pasak *custom made* logam.

Gambar 4.28 Sementasi pasak *custom made* logam (Ismiyatin & Ria, 2022)

Persiapan Penempatan Pasak Prefabrikasi Nonlogam

Setelah selesai pengambilan sebagian bahan obturasi dan preparasi ruang pasak, maka dilakukan pemilihan pasak yang disesuaikan dengan ukuran saluran akar yang telah dipreparasi, selanjutnya dilakukan pasang coba pasak prefabrikasi sampai sesuai (Freedman, 2012).

Pre-treatment Saluran Pasak

Setelah didapatkan panjang dan lebar saluran akar yang sesuai, dilakukan pasang coba pasak. Bila telah sesuai, saluran akar diirigasi dengan menggunakan EDTA 17% dan selanjutnya bilas dengan akuades. *Pre-treatment* saluran akar yang direkomendasikan adalah *bonding self-etch system/non-rinse technique/one-step self-etch adhesive/single-bottle self-etch adhesives* (tanpa prosedur etsa asam) karena komponen monomer asam menjadi satu dalam **4**imer, menggabungkan tiga langkah sekaligus yaitu etsa, primer, dan *bonding*. Bahan *bonding self-etch* diaplikasikan pada saluran pasak dengan *microbrush* lalu dikeringkan dengan *paper point* steril, dan diaktivasi sinar selama 20 detik agar terjadi reaksi polimerisasi. Bila menggunakan *bonding total-etch* maka prosedur etsa terpisah dari komponen primer dan bahan adhesifnya, yaitu dengan cara mengaplikasikan etsa asam selama tidak lebih dari 15 detik ke dalam saluran akar dan permukaan luar gigi, lalu bilas dengan air sampai bahan etsa telah sepenuhnya hilang, kemudian dikeringkan. Namun, teknik ini sulit untuk mengontrol kelembapan yang tersisa di dalam saluran akar sehingga menyebabkan impregnasi serat kolagen yang akan memengaruhi

polimerisasi dari bahan adhesifnya dan akan memengaruhi retensi pasak. Oleh karena itu, sistem *total etch* bukan merupakan sistem pilihan, dan direkomendasikan menggunakan sistem *self-etch system/non-rinse technique*, bahan adhesif generasi 8, bahan adhesif universal, atau menggunakan *self-adhesive resin cement* yang tidak memerlukan *pre-treatment* saluran akar (Berman dan Hargreaves, 2021; Freedman, 2012).

Pre-treatment Permukaan Pasak Fiber

Pre-treatment atau persiapan permukaan pasak fiber adalah metode untuk meningkatkan adhesi dari pasak fiber dengan retensi kimia atau retensi mikro-mekanikal.

Menurut Monticelli *et al.* (2008), prosedurnya dibagi dalam 3 kategori berikut.

1. *Coating silane* agar terjadi ikatan secara kimia antara komposit dan pasak.
2. Pengkasaran permukaan dengan *sandblasting* dan etsa.
3. Kombinasi dari komponen mikromekanikal dan kimia dengan menggunakan *coating silane* dan *sandblasting*.

Silane coupling agent merupakan bahan hibrida *organic-inorganic compound* yang dapat memediasi adhesi antara matriks inorganik dan organik melalui kemampuan reaktivitas ganda intrinsik untuk meningkatkan kelembapan permukaan, membuat ikatan kimia dengan gugus OH seperti *glass*, serta terjadi ikatan kimia antara *core resin matrix* dan *glass fibers* dari pasak. Dengan menggunakan silanisasi pada pasak sebelum sementasi, terbukti bahwa kekuatan antar fasial masih relatif rendah karena tidak adanya hubungan kimia antara *methacrylate* berbasis resin dan *epoxy resin matrix* dari pasak fiber (Mosharraf *et al.*, 2013). Silanisasi, etsa dengan asam hidrofluorik dan *sandblasting* dengan 30–50 mm Al₂O₃ tidak menyebabkan perubahan sifat mekanis dari pasak *glass*, silika, atau *quartz-fiber* (Berman dan Hargreaves, 2021).

Jenis pasak fiber terdiri dari *pra-silanized* ataupun *non pra-silanized* serta tingkat radioopak yang berbeda-beda. Untuk jenis pasak fiber yang *pra-silanized* maka tidak perlu dilakukan aplikasi *silane* sehingga dapat menyederhanakan penanganan, dan mengurangi biaya perawatan. Sedangkan

bila menggunakan pasak fiber yang jenis *non pre-silanized*, perlu dilakukan aplikasi *silane* pada permukaan pasak. Dari hasil penelitian membuktikan bahwa tidak ada efek pada *bond strength* dengan menggunakan *silane* pada persiapan permukaan pasak, di samping itu karena permukaan pasak fiber yang halus sehingga tidak terjadi *mechanical interlocking* antara permukaan pasak dan *resin cement* (Bonchev *et al.*, 2017; Mosharraf *et al.*, 2013). *Sandblasting* dengan *alumina particles* atau etsa menggunakan *hydrofluoric acid* akan menyebabkan permukaan pasak fiber menjadi kasar (Monticelli *et al.*, 2008). Kombinasi *Hydrofluoric acid* dengan *silane-coupling agent* pada pasak *feldspathic ceramics* dapat menyebabkan peningkatan *bond strength* antara *composite resins* dan *feldspathic ceramics* oleh karena adanya *silica* dan *quartz ceramic* sehingga pada pasak *feldspathic ceramics* maka *hydrofluoric acid* dipertimbangkan sebagai etsa agar terjadi kekasaran permukaan dan dapat terjadi *micromechanical interlocking* dengan *resin cement* dan komposit. Meskipun ada peningkatan kekuatan ikatan pasak dan komposit, didapatkan perubahan permukaan seperti *microcracks* dan fraktur longitudinal dari *fiber layer*. Perbedaan lama etsa asam juga meningkatkan *bond strength* dari pasak *glass fiber-reinforced*, tetapi *microstructure* dari pasak *glass fiber-reinforced* akan rusak, memengaruhi integritas pasak sehingga tidak dapat sebagai *general guidelines* untuk menggunakan *hydrofluoric acid* sebagai etsa pada *fiber posts* (Bonchev *et al.*, 2017; Valdivia *et al.*, 2014). Menurut Cekic-Nagas *et al.* (2016), aplikasi *surface treatments* pada permukaan pasak fiber berakibat negatif terhadap transmisi cahaya dari *fiber posts*. *Surface treatment* pasak dengan bahan *silane*, asam fluorida, *sandblasting*, dan hidrogen peroksida yang digunakan untuk meningkatkan sifat adhesi, tetapi tidak satu pun dari metode pra perawatan pasak fiber cukup efektif sehingga tidak direkomendasikan penggunaannya dalam praktik sehari-hari (Bonchev *et al.*, 2017).

Tahap Pasang Pasak Fiber

Pada tahap pasang pasak fiber, aka hindari melakukan pemotongan kelebihan pasak sesaat setelah dilakukan sementasi karena getaran yang dihasilkan oleh bur dapat menyebabkan fraktur pada semen yang telah mengeras yang dapat menyebabkan kegagalan yang terlalu dini. Bila pemotongan kelebihan pasak setelah terjadi polimerisasi, pasak fiber dipotong dengan bur intan agar tidak merusak integritas dari pasak (Terry dan Swift, 2010).

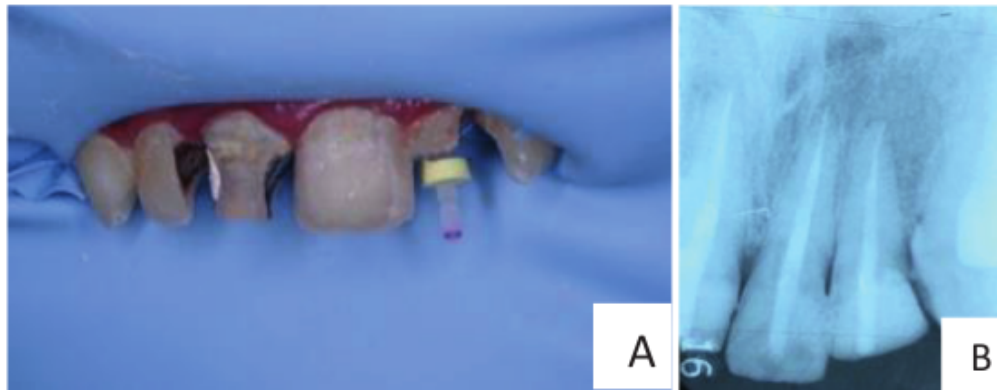
Semen luting yang direkomendasikan pada pasak FRC adalah semen resin karena semen ini memiliki retensi dan resistansi yang lebih baik dibandingkan bahan sementasi lainnya, mempunyai modulus elasisitas mendekati modulus elastisitas dentin sehingga mengurangi risiko fraktur akar, sangat baik untuk mendukung dinding saluran akar yang tipis, dan menurunkan risiko kebocoran. Sementasi *fiber post* pada awalnya dapat memperkuat akar, tetapi akan berkurang dan mungkin hilang dari waktu ke waktu karena gigi terkena tekanan fungsional, dan melemahnya ikatan resin terhadap dentin. Sementasi pasak fiber menggunakan semen resin dengan sistem etsa asam dan dibilas air dapat menghasilkan potensi ikatan yang lebih besar daripada *self-etch adhesive* karena monomer asam yang berperan pada *self-etch adhesives* kurang efektif dalam etsa struktur gigi daripada etsa asam fosfat dengan sistem etsa-dan-bilas. Strategi etsa dan bilas membutuhkan substrat dentin lembap agar terjadi perlekatan yang optimal, tetapi sulit untuk mengontrol kelembapan di dalam saluran akar. Karena pendekatan *self-etch* tidak memerlukan kontrol kelembapan setelah etsa, sistem ini lebih direkomendasikan (Berman dan Hargreaves, 2021; Freedman, 2012; Mazzoni, 2009). Dari hasil penelitian, terdapat hasil yang kontradiktif karena *single-bottle adhesive systems* (generasi kelima) tidak dapat berikatan dengan baik pada resin komposit *self-cure* dan *dual-cure* karena pengaruh keasaman *single-bottle primer/adhesive* (Bonchev *et al.*, 2017; Tay *et al.*, 2003). Pasca sementasi pasak FRC dengan semen resin dengan sistim etsa-dan-bilas menggunakan asam fosfat (H₃PO₄) 37% selama 15 detik dapat meningkatkan adhesi *fiber post* pada dentin saluran akar, potensi perlekatan yang lebih besar dibanding menggunakan *self-etch adhesive* (Majeti, 2014; Richard, 2008). Kekuatan ikatan, yang dicapai dengan menggunakan semen reguler lebih tinggi dibanding *self-adhesive resin cement*, tetapi bahan semen *self-adhesive resin cement* tidak memerlukan *pre-treatment* saluran akar, dan bahan ini juga merupakan pilihan yang baik dalam praktik gigi sehari-hari karena jika terjadi kegagalan dan perlu dilakukan perawatan ulang dengan pengambilan pasak FRC maka dapat dilakukan dengan mudah (Bonchev *et al.*, 2017).

Prosedur insersi pasak dalam saluran akar adalah dengan cara memasukkan semen resin langsung ke dalam saluran akar dari yang terdalam hingga terluar, dan bila ruangan untuk pasak telah terisi penuh dengan semen resin, maka pasak fiber dimasukkan ke dalam saluran akar secara perlahan,

pasif, dan sedikit menekan sehingga dapat menghilangkan rongga ataupun gelembung udara yang mungkin terjebak. Jika pasak tidak terpasang dengan baik, dapat menyebabkan fraktur akar. Selanjutnya dilakukan aktivasi dengan *light curing* selama 20 detik sampai dengan 1 menit, tetapi karena sinar pada alat *curing* tidak efektif pada kedalaman 2–3 mm di dalam saluran akar maka direkomendasikan menggunakan *dual-cure adhesive* agar bagian terdalam pada saluran akar dapat polimerisasi sempurna. Bahan adhesif *dual-cured* mengandung katalis *ternery* untuk mengimbangi reaksi asam-basa antara monomer asam dan amina basa di sepanjang antarmuka komposit/adhesif *interface* Polimerisasi dari *resin cements* yang tidak sempurna dapat menyebabkan *unreacted monomers* daerah apikal yang berisiko menyebabkan kebocoran apikal yang berakibat dapat menyebabkan inflamasi, sitotoksik, dan mutagenik pada jaringan periodontal (Berman dan Hargreaves, 2021; Bonchev *et al.*, 2017; Freedman, 2012).

Penggunaan pasak adhesif pada awalnya dapat memperkuat akar (Berman dan Hargreaves, 2021), tetapi dari penelitian *invitro* terbukti bahwa efek penguatan akar ini kemungkinan hilang seiring waktu oleh karena terjadi penurunan adhesi resin terhadap dentin, sedangkan dari penelitian *in vivo* terbukti akan terjadi penurunan kekuatan akar seiring berjalan waktu, oleh karena adanya pengaruh termal, kimia, dan mekanik yang berulang dari rongga mulut (Hashimoto *et al.*, 2020). Adhesi pada dentin saluran akar tidak dapat diprediksi dibandingkan pada dentin koronal karena adanya variabilitas dentin, variabilitas dentin radikular dan jumlah tubuli dentin yang berperan pada hibridisasi dentin karena adanya perbedaan morfologis dalam dentin radikular, serta kurangnya kepadatan tubuli dentin dan kolagen pada dentin radikuler sehingga menyebabkan adhesi yang lebih rendah terutama pada dentin daerah 1/3 apikal dibandingkan dentin koronal (Berman dan Hargreaves, 2021; Mannocci *et al.*, 2003; Mjor, 2001). Modulus elastisitas pasak fiber sesuai dengan dentin, maka selama fungsi gigi akan menghasilkan distribusi stres yang lebih baik dan risiko fraktur lebih kecil (Newman *et al.*, 2003). Pada kasus dengan struktur gigi koronal yang tersisa minimal, dan diameter pasak yang jauh lebih tipis daripada gigi, diperlukan pasak yang modulus elastisitas yang lebih tinggi daripada dentin untuk mengkompensasi diameter yang lebih kecil (Berman dan Hargreaves, 2021).

Contoh kasus penempatan pasak dan inti pada gigi pasca perawatan saluran akar disajikan dalam Gambar 4.29.



Keterangan; A. Inseri pasak fiber gigi 22. B. Konfirmasi dengan foto rontgen inseri pasak fiber gigi 22.

Gambar 4.29 Penempatan pasak fiber pada gigi 22 (Ismiyatin dan Vivian, 2022)

Kegagalan Sistem Pasak

Semua sistem pasak berpotensi terjadi kegagalan klinis, pada umumnya berhubungan dengan resistansi jaringan. Pasak dari bahan titanium aloi relatif lemah dan dapat mengalami fraktur bila diameter tipis, dan lebih sulit untuk dilepaskan kembali dibanding pasak dari bahan logam lainnya. Jenis pasak aktif berulir hanya boleh digunakan bila diperlukan retensi maksimum, karena pada proses pemasangan pasak dengan cara disekrup akan menyebabkan stres ke dalam struktur akar sehingga berisiko fraktur akar, dan sulit untuk dilepas kembali bila diperlukan perawatan ulang. Dari hasil penelitian terhadap kekuatan fraktur dari sistem pasak pada kompleks pasak-gigi dengan pasak yang terbuat dari *stainless steel*, emas, dan empat merek komersial pasak fiber, terbukti bahwa gigi dengan pasak *stainless-steel* memiliki ketahanan terhadap fraktur tertinggi, sedangkan gigi dengan menggunakan *quartz fiber post systems* memiliki ketahanan fraktur yang terendah. Pasak *ceramic* dan *zirconium* tidak dapat digunakan pada berbagai kasus dan sulit untuk dilepas kembali bila diperlukan perawatan ulang. Risiko kegagalan pasak fiber lebih sedikit dibandingkan pasak logam dan lebih mudah untuk dilakukan perawatan ulang. Preparasi gigi dengan *ferrule*, jenis bahan untuk pembuatan inti mahkota pasak juga dapat memengaruhi kegagalan Pada akar mesial pada molar mandibular adalah yang paling tipis,

dan adanya kanal yang bengkok maka tidak indikasi untuk penempatan pasak (Schwartz dan Robbins, 2004). Dari hasil penelitian menunjukkan bahwa ikatan resin-dentin akan menurun seiring waktu yang disebabkan karena degradasi lapisan hibrida terutama pada penggunaan sistem *total etch* karena gelatinisasi serat kolagen yang disebabkan oleh asam fosfat dapat membatasi difusi resin di dalam ruang interfibril dan meninggalkan *fiber* yang tidak terlindungi. Untuk menghilangkan komponen organik dari dentin yang terdemineralisasi sebelum prosedur *bonding*, disarankan menggunakan NaOCl (0,5%) setelah etsa asam atau pengkondisian lapisan smear dentin dengan EDTA (0,1 M, pH 7,4) telah terbukti menghasilkan lebih tahan lama ikatan resin-dentin pada penggunaan *single-step etch-and-rinse adhesives* (Berman dan Hargreaves, 2021).

Pembuatan Inti Pasak

Restorasi akhir yang dapat dibuat setelah pemasangan pasak fiber dapat berupa *direct restoration*, *indirect restoration*, mahkota pasak dengan pembuatan inti pasak diatas *ferrule* dan selebar *ferrule*. Pada pembuatan mahkota pasak, maka setelah pemasangan pasak dilanjutkan dengan *build-up* inti pasak yang merupakan bagian restorasi yang menggantikan struktur koronal gigi. Syarat bahan inti pasak yang ideal adalah memiliki *compressive strength* yang tinggi, mempunyai *flexure strength*, sifat menyerap air minimal, mempunyai dimensi yang stabil, mudah dimanipulasi, *setting time* yang singkat, dapat berikatan dengan struktur gigi dan pasak, biokompatibel, mempunyai koefisien ekspansi termal yang mirip dengan dentin, tidak bereaksi secara kimia, dan biaya efektif. Tujuan pemasangan pasak adalah sebagai pengikat inti dan pada akhirnya membantu mempertahankan mahkota (Garg dan Garg, 2019).

Pembuatan inti pada pasak prafabrikasi yang dibentuk setelah sementasi pasak, dapat menggunakan bahan logam, amalgam, *glass-ionomer*, *cermets*, atau resin komposit.

Menurut Berman dan Hargreaves, 2021; Freedman, 2012), bahan yang dapat digunakan sebagai bahan inti pasak sebagai berikut.

1. *Metal cores*

Metal cores digunakan pada pembuatan pasak *custom made*. Kelebihan bahan *metal cores* adalah karena pembuatannya dilakukan oleh laboratorium sehingga tidak memperhitungkan keterampilan operator, tetapi memerlukan keterampilan yang baik pada saat pencetakan saluran akar, penghantar beban kunyah yang baik, tidak mudah pecah atau patah. Kekurangan bahan inti ini antara lain estetika kurang baik, membutuhkan kunjungan yang berulang, serta tidak memiliki perlekatan mekanis maupun kimiawi terhadap struktur gigi dan restorasi mahkota. Korosif yang menyebabkan diskolorasi gingiva dan dentin.

2. *Amalgam cores*

Kelebihan bahan *amalgam cores* adalah memiliki sifat fisik dan sifat mekanik yang baik dan cukup kuat pada daerah yang mendapat *stress* yang tinggi, manipulasi relatif mudah, adaptasi yang baik dengan *pulp chamber*, *compressive* dan *tensile strength* yang tinggi, dan *setting time* yang cepat. Kekurangannya yaitu tidak memiliki perlekatan kimiawi terhadap struktur gigi, penghantar beban kunyah yang buruk, estetika kurang baik, korosif yang menyebabkan risiko *tattooing* sehingga gingiva daerah servikal berwarna gelap karena pengaruh partikel amalgam selama proses preparasi mahkota, atau proses korosi. Di samping itu, ada potensi kekhawatiran tentang pengaruh merkuri, sehingga tidak lagi banyak digunakan sebagai bahan *build-up*. Pondasi amalgam radikular koronal tidak diindikasikan untuk gigi premolar karena ukurannya yang lebih kecil, sedangkan pondasi adhesif atau pasak dan inti emas dapat diindikasikan..

3. *Glass Ionomer cores*

Kelebihan bahan *glass ionomer cores* adalah melepaskan *fluoride* sehingga bersifat kontrol karies, mempunyai perlekatan secara kimia pada struktur gigi sehingga perlekatannya baik. Kekurangannya adalah tidak memiliki kekuatan yang memadai dan tidak indikasi pada gigi dengan kerusakan struktur gigi yang luas, penghantar beban kunyah yang kurang baik, sensitif terhadap kelembapan, *compressive strength* yang rendah, rapuh, membutuhkan dukungan dentin tersisa yang banyak, dan sering terjadi kegagalan.

4. *Resin modified glass ionomer*

Tidak memiliki kekuatan yang memadai sebagai bahan *build-up* dan tidak dapat digunakan pada gigi dengan kerusakan struktur gigi yang luas.

5. *Cermets*

Kelebihannya adalah lebih kuat dibandingkan *glass ionomer* karena *compressive strength* yang lebih tinggi. Kekurangannya, antara lain estetik kurang baik karena warnanya seperti warna logam dan korosif yang menyebabkan diskolorasi gingiva serta dentin.

6. *Composite cores*

Kelebihan bahan inti ini adalah sangat kuat, perlekatan dengan struktur gigi yang baik, perlekatan dengan ceramic dan metal pada restorasi mahkota yang baik, adaptasi yang baik dengan *chamber*, saluran akar, dan restorasi, serta membentuk monoblok antara pasak, inti mahkota atau antara pasak dan restorasi direk resin komposit, manipulasi mudah, *setting* terkontrol, *compressive strength* baik, dan estetik yang tinggi. Kekurangan bahan ini adalah dapat berubah posisi saat pengaplikasian sehingga berisiko terjadi kegagalan, *polimerization shrinkage*, dan *microleakage*.

Saat ini, bahan resin komposit merupakan bahan pilihan untuk pembuatan inti pasak karena memiliki beberapa karakteristik sebagai bahan *build-up* yang ideal antara lain dapat berikatan dengan berbagai pasak, berikatan dengan struktur gigi yang ada serta pada bahan resin semen maka dapat meningkatkan retensi, memiliki kekuatan tarik yang tinggi, *high strength*, rilis *fluoride*, mudah dimanipulasi, dan warna natural serta translusens sehingga bila menggunakan restorasi translusens maka tidak memengaruhi hasil estetik serta dapat dipreparasi untuk pembuatan mahkota segera setelah polimerisasi (Ferracane, 2011). Menurut Pilo *et al.* (2002) menunjukkan bahwa inti komposit memiliki *fracture resistance* sebanding dengan amalgam dan inti tuang, tetapi kekurangannya adalah dapat mengalami penyusutan (*shrinkage*) selama polimerisasi sehingga dapat terjadi celah pada area yang adhesinya paling lemah dan dapat terjadi *microleakage*. Sifat komposit yang menyerap kelembapan setelah polimerisasi dapat menyebabkan ekspansi (*swell*) dan dapat menyebabkan perubahan dimensi sehingga dapat terjadi *microleakage* yang menyebabkan risiko infeksi ulang (Ferracane, 2011) dan juga dapat mengalami deform plastis karena beban yang berulang (Schwartz

dan Robbins, 2004). Adhesi resin komposit pada dentin di dasar pulpa pada umumnya tidak sekuat dibanding di daerah koronal dentin (Kijssamanmith *et al.*, 2002). Bila permukaan dentin terkontaminasi dengan darah atau saliva selama prosedur aplikasi *bonding*, dapat menurunkan kekuatan adhesi sehingga prosedur isolasi sangat penting dilakukan agar permukaan dentin agar tidak terkontaminasi dengan darah atau saliva. Meskipun resin komposit masih jauh dari ideal, tetapi sampai saat ini bahan resin komposit merupakan bahan pilihan untuk *build-up* pada kasus sisa struktur gigi koronal yang minimal (Schwartz dan Robbins, 2004).

Kekuatan dari bahan inti ditentukan oleh ukuran partikel pengisi yaitu bila ukuran lebih besar maka akan lebih kuat serta jumlah partikel pengisi yang lebih banyak maka akan meningkatkan kekuatan bahan inti, dan dapat mengurangi *volumetric shrinkage*, sehingga retentif. Kekuatan bahan inti juga ditentukan konsentrasi inisiator polimerisasi, tipe monomer, jumlah monomer, *silane coupling agent*, warna dan translusensi dari resin komposit, intensitas dan jarak dari *light cured*, panjang gelombang dari *light cured*, serta waktu penyinaran. Aktivasi dengan *light curing* selama 40 detik akan menghasilkan kekuatan yang paling besar. Total energi (*intensity x exposure time*) penting dalam menentukan kedalaman *curing*, desain dan ukuran *light cured*, aplikasi secara bertahap, sedikit demi sedikit, dengan ketebalan 2 mm sehingga *light cured* dapat efektif untuk polimerisasi (Gitanjali Singh *et al.*, 2019). Selanjutnya dilakukan preparasi inti mahkota pasak.

Desain Preparasi Inti Mahkota Pasak

Struktur koronal gigi di atas level gingival akan membantu dalam membuat *ferrule*. *Ferrule* dibentuk oleh dinding dan margin mahkota, mengelilingi gigi setidaknya 2–3 mm struktur gigi sehat. *Ferrule* merupakan bagian struktur gigi yang mengelilingi gigi pada daerah servikal, akan berperan seperti cincin yang memperkuat sisa gigi. Tekanan terbesar dari mahkota pasak adalah di daerah servikal yang terkonsentrasi antara inti pasak dan dentin sehingga perlu pembuatan *ferrule* pada servikal, ke arah vertikal daerah gingival sehingga memeluk servikal akar yang berfungsi untuk menguatkan sisa gigi, menambah retensi, sebagai resistansi terhadap fraktur, menambah resistansi dan ketahanan pasak, proteksi sisa gigi, melindungi akar terhadap fraktur

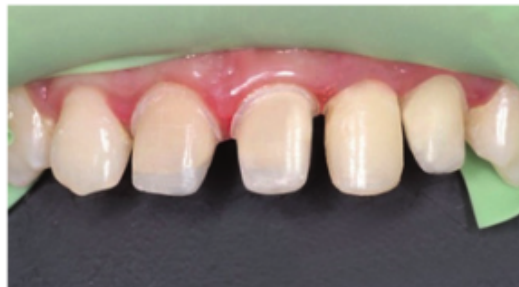vertikal, menahan gaya lateral dari pasak dan pengungkit dari mahkota, meningkatkan retensi dan resistansi dari restorasi, mengurangi tekanan pada gigi, meningkatkan *mechanical resistance* sehingga menjaga integritas mahkota dan inti, tahan terhadap fraktur, stabil dan *repairable*, sertajuga berfungsi sebagai antirotasi (Berman dan Hargreaves, 2021).

Pada desain preparasi tanpa *ferrule*, maka tekanan oklusal atau insisal dapat mengakibatkan bergesernya pasak, inti dan semen sehingga dapat mengakibatkan fraktur mahkota dan dapat menimbulkan masalah maka berisiko menyebabkan infeksi. Resistansi gigi terhadap fraktur pasca perawatan saluran akar dapat ditingkatkan dengan adanya *ferrule* sedalam minimal 2 mm. Efek *ferrule* dapat meningkatkan fraktur resistansi gigi dengan menggunakan pasak prafabrikasi dan pembuatan inti komposit (Berman dan Hargreaves, 2021).

Keberhasilan Mahkota Selubung

Menurut Berman dan Hargreaves (2021) ada beberapa syarat untuk mendukung keberhasilan mahkota selubung yang dijelaskan sebagai berikut.

1. *Ferrule* dapat dibuat bila tinggi dinding dentin aksial minimal 2–3 mm serviko insisal, di atas cemento enamel junction (CEJ). Semakin banyak dentin yang tersisa ke arah koronal maka ketahanannya semakin baik, sedangkan bila semakin hilang struktur dentin servikal maka akan mengurangi prognosis keberhasilan.
2. Paralel terhadap aksis dinding gigi.
3. Restorasi harus benar-benar mengelilingi gigi.
4. Margin restorasi harus pada struktur gigi yang sehat.
5. Mahkota dan preparasi mahkota tidak boleh mengiritasi *attachment*.



Gambar 4.30 Hasil preparasi inti pasak Preparasi pada gigi 11, 21, dan 22 dengan *ferrule* (Ismiyatin, Anindya, dan Kartika, 2022)

Bab 5

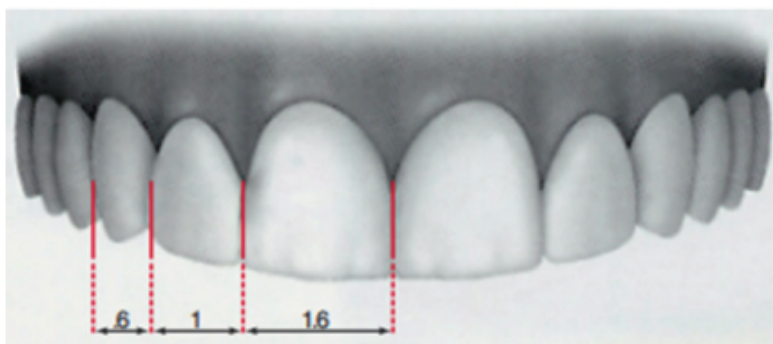
Rencana Perawatan Estetik Gigi

66 Faktor estetika bertujuan untuk menciptakan keindahan dan daya tarik guna meningkatkan harga diri pasien, kepuasan pasien sehingga merasa ekspresif, serta dihargai secara sosial (Silva, 2012). Senyum adalah ekspresi wajah paling penting dan paling esensial untuk penampilan, serta senyum pada umumnya terjadi apabila seseorang menunjukkan rasa senang. Senyum mempunyai peran sosial yang sangat penting, dan senyuman memberikan 17 efek yang baik dan positif bagi yang memberi maupun yang menerima. Senyum yang seimbang dan optimal secara estetika dapat dipengaruhi oleh beberapa faktor garis senyum antara lain *cervical line*, *papillary line*, *contact points line*, *incisal line*, *upper lip line*, dan *lower lip line*. Senyum yang ideal ditentukan pada simetri dan keseimbangan fitur wajah dan gigi. Bibir membentuk bingkai senyum dan memengaruhi estetika, posisi saat tersenyum menentukan jumlah tampilan gingiva (Pawar *et al.*, 2011).

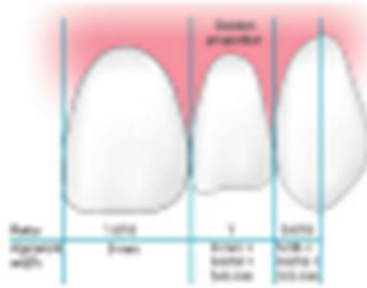10 *Upper lip line* untuk mengevaluasi panjang gigi insisif rahang atas yang terlihat dan posisi margin gingiva saat tersenyum. *Lower lip line* untuk mengevaluasi posisi *incisal edge* gigi insisif rahang atas. *Lip line* optimal saat tersenyum apabila bibir atas (*upper lip*) menyentuh margin gingiva

dan memperlihatkan keseluruhan serviko-insisal gigi insisif sentral dengan sedikit gingiva interproksimal (Coachman dan Calamita, 2012). *Smile line* atau lengkung senyum adalah relasi antara garis imajiner yang dibentuk oleh ujung insisal gigi anterior rahang atas dengan kontur bagian dalam bibir saat tersenyum. *Smile line* optimal apabila kurva yang dibentuk insisal gigi anterior rahang atas menyentuh atau paralel dengan *border* bibir bawah (*lower lip*) saat tersenyum sehingga akan memperlihatkan *youthful smile*. Pada senyum yang ideal, gigi rahang atas akan terlihat di daerah antara bibir atas dan bawah. Gigi insisif rahang atas terlihat sekitar 1 mm pada posisi bibir beristirahat. Gigi insisif sentral rahang atas adalah titik fokus visual untuk senyum keduanya dominan dan simetris. Garis tengah vertikal senyum tepat dengan garis vertikal (tengah) wajah dan pada umumnya tegak lurus terhadap garis *interpupillary*. Garis tengah merupakan garis vertikal, yang digambar melalui kening, *columella* hidung, garis tengah gigi, dan dagu. Garis tengah juga mengarah pada garis bayangan yang berada vertikal dari nasion, titik subnasal, titik interinsisal dan pogonion. Pada usia tua, gigi mempunyai karakteristik lebih halus, *value* rendah, *chroma* tinggi, lebih pendek, atrisi, dan embrasur gingival lebar. Pada gigi orang usia muda, tekstur gigi lebih tampak, *value* tinggi, *chroma* rendah, perbedaan tinggi garis insisal jelas terhadap gigi tetangga, embrasur insisal jelas, dan embrasur gingival kecil.

Pada perspektif wajah, proporsi gigi berdasarkan *golden proportion* dengan pedoman jika gigi insisif lateral memiliki nilai lebar 1 mm, maka gigi insisif sentral memiliki nilai 1,8 mm, dan gigi kaninus memiliki nilai 0,62 mm (Garg dan Garg, 2015; Freedman, 2012).

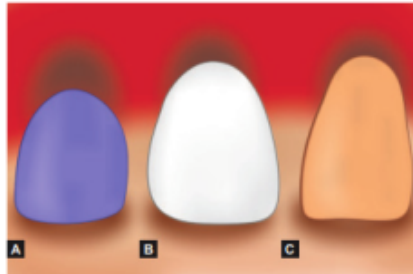


Gambar 5.1 Diagram *golden proportion* (Freedman, 2012),



Gambar 5.2 Golden proportion.

Jika ukuran dari setiap gigi tampak depan 62% ukuran gigi anterior maka estetik bagus (Garg dan Garg, 2015).



Keterangan: (A) > 0.8 gigi lebar; (B) $0.75-0.8$ gigi normal, (C) ≤ 0.75 gigi lebih sempit

Gambar 5.3 Rasio lebar/Panjang gigi (Garg dan Garg, 2015).

PROPORSI GIGI

Proporsi gigi yang ideal adalah 80%, dengan rentang antara 75–85%, dan batasnya 70–90%. Bila proporsi gigi mencapai 90%, ukuran gigi dapat dikurangi pada bagian insisnya. Proporsi gigi pada usia lebih tua, sering lebih pendek dari rerata proporsi gigi karena adanya proses abrasi. Oleh karena itu, proporsi gigi pada usia lebih tua atau adanya abrasi maka ukuran gigi dapat ditambah pada bagian insisnya sehingga gigi tampak lebih panjang agar lebih estetik dengan maksimum limit 70–90 % (Garg dan Garg, 2015; Freedman, 2012).

BERBAGAI MACAM BENTUK GIGI

Bentuk gigi antara lain *oval*, *triangular*, *rectangular*, dan *square*. Pemilihan bentuk gigi ditentukan oleh jenis kelamin pasien oleh karena pada pasien laki-laki pada umumnya pemilihan bentuk giginya adalah *rectangular* atau *square*, sedangkan pada pasien perempuan pada umumnya bentuk gigi

adalah *oval* atau *triangular*. Penentuan bentuk gigi juga sangat subjektif karena dapat berdasarkan pertimbangan pasien seperti kepribadian atau juga dapat karena pengaruh orang lain (Garg dan Garg, 2015; Freedman, 2012).

Pada setiap kasus estetik, sebelum dilakukan perawatan maka dilakukan komunikasi antara dokter, pasien, dan teknisi laboratorium. Saat ini, komunikasi dengan pasien dapat dilakukan secara digital sebelum dilakukan preparasi, dan dapat juga ditunjang menggunakan model diagnostik, model *wax up*, cetakan silikon dari model *wax up*, dan panduan kedalaman preparasi. Hasil *mock-up* diagnostik didiskusikan kepada pasien tentang garis senyum, bentuk dan ukuran gigi, fungsi, dan memungkinkan pasien melihat desain restorasi akhir, dan dapat memastikan harapan pasien terhadap perawatannya (Pawar *et al.*, 2011).

PEMILIHAN WARNA GIGI

Pemilihan warna akan melibatkan dokter gigi dengan cara mencocokkan warna dengan pengamatan mata, atau menggunakan berbagai perangkat elektronik yang dapat membantu. Pemilihan warna jangan dilakukan saat gigi sudah diisolasi karena warna gigi dapat berbeda sewaktu kondisi kering. Penggunaan VITA *easy shade*, Cynovad *shade scan*, dapat digunakan bersama dengan teknik fotografi sehingga dapat menghindarkan kesalahan manusia dari proses pemilihan warna. Foto digital untuk penentuan warna diambil dengan kamera SLR disertai *shade number*. Akurasi dalam pemilihan warna sangat dipengaruhi oleh kondisi lingkungan. Ruang untuk pemilihan warna sebaiknya mempunyai penerangan yang baik dan warna dinding yang netral. Jika warna dinding tempat praktik terlalu gelap, akan memengaruhi persepsi warna. Pencahayaan yang baik adalah cahaya alami, tetapi terkadang sulit untuk diperoleh di ruang praktik. Hasil yang konsisten dapat diperoleh bila pemilihan warna diambil dengan kondisi sumber cahaya memiliki warna yang hampir sama dengan cahaya alami. Bila pasien menggunakan baju berwarna terang yang dapat memengaruhi pemilihan warna, gunakan alas dada untuk menutup pakaian pasien. Lipstik akan mempengaruhi warna sehingga harus dihapus. *Shade guide* yang dianjurkan adalah yang sesuai dengan bahan yang akan dipakai pada restorasi akhir dan juga pastikan

kesesuaian dengan laboratorium yang akan mengerjakan. Pengambilan foto juga disarankan untuk membantu komunikasi dengan laboratorium dalam mencocokkan warna yang diperlukan. Hasil dokumentasi pemilihan warna dengan kamera digital dikirimkan ke laboratorium. Detail bahan yang akan digunakan, warna akhir yaitu warna servikal, warna *body*/warna dentin, warna insisal, warna translusensi, dan semua harus dikomunikasikan kepada laboratorium (Freedman, 2012).

PENEMPATAN BATAS TEPI PREPARASI MAHKOTA SELUBUNG

26 Penyelesaian akhir tepi restorasi sangat diperlukan agar didapatkan suatu bentuk permukaan yang dapat meminimalkan retensi plak dan memaksimalkan adaptasi mahkota tiruan pada gigi. Terdapat 3 pilihan peletakan batas tepi restorasi, yaitu *supragingival*, *equigingival*, dan *subgingival* (Khuller *et al.*, 2009).

1. Peletakan batas tepi preparasi setinggi *supragingival*
Batas tepi preparasi diletakkan di atas jaringan gingiva (*supragingiva*) sehingga tidak didapatkan kontak restorasi mahkota dengan daerah gingiva, memberikan dampak ke jaringan periodonsium yang minimal, memperoleh kesehatan gingiva yang optimal di sekitar tepi restorasi, memenuhi tuntutan estetik. Proses preparasi, *finishing*, adaptasi restorasi pada *margin*, pencetakan, *fitting* restorasi, pembuangan semen yang berlebihan dapat dilakukan dengan mudah, dan iritasi gingiva minimal (Khuller *et al.*, 2009).
2. Peletakan batas tepi preparasi setinggi *equigingival*
Batas tepi preparasi diletakkan setinggi puncak gingiva (*equigingival*) dapat menyebabkan akumulasi plak dan inflamasi gingiva yang lebih kecil dibandingkan dengan batas tepi preparasi *subgingiva*. Pada kasus didapatkan resesi gingiva minor maka tidak indikasi desain batas tepi restorasi *equigingival*. Estetik lebih baik karena batas tepi restorasi dapat menyatu dengan gigi dan *finishing* dapat lebih halus sehingga bagian gigi yang menghadap gingiva dapat lebih halus (Khuller *et al.*, 2009).
3. Peletakan batas tepi preparasi setinggi *subgingival*
Batas tepi preparasi yang diletakkan di bawah margin gingiva/*subgingiva*, dan berakhir 0,5 mm lebih pendek dari perlekatan

epitel. Preparasi margin pada daerah subgingiva pada umumnya tidak bisa dipoles dan kasar, berisiko menekan di daerah perlekatan gingiva, dapat menyebabkan akumulasi plak sehingga dapat menyebabkan gingivitis dan periodontitis yang dapat diperburuk dengan kesukaran membersihkan daerah margin restorasi, perubahan kualitas dan kuantitas flora mikro, meningkatkan indeks plak, meningkatkan indeks gingival, meningkatkan kedalaman poket, meningkatkan resesi, serta meningkatkan cairan gingiva. Berdasarkan hasil penelitian, preparasi subgingiva sebaiknya dihindari, kecuali pada kasus yang sangat membutuhkan estetik, adanya karies pada subgingiva, restorasi pada servikal, menambah panjang mahkota klinis, dan untuk menghasilkan kontur mahkota yang lebih baik. Peletakan batas tepi preparasi *subgingiva* harus mempertimbangkan konsep *biological width* (lebar biologis), yaitu sebesar 2,04–3,0 mm (Newman dan Carranza, 2015; Nugala *et al.*, 2012; Khuller *et al.*, 2009).

PERTIMBANGAN PELETAKAN TEPI PREPARASI SUBGINGIVA

Salah satu peletakan tepi preparasi mahkota selubung adalah subgingiva yang akan dijelaskan sebagai berikut.

Biological Width

Konsep *biological width* adalah aplikasi klinis pengukuran *histometric* dari dimensi *dentogingival junction*. *Biological width* merupakan kombinasi dimensi perlekatan jaringan ikat supra alveolar dan perlekatan *junctional epithelial* terhadap permukaan gigi, yaitu merupakan jarak dari margin gingiva ke tulang alveolar, meliputi sulkus gingiva, *junctional epithelium* dan *conjunctive attachment* (Newman dan Carranza, 2015; Nugala *et al.*, 2012; Bittencourt *et al.*, 2009). Ukuran *biological width* sebesar 2,04 mm yang merupakan penjumlahan dari *connective tissue attachment* = 1,07 dengan *epithelial attachment* = 0,97 mm, yang diukur dari permukaan mesial, distal, bukal, dan lingual. Secara klinis jarak antara margin restorasi dan dasar sulkus yang aman adalah 0,5–1 mm (Newman dan Carranza, 2015; Nugala *et al.*, 2012; Khuller *et al.*, 2009). Sebelum membuat restorasi koronal, perlu dipertimbangkan batas tepi restorasi agar dapat ditempatkan tanpa merusak kesehatan jaringan periodontal sehingga *biologic width* harus di

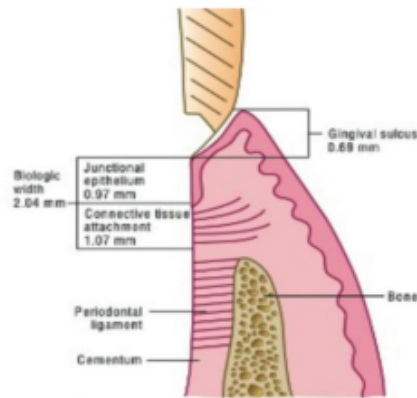
13 cek terlebih dulu. Berdasarkan konsep ini maka batas tepi preparasi daerah servikal sebaiknya ditempatkan lebih dari 2,0 mm di atas puncak tulang alveolar (Sahebi *et al.*, 2011).

Menurut Nugala *et al.* (2012), sulkus gingiva dapat menjadi acuan untuk meletakkan margin subgingiva agar tidak mengganggu *biological width*.

1. Apabila kedalaman sulkus 1,5 mm atau kurang, margin diletakkan 0,5 mm di bawah margin gingiva.
2. Apabila kedalaman sulkus lebih dari 1,5 mm, margin diletakkan pada setengah kedalaman sulkus jika diukur dari margin gingiva.
3. Apabila sulkus lebih dari 2 mm, perlu dievaluasi apakah gingivektomi perlu dilakukan untuk memperpanjang gigi (*crown lengthening*) dan membuat sulkus menjadi 1,5 mm, setelah itu margin restorasi diletakkan pada 0,5 mm di bawah margin gingiva.

13 Mata bur yang digunakan untuk preparasi akhiran servikal dapat melukai dan merusak jaringan gingiva sehingga kontur jaringan lunak kurang estetik. Oleh karena itu, diperlukan pengurangan jaringan gingiva yang memadai agar estetik dan fungsi normal. Evaluasi margin restorasi menggunakan *probe* dan terasa tidak nyaman merupakan indikator bahwa margin restorasi terlalu panjang sampai perlekatan gingiva dan mengganggu *biological width*. Gejala klinis yang bisa timbul apabila *biological width* terganggu adalah adanya inflamasi gingiva kronis atau progresif di sekitar restorasi, perdarahan saat *probing*, *hyperplasia gingiva* dengan kehilangan tulang alveolar, pembentukan poket, dan hilangnya perlekatan gingiva (Nugala *et al.*, 2012).

8 Pemahaman tentang hubungan antara jaringan periodontal dan aspek restorasi gigi adalah bentuk, fungsi, estetika, dan kenyamanan. *Space* di antara margin restorasi dan *alveolar crest* diperlukan untuk memperoleh *gingival attachment apparatus* yang sehat. Sebelum membuat restorasi koronal agar batas tepi restorasi dapat ditempatkan tanpa merusak kesehatan jaringan periodontal, harus memperhatikan *biologic width* terlebih dahulu (Sahebi *et al.*, 2011).



Gambar 5.4 Biological Width \pm 2 mm.

Biological Width \pm 2 mm, untuk menjaga integritasnya. (Newman dan Carranza, 2015).

Beberapa akibat yang bisa terjadi apabila terdapat pelanggaran *biological width* menurut Nugala *et al.*(2012) dan Bittencourt *et al.*(2009).

1. Kehilangan tulang secara lokal pada daerah di bawah margin preparasi.
2. Terjadi *pocket* dan kehilangan jaringan periodontal yang progresif.
3. Resesi gingiva secara lokal.
4. *Localized hyperplasia gingiva* dengan kehilangan tulang minimal.

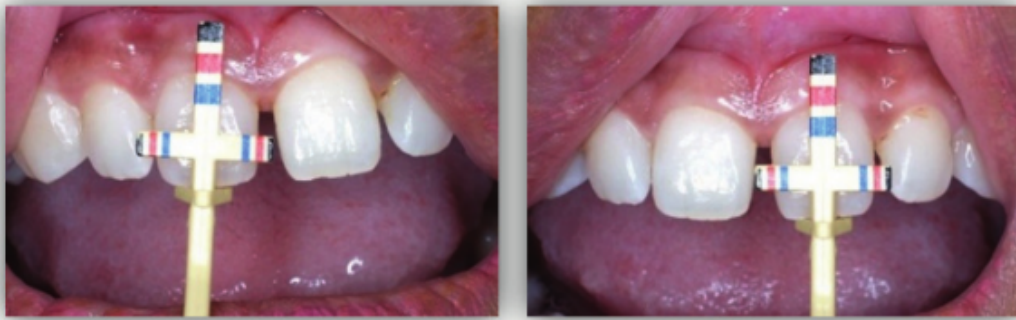Bone Sounding

Prosedur *bone sounding* harus dilakukan pada keadaan gingiva sehat dan dilakukan beberapa kali untuk konfirmasi. Pengukuran proporsi gigi menggunakan alat *T-Bar Proportion Gauge*. Sebelum melakukan pengukuran ketinggian *alveolar crest* maka dilakukan anestesi lokal dan pengukuran kedalaman saku gusi menggunakan *periodontal probe* yang dimasukkan ke dalam sulkus fasial. Sedangkan pengukuran posisi tulang alveolar menggunakan *bone sounding* dengan cara memasukkan alat menembus mukosa sampai menyentuh tulang. Hasil dari *bone sounding* ini bisa menjadi pertimbangan perlunya dilakukan *contouring* pada tulang. Hasil pengukuran *alveolar crest* kemudian dikurangi dengan ke dalam saku gusi untuk mendapatkan hasil pengukuran *biological width*. Apabila hasil perhitungan *biological width* kurang dari 2 mm pada satu atau lebih sisi, *biological width*-nya terganggu maka perlu dilakukan perawatan ekstrusi gigi atau prosedur bedah *crown lengthening* dengan reseksi gingiva (Joseph *et al.*, 2017; Nugala *et al.*, 2012).

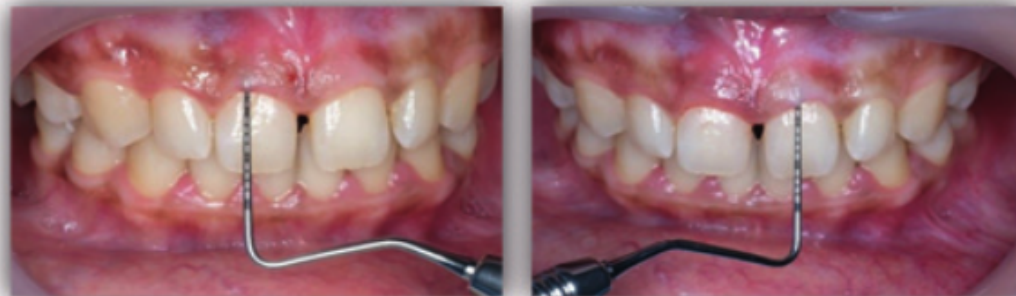Interpretasi radiograf dilakukan untuk mengidentifikasi terganggunya *biological width* pada daerah interproksimal, tetapi sisi mesiofasial dan distofasial tidak dapat dilihat karena adanya *superimpose* (Nugala *et al.*, 2012).

Koreksi Terganggunya *Biological Width*

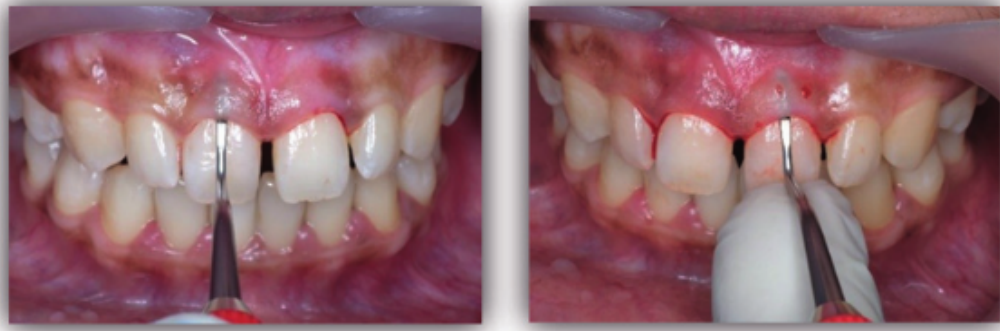
Ketika fraktur terjadi di subgingiva, harus dilakukan evaluasi apakah fraktur melibatkan *biological width*. Jika fraktur melibatkan *biological width*, perawatan ekstrusi atau *crown lengthening* bisa dilakukan dan apabila fraktur sampai berada di bawah *alveolar crest*, perawatan akan lebih kompleks lagi. Perbaikan *biological width* bisa dilakukan dengan prosedur bedah dengan mengambil bagian tulang atau dengan piranti ortodontik untuk mengekstrusi gigi (Nugala *et al.*, 2012).



Gambar 5.5 Pengukuran proporsi gigi dengan *T-Bar proportion* Pengukuran proporsi gigi dengan *T-Bar proportion* pada gigi 11 dan 21 (Ismiyatin, Anindya, Dhaniar, dan Adi, 2022)



Gambar 5.6 Pengukuran kedalaman saku gusi Pengukuran menggunakan *periodontal probe* pada gigi 11 dan 21. (Ismiyatin, Anindya, Dhaniar, dan Adi, 2022)



Gambar 5.7 Pengukuran posisi tulang alveolar Pengukuran menggunakan *bone sounding* pada gigi 11 dan 21. (Ismiyatin, Anindya, Dhaniar, dan Adi, 2022)

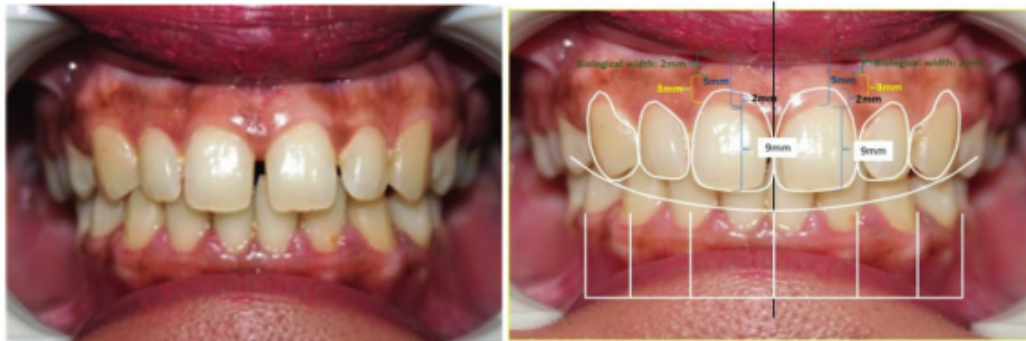Bedah *Crown Lengthening* atau Pemanjangan Mahkota

Bedah *crown lengthening* adalah suatu prosedur reseksi gingiva yang memiliki tujuan menghilangkan sebagian jaringan gingival sehingga menambah terbukanya mahkota klinis gigi. *Crown lengthening* merupakan prosedur bedah estetik yang bertujuan memberikan tampilan yang lebih estetik, meningkatkan retensi mahkota pada gigi anterior rahang atas, dan membantu terciptanya *ferrule effect* untuk resistansi mahkota pasak. *Crown lengthening* dilakukan dengan beberapa pertimbangan diantaranya aspek biologis dan anatomi gigi. Pada aspek anatomi gigi perlu memperhatikan panjang dan bentuk dari akar serta rasio mahkota dan akar, dan akar tidak boleh terekspos berlebihan, maksimal 3 mm dari *cemento enamel junction* (CEJ), ketinggian dari furkasio, *smile line* pada gigi anterior, adanya *interdental space*, posisi bibir apakah terdapat hipertonus otot, dan hipermobilitas bibir. Pada aspek biologis perlu memperhatikan dimensi antara puncak tulang *alveolar crest* dan batas *free gingiva*, serta rerata dimensi adalah 2,75–3,00 mm. Batas restorasi tidak boleh lebih dari 3 mm dari puncak *alveolar crest* untuk mencegah inflamasi, iritasi marginal gingiva, ketidaknyamanan pasien, perdarahan, estetik yang kurang baik, dan kerusakan jaringan periodontal. Teknik *crown lengthening* meliputi gingivektomi, gingivoplasti, prosedur *flap apical*, dan bisa melibatkan reseksi tulang dan mendorong erupsi gigi dengan atau tanpa fiberotomi (Nugala *et al.*, 2012; Timothy *et al.*, 2010).

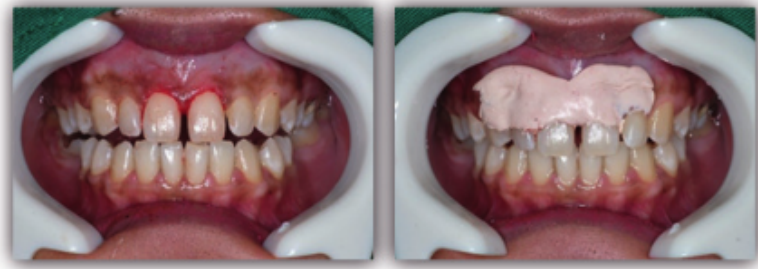
Indikasi dan Kontraindikasi *Crown Lengthening*

Menurut Lipska *et al.* (2015) dan Nugala *et al.* (2012) indikasi dan kontraindikasi *crown lengthening* sebagai berikut.

1. Indikasi *crown lengthening* sebagai berikut.
 - a. Mahkota klinis yang pendek karena karies yang besar, erosi, malformasi, fraktur, atrisi, pengurangan gigi berlebih, erupsi yang tidak sempurna, adanya supraerupsi gigi antagonis, eksostosis, variasi genetik, karies subgingiva, dan perforasi akar atau resorpsi akar di 1/3 servikal.
 - b. Karies subgingival sehingga margin dari gigi yang akan di restorasi berada pada *subgingiva* untuk meningkatkan retensi mahkota gigi.
 - c. Pada kasus kedalaman poket ≥ 5 mm, diperlukan prosedur gingivektomi.
 - d. *Biological width* kurang dari 2 mm.
 - e. Gingiva yang tidak estetik.
 - f. Fraktur yang memerlukan pemaparan struktur gigi yang sehat dan pembentukan kembali *biological width*.
 - g. Gingivitis kronis.
 - h. Restorasi yang melewati *biological width*.
2. Kontraindikasi *crown lengthening* sebagai berikut.
 - a. Pengambilan tulang melibatkan furkasi.
 - b. Hasil yang tidak estetik.
 - c. Rasio mahkota akar yang tidak adekuat.
 - d. Dukungan tulang di sekitar yang tidak sehat.



Gambar 5.8 Foto klinis awal (Ismiyatin, Anindya, Dhaniar, dan Adi, 2022)



Gambar 5.9 Setelah *crown lengthening* dan pemasangan *periodontal pack*. (Ismiyatin, Anindya, Dhaniar, dan Adi, 2022)

Restorasi Akhir pada Gigi Pasca Inseri Pasak

Suatu restorasi harus dapat memenuhi kebutuhan fungsi, estetik, fonetik, dan diharapkan dapat memenuhi kepuasan pasien. Fungsi restorasi mahkota gigi adalah untuk melindungi gigi dari kerusakan lebih lanjut dan untuk mengembalikan anatomi yang tepat sehingga dapat mengembalikan struktur gigi yang hilang (Silva, 2012). Sebelum menentukan indikasi restorasi pada gigi pasca perawatan saluran akar, diperlukan beberapa pertimbangan antara lain dinding yang tersisa setelah preparasi akses serta preparasi saluran akar yang pada umumnya menyebabkan dinding cukup tipis, menjadi rapuh sehingga mudah pecah akibat tekanan fungsional, kebutuhan gigi, lokasi, dan faktor subjektif pasien (Berman dan Hargreaves, 2021; Peroz *et al.*, 2005).

Restorasi pada gigi anterior dan posterior yang kerusakannya sangat besar maka dapat dilakukan *build up* dari *resin-based*, atau dipasang *post* dan *core* untuk mendapatkan retensi, dan restorasi akhir mahkota selubung Mahkota selubung merupakan salah satu jenis restorasi yang menutupi permukaan koronal mahkota klinis gigi asli yang mengalami kerusakan (Berman dan Hargreaves, 2021; Freedman, 2011).

Pemilihan Bahan Restorasi

Pemilihan bahan restorasi disesuaikan dengan kebutuhan gigi, keadaan rongga mulut, kebiasaan buruk, kontak dengan gigi antagonis, keadaan jaringan periodontal sekitarnya, kemampuan isolasi gigi untuk menjaga permukaan gigi tetap bersih, kering, dan bebas dari cairan sulkus dan darah

selama sementasi, serta dengan mempertimbangkan subjektif atau keinginan pasien. Preparasi gigi untuk pembuatan mahkota selubung merupakan hal sangat penting terutama mengenai detail preparasi sehingga dapat dicapai keberhasilan jangka panjang, terutama dalam hal pertimbangan biologis dari semua jenis restorasi. Kegagalan karena mekanis sering kali terjadi akibat dari tepi yang tajam atau ruang yang minimal sehingga restorasi terlalu tipis. Untuk mendapatkan ketepatan kedalaman preparasi, dapat menggunakan *diagnostic wax-up*, *silicone keys*, *mock-up* dan *preparation template* sehingga dapat dicapai restorasi yang estetika dan integritas struktural yang tinggi (Freedman, 2011).

Klasifikasi material restorasi mahkota selubung didapatkan 3 kategori, yaitu restorasi *all-ceramic crown*, restorasi *metal-ceramic/Porcelain Fused Metal* (PFM), dan *Porcelain Fused to zirconia* (PFZ) (Rathi dan Verma, 2019). Pada gigi anterior, pilihan bahan yang dapat digunakan untuk mahkota selubung adalah PFM, PFZ, dan *ceramic* (Berman dan Hargreaves, 2021).

Restorasi mahkota selubung dengan bahan *ceramic* gigi

Ceramic merupakan bahan pilihan untuk mengembalikan estetik karena sifat translusensi dan transmisi sinar seperti enamel. *Ceramic* adalah senyawa yang dibentuk dari unsur logam yaitu aluminium, kalsium, litium, magnesium, kalium, natrium, timah, titanium, *zirconium*, dan unsur nonlogam, yaitu silikon, *fluor*, boron, anorganik, dan senyawa oksigen. Sedangkan porselen adalah *ceramic* yang terdiri dari fase matriks gelas dan satu atau lebih fase kristal seperti *leucite*. Sebagian besar strukturnya terdiri dari fase kaca yang memberikan efek tembus cahaya, mengkilap, dan memberikan tampilan yang lebih estetik, serta mengandung fase kristal sehingga menjadi lebih kuat, biokompatibel, warna stabil, ketahanan terhadap bahan kimia, ketahanan pemakaian, dan mudah di manipulasi untuk dibentuk secara presisi. Nilai estetika bahan dental porselen sangat tinggi sehingga menjadi pilihan bahan restorasi untuk gigi anterior. Semua porselen adalah *ceramic*, tetapi tidak semua *ceramic* merupakan porselen. Bahan porselen *feldspathic* seperti *in-ceram*, *cerec*, *IPS empress*, atau sistem *ceramic lain* seperti *alumina*, zirkonia, atau *silika* (Berman dan Hargreaves, 2021). Bahan *all-zirconia* adalah *ceramic* yang memiliki kekuatan tinggi yang

5 tidak memiliki matriks kaca sehingga tidak tergolong sebagai porselen. Bahan yang lebih baru adalah *lithium disilicate* yang memiliki kekuatan tinggi, ketahanan terhadap fraktur yang lebih baik, tingkat translusensi yang lebih tinggi, dapat menahan tekanan yang besar sehingga dapat sebagai restorasi pada gigi posterior pasca perawatan saluran akar (Berman dan Hargreaves, 2021; Rathi dan Verma, 2019).

24 Restorasi dari bahan *all ceramic* dapat digolongkan menjadi 3, yaitu: *pressable glass ceramic*, *glass-infiltrated ceramic*, dan *polycrystalline ceramic*.

1. *Pressable glass ceramic*

Pressable glass ceramics terdiri dari dua kelompok utama yaitu *leucite-reinforced glass ceramic* (LRGCs) dan *lithium disilicate glass ceramics* (LDGCs), mengandung fase kaca fluida dan komponen kristal. LRGC bersifat translusens sehingga tepat untuk restorasi estetika, mudah dimanipulasi sesuai dengan kontur anatomi yang diinginkan, dan oklusi yang presisi, terlihat alami dengan tepi yang akurat. Kerugian LRGC adalah karena bersifat tembus cahaya sehingga tidak dapat menyembunyikan warna asli gigi, inti pasak atau penyangga implan. Mempunyai *flexural strength* 105–120 MPa dan kekuatan *fracture toughness* 1,5–1,7 MPa, kekuatan rendah sehingga paling baik digunakan untuk gigi anterior. Kekuatan serta retensinya dipengaruhi prosedur sementasi yaitu etsa asam hidroflorik, pemberian *silane*, dan *bonding*. Restorasi yang terbuat dari bahan LDGCs tahan terhadap bahan kimia, sifat estetis, dan translusens, sesuai warna gigi, mudah dimanipulasi sesuai dengan kontur anatomi yang diinginkan, dapat digunakan pada kasus preparasi gigi minimal setipis 0,3 mm atau tanpa peparasi (*thin veneer*), kekuatan 400 MPa, dan kekuatan mahkota posterior 360 MPa di seluruh permukaan. Kekuatan *bending power* sebesar empat kali lebih besar dari *cracked toughness*, sedangkan kekuatan LDGC hampir dua kali lebih besar daripada bahan LRGC (Rathi dan Verma, 2019; Helvey, 2013).

2. *Glass-infiltrated ceramic*

59 *Glass-Infiltrated ceramic* seperti *in-ceram alumina (alumina based)*, *in-ceram zirconia (zirconium oxide dan alumina based)*, dan *in-ceram spinell (spinell based)* memiliki fraksi fase kristal yang tinggi yang menyebabkan kekuatannya lebih besar. *In-ceram alumina* memiliki kekuatan ±500 MPa,

sedangkan *in-ceram zirconia* memiliki kekuatan ± 700 MPa, sehingga bahan ini cocok untuk mahkota gigi anterior dengan pelapis *ceramic* untuk meningkatkan estetik, dan untuk mahkota posterior. *In-ceram spinell* memiliki kekuatan ± 350 MPa, sehingga penggunaannya terbatas sebagai bahan mahkota anterior, dan kontra indikasi untuk restorasi mahkota posterior, dan bahan ini translusens sehingga merupakan bahan pilihan untuk restorasi gigi anterior (Rathi dan Verma, 2019; Helvey, 2013).

3. *Polycrystalline ceramic*

Polycrystalline ceramic adalah *ceramic* yang tidak memiliki komponen kaca, dan seluruh strukturnya terdiri dari atom padat yang disusun menjadi susunan kristal, terbuat dari alumina atau *zirconium oxide* (*zirconia*), jauh lebih keras dan lebih kuat dari *ceramic* berbasis kaca, volumenya dapat menyusut sekitar 30% oleh karena proses pembakaran sehingga hasilnya kurang presisi. Bahan ini digunakan sebagai bahan mahkota monolitik, tetapi umumnya digunakan sebagai kerangka dengan memberi pelapis *ceramic* yang lebih estetik, sehingga sesuai digunakan untuk mahkota gigi anterior serta posterior. *Zirconium oxide* merupakan salah satu *ceramic* yang paling stabil (Nistor *et al.*, 2019). Ketahanan terhadap fraktur ± 900 MPa, nilai ini hampir dua kali lebih tinggi dari *glass-ceramic* dan *glass-infiltrated alumina*. Volume ekspansi besar sehingga dapat menyebabkan *zirconia* retak saat pendinginan (Anusavice, 2013). Paparan lingkungan rongga mulut dapat menyebabkan degradasi *zirconia* sehingga dapat menyebabkan peningkatan kekasaran permukaan, butiran terfragmentasi, dan celah mikro (Manicone *et al.*, 2007).

Restorasi Mahkota Selubung

Setelah dilakukan pemasangan pasak, maka akan dibuatkan restorasi gigi tetapnya antara lain mahkota selubung yang akan dijelaskan sebagai berikut.

Restorasi mahkota selubung dengan bahan *metal-ceramic* (PFM)

Restorasi *porcelain fused to metal* (PFM) atau *metal-ceramic* adalah restorasi yang terdiri dari substruktur logam tuang penuh yang dilapisi bahan porselen agar menyerupai penampilan gigi asli. Preparasi dari PFM membutuhkan pengurangan jaringan gigi yang cukup banyak karena membutuhkan ketebalan yang cukup yang dapat menutupi warna gelap dari struktur logam (Legha *et al.*, 2015; Rosentiel *et al.*, 2015). Desain preparasi gigi yang dirawat endodontik tidak berbeda dengan gigi vital, kecuali bila didapatkan perubahan warna yang parah yang membutuhkan desain preparasi daerah servikal dengan *deep chamfer* dan intrasulkular untuk menyembunyikan warna servikal yang gelap (Berman dan Hargreaves, 2021). Pasien yang memiliki riwayat *bruxism*, *clenching*, dan *edge to edge* dapat menyebabkan keausan pada gigi antagonis dan fraktur porselen karena sifat porselen yang abrasif. Mahkota selubung PFM dengan permukaan oklusal porselen rentan terhadap fraktur sehingga pada geligi dengan kontak berat diindikasikan penggunaan logam pada permukaan oklusal agar tidak mengakibatkan keausan, retak dan fraktur pada gigi antagonisnya (Freedman, 2012).

Indikasi dan kontraindikasi PFM

Menurut Berman dan Hargreaves (2021); Legha *et al.* (2015), Rosentiel (2015), serta Freedman (2012) indikasi dan kontraindikasi PFM adalah sebagai berikut.

1. Indikasi PFM
 - a. Kerusakan atau kehilangan bagian koronal gigi yang luas.
 - b. Mengembalikan estetik pada gigi anterior atau posterior yang memerlukan *complete coverage*.
 - c. *Retainer* untuk gigi tiruan tetap sebagian karena substruktur logam dapat menjadi konektor.
2. Kontraindikasi PFM
 - a. Gigi dengan karies aktif dan penyakit periodontal yang tidak terawat.
 - b. Gigi dengan sisa jaringan yang tidak mencukupi, tidak memiliki retensi dan resistansi untuk dilakukan sementasi.

- c. Pasien dengan *bruxism* dan *clenching* karena dapat menimbulkan keausan, retak dan fraktur pada gigi antagonisnya.
- d. Pasien usia muda karena ruang pulpa yang lebar sehingga berisiko terjadi perforasi pulpa saat preparasi.
- e. Oklusi *edge to edge* dan gigi dengan mahkota klinis yang pendek.
- f. Pasien dengan kebutuhan estetis sangat tinggi.
- g. Bahan restorasi berbasis metal pada umumnya mengandung nikel yang berpotensi menyebabkan reaksi alergi.

Kelebihan dan kekurangan PFM

Berman dan Hargreaves (2021), Legha *et al.* (2015), Rosentiel (2015), serta Freedman (2012) menjelaskan kelebihan dan kekurangan PFM sebagai berikut.

1. Kelebihan PFM
 - a. Dapat digunakan pada karies dengan kavitas yang cukup besar.
 - b. Retensi yang baik karena preparasi dilakukan pada seluruh dinding aksial gigi dan pada umumnya akan mudah untuk mencapai bentuk resistansi yang adekuat dalam preparasi gigi.
 - c. Daya tahan yang relatif lama.
 - d. Tahan terhadap kekuatan fungsional karena dapat menahan tekanan oklusal, lateral dengan sangat baik.
 - e. Biokompatibel
 - f. Kerapatan marginal yang baik karena tidak mengalami *shrinkage*.
 - g. *Minimum palatal reduction* pada area yang tidak memerlukan *ceramic coverage* sehingga preparasi cukup setebal 1 mm. Pada gigi yang mengalami atrisi dan erosi yang menyebabkan gigi tersebut *over-erupted* ke arah oklusal maka memerlukan preparasi yang cukup banyak.
 - h. *Adaptability* karena dapat beradaptasi dengan berbagai bentuk preparasi gigi, sedangkan pada *ceramic crown* diperlukan permukaan akhiran preparasi yang halus dan *uniform*. Dapat dibuat retensi tambahan dengan membuat *grooves* atau *pin*, hal ini tidak bisa dilakukan pada preparasi *ceramic crown*.
 - i. *Longevity* dan *predictability* mahkota PFM tidak perlu diragukan lagi.

2. Kekurangan PFM
 - a. Estetika kurang baik karena dapat terlihat warna sedikit keabuan. Untuk mendapatkan estetika yang baik, margin pada bagian fasial dari restorasi gigi anterior sebaiknya ditempatkan pada subgingiva untuk menyembunyikan garis gelap di sekeliling marginal area mahkota PFM, untuk mencegah perubahan warna abu-abu pada gingiva akibat korosi logam yang dapat menyebabkan garis gelap di daerah gingival (*tattooing effect*), berpotensi menyebabkan penyakit periodontal. Margin supragingiva dapat digunakan jika margin labial menggunakan porselen.
 - b. Pada tahap preparasi dilakukan pengurangan gigi yang cukup signifikan pada bagian labial daripada mahkota *ceramic* sehingga dapat membahayakan pulpa. Jika preparasi bagian labial minimal, mahkota PFM akan menghasilkan warna yang kurang estetik.

Restorasi mahkota selubung dengan bahan *all ceramic*

Restorasi *all ceramic* merupakan pilihan yang paling estetik untuk restorasi dengan *full coverage* karena tampak alami. *Pressable glass ceramics* adalah bahan yang paling translusens, sedangkan *glass-infiltrated ceramics* dan *polycrystalline ceramics* dapat menjadi translusens, tetapi membutuhkan dimensi yang sedikit lebih tebal jika dibandingkan *pressable glass ceramics* dan mempunyai ketahanan terhadap fraktur yang lebih tinggi. *Polycrystalline ceramics* mempunyai kekuatan paling besar jika dibanding dengan *pressable glass ceramics* dan *glass-infiltrated ceramics* (Freedman, 2012).

Indikasi dan kontraindikasi mahkota *all ceramic*

Menurut Garg dan Garg (2019), Rathi and Verma (2019), Mount *et al.* (2016), serta Freedman (2012) indikasi dan kontraindikasi mahkota *all ceramic* sebagai berikut.

1. Indikasi mahkota *all ceramic*
 - a. Pada kasus yang memerlukan estetika yang tinggi.
 - b. Karies yang besar yang memerlukan kekuatan dan retensi.
 - c. Kavitas gigi yang dalam, sebagian besar bagian koronal gigi

hilang akibat karies, preparasi restorasi, perawatan saluran akar, atau akibat fraktur dan struktur koronal gigi yang tersisa masih memadai.

- d. Pada gigi dengan kontak ringan karena tekanan yang berat dapat menyebabkan pecah.
 - e. Gigi dengan permukaan proksimal, labial, atau bukal yang sudah tidak efektif untuk restorasi *direct*.
2. Kontraindikasi mahkota *all ceramic*
 - a. Adanya karies aktif, penyakit periodontal, mempunyai kebiasaan buruk *bruxism*, *clenching*, oklusi *edge to edge*, beban kunyah besar, dan mahkota klinis pendek sehingga tidak memiliki tinggi dinding aksial yang cukup untuk mendapatkan retensi seperti gigi molar kedua.
 - b. Indeks karies tinggi, *oral hygiene* buruk.
 - c. Maloklusi.

Kelebihan dan kekurangan mahkota *all ceramic*

Menurut Garg dan Garg (2019), Rathi and Verma (2019), Mount *et al.* (2016), serta Freedman (2012) kelebihan dan kekurangan mahkota all ceramic adalah sebagai berikut.

1. Kelebihan mahkota *all ceramic*
 - a. Tingkat kekerasan yang melebihi enamel.
 - b. Resistan terhadap korosi.
 - c. *High functional resistance*, *marginal seal* yang baik, dan tidak *shrinkage*.
 - d. Estetik yang baik, warna stabil, translusensi, terlihat natural seperti gigi asli
 - e. Tidak mudah aus.
 - f. Tidak bereaksi dengan cairan rongga mulut.
 - g. Biokompatibel.
 - h. Bahan isolator panas yang baik.
 - i. Permukaannya mengkilap dan licin sehingga mempersulit retensi plak, debris dan sisa makanan.

2. Kekurangan mahkota *all ceramic*
 - a. Bersifat rapuh, mudah pecah jika mendapat tekanan yang berlebihan sehingga preparasi pengambilan struktur gigi harus cukup tebal agar bahan restorasi mempunyai ketebalan cukup untuk menahan tekanan kunyah, sehingga dapat memperlemah sisa gigi dan berisiko menyebabkan perforasi atap pulpa yang sering terjadi pada gigi insisif rahang bawah.
 - b. Kekerasan yang sangat tinggi melebihi enamel dapat mengikis gigi antagonisnya.
 - c. Sangat rentan terhadap *tensile fracture* serta *fracture toughness* yang rendah.

Restorasi mahkota selubung dengan bahan *lithium disilicate*

Lithium disilicate merupakan *pressable glass ceramic*.

Indikasi dan kontraindikasi *lithium disilicate*

Menurut Freedman (2012), indikasi dan kontra indikasi *lithium disilicate* sebagai berikut.

1. Indikasi *lithium disilicate*
 - a. Gigi karies luas atau pasca perawatan saluran akar dan tidak dapat direstorasi konvensional.
 - b. Fraktur lebih dari ½ mahkota.
 - c. Amelogenesis, dentinogenesis, dan enamel *hypoplasia*.
 - d. Keausan gigi.
2. Kontraindikasi *lithium disilicate*
 - a. Kebiasaan buruk seperti *bruxism* berat, *clenching*.
 - b. Indeks karies tinggi, *oral hygiene* buruk.
 - c. Maloklusi.
 - d. Mahkota klinis gigi pendek.
 - e. Jaringan periodontal yang tidak sehat.
 - f. Diskolorisasi.
 - g. *Multiple unit crown*.
 - h. Restorasi *onlay* karena retensi kurang baik.

Kelebihan dan kekurangan lithium disilicate

Menurut Freedman (2012) kelebihan dan kekurangan dari lithium disilicate adalah sebagai berikut.

1. Kelebihan *lithium disilicate*
 - a. Biokompatibilitas tinggi.
 - b. Kuat, resistansi terhadap fraktur sangat baik.
 - c. Radiopasitas tinggi.
 - d. Translusensi yang sangat baik.
 - e. Indikasi penggunaan yang luas.
 - f. Dapat disementasi dengan bahan *adhesive*, *self-adhesive*, maupun konvensional.
2. Kekurangan *lithium disilicate*
 - a. Proses fabrikasi yang menuntut keahlian teknis dengan biaya yang relatif besar.
 - b. Didapatkan risiko fraktur *lithium disilicate crown* saat *try in* atau proses penyesuaian oklusal karena sifat *brittle* dan ketebalan yang tidak adekuat.

Restorasi mahkota selubung dengan bahan *porcelain fused to zirconia* (PFZ)

Porcelain fused to zirconia (PFZ) merupakan type *all ceramic* dengan substruktur atau kerangka menggunakan zirkonia, lebih estetik tetapi kurang translusens, opak, dan tampak putih. Sifat *porous zirconia* memungkinkan untuk menyerap ion pewarna dan akan bergabung dalam struktur selama tahap *sintering* akhir sehingga dilakukan proses pewarnaan (Piwowarczyk *et al.*, 2005) dan proses pewarnaan dapat meningkatkan kekuatan restorasi (Aboushelib *et al.*, 2008). Lapisan porselen pada PFZ tidak mengalami kesulitan untuk menutupi warna substrukturnya (Freedman, 2012).

Indikasi dan kontraindikasi mahkota PFZ

Menurut Freedman indikasi dan kontraindikasi mahkota PFZ (2012) adalah sebagai berikut.

1. Indikasi mahkota PFZ
Perbaikan mahkota, mahkota jembatan gigi anterior dan posterior maksimal 14 unit, *abutment implant zirconia*, *maryland bridges*, *inlay bridges* pada gigi anterior dan posterior yang memerlukan estetik.
2. Kontraindikasi mahkota PFZ
Pada pembuatan *long-span bridges*, *cantilever bridges*, *inlays/onlays*, *veneers*, *parafunction* antara lain kebiasaan *bruxism*.

Kelebihan dan kekurangan mahkota PFZ

Menurut Freedman (2012) kelebihan dan kekurangan mahkota PFZ adalah sebagai berikut.

1. Kelebihan mahkota PFZ
 - a. Estetik baik karena sub-struktur menggunakan alumina dan zirkonium, warna alami dan stabil.
 - b. Bebas unsur logam sehingga mengurangi risiko korosi yang dapat menyebabkan garis gelap di daerah gingival (*tattooing effect*).
 - c. Bersifat biokompatibel oleh karena ZrO_2 tidak bereaksi kimia di rongga mulut, dan tidak menyebabkan reaksi alergi dalam jangka panjang.
 - d. Risiko fraktur lebih rendah bila dibandingkan dengan PFM.
 - e. Dimensional stabil selama proses pembakaran saat *veneering porcelain*.
 - f. Kombinasi Porselen dan zirconia memiliki kekuatan mekanik yang tinggi (800–1.200 MPA).
 - g. Proses ikatan antara porselen dan *zirconia* lebih kuat dibanding dengan bahan logam dan lebih ringan dari logam.
2. Kekurangan mahkota PFZ
Preparasi mahkota membutuhkan pengambilan jaringan gigi pada bagian aksial yang lebih banyak dibanding bahan *metal alloy*.

Restorasi mahkota selubung dengan bahan zirkonia

Flexural strength dari *zirconia* melebihi 900 mPa sehingga dapat digunakan pada *full ceramic prosthetic*, yaitu *implant supra struktur* dan pasak pada saluran akar.

Indikasi dan kontraindikasi mahkota dengan bahan zirkonia

Menurut Hatrick (2016) dan Freedman (2011) indikasi dan kontraindikasi mahkota dengan bahan zirkonia adalah sebagai berikut.

1. Indikasi mahkota dengan bahan zirkonia
 - a. Kerusakan struktur gigi yang luas yang tidak dapat diatasi dengan bahan restorasi *direct*.
 - b. Gigi pasca perawatan saluran akar dengan pemasangan pasak dan intiserta yang mengutamakan estetik.
 - c. Diskolorasi gigi.
 - d. Mahkota tunggal dan jembatan pada gigi anterior dan posterior hingga sepanjang 38 mm.
 - e. Mahkota selubung gigi posterior.
 - f. *Bridge* gigi anterior maupun posterior hingga 3 unit.
 - g. *Implant abutment* gigi anterior.

2. Kontraindikasi mahkota dengan bahan zirkonia

Menurut Rangarajan (2017), Hatrick (2016), dan Freedman (2012) kontraindikasi mahkota dengan bahan zirkonia adalah sebagai berikut.

- a. Struktur gigi tidak memadai untuk mendukung ketahanan dan retensi dari mahkota.
- b. Pasien dengan karies aktif, penyakit periodontal yang tidak dirawat, mempunyai memiliki gangguan parafungsional seperti *bruxism* dan *clenching*, gigi dengan oklusi *edge to edge*.
- c. Pada area gigi posterior dengan *occlusal clearance* kurang dari 2 mm (gigi dengan mahkota klinis yang pendek). Gigi harus memiliki *space* yang cukup untuk restorasi pada oklusi sentris dan oklusi dinamis.
- d. *Occlusal clearance* gigi setelah dipreparasi kurang dari 0,8 mm.
- e. Permukaan gigi yang tipis dari sisi labio-lingual.
- f. Restorasi yang membutuhkan hasil translusensi tinggi.

Kelebihan dan kekurangan mahkota dengan bahan zirkonia

Menurut Freedman (2011), kelebihan dan kekurangan dengan bahan zirkonia adalah sebagai berikut.

1. Kelebihan mahkota dengan bahan zirkonia
 - a. Warna sesuai warna gigi asli dan translusens.
 - b. Biokompatibel, tidak ada efek sitotoksik lokal maupun sistemik.
 - c. Adhesi bakteri dan plak pada bahan minimal.
 - d. Sifatnya rapuh tetapi memiliki *transformation toughening* yang baik, sehingga zirkonia memiliki ketahanan terhadap fraktur yang lebih baik sebagai bahan *all porcelain* dibandingkan dengan porselen lainnya.
 - e. Mengurangi risiko *overcontouring*, *marginal fit* yang baik, mengurangi konduksi termal, bersifat *non-allergenic*, serta memiliki keunggulan dibanding bahan logam, yaitu tidak korosif dan tidak menimbulkan aliran galvanis, dan tidak menimbulkan garis gelap di area gingiva (Rangarajan, 2017; Soleimani, 2020). Memiliki sifat mekanis tiga kali lebih kuat dibandingkan material *all-ceramic* lainnya sehingga dapat menahan beban kunyah pada gigi posterior, memiliki stabilitas dimensi, dan menghasilkan estetik yang baik (Daou, 2014).
2. Kekurangan mahkota dengan bahan zirkonia
Kekuatan zirkonia masih cenderung lebih rendah dibandingkan bahan restorasi *all-metal* (Rangarajan, 2017). Menurut Daou (2014), walaupun *zirconia* dapat menghasilkan estetik yang baik, tetapi warna masih cenderung putih dan *opaque*.

Desain Preparasi Restorasi Mahkota Selubung

Desain preparasi mahkota gigi pasca perawatan saluran akar tidak berbeda dengan preparasi gigi vital, kecuali didapatkan perubahan warna yang parah, maka desain preparasi daerah servikal adalah *deep chamfer* dan preparasi margin subgingiva/intrasulkular untuk menyembunyikan warna gelap. Preparasi meliputi 5 tahapan utama yakni pembuatan alur panduan, reduksi insisal atau oklusal, reduksi labial atau bukal, reduksi aksial dari permukaan proksimal, dan lingual dan *finishing* (Salis, 2014).

1. Reduksi Bidang Insisal

Membuat alur Panduan dengan membuat 3 *guiding grooves*, menggunakan *depth cut bur* untuk menandai kedalaman pada permukaan insisal pada gigi anterior untuk menciptakan ruangan bagi bahan *ceramic* agar kuat menerima beban kunyah. Untuk mahkota PFM dengan ketebalan 1,8 mm pada insisal *edge*, *all ceramic*, PFZ dan zirkonia sebanyak 1,5–2 mm. Reduksi menggunakan *flat end tapered diamond bur* dan periksa kedalaman *grooves* dengan menggunakan *periodontal probe*.

2. Reduksi Bidang Oklusal

Membuat alur panduan dengan membuat 3 *guiding grooves* dengan kedalaman ± 2 mm untuk PFM, untuk *all ceramic*, PFZ, dan zirkonia dengan kedalaman 1,5–2 mm. Reduksi bagian oklusal mengikuti lereng tonjol menggunakan *wheel diamond bur* agar ketebalannya homogen untuk menghindari fraktur pada porselennya. Gigi memiliki jarak oklusal untuk restorasi tidak hanya pada oklusi sentris tetapi juga saat oklusi dinamis.

3. Pengasahan Permukaan Fasial/Lingual

Membuat alur panduan dengan membuat 3 *guiding grooves* dengan ketebalan 1,2–1,5 mm untuk PFM bahkan dapat mencapai 1,8 hingga 2 mm, untuk *all ceramic* 1,5–2 mm, untuk PFZ atau zirkonia 1–1,5 mm yang bertujuan untuk menciptakan ruangan bagi bahan restorasi agar kuat menerima beban kunyah. Pembuatan *guiding grooves* untuk mengurangi kemungkinan terjadinya preparasi *overcontour* yang dibuat di tengah bidang labial, mesiolabial dan distolabial dengan menggunakan *depth cut bur* untuk menandai kedalaman pada permukaan preparasi. Preparasi mengikuti bentuk anatomi gigi, menggunakan *flat-end tapered diamond bur*, sejajar dengan sumbu panjang gigi. Desain preparasi pada bagian aksial harus mengikuti inklinasi gigi, khususnya pada gigi anterior yang dapat memiliki lebih dari satu bidang, preparasi mengikuti setiap bidang gigi sehingga bisa didapatkan pengurangan yang adekuat dalam 3 aspek, yaitu bidang servikal, *mid-body*, dan insisal.

Pada permukaan palatal bagian tengah dibuat sebuah *groove* sedalam 1–1,3 mm, kemudian reduksi dinding aksial dari *groove* palatal sampai ke bidang proksimal dengan *round tip diamond bur* sehingga akan

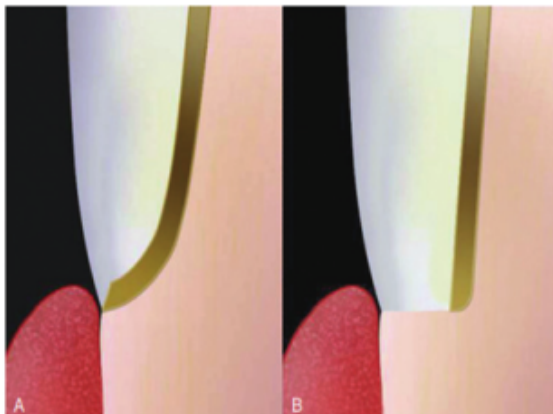
terbentuk *chamfer* pada bidang palatal dengan lebar 0,5 mm. Gunakan *football-shaped diamond bur* atau *round-end tapered diamond bur* untuk mengurangi permukaan lingual/palatal gigi anterior, khususnya pada palatal fossa, mengikuti kontur gigi dengan tidak menghilangkan singulum (Garg dan Garg, 2019).

4. Desain preparasi daerah servikal

Batasan daerah servikal pada gigi anterior dapat *supragingival* atau *equigingival* dengan ketebalan preparasi daerah servikal setebal 0,8–1,0 mm (Freedman, 2012). Desain margin *chamfer* adalah desain yang paling tepat untuk tepi margin dari mahkota berbahan metal (PFM), oleh karena didapatkan kesesuaian marginal (*marginal fit*), dan *cast metal coping* yang bisa dibuat sangat tipis di bagian tepi margin, tetapi nilai estetikanya dapat sedikit berkurang karena akan didapatkan area kecil yang kemungkinan tampak lebih *opaque*. Pada kasus yang sangat membutuhkan estetik, maka preparasi akhiran servikal (*finishing line*) berbentuk *shoulder* pada bagian fasial atau bukal. Bentuk *shoulder* yaitu bentuk preparasi yang menyerupai bentuk bahu, tajam dan tegas sehingga mendapatkan kerapatan antara restorasi dan akhiran servikal, menghasilkan ketebalan yang cukup bagi tepi restorasi yang menjamin resistansi yang tinggi terhadap tekanan oklusal saat pengunyahan (Freedman, 2012). Lebar *shoulder* ± 1 mm dan harus meluas ke embrasures proksimal, dan ditempatkan sekitar 0,5 mm apikal dari puncak *free gingival (sub gingiva)* sehingga minimal ada 1 mm bahan porselen diatas logam untuk menyembunyikan warna logam dan menghasilkan estetika yang sesuai warna gigi pada bagian pertemuan dari bahan porselen dengan batas preparasi gigi.

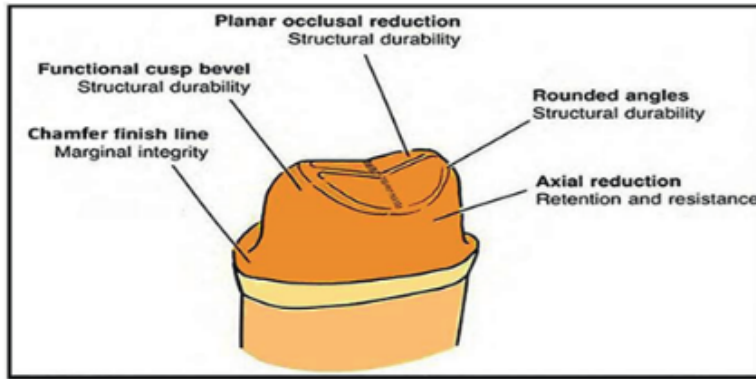
Desain preparasi daerah servikal untuk mahkota *all ceramic*, PFZ adalah bentuk *shoulder, chamfer, shoulder with rounded-inner surface, deep chamfer, feather edge* atau *sloping shoulder* yang melingkar, setebal 1,0–1,2 mm dengan ketebalan preparasi yang sama. Untuk mahkota zirkonia pada daerah margin berupa *rounded shoulder, chamfer, dan feather edge*. Preparasi menggunakan bur silinder *round end* hingga 0,5 mm di bawah margin gingiva. Bila preparasi bidang labial berbentuk *shoulder* dan palatal berbentuk *chamfer, proximal flange* yang dihasilkan dari preparasi *shoulder* juga direduksi sehingga peralihan *chamfer dan shoulder* menjadi halus.

5. Reduksi pada bidang proksimal untuk PFM dengan kemiringan membentuk sudut 6° konvergen ke arah insisal/oklusal menggunakan *fissure tapered round end* atau menggunakan *bullet-nosed chamfer diamond bur* (856-016), untuk mengurangi bagian interproksimal sampai pada titik kontak (*joining the dots*) sehingga terbebas dari gigi sebelah sebanyak 1–1,5 mm, dan margin servikal membentuk *chamfer*. Pengasahan jaringan gigi pada daerah proksimal bertujuan untuk menghilangkan kecembungan yang dapat menghalangi arah pemasangan (*path of insertion*), mendapatkan kesejajaran dengan membentuk sudut divergen ke arah servikal agar retentif, serta preparasi pada dinding proksimal tidak boleh membentuk *undercut* karena dapat menghalangi arah pemasangan. Ketebalan preparasi berbeda sesuai dengan kebutuhan dan bahan yang digunakan sebagai retainer.
6. Preparasi pada gigi anterior tidak disarankan bentuk konvergen ke arah insisal, sedangkan preparasi untuk gigi posterior harus dengan bentuk konvergen ke arah oklusal antara $4-8^\circ$, semua *internal line angle*, tepi oklusal harus dibulatkan, tidak boleh ada sudut atau tepi yang tajam, ketebalan preparasi harus sama, tidak boleh ada sudut atau tepi yang tajam. Seluruh permukaan gigi dihaluskan dengan menggunakan *Sof-Lex disk* atau *finishing stone*, dan seluruh *line angle* dibulatkan dengan menggunakan *fine grit diamond* dengan kecepatan rendah, dan sambungkan seluruh permukaan dan haluskan peralihan yang tajam.
7. Pada pembuatan PFZ, sebelum pembuatan mahkota selesai, dapat dilakukan percobaan *coping zirconia* pada gigi pasien, dan bila telah sesuai maka dapat dilakukan pelapisan porselen pada *coping* zirkonia.

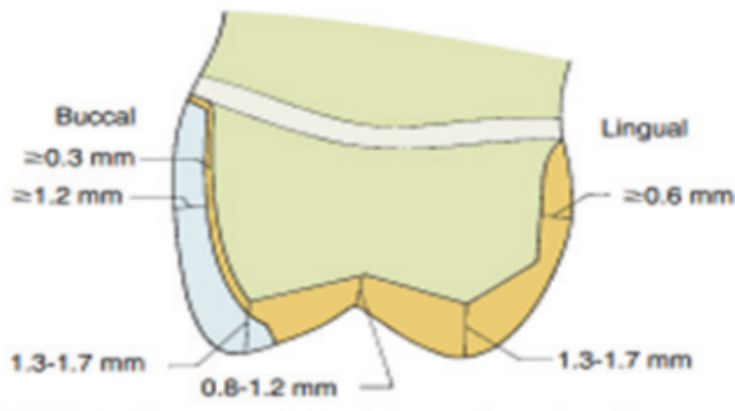


Keterangan: Preparasi daerah margin,
 A. Preparasi daerah margin bentuk *chamfer* untuk mahkota selubung PFM,
 B. Preparasi daerah margin bentuk *shoulder* untuk mahkota selubung PFM

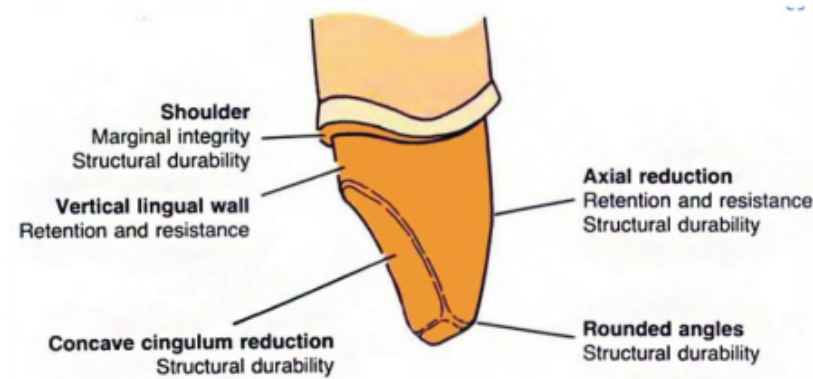
Gambar 5.10
 Desain Preparasi Restorasi Mahkota Selubung (Freedman, 2012)



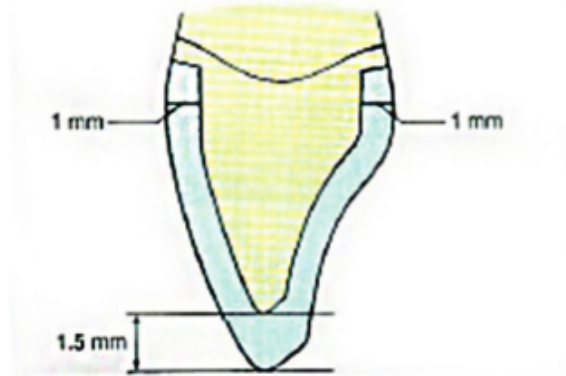
Gambar 5.11 Preparasi mahkota selubung Preparasi dari bahan logam dan *metal ceramic* pada rahang bawah dan fungsinya (Shillingburg *et al.*, 2012).



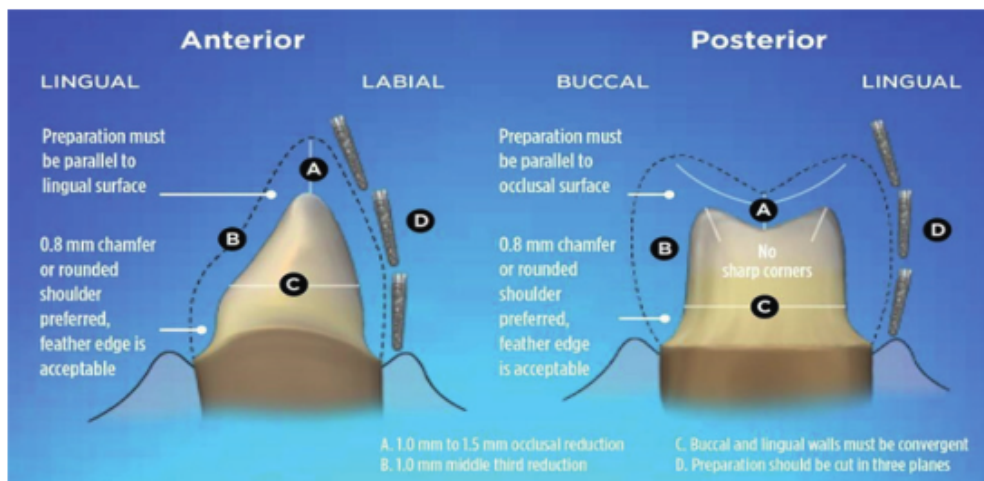
Gambar 5.12 Dimensi minimum *metal ceramic restoration* gigi posterior (Shillingburg *et al.*, 2012).



Gambar 5.13 Preparasi mahkota selubung *metal ceramic* gigi anterior rahang atas Shillingburg *et al.*, 2012).



Gambar 5.14 Dimensi preparasi mahkota selubung *all ceramic* pada rahang atas (Shillingburg *et al.*, 2012).



Gambar 5.15 Desain preparasi zirconia (Nistor *et al.*, 2019)

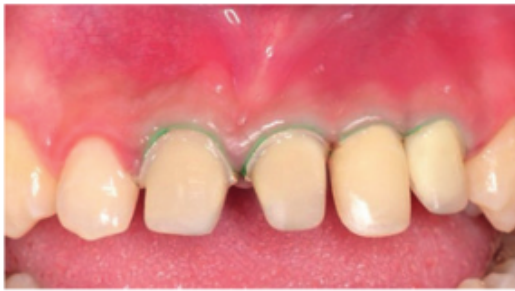Tahap Pencetakan

Setelah selesai dilakukan preparasi mahkota selubung, tahap selanjutnya adalah tahap pencetakan yang akan dijelaskan sebagai berikut.

Retraksi gingiva

Setelah preparasi mahkota selesai, maka dilakukan pencetakan hasil preparasi dengan pencetakan yang akurat agar tidak terjadi kegagalan yang disebabkan oleh cetakan yang kurang tepat. Prosedur ini harus memperhatikan *tissue management* dengan menggunakan benang retraksi pada kasus sebagian atau

keseluruhan tepi preparasi berada di *sub gingiva* agar hasil cetakan pada daerah akhiran servikal dapat tercetak dengan baik. Benang retraksi ditempatkan pada *sulcus gingiva* sekeliling gigi yang bertujuan untuk menurunkan margin gingiva hingga 0,5 mm ke arah apikal gigi agar tercipta tempat dan akses yang cukup untuk bahan cetak. Retraksi gingiva dapat dilakukan dengan teknik *two-cord retraction* yang bertujuan untuk mendapatkan hasil cetakan permukaan akar dekat margin yang tepat agar *dental laboratorium* dapat membuat *die* yang akurat. Langkah pertama dengan menempatkan benang retraksi ukuran 00 terlebih dahulu pada dasar sulkus gingiva. Setelah penempatan benang retraksi ukuran 00, akan terlihat hasil preparasi, bila tidak sesuai maka preparasi pada tepi margin dapat diperbaiki. Benang retraksi kedua dengan nomor 1 ditempatkan setinggi margin preparasi dan harus terlihat melingkar mengitari gigi sehingga ketika benang retraksi diambil akan membentuk sulkus yang terbuka lebar di sekeliling gigi, dan evaluasi ruang antara jaringan gingiva dan gigi (Freedman, 2012).



Keterangan: Setelah peletakan *retraction cord* tampak preparasi pada bagian margin yang kurang tepat sehingga dilakukan koreksi preparasi di area marginal.

Gambar 5.16
Penempatan *retraction cord* (Ismiyatin, Anindya, dan Kartika, 2022)

Pencetakan

Untuk mencetak hasil preparasi, didapatkan 2 teknik yaitu secara konvensional dan *digital*.

1. Teknik mencetak konvensional
 - a. *Double-mix/double impression* atau pencetakan dilakukan dengan dua tahap. Pertama, ke dalam sendok cetak dimasukkan bahan **12** *heavy body/putty type* yang berfungsi sebagai cetakan pertama untuk membuat *individual tray* pada gigi yang akan dibuatkan mahkota dan cetakan melibatkan gigi-gigi sebelahnya. Selanjutnya bahan **12** *light body/syringe type/injection type*, digunakan sebagai cetakan kedua untuk mendapatkan detail cetakan yang tajam.

b. *Single impression/single mix* dengan menggunakan bahan *heavy body/putty type* dan di atasnya diberi bahan *light body/syringe type/injection type* sehingga didapatkan detail cetakan yang tajam. Selanjutnya, hasil cetakan diisi dengan *dental stone* (Gips Tipe IV), dan pada gigi antagonis dilakukan pencetakan menggunakan bahan cetak *polyvinyl* atau *alginate*.

Untuk menentukan oklusi pada model kerja maka dibuat catatan gigit (*occlusal registration/occlusal record*). Catatan gigit dapat dibuat menggunakan lempengan malam merah, gips cetak, bahan cetak *heavy body/putty type* atau menggunakan sendok cetak *polybrite triple tray* yang diberi bahan cetak *polyvinyl* atau *light body*.

Selanjutnya hasil cetakan model kerja, hasil cetakan gigi rahang antagonis serta catatan gigit dikirimkan ke dental laboratorium disertai instruksi antara lain bahan mahkota yang akan digunakan, warna, *incisal translucency*, margin mahkota, oklusi, dan *glazing* (Cetik *et al.*, 2017; Freedman, 2012).

2. Teknik mencetak *digital*

Menggunakan teknologi *computer-aided design/computer-aided manufacturing* (CAD-CAM). Merupakan alternatif untuk pembuatan restorasi gigi secara *indirect* dengan melakukan pemindaian langsung secara digital dan bekerja sama secara sinergis dengan *dental laboratory*. CAD merupakan *software* program computer sebagai *optical impression* yaitu mencetak dengan menggunakan pemindai 3D, dengan memanfaatkan teknologi laser untuk melakukan *scan* pada data analog dari objek pada rahang atas dan rahang bawah. Prosedur pencetakan gigi tidak perlu dilakukan sehingga tidak menimbulkan rasa tidak nyaman karena proses mencetak gigi. Selanjutnya hasil *scan* dimasukkan program dan diubah menjadi data digital. Teknologi ini membuat gambar gigi yang sudah dipreparasi, membuat desain restorasi dengan program untuk merancang ukuran, bentuk, ketebalan, anatomi, kontak poin, warna dan faktor lain oleh komputer (CAD), serta untuk pembuatan restorasi dengan bahan porselen atau logam dengan bantuan komputer (CAM). Bila telah sesuai, diproses pada simulasi *milling* (*Milling machine digital 3D*) dan didapatkan hasil restorasi *indirect* dalam hitungan jam (Chandran, 2019).

Mahkota Sementara

Mahkota sementara adalah mahkota selubung sementara yang dipasang setelah dilakukan preparasi dan pencetakan. Tujuannya untuk melindungi gigi yang telah dipreparasi dari rangsangan termis, mekanis, mempertahankan hubungan kontak dan dengan gigi tetangga, untuk fungsi pengunyahan, menjaga kenyamanan pasien, estetik, dan stabilisasi. Mahkota sementara digunakan hanya untuk jangka waktu yang singkat karena hilangnya semen perekat dapat menyebabkan kebocoran, re-infeksi saluran akar, dan bahkan invasi karies yang serius sehingga membahayakan keberhasilan perawatan saluran akar dan bahkan mengakibatkan kehilangan gigi. Mahkota sementara dapat dari buatan pabrik atau buatan sendiri dengan bahan resin atau akrilik *self-cured*, dapat dibuat secara direk pada gigi pasien yang telah di preparasi, atau pada model yang telah dibentuk dan di polimerisasi dengan sinar. Sementasi mahkota sementara dengan menggunakan *zinc oxide eugenol*, *semen fletcher* atau *non-eugenol temporary luting cement* (Berman dan Hargreaves, 2021; Freedman, 2012).

Komunikasi Dokter Gigi dengan *Dental Laboratorium*

Komunikasi yang baik, teliti, akurat, tepat waktu antara pasien, dokter gigi, dan teknisi *dental laboratorium* adalah salah satu faktor paling penting dalam keberhasilan pembuatan restorasi. Berbagai hal yang perlu diinformasikan oleh dokter gigi pada teknisi *dental laboratorium*. Cara yang ideal bagi teknisi untuk mengetahui hasil yang diinginkan pasien dan dokter gigi melalui komunikasi verbal yang bersifat langsung, terbuka, dan cepat. Tetapi komunikasi verbal mudah dilupakan dan memungkinkan interpretasi yang bias sehingga diperlukan *laboratory prescription*, catatan dari konsultasi, dan juga foto. Foto akan sangat membantu pengerjaan yang dapat dikirimkan melalui email atau media lainnya, atau dicetak langsung yang bermanfaat untuk menunjukkan pada teknisi misalnya keadaan pasien saat ini, posisi garis median, dan kondisi lainnya yang diperlukan dan dipertimbangkan untuk dikoreksi. Untuk mendapatkan foto yang efektif, foto yang dibuat harus menunjukkan tampilan yang lurus pandangan ke depan, 1:1 atau 1:2, foto gigi *pre-operative teeth* dengan *shade guide* 1:1, 1:2 dari sudut pengambilan berbeda, foto dengan tampilan lateral kanan dan kiri, serta untuk kasus

estetika lebih baik jika disertakan video pasien untuk komunikasi. Media komunikasi dokter gigi dan teknisi laboratorium gigi antara lain melalui model gigi *pre-operatif*, foto gigi *pre-operatif* dengan perbandingan *shade guide* dari sudut pengambilan yang berbeda, model diagnostik *mock-up* atau model MDM, foto gigi setelah preparasi, model kerja, *bite registration/occlusal record* kanan, kiri dan depan, foto mahkota sementara yang telah terpasang untuk menjaga jarak vertikal saat mengambil gigitan dengan cara tripod, *horizontal plane* sejajar dengan *interpupillary line*, foto sementara wajah secara penuh termasuk mata dengan perbandingan 1:2, Foto sementara, mata ke dagu dengan posisi bibir santai, model sementara, dan beri komentar tentang mahkota sementara, panjang restorasi akhir yang diinginkan, detail instruksi laboratorium menjelaskan yang diinginkan pasien, dan preferensi dokter gigi serta pasien (Freedman, 2012).

Pasang Coba Mahkota (Try In)

Setelah mendapatkan hasil mahkota selubung dari laboratorium, perlu diperiksa dengan teliti untuk menentukan apakah ada ketidaksempurnaan, warna, bentuk, ukuran, dan sebagainya. Bila telah sesuai maka dapat dilakukan penyesuaian restorasi dengan pasang coba. Pertama kali melihat kesesuaian warna dengan cara mahkota selubung dicoba dibasahi menggunakan air atau *clear glycerin* sehingga akan terlihat seperti semen transparan. Selanjutnya restorasi akan dicoba dan gigi diperiksa di bawah sinar yang bervariasi untuk memastikan warna sudah sesuai baik bagi pasien maupun dokter gigi. Kemudian melakukan pengecekan integritas marginal, yakni harus rapat dan tanpa celah serta cek kontak, yakni interproksimal harus baik dan *dental floss* harus dapat melewati titik kontak tanpa halangan. Sewaktu cek oklusi, pasien tidak diperkenankan mengigit dengan keras dan lakukan cek oklusi statik dengan menggunakan *articulating paper* untuk mengetahui distribusi kontak bilateral dengan *intercusp* yang maksimum. Selanjutnya cek oklusi dinamis dengan artikulasi sampai tidak ada gangguan, didapatkan relasi dengan gigi antagonis, oklusal dan insisal yang ideal, serta tepat; jika membutuhkan *adjustment* dilakukan dengan menggunakan *fine finishing diamond bur* atau *fine diamond football-shaped bur*. Apabila hasil restorasi telah sesuai antara lain bentuk mahkota, ukuran mahkota, warna,

oklusi, dan artikulasi maka dilakukan *polishing* menggunakan *porcelain polisher*, kemudian dilakukan sementasi permanen (Freedman, 2012).

Pemilihan Bahan Sementasi Mahkota Selubung

Sementasi merupakan fase yang sangat kritis saat insersi restorasi *indirect*. Tujuan klinis sementasi adalah sebagai retensi restorasi, daya tahan, mencegah kebocoran mikro, dan mencegah sensitivitas. Bahan luting yang digunakan untuk sementasi mahkota gigi juga akan memengaruhi retensi dari restorasi dan bahan sementasi sebaiknya dapat dilakukan *re-treatment*. Pemilihan bahan sementasi harus sesuai dengan bahan mahkota selubung yang digunakan karena pemilihan bahan sementasi yang tidak tepat dan tidak benar untuk bahan restorasi yang akan diinsersi sertakesalahan selama prosedur sementasi dapat menyebabkan kegagalan dari restorasinya. Pada proses pembuatan dalam laboratorium, memungkinkan terdapat ketidaksesuaian marginal dan terdapat celah antara restorasi dan gigi yang telah di preparasi. Dengan perkembangan bahan semen adhesif, hal tersebut dapat memberikan integritas marginal yang baik untuk mengkompensasi kekurangan tersebut (Berman dan Hargreaves, 2021).

Sifat-sifat ideal bahan sementasi diperinci sebagai berikut.

1. Viskositas yang rendah untuk memudahkan penempatan.
2. Mudah dicampur.
3. Waktu kerja yang cukup.
4. Waktu pengerasan yang cukup singkat.
5. Ketebalan film yang kompatibel dengan penempatan restorasi yang baik.
6. Tidak larut dalam cairan mulut.
7. *Shear strength, tensile strength, compressive strength* tinggi.
8. Melekat terhadap struktur gigi dan material restorasi.
9. Biokompatibel terhadap pulpa dan jaringan lunak (tanpa *sensitivitas postoperatif*).
10. Translusens dan radioopak.
11. Sisa pasca sementasi mudah dibersihkan.

Tabel 5.1 Klasifikasi bahan sementasi

Tipe semen		Aplikasi
Semen berbahan dasar air (Water Based Cement)	Semen ionomer kaca konvensional (<i>Conventional Glass Ionomer</i>)	Mahkota logam (<i>All-metal crowns</i>), Gigi tiruan sebagian cekat logam (<i>fixed partial dentures</i>) Mahkota PFM, Gigi tiruan sebagian cekat PFM (<i>Porcelain-metal crowns, fixed partial denture</i>) Mahkota keramik dengan substruktur zirconia (<i>Zirconia substructure (core), all ceramic</i>) Pasak logam (<i>Metal posts</i>) Mahkota, dan gigi tiruan sebagian cekat yang didukung implan, (<i>Implant-supported crowns, fixed partial denture</i>)
	Ionomer kaca dengan modifikasi resin (<i>Resin Modified Glass Ionomer</i>)	Mahkota logam, (<i>All-metal crowns</i>), Gigi tiruan sebagian cekat logam (<i>fixed partial dentures</i>) PFM (<i>Porcelain-metal crowns</i>), Gigi tiruan sebagian cekat PFM (<i>fixed partial denture</i>) Mahkota keramik dengan substruktur zirconia (<i>Zirconia substructure (core), all ceramic</i>), pasak logam (<i>Metal posts</i>) Inlay, onlay logam (<i>Cast metal inlay or onlay</i>) Mahkota, dan gigi tiruan sebagian cekat yang didukung implan, (<i>Implant-supported crowns, fixed partial denture</i>)
	Zink fosfat (<i>Zinc Phosphate</i>)	Mahkota logam (<i>All-metal crowns</i>), Gigi tiruan sebagian cekat logam (<i>fixed partial dentures</i>) Mahkota PFM (<i>Porcelain-metal crowns</i>), Gigi tiruan sebagian cekat PFM (<i>fixed partial denture</i>) Pasak logam (<i>Metal posts</i>) Inlay atau onlay logam (<i>Cast metal inlay or onlay</i>)
	Zink poliakrilat (<i>Zinc Polyacrilate</i>)	Mahkota logam (<i>All-metal crowns</i>), Gigi tiruan sebagian cekat logam (<i>fixed partial dentures</i>) PFM (<i>Porcelain-metal crowns</i>), Gigi tiruan sebagian cekat PFM (<i>fixed partial denture</i>) Pasak logam (<i>Metal posts</i>) Inlay atau onlay logam (<i>Cast metal inlay or onlay</i>)

Tipe semen		Aplikasi
Semen berbahan dasar resin (Resin-Based Cement)	Etsa asam dan pencucian resin komposit (<i>Etch and rinse composite resin</i>)	Mahkota logam, (<i>All-metal crowns</i>), Gigi tiruan sebagian cekat logam (<i>fixed partial dentures</i>) PFM (<i>Pocelain-metal crowns</i>), Gigi tiruan sebagian cekat PFM (<i>fixed partial denture</i>) Mahkota keramik dengan substruktur zirconia (<i>Zirconia substructure (core), all ceramic</i>) Pasak logam (<i>Metal posts</i>) Inlay atau onlay logam (<i>Cast metal inlay or onlay</i>) Mahkota, dan gigi tiruan sebagian cekat yang didukung implan, (<i>Implant-supported crowns, fixed partial denture</i>) Pasak fiber (<i>Fiber posts</i>) Vinir porselen (hanya di <i>light cure</i>), (<i>Porcelain veneers (light cure only)</i>) Inlay, onlay, mahkota dari keramik (<i>All-ceramic inlay, onlay, crown</i>) Inlay, onlay, mahkota komposit (<i>Composite inlay, onlay. Crown</i>) Jembatan Maryland (<i>Maryland bridge</i>)
	<i>Self-etch Self adhesive resin komposit (Self-etch Self adhesive composite resin)</i>	Mahkota logam (<i>All-metal crowns</i>), Gigi tiruan sebagian cekat logam (<i>fixed partial dentures</i>) PFM (<i>Pocelain-metal crowns</i>) Gigi tiruan sebagian cekat PFM (<i>fixed partial denture</i>) Mahkota keramik dengan Substruktur zirconia (<i>zirconia substructure (core), all ceramic</i>) Pasak logam (<i>Metal posts</i>) Inlay, onlay logam (<i>Cast metal inlay or onlay</i>) Mahkota, gigi tiruan sebagian cekat yang didukung implan (<i>Implant-supported crowns, fixed partial denture</i>) Pasak Fiber (<i>Fiber posts</i>) Vinir porselen (hanya di <i>light cure</i>) (<i>Porcelain veneers (light cure only)</i>) Inlay, onlay, mahkota keramik (<i>All-ceramic inlay, onlay, crown</i>) Inlay, onlay, mahkota komposit (<i>Composite inlay, onlay. Crown</i>) Jembatan Maryland (<i>Maryland bridge</i>)
	Kompomer (<i>Compomer</i>)	Mahkota logam (<i>All-metal crowns</i>), Gigi tiruan sebagian cekat logam (<i>fixed partial dentures</i>) PFM (<i>Pocelain-metal crowns</i>), Gigi tiruan sebagian cekat PFM (<i>fixed partial denture</i>) Mahkota keramik dengan substruktur zirconia (<i>zirconia substructure (core), all ceramic</i>) Pasak logam (<i>Metal posts</i>) Inlay, onlay logam (<i>Cast metal inlay or onlay</i>) Mahkota, dan gigi tiruan sebagian cekat yang didukung implan (<i>Implant-supported crowns, fixed partial denture</i>) Pasak Fiber (<i>Fiber posts</i>) Vinir porselen (hanya di <i>light cure</i>) (<i>Porcelain veneers (light cure only)</i>) Inlay, onlay, mahkota keramik (<i>All-ceramic inlay, onlay, crown</i>) Inlay, onlay, mahkota komposit (<i>Composite inlay, onlay. Crown</i>) Jembatan Maryland (<i>Maryland bridge</i>)

	Tipe semen	Aplikasi
Semen berbahan dasar minyak (Oil-based Cement)	Zink oksida eugenol (Zinc Oxide Eugenol)	Mahkota sementara (<i>Provisional crown restorations</i>) Inlay, onlay sementara (<i>Provisional inlay or onlay restoration</i>) Vinir sementara (<i>Provisional veneer restoration</i>)
	Zink oksida non eugenol (Non eugenol zinc oxide)	Mahkota sementara (<i>Provisional crown restorations</i>) Inlay, onlay sementara (<i>Provisional inlay or onlay restoration</i>) Vinir sementara (<i>Provisional veneer restoration</i>)

(Freedman, 2012)

Bahan restorasi *lithium disilicate* dapat disementasi adhesif dan non adhesif/konvensional. Bila menggunakan semen adhesif harus mengontrol agar bebas saliva dan kontaminan lain selama proses sementasi. Pada proses sementasi adhesif *lithium disilicate*, perlu dilakukan proses *conditioning/pre-treatment* pada permukaan intaglio restorasi agar adhesi optimal dengan mengaplikasikan *hydrofluoric acid* 5–9%, selama ± 20 detik yang bertujuan untuk meningkatkan *surface area*, retensi mikromekanik dan permukaan yang bersih. Aplikasi *silane (hydroxylated)* pada permukaan restorasi yang telah dietsa untuk meningkatkan *wettability resin cement* dan meningkatkan interaksi secara kimia dengan resin matriks dan permukaan *hydroxylated* restorasi (Berman dan Hargreaves, 2021; Freedman, 2012).

Tahap sementasi *silica-based ceramics*

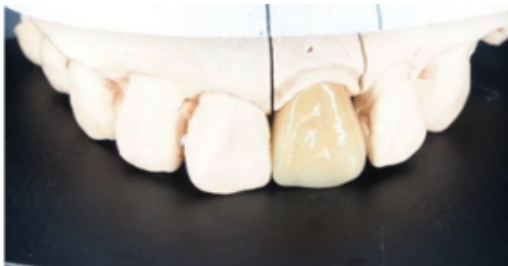Menurut Berman dan Hargreaves 2021 serta Freedman (2012) adalah:

1. Permukaan bagian dalam mahkota selubung dilakukan etsa menggunakan 9% *hydrofluoric acid porcelain etch* selama $\pm 60-90$ detik. Jika terkontaminasi pasta *try-in* atau air maka di etsa menggunakan 35% *phosphoric acid* selama 1 menit, selanjutnya dibilas dengan air dan dikeringan.
2. Pada permukaan dalam mahkota selubung dilakukan pengulasan *silane* dan dibiarkan selama 1 menit. Bila menggunakan *self-adhesive resin cement*, maka tanpa prosedur etsa asam dan tanpa aplikasi *silane*.
3. Pada inti pasak dilakukan etsa asam selama 15 detik, dicuci dengan air dan dikeringkan meninggalkan kondisi sedikit lembap.
4. Aplikasi *adhesive bonding agent* dan biarkan selama 20 detik, dan gunakan *high-volume suction* atau *warm-air tooth dryer* selama 10 detik,

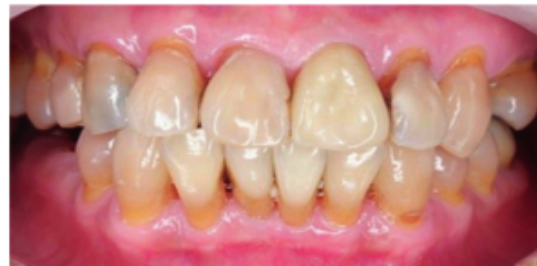lalu di lakukan *curing* menggunakan dengan *LED light curing* selama 10 detik. Jika menggunakan resin semen dengan viskositas rendah, maka *resin bonding agent* tidak perlu diulaskan di bagian dalam mahkota.

5. Bahan resin semen atau *self-adhesive resin cement* yang digunakan adalah *self-cure* atau *dual cure* dengan warna yang sesuai. Mahkota dipegang dengan *Pic-n-Stic* atau *OpraStick*, masukkan resin semen ke bagian dalam mahkota sampai margin, insersi mahkota dan cek kedudukannya, *curing* selama 2 detik pada bagian bukal dan lingual, lalu dilakukan *finishing* pada bagian margin untuk membuang semen yang berlebih dengan tidak melukai jaringan lunak yang bertujuan menghindari pembentukan plak, gigi sensitif, dan menyebabkan penyakit periodontal.
6. *Flossing* pada interproksimal area.
7. Gunakan glyserin pada sekitar margin untuk menghindari terbentuknya *oxygen-inhibited layer* sehingga dapat *setting* dengan baik.
8. Penyinaran final pada restorasi dilakukan pada permukaan insisal, bukal, dan lingual selama 20 detik.
9. Cek oklusi dengan *articulating paper*, jika diperlukan dapat dilakukan *occlusal adjustment*.
10. *Polishing* menggunakan *porcelain polisher*.
11. Instruksikan pasien untuk kontrol.

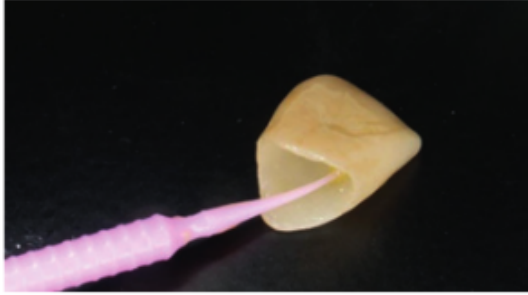Contoh kasus insersi mahkota dari bahan *lithium disicate*.



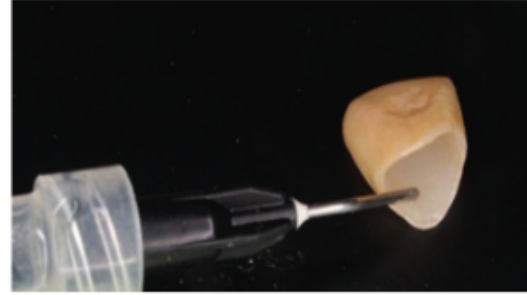Gambar 5.17 Mahkota gigi 21 pada model (Ismiyatin dan Anindya, 2022)



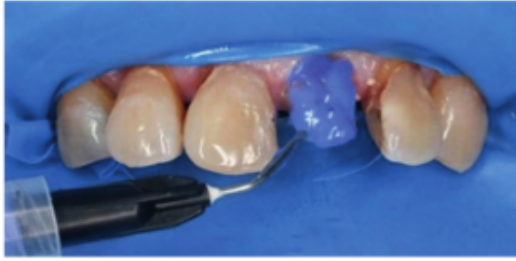Gambar 5.18 *Try in* mahkota selubung (Ismiyatin dan Anindya, 2022)



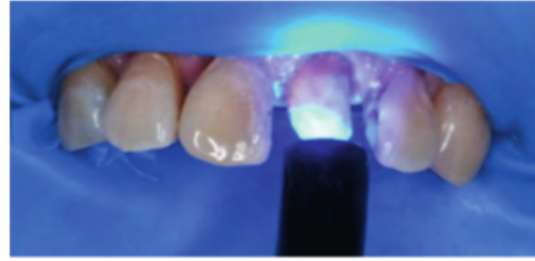
Gambar 5.19 Etsa asam. Etsa pada *inner surface* restorasi dengan 9% *buffered hydrofluoric acid* selama 60–90 detik, dibilas, (Ismiyatin dan Anindya, 2022).



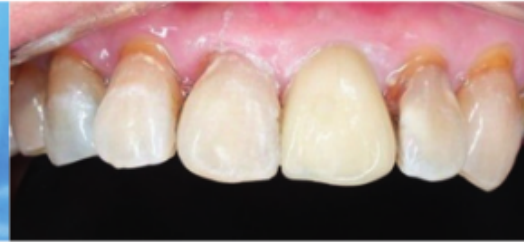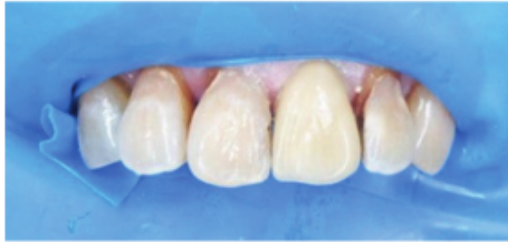Gambar 5.20 Aplikasi *silane*. *Inner surface* restorasi diulas dengan *silane* dan dibiarkan selama 60 detik (Ismiyatin dan Anindya, 2022).



Gambar 5.21 Etsa pada inti pasak gigi 21. (Ismiyatin dan Anindya, 2022)



Gambar 5.22 *Light curing* pada inti pasak gigi 21. (Ismiyatin dan Anindya, 2022)



Gambar 5.23 Hasil insersi mahkota selubung gigi 21 (Ismiyatin dan Anindya, 2022)

Sementasi *high strength ceramic* (alumina dan zirkonia)

Alumina dan zirkonia adalah *high strength ceramic* sehingga aplikasi etsa pada permukaan dalam restorasi dengan 9% *buffered hydrofluoric porcelain etch* pada alumina dan *zirconium* tidak dapat meningkatkan kualitas *micro mechanical interlocking* yang sama seperti pada restorasi *all-ceramic*, sehingga bahan sementasi yang direkomendasikan adalah GIC, RMGIC,

resin komposit, *self-etch self-adhesive resin composite*, kompomer, dan *dual-cured self-etch self-adhesive resin composite*. Penggunaan *self-etch* bertujuan untuk menghilangkan kontaminasi pasta *try-in* atau air. Pada permukaan dalam zirkonia dilakukan *pre-treatment sandblasting* dan aplikasi primer *zirconium 10 methacryloyloxydecyl dihydrogen Phosphate* (MDP) untuk membantu meningkatkan kekuatan ikatan zirkonia pada struktur gigi (Berman dan Hargreaves, 2021; Shori *et al.*, 2015; Freedman, 2012). Pada kasus yang sulit untuk mempertahankan permukaan gigi tetap kering, salah satu bahan pilihan restorasi mahkota adalah zirkonia karena dapat disemen dengan hampir semua keadaan, sedangkan campuran *ceramic* membutuhkan kondisi yang benar-benar kering dengan prosedur etsa dan *bonding* (Freedman, 2012). *Finishing* dan *polishing* pada bagian margin dengan membuang bahan semen yang berlebih menggunakan bur yang halus, tekanan yang sangat ringan, disertai semprotan air agar mengurangi jumlah panas yang dihasilkan yang dapat mengakibatkan retakan mikro pada mahkota zirkonia (Shori *et al.*, 2015).

Sementasi bahan logam atau PFM


Bahan logam dan PFM termasuk golongan *high strength* sehingga aplikasi etsa pada permukaan dalam restorasi dengan 9% *buffered hydrofluoric acid* tidak dapat meningkatkan kualitas *micro mechanical interlocking* yang sama seperti pada restorasi *all-ceramic*. Bahan sementasi yang direkomendasikan adalah *conventional luting* seperti *zinc phosphate*, GIC, RMGIC, dan *self-adhesive resin cement dual cured*. Penggunaan *self-etch* bertujuan untuk menghilangkan kontaminasi pasta *try-in* atau air (Freedman, 2011).

Bahan adhesif generasi ke delapan merupakan nano-adhesif, ² berisi nanofillers sehingga memperkuat ikatan terhadap email dan dentin, absorpsi stres dan waktu penyimpanan yang lebih lama. Juga berisi partikel silika berukuran nano, mengandung *silane*, 10 *Methacryloyloxydecyl Dihydrogen phosphate* (MDP) yang merupakan monomer asam hidrofilik, membentuk ² ikatan ion antara gugus karboksilat dan atau fosfat dari MDP dengan kalsium dari hidroksiapatit, membentuk senyawa MDP-kalsium. Kekuatan adhesif mencapai > 30 MPa pada dentin dan email terhadap resin komposit. Dapat

digunakan dengan teknik *self-cured*, *light-cured* dan *dual-cured one-step*, *self-etch* (Sofan *et al.*, 2017; Kambley *et al.*, 2015).

Bahan adhesif universal atau *multi mode* atau *multi purpose*, dapat digunakan dengan teknik *etch-and-rinse*, *self-etch*, *selective etch*, atau tanpa *etch* (Sofan *et al.*, 2017; Trevor *et al.*, 2017). Didapatkan kandungan MDP, *biphenyl dimethacrylate* (BPDM), *dipentaerythritol penta acrylate phosphoric acid ester* (PEN-TA) dan kopolimer asam polialkenoat, yang dapat meningkatkan ikatan dengan struktur gigi. Kombinasi monomer hidrofilik (*hydroxyethyl methacrylate* /HEMA), hidrofobik (*decandiol dimethacrylate* /D3MA) dan intermediet (*bis-GMA*) dan *silane*, dapat melekatkan resin komposit pada keramik/porselin, metal, zirconia (Sofan *et al.*, 2017; Trevor *et al.*, 2017)

Bahan adhesif universal dapat melekatkan bahan semen resin pada keramik/porselin, metal, zirconia oleh karena didapatkan kandungan MDP, BPDM, PEN-TA, kopolimer asam polialkenoat, kombinasi monomer hidrofilik (HEMA), hidrofobik (D3MA) dan intermediet (*bis-GMA*) dan *silane*. Juga bahan adhesif generasi ke delapan yang merupakan nano-adhesif, berisi nanofillers, nano partikel silika, *silane*, dan 10 MDP sehingga dapat melekatkan bahan semen resin pada keramik/porselin, metal, zirconia (Sofan *et al.*, 2017; Trevor *et al.*, 2017).



Bab 6

Penutup

Pada bagian akhir dari buku ini perlu ditekankan kembali tentang kerusakan jaringan keras gigi yang luas yang disebabkan karena lesi karies, dan juga karena lesi non-karies seperti fraktur, abrasi, abfraksi, erosi dan atrisi. Pada kerusakan gigi yang luas dan sisa struktur gigi tidak indikasi untuk direstorasi dengan bahan plastis secara *direct* maupun restorasi *indirect* seperti *inlay*, *onlay*, *overlay* maupun *endocrown*, maka indikasi restorasinya adalah mahkota pasak.

Restorasi gigi bertujuan untuk memperbaiki fungsi pengunyahan, fungsi fonetik, dan estetika. Sebelum dilakukan perawatan restorasi mahkota pasak, maka perlu dilakukan perawatan saluran akar. Perawatan ini bertujuan untuk mempertahankan gigi sebagai unit fungsional dalam jangka panjang sehingga mencegah pencabutan gigi yang dapat memberikan efek yang merugikan di dalam rongga mulut pasien. Pertimbangan untuk tetap mempertahankan gigi adalah melalui pemeriksaan objektif rongga mulut pasien antara lain pemeriksaan sisa struktur gigi, posisi gigi, fungsi gigi, kondisi jaringan periodonsium, kualitas dan kuantitas tulang alveolar yang mendukung, morfologi akar, hubungan rahang atas dan bawah, kebiasaan

buruk *parafunction* seperti *bruxism*, besarnya tekanan oklusal dan lateral, kebutuhan untuk mempertahankan gigi yang bersangkutan, serta estetika.

Pembahasan dalam buku ini juga mencakup tentang perkembangan bahan pasak, bahan sementasi pasak dan mahkota selubung, bahan inti mahkota pasak, serta bahan mahkota selubung yang dapat menjadi bahan pilihan untuk digunakan. Didapatkan berbagai jenis bahan pasak antara lain pasak prafabrikasi yang terbuat dari bahan logam maupun non logam, serta pasak *custom made* atau *individually formable post* terbuat dari bahan logam berupa *custom cast* maupun non logam berupa *custom fiber reinforced composite* (FRC). Juga dijelaskan mengenai pemilihan bahan sementasi pasak dan mahkota antara lain semen zink fosfat, semen polikarbosilat, semen ionomer kaca, semen kompomer, serta semen berbahan dasar resin. Bahan inti mahkota pasak yang dapat digunakan seperti *logam*, amalgam, semen ionomer kaca, glass ionomer modifikasi resin, *cermets*, dan resin komposit. Bahan mahkota selubung antara lain *all-ceramic*, restorasi PFM, zirkonia dan PFZ.

Di samping membahas mengenai penggunaan berbagai bahan, juga membahas mengenai penatalaksanaan saluran akar untuk ruang pasak, teknik mencetak, teknik insersi pasak, teknik dan desain preparasi mahkota selubung, penempatan batas tepi preparasi mahkota selubung, konsep *biological width* dan estetik. Kesemuanya ini menjadi pertimbangan indikasi dan kontraindikasi, dengan memperhatikan kekurangan, kelebihan, kerugian keuntungan, serta memperhatikan faktor subjektif pasien seperti faktor biaya, faktor estetik, profesi serta faktor lainnya.

Di dalam perjalanannya, perawatan restorasi mahkota pasak mengalami berbagai perkembangan yang cukup signifikan yang pada hakikatnya tidak terbatas pada penggunaan berbagai bahan, tetapi perkembangan tentang preparasi saluran akar dan inti mahkota melalui pendekatan minimal invasif.

Daftar Pustaka

- 51 Abu-Awwad M. 2019. A modern guide in the management of endodontically treated anterior teeth. *European Journal of General Dentistry*, 8(3):63.
- 61 Ahmed. 2014. Elective root canal treatment: A review and clinical update. *Endo (Lond Engl)*. 8(3):139-144.
- 31 Anusavice KJ, Chirayi S, Rawls H.R. 2013. *Phillips' Science of Dental Materials*. 12th ed, Elsevier Saunders, Riverport Lane St. Louis, Missouri. Pp. 257-474.
- 33 Barutçigil C, Hararli OT, Yildiz M. 2009. Restoration of crown fractures with a fiber post, polyethylene fiber and composite resin: a combined restorative technique with two case reports. *Rev Clín Pesq Odontol*. 5(1): 73-7.
- Berman, L.H., Hargreaves, K.M. 2021. *Cohen's Pathways of The Pulp*. 12th Ed. St. Louis: Elsevier. Pp. 870-901.
- 49 Bhalla V, Chockattu SJ, Srivastava, S, Prasad S. 2020. Decision making and restorative planning for adhesively restoring endodontically treated teeth: An update. *Saudi Endod J*. 10 (3): 181-6.
- 8 Bittencourt GS, Almeida FX, Rold A. 2009. Intentional replantation with tooth rotation as indication for treatment of crown-root fractures. *Brazilian Journal of Dental Traumatology*. 1: 2-6.
- 56 Bonchev A, Radeva E, Tsvetanova N. 2017. Fiber Reinforced Composite Posts - A Review of Literature. *International Journal of Science and Research (IJSR)*. 6 (10): 1887- 93.
- 29 Bru E, Forner L, Llana C, Almenar A. 2013. Fibre post behaviour prediction factors. A review of the literature. *Journal of Clinical and Experimental Dentistry*. 5(3):150-3.

- 39 Butail A, Dua P, Chauhan A. 2018. Angulated Custom Cast Post and Core Restoration for Traumatized Anterior Tooth "Not as Straight as an Arrow". *Journal of Clinical and Diagnostic Research*.12(8): 5-7.
- 48 Cekic-Nagas I, Ergun G, Egilmez F. 2016. Light transmittance of fiber posts following various surface treatments: A preliminary study. *European Journal of Dentistry*. 10 (2):230-3.
- 50 Chandran SK, Jaini JL, Babu AS, Mathew A, Keenanasseril A. 2019. Digital Versus Conventional Impressions in Dentistry: A Systematic Review. *Journal of Clinical and Diagnostic Research*. 13(4): 1-6.
- 84 Coacman C, Calamita MA. 2014: Virtual. *Esthetic Smile Design; Driving the Restorative* an. *Winter*, 29(4): 102-16.
- 73 Daou E. 2014. The Zirconia Ceramic: Strengths and Weakness. *The Open Dentistry Journal*. 8: 33-42.
- 23 Deliperi, S., Bardwell, D.N., Coiana, C. 2005. Reconstruction of Devital Teeth Using Direct Fiber-Reinforced Composite Resins: A Case Report. *The Journal of Adhesive Dentistry* 7(2):165-71.
- 6 Deliperi, S. 2008. Direct Fiber Reinforced Composite Restoration in An Endodontically-Treated Molar: A Three Year Case Report. *Operative Dentistry*. 33(2):209-14.
- 32 Deliperi S, Bardwell DN., 2009. Reconstruction of nonvital teeth using direct fiber reinforced composite resin: a pilot clinical study. *J Adhes Dent*; 11: 71-8.
- 70 De Moraes AP, Cenci MS, De Moraes RR, Cenci TP. 2013. Current concepts on the use and adhesive bonding of glass-fiber posts in dentistry: a review. *Applied Adhesion Science*. 1(4): 1-12.
- 19 Dietschi D, Duc O, Krejci I, Sadan A. 2007. Biomechanical considerations for the restoration of endodontically treated teeth.: a systematic review of the literature--Part 1. Composition and micro- and macrostructure alterations. Review. *Quintessence Int*. 38(9):733-43.
- 19 Dutta A,, Nadig <https://pubmed.ncbi.nlm.nih.gov/33551591/> - affiliation-1 RR, Gowda Y. 2020. To evaluate the fracture resistance of proclined endodontically treated teeth with different post and core systems: In vitro study. *J Conserv Dent*. 23(3):233-9.
- Freedman, G., 2012. Contemporary Esthetic Dentistry. St. Louis, Missouri, by Mosby Inc., an imprint of Elsevier Inc. Pp. 99-131, 135-324, 482-560.
- Ferracane JL. 2011. Evaluated current trends in dental composites. *Dent Mater*. 27(1):29-38.
- 47 Ferrari M, Breschi L, Grandini S. 2007. Fiber Posts and Endodontically Treated Teeth. A Compendium of Scientific and Clinical Perspectives, 1st ed. Modern Dentistry Media, Johannesburg, South Africa. 39-65.
- 29 Garg N, Garg A. 2015. *Textbook of Operative Dentistry*. 3rd ed. India: Jaypee Brothers Medical Publishers, Pp: 454-69.
- 67 Garg Nisha dan Amit Garg. 2019. *Textbook of Endodontics*. 4th ed. New Delhi: Jaypee Brothers Medical Publishers (P). Ltd. Pp: 406-27.

- 6 Gaspar Junior AA, Lopes MWF, Gaspar GDS, Braz R. 2009. Comparative study of flexural strength and elasticity modulus in two types of direct fiber-reinforced systems. *Braz Oral Res.* 23(3): 236-40.
- 25 Giachetti L, Grandini S, Calamai P, Fantini G dan Russo DS. 2009. Translucent fiber post cementation using light- and dual-curing adhesive techniques and a self-adhesive material: Push-out test. *J. Dent.* 37(8) : 638-42.
- 6 Gluskin AH, Ahmad I, Harrera DB. 2002. The aesthetic post and core: unifying radicular form and structure. *Pract Proced Aesthet Dent*; 14(4): 313-21.
- Gopikrisna V. 2020. Grossman's Endodontic Practice. 14th ed. Wolters Kluwer India Pvt Ltd: Pp. 455-7.
- 9 Goracci C, Ferrari M. 2011. Current perspectives on post systems: a literature review. *Aust Dent J.* 56:77-83.
- 19 Haralur SB, Lahig AA, Al Hudiry YA, Al-Shehri AH, Al-Malwi AA. 2017. Influence of post angulation between coronal and radicular segment on the fracture resistance of endodontically treated teeth. *J Clin Diagn Res.* 11: 90-3.
- 35 Hashimoto M, Ohno H, Kaga M, Endo K, Sano H, Oguchi H. 2000. In vivo degradation of resin-dentin bond in humans over 1 to 3 years. *J Dent Res.* 79:1385- 91.
- 11 Hatrick CD and Eakle S. 2015. Dental Materials: Clinical Applications for Dental Assistans and Dental Hygienists. 3rd ed. Elsevier. USA. Pp: 138.
- Helvey GA. 2013. Classification of dental ceramics. Inside Continuing Education, 13: 62-8.
- 36 Heyman HO, Swift Jr EJ, Ritter AV, Gopikrishna V. 2013. Sturdevant's Art and Science of Operative Dentistry-South Asian Edition. India: Elsevier Inc.
- Hicks N. 2008. Esthetic fiber reinforced composite post. Operative Dentistry: 39-43. available from <http://www.smile-mag.com>. *Smile Journal* (9): 43-8.
- 42 Huang TJ, Schilder H, Nathanson D. 1991. Effects of moisture content and endodontic treatment on some mechanical properties of human dentin. *J Endodon.* 18:209-15.
- 38 Joseph YK Kan, Yoon Jeong Kim, Kitichai Rungcharassaeng, John C Kois. 2017. Accuracy of Bone Sounding in Assessing Facial Osseous-Gingival Tissue Relationship in Maxillary Anterior Teeth. *Int J Periodontics Restorative Dent.* 37(3):371-5.
- 2 Kamble S, Kandasamy B, Thillaigovindan R, Goyal N, Talukdar P, Seal M. In vitro Comparative Evaluation of Tensile Bond Strength of 6th, 7th and 8th Generation Dentin Bonding Agents. *J Inter Oral Heal.* 2015;7(5):41-3.
- 57 Khuller N, Sharma N. Biologic width. 2009. Evaluation and correction of its violation. *J Oral Health Com. Dent.* 3:20-5.
- 22 Kijssamanmith K, Timpawat S, Harnirattisai C, Messer HH. 2002. Microtensile bond strengths of bonding agents to pulpal floor dentine. *Int Endod J.* 35:833-9.
- 16 Lamichhane A, Chun Xu, dan Zhang Fu-qiang. 2014. Dental fiber-post resin base material: a review. *J Adv Prosthodont.* 6(1): 60-5.
- 6 Le Bell-Rönnlöf AM., 2007. Fibre-reinforced composites as root canal posts. Thesis. Finland: University of Turku. Pp. 11-76.

- Legha, Saini DK, Arun Kumar KV. 2015. Esthetic Rehabilitation of Mutilated Anterior Teeth with Custom Cast Post and Core Porcelain-Fused-to-Metal Crowns. *International Journal of Experimental Dental Science*, January-June 2015;4(1):69-71.
- Lipska W, Lipski M, Lisiewicz M, Gala A, Gronkiewicz K, Darczuk D, Chomyszyn-Gajewska M. 2015. Clinical crown lengthening - a case report. *Folia Medica Cracoviensia*. 55(3): 25-35.
- Majeti C, Veeramachaneni C, Morisetty PK, Rao SA, Tummala M. 2014. A simplified etching technique to improve the adhesion of fiber post. *The Journal of Advanced Prosthodontics*.6(4):295-301.
- Mannocci F, Bertelli E, Watson TF, Ford TP. 2003. Resin-dentin interfaces of endodontically-treated restored teeth. *Am J Dent*. 16:28-32.
- Manicone PF, Iommetti PR, Raffaelli L. 2007. An overview of zirconia ceramics: basic properties and clinical applications. *J Dent*. 35(11):819-26.
- Mazzoni A, Marchesi G, Cadenaro M, Mazzotti G, Di Lenarda R, Ferrari M, Breschi L. 2009. Push-out stress for fibre posts luted using different adhesive strategies. *Eur J Oral Sci*. 127: 447-53.
- McComb. 2008. Restoration of the Endodontically Treated Tooth. Ensuring Continued Trust. Dispatch. Pp. 1-18.
- McDonald A, Setchell D. 2005. Developing a tooth restorability index. *Dent Update* Jul-Aug;32(6):343-8.
- Mehanna C, Khoury P, Zagheib T, Kassis C. 2015. Intrinsic tooth discolouration. *Aperito Journal of Oral Health and Dentistry*; 1(4): 1-17.
- Mezzomo E, Massa F, Libera SD. 2003. Fracture resistance of teeth restore with two different post-and-core designs cemented with two different cements: an in vitro study Part I. *Quintessence Int*. 34:301-6.
- Mjor IA, Smith MR, Ferrari M, Mannocci F. 2001. The structure of dentine in the apical region of human teeth. *Int Endod J*.34:346-53.
- Monticelli F, Osorio R, Sadek FT, Radovic I, Toledano M, Ferrari M. 2008. Surface treatments for improving bond strength to prefabricated fiber posts: a literature review. *Oper Dent*. 33:346-55.
- Mosharraf R, Ranjbarian P. 2013. Effects of post surface conditioning before silanization on bond strength between fiber post and resin cement. *The Journal of Advanced Prosthodontics*. 13;5(2):126-32.
- Mount G, Hume W, Ngo H. and Wolff M. 2016. Preservation And Restoration Of Tooth Structure, 3rd ed. John Wiley & Sons.
- Newman MG and Carranza FA. 2015. Carranza's clinical periodontology. St. Louis, Missouri:Elsevier/Saunders. Pp. 651.
- Newman MP, Yaman P, Dennison J, Rafter M, Billy E. 2003. Fracture resistance of endodontically treated teeth restored with composite posts. *J Prosthet Dent*. 89:360-7.

- 9 Nistor L, Gradinaru M, Rica R, Marasescu P, Stan M, Manolea H, Ionescu A, & Moraru I. (2019). Zirconia Use in Dentistry - Manufacturing and Properties. *Current Health Sciences Journal*. 45(1): 28-35.
- 20 Nugala B, Santosh Kumar BB, Sahitya S, and Krishna PM. 2012 : Biologic width and its importance in periodontal and restorative dentistry. *J Conserv Dent*. 15(1): 12-7.
- 4 Oliveira SHG, Anami LC, Silva TM, Oliveira RS, Sales All, Oliveira AA. 2014. Intracanal post reinforcement in anterior teeth to prevent fractures. *Braz Dent Sci*. 17(3): 98-104.
- O'Sullivan M. 2005. Fixed Prosthodontics in Dental Practice. London: Quintessence Publishing Co., 139-57.
- 65 Parčina I, Amižić, Baraba A. 2016. Esthetic Intracanal Posts. *Acta Stomatologica Croatica*. 50 (2):143-50.
- 44 Pawar B, Mishra P, Banga P, and Marawar PP. 2011. Gingival zenith and i 25 le in redefining esthetics: A clinical study. *J Indian Soc Periodontol*. 15(2): 135-8.
- 27 Pereira JR, do Valle AL, Fábio Kenji Shiratori FK, Ghizoni JS, de Melo MP. 2009. Influence of intraradicular post and crown ferrule on the fracture strength of endodontically treated teeth. *Braz Dent J*. 20 (4):297-302.
- Peroz I, Blankenstein F, Peter Lange K, Naumann M. 2005. Restoring Endodontically Treated Teeth with Post and Cores. A review. *Quint. Int*. 36(9):737-46.
- Peters O. 2017. The Guidebook to Molar Endodontics. Singapura: Springer Nature. Pp.190-198.
- 37 Pilo R, Cardash HS, Levin E, Assif D. 2002. Effect of core stiffness on the in vitro fracture of crowned, endodontically treated teeth. *J Prosthet Dent*. 88: 302-6.
- 54 Radovic I, Monticelli F, Goracci C, Ferrari M, Vulicevic Z. 2008. Self-adhesive resin cements: a literature review. *J Adhes Dent* 10(4):251-8.
- Rangajaran V and Padmanaban TV. 2017. Textbook of Prosthodontics. 2nd ed. India: Elsevier.. p: 654.
- 55 Rath S and Verma A. 2019. Material selection for single-tooth crown restorations. Applications of Nanocomposite Materials in Dentistry: Pp.225-35.
- 14 Reid LC, Kazemi RB, Meiers JC. 2003. Effect of fatigue testing on core integrity and post mi 76 leakage of teeth restored with different post systems. *J Endodon*. 29:125-31.
- Richard T. 2008. Fiber Post Selection and Placement Criteria: A Review. *Inside Dentistry*. 4 (4) :1-8.
- 9 Rocca GT, Krejci I. 2013. Crown and post-free adhesive restorations for endodontically treated posterior teeth: From direct composite to endocrowns. *Eur J Esthet Dent*. 8:156-79.
- 3 Rosenstiel Stephen F, Land Martin F and Fujimoto Junhei. 2016. Contemporary Fixed Prosthodontics 5th Ed. Riverport Lane St. Louis, Missouri: Elsevier: 336-78; 745-74.
- 6 Sadeghi M. 2006. A Comparison of the fracture resistance of endodontically treated teeth using three different post systems. *J Dent*: 69-7.
- 8 Sahebi S, Dolatkah V, Shojaee NS. 2011. Management of a crown-root fracture in central incisors with 1800 rotation: a case report. *Iranian Endodontic J*. 6(4): 183-7.

- Salis SG. 2014. Preparing teeth for ceramic restorations. NZDA NEWS. Feature Article. p. 23-29.
- Schwartz RS, and Robbins JW. 2004. Post Placement and Restoration of Endodontically Treated Teeth: A Literature Review. *J of Endodontic*. 30 (5): 289-301.
- Sedgley CM, Messer HH. 1992. Are endodontically treated teeth more brittle? *J Endodon* 18:332-5.
- Shillingburg HT, Sather DA, Wilson, Cain JR, Mitchell DL, Blanco LJ, Kessler JC. 2012. *Fundamentals of Fixed Prosthodontics*. 4th ed. Chicago, Berlin, Tokyo, London, Paris, Milan, Barcelona, Istanbul, Moscow, New Delhi, Prague, São Paulo, and Warsaw: Quintessence Publishing Co, Inc Pp. 259-78.
- Shori, K., Shori, T., Shori, D., Chavan, R., 2015, Achieving Esthetic Perfection by Zirconia: A Case Report. *International Journal Dental Medicine Research*. 1(6) : 146-9.
- Singh G, Boruah LC, Bhatt A, Agrawal S. 2019. Resin based core build up materials - A review. *IP Indian Journal of Conservative and Endodontics*. 4(3):79-82.
- Sofan E, Sofan A, Palaia G, Tenore G, Romeo U, Migliau G. Classification review of dental adhesive systems: from the IV generation to the universal type. *Ann Stomatol (Roma)*. 2017;8(1):1-7.
- Tay FR, Pashley DH, Peters MC. 2003. Adhesive permeability affects composite coupling to dentin treated with a self-etch adhesive. *Oper Dent*. 28(5):610-21.
- Terry DA and Swift EJ. 2010. Post and Cores: Past to Present. *J. Prosthet. Dent*, 12 (2): 20-8.
- Timothy J. Hempton, John T. Dominici. 2010. Contemporary Crown-Lengthening Therapy. *The Journal of the American Dental Association*, 141 (6): 647 -55.
- Trevor Burke FJ, Lawson A, Green DJB, Mackenzie L. What's new in dentine bonding?: Universal adhesives. *Dent Update*. 2017;44(4):328-40.
- Trushkowsky R. 2014. Restoration of endodontically treated teeth: Criteria and technique considerations. *Quint. Int*. 45(7): 557-67.
- Valdivia, Andréa Dolores Correia Miranda, Novais, Veridiana Resende, Menezes, Murilo de Sousa, Roscoe, Marina Guimarães, Estrela, Carlos, & Soares, Carlos José. 2014. Effect of Surface Treatment of Fiberglass Posts on Bond Strength to Root Dentin. *Brazilian Dental Journal*, 25(4): 314-20.
- Varela SG, Rabade LB, Lombardero PR, Sixto JM, Bahillo JD, Park SA. 2003. In vitro study of endodontic post cementation protocols that use resin cements. *J Prosthet Dent*. 89:146-53.
- Wang X, Shu X, Zhang Y, Yang B, Jian Y, Zhao K. 2019. Evaluation of fiber posts vs. metal posts for restoring severely damaged endodontically treated teeth: A systematic review and meta-analysis. *Quintessence Int*. 50:8: 20-4.
- Weston CH, Suichi Ito, Wadgaonkar B, Pashley DH. 2007. Effects of Time and Concentration of Sodium Ascorbate on Reversal of NaOCl-Induced Reduction in Bond Strengths. *J of Endodontics* 33 (7), July : 879-81.
- Zhao Jing & Wang Xinzhi, 2014. *Advanced Ceramics for Dentistry*, Butterworth-Heinemann: Elsevier, Pp.23-49.



Prof. Dr. Kun Ismiyatin, drg., M.Kes., Sp.KG(K), lahir di Balikpapan, 2 April 1960. Menikah dengan **Prof. Dr. Soegeng Wahluyo, drg., M.Kes., Sp.KGA(K)**. Sejak tahun 1986 sampai saat ini, ia menjadi staf pengajar di Departemen Ilmu Konservasi Gigi, Fakultas Kedokteran Gigi (FKG) Universitas Airlangga (UNAIR), Surabaya dengan tugas sebagai pengajar, pembimbing dan penguji skripsi, karya tulis akhir mahasiswa S1, disertasi mahasiswa S3 dan mahasiswa Program Pendidikan Dokter Gigi Spesialis (PPDGS) Ilmu Konservasi Gigi, serta melaksanakan penelitian dan pengabdian masyarakat. Ia menyelesaikan Pendidikan Dokter Gigi di FKG-UNAIR Surabaya, dan lulus sebagai Dokter Gigi tahun 1984. Lulus Program Pendidikan Magister (S2), Ilmu Kesehatan Gigi (IKESGI), Pascasarjana-UNAIR, tahun 1998. Lulus sebagai Dokter Gigi Spesialis (Sp.KG) pada Program Pendidikan Dokter Gigi Spesialis (PPDGS) Ilmu Konservasi Gigi, UNAIR tahun 2003, serta lulus Pendidikan Doktor (S3), tahun 2016 di Pendidikan Program Doktor, Fakultas Kedokteran (FK) UNAIR. Sebagai Konsultan Bidang Ilmu Teknologi Restorasi, Kolegium Konservasi Gigi Indonesia tahun 2006. Pada bulan Desember tahun 2019 ditetapkan menjadi Guru Besar di bidang Ilmu Konservasi Gigi, FKG UNAIR. Penulis juga pernah menjadi Dosen Luar Biasa di FKG-Universitas Hang Tuah Surabaya pada tahun 2000-2002.

Penulis sampai saat ini juga aktif mengikuti Kursus, Seminar, Lokakarya dan sebagai narasumber serta pembimbing *hands-on* di beberapa pertemuan ilmiah dan/atau profesi baik yang diselenggarakan oleh Institusi Pendidikan atau Ikatan Profesi dalam cakupan Regional, Nasional maupun Internasional. Penulis bertugas sebagai Koordinator Program Studi (KPS), Program Pendidikan Dokter Gigi Spesialis Ilmu Konservasi Gigi, FKG UNAIR, dari tahun 2019-2020. Sejak tahun 2021 bertugas sebagai wakil ketua Komisi Kelaikan Etik Penelitian (KKEPK), FKG UNAIR, sebagai anggota Badan Pertimbangan Fakultas (BPF) FKG-UNAIR, sebagai Tim Penilai Angka Kredit (PAK), FKG UNAIR. Penulis juga tergabung sebagai Anggota Organisasi Persatuan Dokter Gigi Indonesia (PDGI), cabang Surabaya, Ikatan Konservasi Gigi Indonesia (IKORGI) Surabaya, Indonesia Association for Dental Research (IADR), Asian-Oceanian Federation of Conservative Dentistry (AOFCD), International Federation of Endodontic Association (IFEA), dan sebagai pengurus Kolegium Konservasi Gigi Indonesia.



1 - Pasak Intrakanal Dengan Restorasi Koronal

ORIGINALITY REPORT

12%

SIMILARITY INDEX

PRIMARY SOURCES

1	edoc.pub Internet	585 words — 2%
2	trijurnal.lemlit.trisakti.ac.id Internet	224 words — 1%
3	erepo.unud.ac.id Internet	187 words — 1%
4	123dok.com Internet	137 words — < 1%
5	jurnal.pdgimakassar.org Internet	134 words — < 1%
6	repository.usu.ac.id Internet	123 words — < 1%
7	www.scribd.com Internet	120 words — < 1%
8	jurnal.ugm.ac.id Internet	116 words — < 1%
9	link.springer.com Internet	108 words — < 1%
10	repository.unpad.ac.id Internet	105 words — < 1%
11	jurnal.pdgi.or.id Internet	95 words — < 1%
12	vdokumen.com Internet	95 words — < 1%
13	pdfs.semanticscholar.org Internet	91 words — < 1%

14	d-nb.info Internet	86 words — < 1%
15	text-id.123dok.com Internet	84 words — < 1%
16	media.neliti.com Internet	77 words — < 1%
17	medikakartika.unjani.ac.id Internet	73 words — < 1%
18	pt.scribd.com Internet	68 words — < 1%
19	www.jcd.org.in Internet	61 words — < 1%
20	repository.unair.ac.id Internet	60 words — < 1%
21	ummpress.umm.ac.id Internet	60 words — < 1%
22	www.annexpublishers.co Internet	50 words — < 1%
23	docs.neu.edu.tr Internet	49 words — < 1%
24	docshare.tips Internet	49 words — < 1%
25	eciencia.urjc.es Internet	46 words — < 1%
26	www.coursehero.com Internet	46 words — < 1%
27	eprints.uanl.mx Internet	44 words — < 1%
28	adoc.pub Internet	42 words — < 1%
29	acikbilim.yok.gov.tr Internet	40 words — < 1%

30	documents.mx Internet	38 words — < 1%
31	library.unmas.ac.id Internet	37 words — < 1%
32	"Full Issue", Operative Dentistry, 2021 Crossref	33 words — < 1%
33	P. Barua, S. Chaudhary, H. Kaur, R. Mallikarjuna. "Treatment imprudence leading to missed tooth fragment", Case Reports, 2013 Crossref	33 words — < 1%
34	appliedadhesionscience.springeropen.com Internet	33 words — < 1%
35	studentsrepo.um.edu.my Internet	33 words — < 1%
36	e-journal.unmas.ac.id Internet	31 words — < 1%
37	journalcra.com Internet	29 words — < 1%
38	works.bepress.com Internet	29 words — < 1%
39	openaccess.biruni.edu.tr Internet	28 words — < 1%
40	Al-Tayyan, Mouhammad. "Physical Behaviour of an Adaptable FRC Post System.", The University of Manchester (United Kingdom), 2003 ProQuest	27 words — < 1%
41	herminahospital.com Internet	27 words — < 1%
42	hdl.handle.net Internet	26 words — < 1%
43	rsdjournal.org Internet	26 words — < 1%
44	www.preprints.org Internet	26 words — < 1%

45	epdf.pub Internet	25 words — < 1%
46	pdfcoffee.com Internet	25 words — < 1%
47	Maravic, Tatjana. "Uticaj endodontske instrumentacije i restaurativnih procedura na biomehanicke karakteristike endodontski lecenih premolara", University of Novi Sad (Serbia), 2020 ProQuest	24 words — < 1%
48	dspace.udla.edu.ec Internet	24 words — < 1%
49	saudiendodj.com Internet	24 words — < 1%
50	www.3shape.com Internet	24 words — < 1%
51	dergipark.org.tr Internet	23 words — < 1%
52	gredos.usal.es Internet	22 words — < 1%
53	www.jaypeedigital.com Internet	22 words — < 1%
54	www3.unisi.it Internet	22 words — < 1%
55	www.tjprc.org Internet	20 words — < 1%
56	Abdul S. Khan, Yara K. AlMaimouni, Mashael A. Benrashed, Nujood I. Alyousef et al. "A laboratory study to assess the physical, mechanical, and 3 - D structural properties of nano - apatite grafted glass fibre - based endodontic posts", International Endodontic Journal, 2021 Crossref	19 words — < 1%
57	synapse.koreamed.org Internet	19 words — < 1%
58	www.herminahospitals.com Internet	

19 words — < 1%

59 Shraddha Rathi, Ankit Verma. "Material selection for single-tooth crown restorations", Elsevier BV, 2019

Crossref

17 words — < 1%

60 baixardoc.com

Internet

17 words — < 1%

61 crimsonpublishers.com

Internet

17 words — < 1%

62 es.scribd.com

Internet

17 words — < 1%

63 www.slideshare.net

Internet

17 words — < 1%

64 id.scribd.com

Internet

16 words — < 1%

65 dspace.tbzmed.ac.ir:8080

Internet

15 words — < 1%

66 eprints.unmas.ac.id

Internet

15 words — < 1%

67 irmadamasurya.wordpress.com

Internet

15 words — < 1%

68 it.scribd.com

Internet

15 words — < 1%

69 repository.unwidha.ac.id

Internet

15 words — < 1%

70 burjcdigital.urjc.es

Internet

14 words — < 1%

71 journal.maranatha.edu

Internet

13 words — < 1%

72 saatsantai.com

Internet

13 words — < 1%

73 www.dentalumos.com

Internet

13 words — < 1%

74 www.researchgate.net

Internet

13 words — < 1%

75 carakerjavambelt.blogspot.com

Internet

12 words — < 1%

76 dokumen.pub

Internet

12 words — < 1%

77 infoduniailmiah.wordpress.com

Internet

12 words — < 1%

78 jurnal.unej.ac.id

Internet

12 words — < 1%

79 Haque, Afzal. "How Should Root Filled Posterior Teeth Be Restored? a Systematic Review and Survey to General Dental Practitioners", The University of Liverpool (United Kingdom), 2021

ProQuest

11 words — < 1%

80 eprints2.undip.ac.id

Internet

11 words — < 1%

81 fulltext.scholarena.co

Internet

11 words — < 1%

82 jurnal.ar-raniry.ac.id

Internet

11 words — < 1%

83 karyailmiahremaja.blogspot.com

Internet

11 words — < 1%

84 repositorio.uide.edu.ec

Internet

11 words — < 1%

85 repository.umy.ac.id

Internet

11 words — < 1%

86 www.endoexperience.com

Internet

11 words — < 1%

EXCLUDE QUOTES ON

EXCLUDE BIBLIOGRAPHY ON

EXCLUDE SOURCES OFF

EXCLUDE MATCHES < 11 WORDS