



JOURNAL OF VOCATIONAL HEALTH STUDIES

UNIVERSITAS AIRLANGGA

P-ISSN : 25807161 < > E-ISSN : 2580717X

**0.78125**  
Impact Factor

**398**  
Google Citations

**Sinta 2**  
Current Accreditation

[Google Scholar](#) [Garuda](#) [Website](#) [Editor URL](#)

History Accreditation

2018 2019 2020 2021 2022 2023 2024 2025 2026 2027

[Garuda](#) [Google Scholar](#)

**PRELIMINARY STUDY OF ANTIOXIDANT ACTIVITY OF DRAGONFRUIT, DATES AND KEFIR MIXTURES**

Faculty of Vocational Studies, Universitas Airlangga [Journal of Vocational Health Studies](#)  
Vol. 5 No. 3 (2022): MARCH 2022 | JOURNAL OF VOCATIONAL HEALTH STUDIES 133-138

2022 [DOI: 10.20473/jvhs.V5.I3.2022.133-138](#) [Accred : Sinta 2](#)

**POTENCY OF SOURSOP LEAF EXTRACT AND CURCUMIN WITH MAGNETIC AND MUCUS-PENETRATING NANOPARTICLE AS COLORECTAL CANCER ALTERNATIVE THERAPY**

Faculty of Vocational Studies, Universitas Airlangga [Journal of Vocational Health Studies](#)  
Vol. 5 No. 3 (2022): MARCH 2022 | JOURNAL OF VOCATIONAL HEALTH STUDIES 186-191

2022 [DOI: 10.20473/jvhs.V5.I3.2022.186-191](#) [Accred : Sinta 2](#)

**THE EFFECTIVENESS OF ACUPUNCTURE ON ORTHOPAEDIC PAIN WITHIN A VOCATIONAL REHABILITATION SETTING**

Faculty of Vocational Studies, Universitas Airlangga [Journal of Vocational Health Studies](#)  
Vol. 5 No. 3 (2022): MARCH 2022 | JOURNAL OF VOCATIONAL HEALTH STUDIES 152-156

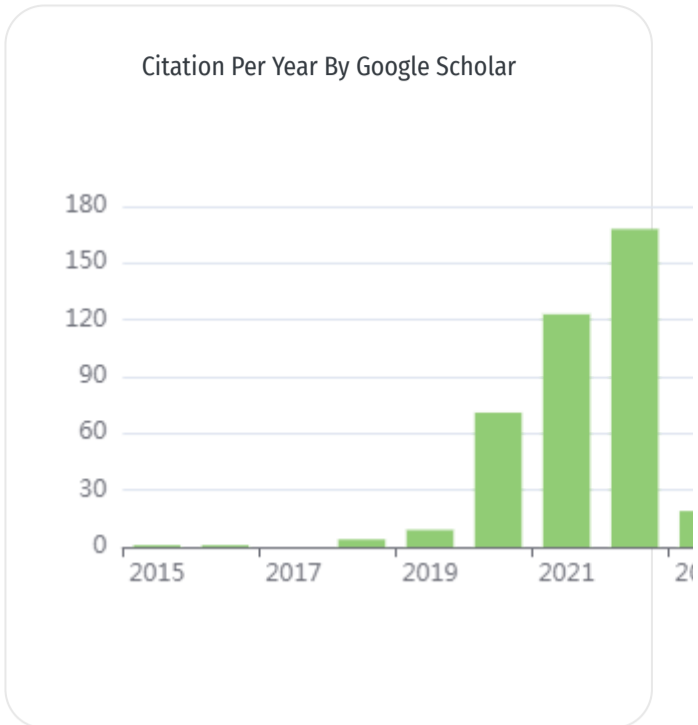
2022 [DOI: 10.20473/jvhs.V5.I3.2022.152-156](#) [Accred : Sinta 2](#)

**EFFECT OF FOOT MASSAGE ON REDUCING FATIGUE IN PATIENTS UNDERGOING HEMODIALYSIS**

Faculty of Vocational Studies, Universitas Airlangga [Journal of Vocational Health Studies](#)  
Vol. 5 No. 3 (2022): MARCH 2022 | JOURNAL OF VOCATIONAL HEALTH STUDIES 166-173




2022 [DOI: 10.20473/jvhs.V5.I3.2022.166-173](#) [Accred : Sinta 2](#)

**ABNORMAL BLOOD LIPIDS LEVELS (DYSLIPIDEMIA) TREATMENT WITH ACUPUNCTURE METHOD**





Journal By Google Scholar


	All	Since 2018
Citation	398	398
h-index	9	9
i10-index	9	9

Faculty of Vocational Studies, Universitas Airlangga  [Journal of Vocational Health Studies](#)  
Vol. 5 No. 3 (2022): MARCH 2022 | [JOURNAL OF VOCATIONAL HEALTH STUDIES 157-165](#)  
2022  [DOI: 10.20473/jvhs.V5.I3.2022.157-165](#)  [Accred : Sinta 2](#)



[PHYTOCHEMICAL, USE IN ETHNOMEDICINE, AND THERAPEUTIC ACTIVITIES OF MARCHANTIA GENUS](#)

Faculty of Vocational Studies, Universitas Airlangga  [Journal of Vocational Health Studies](#)  
Vol. 5 No. 3 (2022): MARCH 2022 | [JOURNAL OF VOCATIONAL HEALTH STUDIES 174-185](#)  
2022  [DOI: 10.20473/jvhs.V5.I3.2022.174-185](#)  [Accred : Sinta 2](#)




[THE ROLE OF ACUPUNCTURE THERAPY TO OVERCOME ONE-SIDE HEAD PAIN \(MIGRAINE\)](#)

Faculty of Vocational Studies, Universitas Airlangga  [Journal of Vocational Health Studies](#)  
Vol. 5 No. 3 (2022): MARCH 2022 | [JOURNAL OF VOCATIONAL HEALTH STUDIES 192-202](#)  
2022  [DOI: 10.20473/jvhs.V5.I3.2022.192-202](#)  [Accred : Sinta 2](#)




[ANTIBACTERIAL ACTIVITY OF MANGOSTEEN BARK FRACTION \(GARCINIA MANGOSTANA L.\) SALMONELLA TYPHI ATCC 13311](#)

Faculty of Vocational Studies, Universitas Airlangga  [Journal of Vocational Health Studies](#)  
Vol. 5 No. 3 (2022): MARCH 2022 | [JOURNAL OF VOCATIONAL HEALTH STUDIES 139-145](#)  
2022  [DOI: 10.20473/jvhs.V5.I3.2022.139-145](#)  [Accred : Sinta 2](#)

[POTENCY OF CHLORELLA SPP. AS AN ANTIOXIDANT AND ANTI-INFLAMMATORY AGENT](#)

Faculty of Vocational Studies, Universitas Airlangga  [Journal of Vocational Health Studies](#)  
Vol. 5 No. 3 (2022): MARCH 2022 | [JOURNAL OF VOCATIONAL HEALTH STUDIES 203-211](#)  
2022  [DOI: 10.20473/jvhs.V5.I3.2022.203-211](#)  [Accred : Sinta 2](#)

[THE EFFECTIVENESS OF THE DECOCTION OF RED BETEL LEAVES \(PIPER CROCANTUM\) AGAINST THE REDUCED SYMPTOMS OF FLUOR ALBUS IN ADOLESCENT GIRLS](#)

Faculty of Vocational Studies, Universitas Airlangga  [Journal of Vocational Health Studies](#)  
Vol. 5 No. 3 (2022): MARCH 2022 | [JOURNAL OF VOCATIONAL HEALTH STUDIES 146-151](#)  
2022  [DOI: 10.20473/jvhs.V5.I3.2022.146-151](#)  [Accred : Sinta 2](#)

[View more ...](#)

Get More with  
SINTA Insight

[Go to Insight](#)

Citation Per Year By Google Scholar

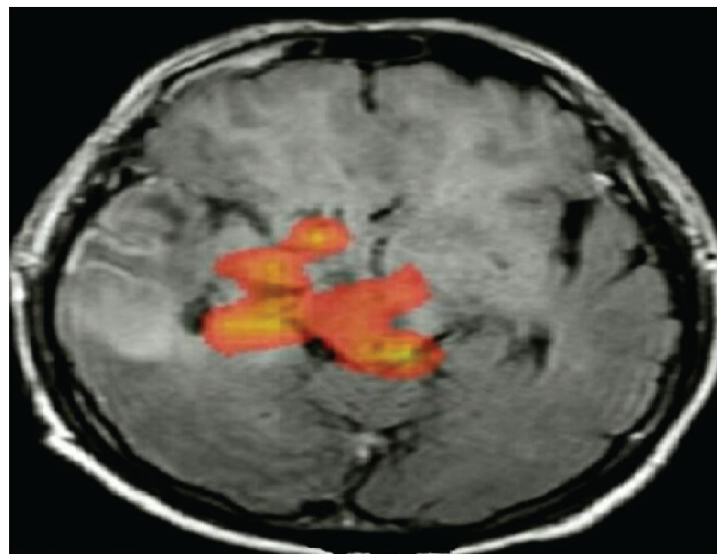
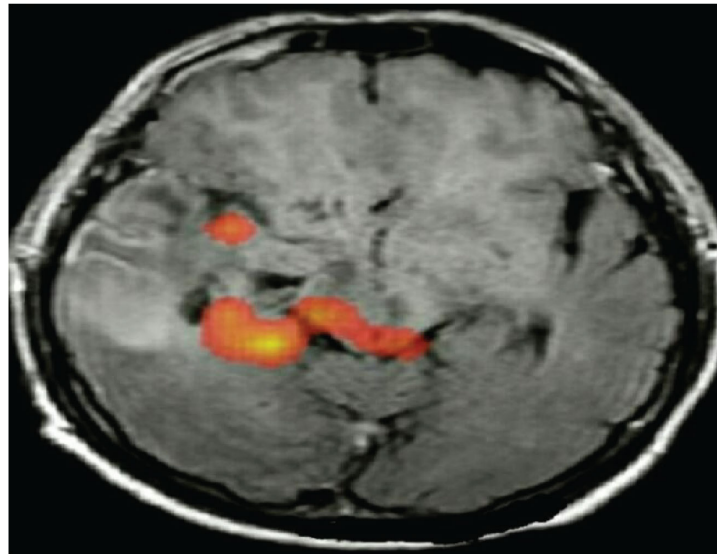
Journal By Google Scholar

	All	Since 2018
Citation	398	398
h-index	9	9
i10-index	9	9




p-ISSN : 2580-7161  
e-ISSN : 2580-717X

# JOURNAL OF VOCATIONAL HEALTH STUDIES



VOLUME 4  
NUMBER 2  
NOVEMBER 2020

 Editorialpickblockplugin was unvalidated product, [Click here to support us](#)

All articles in this issue (8 articles) were authored/co-authored, 8 Research Articles by 25 authors from 8 institutions (Emergency Hospital for COVID-19 Wisma Atlet Jakarta, Health Polytechnic Ministry of Health Jakarta II, Health Polytechnic of Semarang, Universitas Airlangga, Universitas Brawijaya, Dr.Soetomo General Hospital, Universitas Diponegoro, Haji General Hospital).

Published: 2020-11-18

## Front Matter

Front Matter

 Abstract : 108

## Articles

ANALYSIS EXPOSURE INDEX AS AN OPTIMIZATION EFFORT ON EXAMINATION CHEST POSTERIOR ANTERIOR

 DOI : 10.20473/jvhs.V4.I2.2020.50-54

 Muhammad Irsal , Firdha Adlia Syuhada , Yolanda Pangestu Ananda , Andre Galih Pratama Putra , Muhammad Rizky Syahputera , Syahputera Wibowo , Rizky Kahar

 50-54

 Abstract : 2176


 PDF : 1999

 PDF

MEASUREMENT OF RADIATION EXPOSURE IN FACILITIES FOR RADIOLOGY DIAGNOSTIC AT THE COVID-19 EMERGENCY HOSPITAL IN WISMA ATLET JAKARTA

 DOI : 10.20473/jvhs.V4.I2.2020.55-61

 Muhammad Irsal , Firdha Adlia Syuhada , Yolanda Pangestu Ananda , Andre Galih Pratama Putra , Muhammad Rizky Syahputera , Syahputera Wibowo

 55-61

 Abstract : 1985

 PDF : 3412

 PDF

COMPARATION OF MASTOID TRIANGLE AREA MEASUREMENT TECHNIQUES USING VOLUME RENDERING POST PROCESSING AND MULTI PLANAR REFORMATION

 DOI : 10.20473/jvhs.V4.I2.2020.62-65

 Anggi Tiur Maduma , Anggra  Editorial pick block plugin was unvalidated product, Click here to support us

 62-65


 Abstract : 951

 PDF : 869

 PDF

## THE APPLICATION OF USING GEL PAD AS A MEDIUM FOR ULTRASOUND SHOULDER

 DOI : 10.20473/jvhs.V4.I2.2020.66-71

 Lelly Agustina Sisparwati , Rosy Setiawati , Berliana Devianti Putri


 66-71


 Abstract : 1161

 PDF : 970

 PDF

## ESTIMATION OF ENTRANCE SURFACE DOSE (ESD) AS A DOSE PROFILE FOR PATIENTS UNDERGOING RADIOGRAPHY EXAMINATION BASED ON TUBE OUTPUT MEASUREMENT

 DOI : 10.20473/jvhs.V4.I2.2020.72-77

 Risalatul Latifah , Muhammad Rosyid , Firdy Yuana , Achmad Hidayat

 72-77

 Abstract : 1311


 PDF : 3216

 PDF

## ANALYSIS OF ASIR VARIATION EFFECT TO SNR ON UNENHANCED ABDOMINAL CT SCAN IN UROLITHIASIS

 DOI : 10.20473/jvhs.V4.I2.2020.78-82

 Rizki Aditiya Pratama Putra , Paulus Rahardjo , Pramono Pramono


 78-82

 Abstract : 1707


 PDF : 1470

 PDF

## ROLE OF RADIOGRAPHER IN HANDLING COVID-19 AT CT SCAN ROOM DURING PANDEMIC

 DOI : 10.20473/jvhs.V4.I2.2020.83-88

 Aisyatun Mardliyyah , Anggraini Dwi Sensusiati , Amilia Kartika Sari


 83-88


 Abstract : 6420

 PDF : 5905

 PDF

# DIFFERENCE OF ANATOMY INFORMATION MRI KNEE JOINT ON VARIATION OF TIME REPETITION SEQUENCES STIR IN SAGITTAL SLICES

 DOI :10.20473/jvhs.V4.I2.2020.89-94

 Rini Indrati , Lydia Purna Widyastuti , Tri Puspita Sari , Sudiyono Sudiyono

 89-94

 Abstract : 788

 PDF : 1108

 PDF

Back Matter

Back Matter

 Abstract : 66

Accredited



  
sinta  
Science and Technology Index



SK 204/E/KPT/2022

Next Issue (Vol. 6 No.3)



## THE APPLICATION OF USING GEL PAD AS A MEDIUM FOR ULTRASOUND SHOULDER

### APLIKASI PENGGUNAAN GEL PAD SEBAGAI MEDIA PENGHANTAR ULTRASOUND SHOULDER

Lelly Agustina Sisparwati <sup>1\*</sup>, Rosy Setiawati <sup>2</sup>, Berliana Devianti Putri <sup>3</sup>

<sup>1</sup> Student of Radiology Imaging Technology, Departement of Health, Faculty of Vocational Studies, Universitas Airlangga, Surabaya - Indonesia

<sup>2</sup> Department of Radiology, Faculty of Medicine, Universitas Airlangga, Surabaya – Indonesia

<sup>3</sup> Department of Health, Faculty of Vocational Studies, Universitas Airlangga, Surabaya - Indonesia

#### ABSTRACT

**Background:** A conductive medium on ultrasound is a medium that is used to obtain sound wave transmission by minimizing air between the transducer and the skin. A good oil and mineral based wax gel are used as a basic ingredient for ultrasound gel making. Gel pad can be used to minimize the structure of unauthorized organs. **Objective:** This study aims to determine the quality of the image in the use of standard gel, and the use of gel pad as a medium for ultrasound shoulder. **Method:** Gel pad is made by mixing gel wax and paraffin ingredients. This gel is used to obtain images from ultrasound investigation. The study used 16 samples with a total of 64 images obtained in which 32 images using standard gel and gel pad in the long axis position and 32 images using standard gel and gel pad in the short axis position. The analysis of image results is done using matlab image processing to assess SNR. The image quality obtained from the results of the questionnaire was assessed by a specialist in radiology. **Result:** As many as 64 objects were obtained using standard gel. The gel pad showed that there were significant differences in the results of image quality based on SNR values. In the results of the questionnaire assessment, there are several anatomic organs that have no significant differences. **Conclusion:** The use of standard gel was still higher compared to the use of gel pad. The gel pad is able to become a standard gel alternative on ultrasound shoulder examination.

#### ABSTRAK

**Latar belakang:** Media penghantar pada *ultrasound* merupakan suatu media yang digunakan untuk mendapatkan transmisi gelombang suara dengan meminimalisir udara diantara transduser dan kulit. Gel wax berbahan dasar dari minyak dan mineral yang baik, digunakan sebagai bahan dasar dari pembuatan gel USG. Gel pad dapat digunakan untuk meminimalisir struktur organ yang tidak rata. **Tujuan:** Penelitian ini bertujuan untuk mengetahui kualitas citra pada penggunaan gel standart dan penggunaan gel pad sebagai media penghantar *ultrasound shoulder*. **Metode:** Gel pad dibuat dengan mencampurkan bahan gel wax dan parafin. Gel ini digunakan untuk mendapatkan citra dari pemeriksaan *ultrasound*. Menggunakan 16 sampel dengan total 64 gambar, yang didapatkan 32 gambar menggunakan gel standart dan gel pad pada posisi *long axis* dan 32 gambar dengan menggunakan gel standart dan gel pad pada posisi *short axis*. Analisa hasil citra dilakukan dengan menggunakan pengolahan citra matlab untuk menilai SNR dan kualitas citra yang didapatkan dari hasil kuisioner yang dinilai oleh dokter spesialis radiologi. **Hasil:** Sebanyak 64 objek yang didapatkan dengan menggunakan gel standart dan gel pad menunjukkan bahwa terdapat perbedaan yang signifikan dari hasil kualitas citra berdasarkan nilai SNR. Pada hasil penilaian kuisioner, terdapat beberapa organ anatomi yang tidak terdapat perbedaan yang signifikan. **Kesimpulan:** Penggunaan gel standar masih unggul dibandingkan dengan penggunaan gel pad. Gel pad mampu menjadi alternatif gel standart pada pemeriksaan *ultrasound shoulder*.

**Research Report**  
Penelitian

#### ARTICLE INFO

Received 29 September 2020

Accepted 9 November 2020

Online 19 November 2020

\* Korespondensi (Correspondence):  
Lelly Agustina Sisparwati

Email:  
lellyagustina14@gmail.com

#### Keywords:

Ultrasound, Image quality, Tendon supraspinatus, Gel pad

#### Kata kunci:

Ultrasound, Image quality, Tendon supraspinatus, Gel pad



## PENDAHULUAN

*Ultrasound* merupakan teknik pencitraan yang sangat efektif dalam pemeriksaan *muskuloskeletal* salah satunya *shoulder* (Organization & Medicine, 2003). *Shoulder* terdiri dari 4 tendon yaitu *supraspinatus*, *subscapularis*, *teres minor* dan *infraspinatus* yang berfungsi sebagai alat penggerak pada rotator cuff. Dari keempat tendon pada *shoulder*, tendon *supraspinatus* merupakan tendon yang paling sering terjadi kelainan pada *shoulder* (Lee, 2000). Rotator cuff pada *shoulder* merupakan organ yang sangat sulit untuk dievaluasi dengan menggunakan modalitas *ultrasound* karena permukaan pada rotator cuff yang melengkung (Rasmussen, 2000). Ketika *ultrasound* digunakan pada area *scanning* tulang yang tidak rata, maka diperlukan alternatif *coupling agent* untuk mempertahankan posisi *probe* dengan area *scanning*. Penggunaan media penghantar gel pad pada pemeriksaan *ultrasound* dapat memperluas area *scanning* untuk struktur organ yang tidak rata (Bushberg et al., 2002). Gel pad diperkenalkan sebagai alternatif untuk mengurangi keterbatasan pada organ yang tidak rata, *flexible* dan mudah tersedia (Woo et al., 2017).

Gel wax berbahan dasar dari minyak dan mineral yang sudah digunakan untuk *guide biopsy* yang dipandu menggunakan modalitas *ultrasound*, gel wax digunakan untuk bahan dasar *Tissue Mimicking Material Phantom* (TMM) untuk berbagai pencitraan dan modalitas yang menggunakan cahaya maupun gelombang *ultrasound* (Maneas et al., 2018). Parafin berbahan dasar dari minyak, mineral dan polymer yang digunakan untuk *guide biopsy* yang dipandu menggunakan *ultrasound* dengan menggunakan phantom berbahan dasar parafin memiliki struktur yang kuat dan bertahan lama (Vieira et al., 2013). Jika bahan yang digunakan untuk gel pad terlalu cair, maka hasil citra yang didapatkan akan tampak *hyperechoic* (Woo et al., 2017). Gel wax dapat memenuhi kriteria untuk mengembangkan bayangan citra photoakustik (Maneas et al., 2018).

Pada pemeriksaan *shoulder*, *ultrasound* dipilih dengan berbagai alasan, diantaranya resolusi yang dimiliki *ultrasound* sangat tinggi untuk mengevaluasi area *superficial*, biaya yang cukup murah, tidak perlu melakukan pembedahan dan tidak menggunakan radiasi. Oleh karena itu, *ultrasound* menjadi pilihan pemeriksaan pertama yang dibutuhkan untuk mengevaluasi area *superficial*, salah satunya yaitu tendon *supraspinatus*. Dengan menggunakan *ultrasound* untuk pemeriksaan pada tendon *supraspinatus*, mampu menghasilkan suatu citra dengan baik yang dapat membantu dokter spesialis radiologi untuk menegakkan suatu *diagnose* yang tepat (Rasmussen, 2000).

## MATERIAL DAN METODE

Jenis penelitian yang dilakukan adalah penelitian *quasy experimental* dengan pendekatan kuantitatif. *Quasy experimental* merupakan penelitian eksperimen yang memberikan manipulasi terhadap *independent* variabel tanpa memilih antara kelompok perlakuan dan kelompok kontrol (Swarjana, 2015). Penelitian dilakukan di Rumah Sakit National Hospital dengan menggunakan alat USG merk GE P6Logiq dengan jumlah sampel sebanyak 16 yang memiliki kriteria usia 18-25 tahun dan memiliki BMI yang tergolong *underweight* < 18.5. Hasil data yang dilakukan, dinilai dengan menggunakan SNR dan kuisioner yang menggunakan 2 responden spesialis *musculoskeletal*.

## HASIL

Pada penelitian ini, terlebih dahulu melakukan percobaan pembuatan gel pad sebelum di gunakan untuk pengambilan data. Penelitian dilakukan di Rumah Sakit National Hospital pada bulan April 2020 menggunakan alat USG GE versi P6Logiq series dengan menggunakan transduser *array* dengan frekuensi 12 MHz, untuk mendapatkan hasil citra dari penggunaan media penghantar gel pad dan gel standart. Sampel atau subjek pada penelitian ini menggunakan *volunter* yang sehat dan memiliki BMI yang tergolong *underweight* < 18.5 sejumlah 16 subjek yang terdiri dari 11 wanita dan 5 pria.

Setiap responden diberi 2 (dua) kali perlakuan, yaitu menggunakan gel standart dan menggunakan gel pad sebagai media penghantar untuk pengambilan data. Selanjutnya, peneliti mengambil gambar dari 2 (dua) posisi yaitu posisi *long axis* dan posisi *short axis*. Data yang di peroleh, sebanyak 16 gambar yang menggunakan gel standart dengan posisi *long axis*, 16 gambar yang menggunakan gel standart dengan posisi *short axis*, 16 gambar yang menggunakan gel pad dengan posisi *long axis* dan 16 gambar yang menggunakan gel pad dengan posisi *short axis*. Total gambar yang didapatkan dari kedua kelompok dengan menggunakan dua posisi sebanyak 64 gambar.

Pengukuran kualitas citra menggunakan pengolahan data digital Matlab versi R2016b. Hasil citra USG pada kelompok gel pad dan gel standart dipindahkan ke *flashdisk* dan diolah pada pengolahan data digital matlab menggunakan format citra JPEG (JPG). Pengolahan nilai SNR menggunakan rumus *syntax* Hasil pengolahan nilai SNR disajikan pada Tabel 1.



**Tabel 1.** Hasil pengolahan nilai SNR pada kelompok gel standart dan gel pad

Perlakuan	n	Long Axis			Short Axis		
		Min	Max	Mean ± SD	Min	Max	Mean ± SD
Gel standart	16	85389	109781	96099.06 ± 5167.564	89334	110881	97231.31 ± 4980.249
Gel pad	16	84162	100021	90472.88 ± 4909.474	85185	99752	91985.25 ± 4567.747

Adapun hasil uji normalitas terhadap nilai SNR dari penggunaan media penghantar gel standart dan gel pad yang ditampilkan pada Tabel 2 sebagai berikut

**Tabel 2.** Uji normalitas *Saphiro Wilk* ( $p < 0.05$ )

Perlakuan	Posisi			
	Long Axis		Short Axis	
	n	p-value	n	p-value
Gel standart	16	0.108	16	0.129
Gel pad	16	0.123	16	0.602

\* Uji normalitas menggunakan *Saphiro Wilk*

Berdasarkan Tabel 2, menunjukkan p-value lebih besar dari  $\alpha$  atau 0.05, maka dapat diketahui bahwa data penelitian nilai SNR pada gel standart dan gel pad berdistribusi normal. Selanjutnya, uji T tes dilakukan untuk menganalisis perbandingan perbedaan data pengukuran pada tendon *supraspinatus* dengan menggunakan media penghantar gel standart dan gel pad yang ditampilkan pada Tabel 3 sebagai berikut.

**Tabel 3.** Uji normalitas *Saphiro Wilk* ( $p < 0.05$ )

	n	t	df	p-value
Short axis – Gel standart				
Short axis – Gel pad	16	5.616	15	.000
Long axis – Gel standart				
Long axis – Gel pad	16	4.698	15	.000

Pada Tabel 3, menunjukkan hasil p-value uji T tes dengan menggunakan media penghantar gel standart dan gel pad pada posisi *long axis* dan *short axis*  $< 0.05$ . Maka, diketahui bahwa terdapat signifikansi atau perbedaan dari penggunaan media penghantar gel standart maupun gel pad. Selanjutnya, dilakukan penilaian kualitas citra oleh 2 dokter spesialis radiologi khusus *musculoskeletal*. Hasil citra yang sudah dinilai, diuji menggunakan uji *Wilcoxon* yang ditampilkan pada Tabel 4.

**Tabel 3.** Hasil uji *Wilcoxon* gel standart dan gel pad

Anatomi	n	Long Axis			Short Axis		
		Gel standart	Gel pad	p-value	Gel standart	Gel pad	p-value
<i>Deltoid muscle</i>	16	2.96	2.93	.317	2.93	2.93	1000
<i>Tendon supraspinatus</i>	16	2.90	2.68	.035	2.87	2.81	.216
<i>Bursa subacromion</i>	16	2.96	2.81	.222	2.96	2.81	.222
<i>Cortex greater tuberosity</i>	16	3	2.37	.002	3	2.31	.012
<i>Articular cartilage</i>	16	2.90	2.78	.046	2.96	2.71	.105
<i>Cortex caput humerus</i>	16	2.96	2.40	.020	3	2.34	.004
Rata-rata nilai anatomi secara keseluruhan	16	2.95	2.67	.000	2.96	2.68	.001

Berdasarkan hasil uji *Wilcoxon* yang ditampilkan pada Tabel 4 bahwa nilai *p-value* yang dihasilkan dari penggunaan media penghantar gel standart yakni  $> 0.05$  dibandingkan dengan menggunakan media penghantar gel pad.

## PEMBAHASAN

Penelitian ini bertujuan untuk mengetahui perbedaan kualitas citra antara penggunaan gel standart dan gel pad sebagai media penghantar *ultrasound shoulder*. Pemeriksaan *ultrasound* membutuhkan media penghantar untuk mengurangi adanya gap antara transduser dan kulit maka dari itu dengan adanya gel pad sebagai media penghantar pada struktur organ yang tidak rata, dapat mengurangi gap antara transduser dengan kulit. Gel pad digunakan sebagai media penghantar untuk pemeriksaan *ultrasound* yang dapat meminimalisir struktur organ yang tidak rata (Woo et al., 2017).

Pemeriksaan *ultrasound shoulder* bukanlah pemeriksaan yang mudah untuk dilakukan karena *ultrasound* membutuhkan keahlian yang khusus untuk mengerjakan pemeriksaan, mengevaluasi gambar yang terkait pada saat pergerakan dan memahami anatomi dari *musculoskeletal* (Serafin-Król & Maliborski, 2017). Pengukuran berdasarkan nilai SNR dari masing masing gambar pada dua posisi yang digunakan dengan menggunakan media penghantar gel standart dan gel pad. Sedangkan, berdasarkan penilaian dokter spesialis radiologi yang melakukan pengamatan secara visual pada organ *deltoid muscle*, tendon *supraspinatus*, bursa *subacromion*, *cortex greater tuberosity*, *articular cartilage*, dan *cortex caput humerus*. Data yang dihasilkan dalam penelitian ini berupa hasil citra dari kelompok gel standart dan kelompok gel pad dengan menggunakan dua posisi *long axis* dan *short axis*. Setelah kedua data terkumpul, hasil citra dari kelompok gel standart dan kelompok gel pad diolah didalam program pengolahan citra digital Matlab versi R2016b untuk mendapatkan nilai SNR dari setiap objek yang diamati. Hasil analisis data menunjukkan bahwa nilai rata-rata SNR dengan menggunakan gel standart lebih tinggi dibandingkan dengan menggunakan media penghantar gel pad baik pada posisi *long axis* maupun posisi *short axis* yang ditampilkan pada Tabel 1.

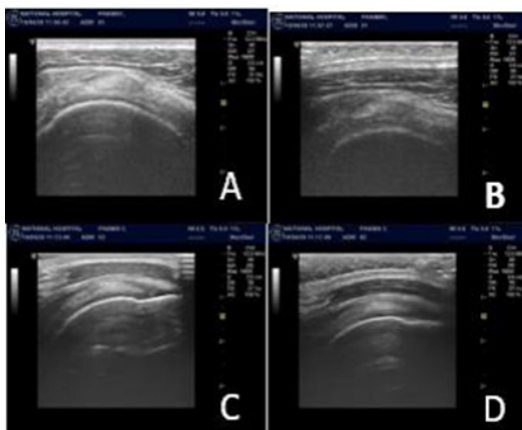
Perbandingan nilai SNR juga dibuktikan oleh uji *paired T tes*, hasil analisa data menunjukkan bahwa terdapat perbedaan yang signifikan antara menggunakan gel standart dan menggunakan gel pad, yang ditampilkan pada Tabel 2. Perbedaan dari kualitas citra yang didapatkan pada pemeriksaan *ultrasound shoulder* dengan menggunakan media penghantar gel standart dan gel pad di tampilkan pada Gambar 1, memperlihatkan hasil citra yang lebih *hypoechoic* dengan menggunakan gel pad dibandingkan dengan menggunakan gel standart.

Hal ini terjadi karena gel pad memiliki kandungan yang menyebabkan terjadinya peningkatan atenuasi akustik yaitu parafin sehingga dapat menyebabkan pelemahan sinyal. Pelemahan sinyal disebabkan oleh adanya jarak yang semakin jauh antara *probe* dengan objek sehingga memerlukan frekuensi yang semakin tinggi. Nilai SNR yang didapatkan menjadi lebih rendah, apabila nilai SNR semakin tinggi maka hasil citra yang didapatkan semakin baik, begitu pula dengan sebaliknya (Azhari, 2010).

Pengukuran berdasarkan penilaian dua dokter spesialis *musculoskeletal* yang sudah 8 tahun berpengalaman dalam mengerjakan pemeriksaan *ultrasound shoulder*. Dengan menggunakan media penghantar gel standart dan gel pad, diperoleh dari penilaian visualisasi citra pada organ *deltoid muscle*, tendon *supraspinatus*, bursa *subacromion*, *cortex greater tuberosity*, *articular cartilage*, *cortex caput humerus*. Visualisasi citra dinilai dengan memilih skor 1-3. Skor 3 (sangat jelas), diberikan jika citra yang diamati tampak sangat jelas, mudah dilihat dan struktur anatomi tegas. Skor 2 (jelas), diberikan jika citra yang dinilai mudah dilihat, tampak jelas namun struktur tidak anatomi tidak terlihat tegas seperti skor 3. Skor 1 (satu), diberikan jika citra yang diamati tidak nampak jelas dan batas dari organ tidak terlihat. Secara keseluruhan, hasil analisis data terkait penilaian dokter radiologi terhadap kualitas citra pada 6 organ menunjukkan bahwa terdapat perbedaan yang signifikan dari penggunaan gel standart dan gel pad, baik pada posisi *long axis* maupun *short axis*. Berdasarkan penilaian dokter, hasil citra yang didapatkan dengan menggunakan media penghantar gel standart memiliki kualitas yang lebih baik dibandingkan dengan menggunakan gel pad.

Artefak yang terjadi pada pemeriksaan *ultrasound* banyak ditemui terutama pada organ yang tidak rata. Teknologi pada *ultrasound* terus meningkatkan kualitas citra yang didapatkan, pengurangan artefak pada saat *scanning* dilakukan, luas area *scanning* yang digunakan (Serafin-Król & Maliborski, 2017). Pada pemeriksaan *ultrasound shoulder* dengan menggunakan media penghantar gel pad dapat menjaga posisi transduser dengan objek secara optimal karena dengan menggunakan gel pad struktur organ yang tidak rata dapat menjadi rata. Penggunaan gel pad dapat sangat membantu untuk pemeriksaan *ultrasound shoulder* pada pasien yang memiliki BMI tergolong *underweight*  $< 18.5$ . Hasil citra yang didapatkan dengan menggunakan media penghantar gel standart lebih baik namun dengan menggunakan media penghantar gel pad hasil citra yang didapatkan masih mampu memberikan informasi yang bisa dinilai oleh dokter spesialis *musculoskeletal* dan mampu meminimalisir struktur organ yang tidak rata pada *shoulder* sehingga tidak ada udara antara transduser dengan objek.

Penggunaan parameter yang tepat pada saat pemindaian dilakukan agar dapat mengoptimalkan hasil citra. Penyesuaian pengaturan pada parameter yang digunakan melibatkan skala abu-abu dan besarnya *gamma* yang diterima oleh setiap organnya. Pengoptimalan untuk menghasilkan kualitas citra yang baik dalam penelitian ini membutuhkan parameter yang digunakan yaitu *gain*, *time gain compensation*, *focal depth* dan frekuensi yang sama pada penggunaan media penghantar gel standart dan dengan menggunakan media penghantar gel pad agar hasil citra yang didapatkan dari kedua gel yang digunakan dapat dibandingkan.



**Gambar 1.** Hasil citra kelompok gel standart dan kelompok gel pad. A. Kelompok gel standart pada posisi *short axis*; B. Kelompok gel pad pada posisi *short axis*; C. Kelompok gel standart pada posisi *long axis*; D. Kelompok gel pad pada posisi *long axis* (Dokumen Pribadi, 2020)

Penilaian teknik pemeriksaan *ultrasound shoulder* dengan menggunakan media penghantar gel standart dan gel pad dari nilai SNR dan penilaian ahli radiologi memiliki hasil yang sama, yaitu terdapat perbedaan yang signifikan antara penggunaan media penghantar *ultrasound shoulder*. Perbedaan hasil citra tersebut menunjukkan bahwa kualitas citra dengan menggunakan gel standart lebih baik berdasarkan penilaian SNR dan penilaian dokter ahli radiologi, gel standart menghasilkan citra yang informatif dan menghasilkan nilai SNR yang lebih tinggi. Sedangkan, gel pad memiliki SNR yang rendah jika dibandingkan dengan gel standart. Namun, gel pad mampu meminimalisir struktur organ yang tidak rata pada area *shoulder* yang ditampilkan pada gambar (Tsui & Tsui, 2012).

## KESIMPULAN

Berdasarkan hasil penelitian, analisa data dan pembahasan. Bahwa aplikasi penggunaan gel pad sebagai media penghantar *ultrasound shoulder*

dapat ditarik kesimpulan yakni hasil yang didapatkan dengan menggunakan media penghantar gel standart berdasarkan SNR dan penilaian dokter radiologi memiliki hasil lebih baik dibandingkan dengan menggunakan media penghantar gel pad. Rata-rata nilai SNR yang didapatkan dengan perlakuan menggunakan gel standart lebih tinggi dibandingkan dengan menggunakan gel pad baik pada posisi *long axis* maupun *short axis*. Gel pad dapat digunakan untuk pemeriksaan pada struktur organ yang tidak rata. Elastisitas dari gel pad mampu menjadikan struktur organ yang tidak rata menjadi tampak rata sehingga memudahkan sonographer maupun dokter spesialis *musculoskeletal* dalam melakukan *scanning* dan dengan menggunakan media penghantar gel pad mampu meminimalisir struktur organ yang tidak rata.

Berdasarkan kesimpulan pada penelitian ini, maka penulis merekomendasikan saran dilakukan penelitian lebih lanjut untuk membuat perubahan variasi komposisi dari gel pad kemudian membandingkan dengan gel pad pada penelitian ini. Hal ini bertujuan, agar tercipta gel pad dengan komposisi terbaik sehingga dapat menjadi alternatif gel standart saat melakukan pemeriksaan pada struktur organ yang tidak.

## UCAPAN TERIMA KASIH

Peneliti mengucapkan terima kasih kepada semua pihak yang telah berkontribusi terhadap penelitian ini. Penulis menyatakan tidak ada konflik kepentingan dengan pihak yang terkait dalam penelitian ini.

## DAFTAR PUSTAKA

- Azhari, H., 2010. Basics of Biomedical Ultrasound for Engineers Wiley - IEEE. John Wiley and Sons.
- Bushberg, J.T., Siebert, J.A., Edwin M. Leidhold, J., Boone, J.M., 2002. The Essential Physics for Medical Imaging 2nd edition. Lippincott Williams & Wilkins, Philadelphia.
- Lee, D., 2000. Musculoskeletal Ultrasound. Semin. Ultrasound CT MRI 21, 163–284.
- Maneas, E., Xia, W., Ogunlade, O., Fonseca, M., Nikitichev, D.I., David, A.L., West, S.J., Ourselin, S., Hebden, J.C., Vercauteren, T., Desjardins, A.E., 2018. Gel Wax-Based Tissue-Mimicking Phantoms for Multispectral Photoacoustic Imaging. Biomed. Opt. Express 1, 1151–1163.
- Organization, W.H., Medicine, W.F. for U. in and B., 2003. Manual Diagnostic of Ultrasound.
- Rasmussen, O.S., 2000. Sonography of Tendons. Scand. J. Med. Sci. Sport. 10, 360–364.
- Serafin-Król, M., Maliborski, A., 2017. Diagnostic Errors in Musculoskeletal Ultrasound Imaging and How to Avoid Them. J. Ultrason. 17, 188–196.

- Swarjana, K.I., 2015. Metodologi Penelitian Kesehatan (Ed. Revisi). Andi Offset.
- Tsui, C.-H., Tsui, J.J., 2012. A Flexible Gel Pad as An Effective Medium for Scanning Irregular Surface Anatomy. *Can. J. Anesth.* 59, 226–227.
- Vieira, S.L., Pavan, T.Z., Junior, J.E., Carneiro, A.A.O., 2013. Paraffin-Gel Tissue-Mimicking Material for Ultrasound-Guided Needle Biopsy Phantom. *Ultrasound Med. Biol.* 39, 2477–2484.
- Woo, J.-W., Kim, S.K., Park, I., Choe, J.H., Kim, J.-H., Kim, J.S., 2017. A Novel Gel Pad Laryngeal Ultrasound for Vocal Cord Evaluation. *Thyroid* 27, 553–557. (Ed. Revisi). Andi Offset.